

مقاله تحقیقی

اثر حفاظت کبدی عصاره هیدروالکلی برگ مریم گلی در برابر مسمومیت کبدی القا شده با CCL₄ در موش های صحرایی نر بالغ

مرضیه حاجی زاده^۱، مریم عبیدی^{۲*}، سپیده مهرزاد^۳، رضا قهرمانی^۴، مرضیه علیپور^۵، حسین احمدیان^۶، مصطفی حمیدی نعمانی^۷، علیرضا سوادکوهی^۸، محبوبه یوسفی قلعه سلیمی^۹، علی انیسبانی^۹، رویا عباسی^{۱۰}

۱. دانشکده مهندسی پزشکی، دانشگاه صنعتی امیرکبیر، تهران، ایران
۲. گروه زیست شناسی، دانشکده علوم زیستی، واحد ورامین - پیشوا، دانشگاه آزاد اسلامی، ورامین - پیشوا، ایران
۳. گروه ژنتیک، واحد تهران مرکز، دانشگاه آزاد اسلامی، تهران، ایران
۴. باشگاه پژوهشگران جوان و نخبگان، واحد اسلامشهر، دانشگاه آزاد اسلامی، اسلامشهر، ایران
۵. دانشکده پزشکی، دانشگاه علوم پزشکی سمنان، سمنان، ایران
۶. واحد پزشکی تهران، دانشگاه آزاد اسلامی، تهران، ایران
۷. گروه ژنتیک، واحد ورامین - پیشوا، دانشگاه آزاد اسلامی، ورامین، ایران
۸. گروه زیست شناسی، واحد علوم تحقیقات، دانشگاه آزاد اسلامی، تهران، ایران
۹. گروه دامپزشکی، دانشکده کشاورزی، واحد ابهر، دانشگاه آزاد اسلامی، ابهر، ایران
۱۰. گروه بیوفیزیک، دانشکده علوم زیستی، واحد ورامین - پیشوا، دانشگاه آزاد اسلامی، ورامین، ایران

*مسئول مکاتبات: گروه زیست شناسی، دانشکده علوم زیستی، واحد ورامین - پیشوا، دانشگاه آزاد اسلامی، ورامین - پیشوا، ایران، آدرس الکترونیکی: maryameidi@gmail.com

محل انجام تحقیق: گروه زیست شناسی، دانشکده علوم زیستی، واحد ورامین - پیشوا، دانشگاه آزاد اسلامی، ورامین - پیشوا، ایران

تاریخ پذیرش: ۹۴/۵/۲۶

تاریخ دریافت: ۹۴/۳/۱۰

چکیده

هدف تحقیق حاضر، بررسی اثر عصاره هیدروالکلی بخش های هوایی مریم گلی بر جلوگیری از آسیب کبدی القاء شده به وسیله تتراکلرید کربن در موش های صحرایی نر است. آسیب کبدی توسط تزریق درون صفاقی CCl₄ دو بار در هفته بمدت ۴ هفته در حیوانات القاء شد. عصاره هیدرواتانلی برگ مریم گلی در غلظت های ۵۰، ۱۰۰، ۲۰۰، ۳۰۰ میلی-گرم بر کیلوگرم وزن بدن بمدت ۴ هفته تیمار شد. پس از ۴ هفته، حیوانات با اثر بیهوش و نمونه گیری خون و کبد انجام شد. مقاطع کبد به روش هماتوکسیلین - ائوزین رنگ-آمیزی شد. نتایج تحقیق حاضر نشان داد تزریق تترا کلرید کربن موجب افزایش معنی دار سطح آنزیم های آلانین آمینو ترانسفراز، آسپاراتات آمینو ترانسفراز، آلکالین فسفاتاز، آسیب کبدی و کاهش سطح پروتئین توتال در گروه کنترل مسموم در مقایسه با گروه سالم می گردد (p<0.001). تیمار درون صفاقی عصاره هیدرومتانلی بخش هوایی مریم گلی موجب کاهش معنی دار سطح آنزیم های آلانین آمینو ترانسفراز، آسپاراتات آمینو ترانسفراز، آلکالین فسفاتاز و آسیب کبدی و افزایش سطح پروتئین توتال در حیوانات تجربی در مقایسه با گروه کنترل مسموم می گردد. نتایج نشان داد که عصاره هیدروالکلی مریم گلی اثر حفاظت کبدی در برابر آسیب ناشی از CCl₄ دارا می باشد.

واژه های کلیدی: برگ مریم گلی، حفاظت کبدی، تتراکلریدکربن، موش صحرایی، آنزیم های کبدی

مقدمه

کبد یک ارگان مهم برای تجزیه زنوبیوتیک ها و دفع مواد مضر از بدن است (۱،۲). بیماری‌های کبدی یک مشکل جدی برای سلامتی بشر است (۳). در این میان بدون شک گونه‌های واکنش‌گر اکسیژن (ROS, Reactive Oxygen Species) نقش مهمی در تغییرات پاتولوژیکی کبد دارند (۴). ساخت گونه‌های فعال اکسیژن (ROS) بطور طبیعی در بدن صورت می‌گیرد و غیرقابل اجتناب است (۵). تجمع رادیکال‌های آزاد و یا عدم توانایی در حذف آنها باعث بهم خوردن تعادل ردوکس و ایجاد حالات اکسایشی در بدن می‌شوند (۶).

تترا کلرید کربن (CCl_4) یک مولکول چربی‌دوست و کوچک است که منجر به تولید رادیکال‌های آزاد در بدن شده و یکی از علل بروز بیماری‌های کبدی محسوب می‌شود. این ماده شیمیایی به راحتی در ساختار غشاءهای لیپیدی بدن انتشار یافته و باعث آسیب رساندن به سلول‌ها از طریق کاهش سیالیت غشاء و از بین رفتن ساختار و عملکرد طبیعی آن می‌شود (۷-۹). مکانیسم اثر سمیت آن نیاز به فعال شدن زیستی با واسطه آنزیم CYP 450 دارد که به دنبال آن تری کلرو متل (CCl_3) به عنوان یک رادیکال آزاد تشکیل می‌شود. این ترکیب موجب پراکسیداسیون لیپیدها می‌شود. سپس، غشای اندامک‌ها در سلول‌های کبدی دچار تورم و نکروز شده و آنزیم‌های سیتوزولی درون هپاتوسیت‌ها نظیر آلانین آمینوترانسفراز (ALT) و آسپاراتات آمینوترانسفراز (AST) وارد گردش خون می‌شوند. از این رو، در مطالعات تجربی از تترا کلرید کربن (CCl_4) به عنوان یک ماده شیمیایی که به طور گسترده‌ای به سلول‌های کبدی آسیب می‌رساند، استفاده می‌کنند (۱۰-۱۴). داروهای مرسوم شیمیایی مورد استفاده در درمان بیماری‌های کبدی کم هستند و در بعضی موارد می‌توانند عوارض جانبی جدی به جای بگذارند (۳). به تازگی، علاقه زیادی به کشف آنتی‌اکسیدان‌های طبیعی ایجاد شده است که یکی از نامزدهای اصلی در این فرآیند، گیاهان دارویی می‌باشند (۱۵).

یکی از این گیاهان دارویی که خواص آنتی‌اکسیدانی آن اثبات شده (۱۶) مریم گلی (*Salvia officinalis*) است. این گیاه از خانواده‌ی نعناع می‌باشد. هفده گونه از این گیاه مختص ایران بوده و بومی سواحل مدیترانه اروپاست (۱۷). از ترکیباتی که در این گیاه شناسایی شده‌اند، می‌توان به توجون (*thujon*)، ۸-۱ سینئول (*cineol*)، بروئول (*borneol*)، تانن و اسیدهای فولیک اشاره کرد. مریم گلی دارای خواص درمانی متعددی است و از سال‌ها پیش به عنوان گیاه دارویی مورد استفاده قرار می‌گرفته است (۱۸). از سویی مصرف این گیاه روی رفتار و درمان آلزایمر (۱۹) موثر بوده و سبب کاهش قند خون نیز می‌شود (۲۰). همچنین، اثر مطلوب آن بر آنزیم‌های کبدی آلکالین فسفاتاز و کراتین کیناز مورد بررسی قرار گرفته است (۲۱،۲۲). اگرچه، در خصوص اثرات بالینی گیاه مریم گلی مطالعات زیادی صورت گرفته است، اما در مورد اثر محافظتی آن در برابر مسمومیت کبدی مطالعه‌ای تاکنون صورت نگرفته است. از آنجایی که پرورش گیاهان دارویی در ایران از موقعیت خوبی برخوردار است و از طرفی، عوارض جانبی و سمی گیاهان دارویی در صورت کاربرد صحیح در مقایسه با داروهای شیمیایی مصنوعی، بسیار ناچیز و در بسیاری موارد قابل چشم‌پوشی می‌باشد، در این مطالعه اثر محافظتی عصاره‌ی هیدروالکلی مریم گلی بر مسمومیت کبدی ناشی از تتراکلرید کربن در موش‌های صحرایی مورد مطالعه بررسی قرار گرفته است.

مواد و روش‌ها

تهیه عصاره گیاهی

گیاه مریم گلی (*Salvia officinalis*) از کرج جمع‌آوری شده و پس از شناسایی تاگزونومیکسی، بخش هوایی گیاه در سایه خشک شد. سپس گیاه خشک شده توسط آسیاب مکانیکی پودر شد. عصاره هیدرواتانلی گیاه توسط خیساندن پودر گیاه در اتانل ۸۰ درصد به مدت ۷۲ ساعت و صاف کردن آن بدست آمد. عصاره گیاه توسط دستگاه روتاری از حلال جدا شد. سپس غلظت‌های ۵۰، ۱۰۰، ۲۰۰ و ۳۰۰ میلی‌گرم بر کیلوگرم تهیه شد.

حیوانات

این تحقیق به روش تجربی انجام گرفت. تعداد ۴۲ سر موش صحرایی نر بالغ نژاد ویستار با محدوده وزنی ۲۲۰-۲۰۰ گرم از انستیتو پاستور ایران خریداری شدند. موش‌های صحرایی در اتاق حیوانات با درجه حرارت کنترل 23 ± 2 درجه سانتی‌گراد و دوره نوری ۱۲ روشنایی و ۱۲ ساعت تاریکی نگهداری شدند و آب و غذای کافی همواره در دسترس آنها قرار داشت. تمامی مراحل آزمایش برای تمامی گروه‌های مورد بررسی در شرایط کاملاً یکسان انجام پذیرفت. لازم به ذکر است تمامی مراحل آزمایش با رعایت کامل موازین اخلاقی انجام گرفت.

القاء مسمومیت

حیوانات، تتراکلریدکربن ۵۰ درصد (به نسبت ۱:۱ رقیق شده با روغن زیتون) را به میزان ۱ میلی‌لیتر بر کیلوگرم وزن بدن دو بار در هفته (شنبه و چهارشنبه) طی ۲۸ روز به صورت تزریق درون‌صفاقی دریافت نمودند.

گروه‌های مورد مطالعه

عصاره هیدرواتانلی بخش هوایی مریم گلی روزانه به صورت تزریق درون‌صفاقی در غلظت‌های مختلف تیمار گردید. حجم تزریق در تمامی گروه‌ها ۰/۵ میلی‌لیتر و مدت زمان تیمار ۲۸ روز بود. حیوانات مورد مطالعه به ۶ گروه تقسیم شدند که هر گروه شامل ۸ سر بود.

گروه ۱: حیوانات سالم که روغن زیتون را به میزان ۰/۵ میلی‌لیتر دو بار در هفته بعنوان حلال تتراکلریدکربن به صورت تزریق درون‌صفاقی دریافت نمودند. همچنین، روزانه ۰/۵ میلی‌لیتر آب مقطر بعنوان حلال عصاره به صورت تزریق درون‌صفاقی دریافت نمودند.

گروه ۲: حیوانات مسموم شاهد که تتراکلریدکربن ۵۰ درصد به میزان ۱ میلی‌لیتر بر کیلوگرم وزن بدن را به مدت دو بار در هفته و به صورت درون‌صفاقی دریافت کردند. همچنین، روزانه ۰/۵ میلی‌لیتر آب مقطر را به صورت تزریق درون‌صفاقی دریافت نمودند.

گروه‌های ۳-۶: حیوانات مسموم تجربی که تتراکلریدکربن ۵۰ درصد به میزان ۱ میلی‌لیتر بر کیلوگرم وزن بدن، دو بار در هفته به صورت درون‌صفاقی به آنها تزریق شد. همچنین، عصاره هیدرواتانلی مریم گلی را با دوزهای ۵۰، ۱۰۰، ۲۰۰، ۳۰۰ میلی‌گرم بر کیلوگرم وزن بدن، روزانه و به صورت تزریق درون‌صفاقی دریافت نمودند.

نمونه‌گیری

۴۸ ساعت پس از آخرین تیمار موش‌ها توسط اثر بیهوش شده و خون‌گیری از قلب آنها (بطن) انجام گرفت. خون جمع‌آوری شده به مدت ۲۰ دقیقه با ۴۰۰۰ هزار دور در دقیقه سانتریفوژ گردیده و سرم آنها جدا شد. سطح آنزیم‌های آلانین آمینو ترانسفراز، آسپارات آمینو ترانسفراز و آلکالین فسفاتاز و پروتئین تام سرم توسط کیت‌های تجاری مورد سنجش قرار گرفت. همچنین، کبد حیوانات جدا شده و در فیکساتیو قرار گرفت و پس از انجام مراحل آماده‌سازی و برش‌گیری، مقاطع به روش هماتوکسیلین-ائوزین رنگ-آمیزی شد.

آنالیز آماری

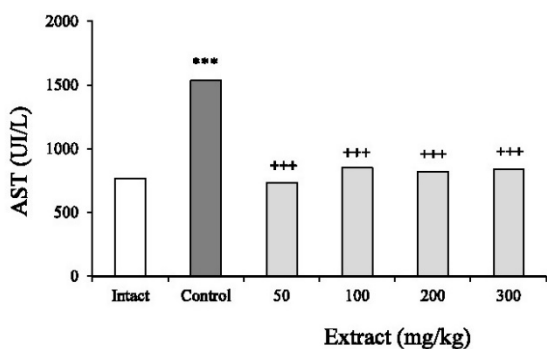
نتایج بدست آمده از این تحقیق توسط آزمون آنالیز واریانس یک طرفه (One-way ANOVA) بررسی گردید.

نتایج

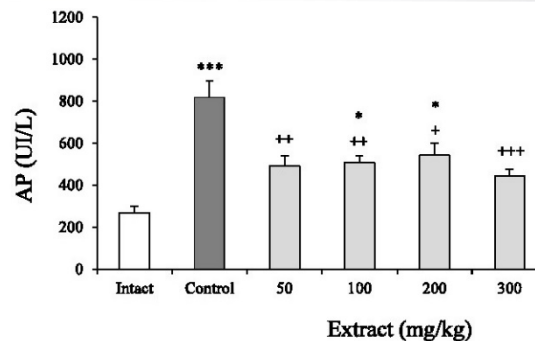
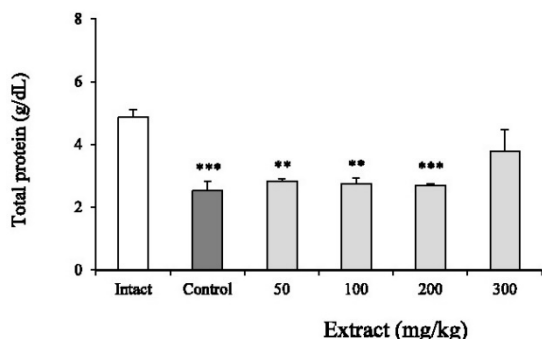
نتایج تحقیق حاضر نشان داد تزریق تتراکلریدکربن موجب افزایش معنی‌دار سطح آنزیم آلکالین فسفاتاز در گروه کنترل مسموم در مقایسه با گروه سالم می‌گردد ($p < 0.001$). تیمار درون‌صفاقی عصاره هیدرومتانلی بخش هوایی مریم گلی موجب کاهش معنی‌دار سطح آنزیم آلکالین فسفاتاز سرم در حیوانات تجربی در مقایسه با گروه کنترل مسموم می‌گردد ($p < 0.001$) (نمودار ۱).

همچنین، تزریق تتراکلرید کربن موجب افزایش معنی- دار سطح آنزیم آسپاراتات آمینو ترانسفراز در گروه کنترل مسموم در مقایسه با گروه سالم می‌گردد ($p < 0.001$). تیمار درون صفاقی عصاره هیدروآتانلی بخش هوایی مریم گلی موجب کاهش معنی‌دار سطح آنزیم آسپاراتات آمینو ترانسفراز در حیوانات تجربی در مقایسه با گروه کنترل مسموم می‌گردد (نمودار ۳).

همچنین، تزریق تتراکلرید کربن موجب کاهش معنی دار سطح سرمی پروتئین توتال در گروه کنترل مسموم در مقایسه با گروه سالم می‌گردد ($p < 0.001$). تیمار درون صفاقی عصاره هیدروآتانلی بخش هوایی مریم گلی موجب افزایش غیرمعنی‌دار پروتئین توتال سرم در حیوانات تجربی در مقایسه با گروه کنترل مسموم می‌گردد (نمودار ۴).

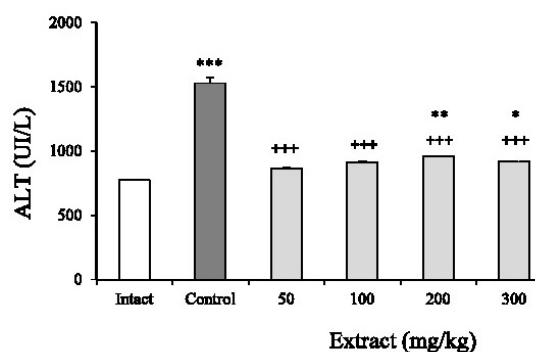


نمودار ۳ - اثر تزریق درون صفاقی عصاره هیدروآتانلی بخش هوایی مریم گلی بر سطح آنزیم آسپاراتات آمینوترانسفراز سرم در موش‌های صحرائی مسموم شده توسط تتراکلرید کربن. هر ستون $Mean \pm SEM$ را نشان می‌دهد. $p < 0.001$ *** اختلاف از گروه سالم (Intact) را نشان می‌دهد. $p < 0.001$ +++ اختلاف از گروه کنترل مسموم (Control) را نشان می‌دهد.



نمودار ۱ - اثر تزریق درون صفاقی عصاره هیدروآتانلی بخش هوایی مریم گلی بر سطح آنزیم آلکالین فسفاتاز سرم در موش- های صحرائی مسموم شده توسط تتراکلرید کربن. هر ستون $Mean \pm SEM$ را نشان می‌دهد. $p < 0.05$ *، $p < 0.001$ *** اختلاف از گروه سالم (Intact) را نشان می‌دهد. $p < 0.05$ +، $p < 0.001$ +++ اختلاف از گروه کنترل مسموم (Control) را نشان می‌دهد.

تزریق تتراکلرید کربن موجب افزایش معنی‌دار سطح آنزیم آلانین آمینوترانسفراز سرم در گروه کنترل مسموم در مقایسه با گروه سالم می‌گردد ($p < 0.001$). تیمار درون- صفاقی عصاره هیدروآتانلی بخش هوایی مریم گلی موجب کاهش معنی‌دار سطح آنزیم آلانین آمینوترانسفراز سرم در حیوانات تجربی در مقایسه با گروه کنترل مسموم می‌گردد (نمودار ۲).



نمودار ۲ - اثر تزریق درون صفاقی عصاره هیدروآتانلی بخش هوایی مریم گلی بر سطح آنزیم آلانین آمینوترانسفراز سرم در موش‌های صحرائی مسموم شده توسط تتراکلرید کربن. هر ستون $Mean \pm SEM$ را نشان می‌دهد. $p < 0.001$ ***، $p < 0.01$ **، $p < 0.05$ * اختلاف از گروه سالم (Intact) را نشان می‌دهد. $p < 0.001$ +++ اختلاف از گروه کنترل مسموم (Control) را نشان می‌دهد.

کارهای درمانی می‌باشند که دارای عوارض جانبی کمتری هستند. در طب سنتی در سراسر جهان گیاهان دارویی نقش عمده‌ای در درمان اختلالات کبدی ایفاء می‌کنند. در سال-های اخیر بسیاری از محققان اثرات گیاهان دارویی که به طور سنتی برای درمان آسیب‌های کبدی مورد استفاده قرار می‌گرفت را مورد بررسی قرار داده‌اند (۲۴).

نتایج تحقیق حاضر نشان داد تیمار CCl_4 موجب تخریب سلول‌های کبدی شده و سطح آنزیم‌های آلانین آمینوترانسفراز، آسپاراتات آمینوترانسفراز و آلکالین فسفاتاز و آسیب‌های هیستوپاتولوژیک کبدی را افزایش داده، در حالی که سطح پروتئین توتال را کاهش می‌دهد. تیمار عصاره هیدروالکلی مریم گلی موجب عملکرد کبد و کاهش سطح آنزیم‌های آلانین آمینوترانسفراز، آسپاراتات آمینوترانسفراز و آلکالین فسفاتاز سرم و کاهش آسیب‌های هیستوپاتولوژیک کبدی شده، در حالی که سطح پروتئین توتال را افزایش می‌دهد.

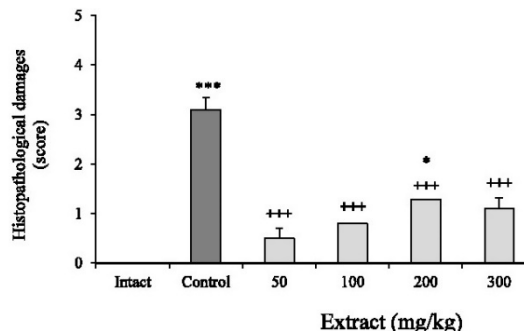
محققین علت سمیت را شکسته شدن پیوند بین کربن-کلر دانسته که به دنبال آن رادیکال آزاد تری کلرومتیل ایجاد می‌شود. این رادیکال بسیار ناپایدار بوده و به سرعت با ترکیبات غشای سلول واکنش می‌دهد و همچنین با اسیدهای چرب غیراشباع متصل می‌شود و یا یک اتم هیدروژن را از لیپیدهای غشا جدا می‌کند و تولید یک لیپید رادیکالی و کلروفرم می‌نماید. لیپیدهای رادیکالی با مولکول اکسیژن واکنش می‌دهد و در نتیجه فسفولیپیدهای موجود در رتیلولوم اندوپلاسمیک تجزیه شده و باعث آزاد شدن آنزیم‌ها می‌شود و در نهایت این واکنش منجر به مرگ سلول و نکروز سلولی می‌گردد (۲۵،۲۶).

بخش هوایی مریم گلی دارای طیف وسیعی از خواص دارویی از جمله خواص آنتی‌اکسیدانی، ضد میکروبی، سیتوتوکسیک، آنتی‌موتازنیک، ضد التهابی و ضد چربی می‌باشد (۵). خواص آنتی‌اکسیدانی بخش هوایی مریم گلی مربوط به غنی بودن آن از ترکیبات فلاونوئیدی و اسیدهای فنولیک می‌باشد (۲۷،۲۸).

ویژگی آنتی‌اکسیدانی فلاونوئیدها از این رو است که می‌توانند الکترون‌های رادیکال‌های آزاد را از آن خود کنند.

نمودار ۴ - اثر تزریق درون صفاقی عصاره هیدرواتانلی بخش هوایی مریم گلی بر سطح پروتئین توتال سرم در موش‌های صحرایی مسموم شده توسط تتراکلرید کربن. هر ستون \pm SEM Mean را نشان می‌دهد. $*p<0.05$, $**p<0.01$, $***p<0.001$ اختلاف از گروه سالم (Intact) را نشان می‌دهد.

نتایج بافت شناسی تحقیق حاضر نشان داد تزریق تتراکلرید کربن موجب افزایش معنی دار آسیب‌های کبدی در گروه کنترل مسموم در مقایسه با گروه سالم می‌گردد ($p<0.001$). تیمار درون صفاقی عصاره هیدرواتانلی بخش هوایی مریم گلی موجب کاهش معنی دار آسیب‌های کبدی در حیوانات تجربی در مقایسه با گروه کنترل مسموم می‌گردد (نمودار ۵). آسیب‌های کبدی مورد مطالعه شامل پرخونی، تجمع چربی در هپاتوسیت‌ها، گشاد شدن سینوزوئیدهای کبدی است.



نمودار ۵ - اثر تزریق درون صفاقی عصاره هیدرواتانلی بخش هوایی مریم گلی بر آسیب‌های بافت کبدی در موش‌های صحرایی مسموم شده توسط تتراکلرید کربن. هر ستون \pm SEM Mean را نشان می‌دهد. $*p<0.05$, $***p<0.001$ اختلاف از گروه سالم (Intact) را نشان می‌دهد. $+++p<0.001$ اختلاف از گروه کنترل مسموم (Control) را نشان می‌دهد.

بحث

بیماری‌های کبدی به عنوان یک مشکل جدی در سلامتی محسوب می‌شوند. در حدود ۳ تا ۵ درصد جمعیت ایران از بیماری‌های کبدی رنج می‌برند (۲۳). داروهای شیمیایی مانند اینترفرون و کورتیکواستروئیدها برای درمان آسیب‌های کبدی مورد استفاده قرار می‌گیرند و گران قیمت بده و دارای عوارض جانبی می‌باشند. پزشکان به دنبال راه-

طور عمده فعالیت آنزیم های کبدی را بهبود می-بخشد (۳۲).

Grzegorzcyk و همکاران نشان دادند عصاره ریشه مریم گلی خواص آنتی-اکسیدانی دارد. همچنین، ترکیبات آنتی-اکسیدانی مختلفی در این گیاه وجود دارد (۳۳).
Lima و همکارانش در مطالعه‌ای نشان دادند اسانس مریم گلی در هیپاتوسیت موش ها در دوزهای کمتر از ۲۰۰ nl/ml در مدت زمان ۳۰ دقیقه سمی نمی‌باشد و فقط در دوز ۲۰۰۰ nl/ml باعث کاهش میزان GSH و LDH می-شود (۳۴).

مصرف طولانی مدت بیش از ۱۵ گرم در روز مریم گلی در انسان دارای اثرات سمی با عوارض جانبی مانند سردرد، سرگیجه، افزایش ضربان قلب، و تهوع می‌باشد (۳۵).
مقدم و همکاران در مطالعه ای نشان دادند که عصاره مریم گلی اثر حفاظتی در مقابل استرس اکسیداتیو دارد (۳۶).

در نتیجه تحقیق حاضر دلالت بر اثر درمانی بخش هوایی مریم گلی در بیماری‌های کبدی دارد.

تقدیر و تشکر

از معاونت پژوهشی دانشگاه آزاد اسلامی واحد ورامین – پیشوا قدردانی می گردد.

ترکیبات فنولی به آسانی هیدروژن را از گروه OH آروماتیک به یک رادیکال آزاد داده و موجب پایداری الکترون‌های منفرد می‌شوند.

از ترکیبات موثر فنولی موجود در عصاره مریم گلی که نقش آنتی-اکسیدانی دارند، می‌توان از اورسلیک اسید، رزمارینیک اسید، کارنوسیک اسید و کیرسیماریتین نام برد (۲۹).

اسیدهای فنولیتیک به ویژه کافئیک اسید و رزمارینیک اسید، دارای ساختار کاتکولی بوده و می‌توانند رادیکال‌ها را پاکسازی کنند.

پاکسازی رادیکال‌های آزاد توسط ترکیبات فنولی برای ویژگی آنتی-اکسیدانی آنها بسیار اهمیت داشته و می‌تواند با شکستن واکنش زنجیره‌ای رادیکال آزاد از شروع آن جلوگیری کند (۳۰).

Katarína Kozics و همکاران در مطالعه ای اثر آنتی-اکسیدانی مریم گلی و آویشن را بر کاهش آسیب DNA ناشی از اکسیدان‌ها مثل پراکسید هیدروژن بررسی کردند. نتایج حاکی از کاهش معنی‌دار ضایعات DNA سلول‌های HepG2 تیمار شده با مریم گلی و آویشن می-باشد (۳۱).

Wilson و همکاران در پژوهشی نشان دادند که مریم گلی اثر سمی بر کبد و رشد موش‌های صحرایی نداشته و همچنین باعث بهبود وضعیت آنتی-اکسیدانی کبد شده و به

منابع مورد استفاده

- Bell AW. 1979. Lipid metabolism in liver and selected tissues and in the whole body of ruminant animals. *Prog Lipid Res* 18(3) 164-117.
- Wolf, P. L., 1999. Biochemical diagnosis of liver disease. *Ind J Clin Biochem* 14(1): 59-64.
- Rao, G.M., Rao, C.V., Pushpangadan, P., Shirwaikar, A., 2006. Hepato-protective effects of rubiadin, a major constituent of *Rubia cordifolia* Linn. *Journal of Ethnopharmacology* 103(3): 484-490.
- Polini, G., Parola, M., 1997. Oxidative damage and fibrogenesis. *Biol Med* 22: 287-305.
- Sachdev, S., Davies, K. J. A., 2008. Production, detection, and adaptive responses to free radicals in exercise. *Free Radical Biology and Medicine* 44: 215-223.
- Fisher-Wellman, K., Bloomer, R. J., 2009. Acute exercise and oxidative stress: a 30 year history. *Dynamic Medicine* 8(1):1-8
- Catherine, A., Evans, R., Nicholas, J. M., George, P., 1996. Structure antioxidant activity relationships of flavonoids and phenolic acids. *Free Radic Biol Med* 20: 933-956.
- Chattopadhyay, R. R., 2003. Possible mechanism of hepatoprotective activity of *Azadirachta indica* leaf extract: Part II. *J Ethnopharmacol* 62: 31-39.
- Buettener, G. R., 1993. The pecking order of free radicals and antioxidant: lipid peroxidation, alpha-tocopherol and ascorbat. *Arch Biophys* 300: 535-543.

10. Moresco, R. N., Sperotto, R. L., Bernardi, A. S., Cardoso, R. F., Gomes, P., 2007. Effect of the aqueous extract of *Syzygium cumini* on carbon tetrachloride-induced hepatotoxicity in rats. *Phytother Res* 21:793-795.
11. Wu, Y., Li, L., Wen, T., Li, Y.Q., 2007. Protective effects of echinacoside on carbon tetrachloride-induced hepatotoxicity in rats. *Toxicology* 232: 50-56.
12. Ćebović, T., Maksimović, Z., 2012. Hepatoprotective effect of *Filipendula hexapetala* Gilib. (Rosaceae) in carbon tetrachloride-induced hepatotoxicity in rats. *Phytother Res* 26: 1088-1091.
13. Essawy, A. E., Abdel-Moneim, A. M., Khayyat, L. I., Elzergy, A. A., 2012. *Nigella sativa* seeds protect against hepatotoxicity and dyslipidemia induced by carbon tetrachloride in mice. *J Appl Pharmac Sci* 2: 21-25.
14. Wafay, H., El-Saeed, G., El-Toukhy, S., Youness, E., Ellaithy, N., Agaibi, M., Eldaly, S., 2012. Potential effect of garlic oil and silymarin on carbon tetrachloride-induced liver injury. *Aust J Basic Appl Sci* 6: 409-414.
15. Sharma, V., Singh, M., 2014. Attenuation of N-nitro- sodimethylamine induced hepatotoxicity by *Operculina turpethum* in Swiss Albino mice. *Iran J Basic Med Sci* 17: 73-80.
16. Wang, A. M., Sha, S. H., Lesniak, W., Schacht, J., 2003. Tanshione (*Salvia miltiorrhizae* extract) preparation attenuate aminoglycoside induced free radical formation in vitro and ototoxicity in vivo. *Antimicrob Agents Chemother* 47: 1836-1841.
17. Mozaffarian, V., 2007. A dictionary of Iranian plant names. Tehran. Farhany Moaser press, pp. 617.
18. Carol, A., Linda, A., Anderson, J., Philipson, D., 1996. Herbal medicines. Pp. 231-32.
19. Akhondzadeh, S., Noroozian, M., Mohammadi, M., Ohadinia, S., Jamshidi, A. H., Khani, M., 2003. *Salvia officinalis* extract in the treatment of patients with mild to moderate Alzheimer's disease: a double blind, randomized and placebo-controlled trial. *J Clin Pharm Ther* 28(1): 53-59.
20. Lima, C. F., Azevedo, M. F., Araujo, R., Fernandes-Ferreira, M. F., Pereira-Wilson, C., 2006. Metformin-like effect of *Salvia officinalis* (common sage): is it useful in diabetes prevention. *Br J Nutr* 96(2): 326-333.
21. Baricevic, D., Sosa, S., Della, A., Loggia, R., Tubaro, A., Simonovska, B, A. Krasnac, A. Zupancica, 2001. Topical anti-inflammatory activity of *Salvia officinalis L.* leaves: the relevance of ursolic acid. *J Ethnopharmacol* 75(2-3): 125-132.
22. Kianbakht, S., Abasi, B., Perham, M., Hashem, M., Dabaghiyan, F., 2011. Antihyperlipidemic effects of *Salvia officinalis L.* leaf extract in patients with hyperlipidemia: a randomized double-blind placebocontrolled clinical trial. *Phytother Res* 25(12):1849-1853.
23. Cotran, R. S., Kumar, V., Collins, T., 1999. Robbins pathologic basis of disease. 6th ed. Philadelphia: Saunders; p. 343-70.
24. Shen, B., Chen, H., Shen, C., Xu, P., Li, J., Shen, G., Yuan, H., Han, J., 2015. Hepatoprotective effects of lignans extract from *Herpetospermum caudigerum* against CCl₄-induced acute liver injury in mice. *Journal of Ethnopharmacology* 164: 46-52.
25. Ahmed, B., Alam, T., Varshney, M., 2005. Hepatoprotective of two plants belonging to the Apiaceae and the Euphorbiaceae family. *J Ethnopharmacol* 79: 313-316.
26. Badrish, S., Nishant, P., 2008. Ameliorative action of cyanobacterial phycoerythrin on CCl₄-induced toxicity in rats. *Toxicol* 248: 59-65.
27. Tepe, B., 2008. Antioxidant potentials and rosmarinic acid levels of the methanolic extracts of *Salvia virgata* (Jacq), *Salvia staminea* (Montbret & Aucher ex Benth) and *Salvia verbenaca* (L.) from Turkey. *Bioresour Technol* 99: 1584-1588.
28. Yinrong, L., Yeap, F., 2002. Polyphenolics of *Salvia*-a review. *Phytochemistry* 59(2): 117-140.
29. Ben Farhat, M., Landoulsi, A., Chaouch-Hamada, R., Sotomayor, J.A., Jordán, M.J., 2013. Characterization and quantification of phenolic compounds and antioxidant properties of *Salvia* species growing in different habitats. *Ind Crops Prod* 49: 904-914.
30. Duthie, G., Crozier, A., 2000. Plant-derived phenolic antioxidants. *Curr Opin Clin Nutr Metab Care* 3: 447-451.
31. Kozics K, V Klusová, Srančíková A, Mučaji P, Slameňová D, Hunáková E, Kusznerewicz B, Horváthová E. Effects of *Salvia officinalis* and *Thymus vulgaris* on oxidant-induced DNA damage and antioxidant status in HepG2 cells. *Food Chemistry*, Volume 141, Issue 3, 1 December 2013, Pages 2198-2206
32. Cristovao F. Lima, Paula B. Andrade, Rosa M. Seabra, Manuel Fernandes-Ferreira, Cristina Pereira-Wilson 2005. The drinking of a *Salvia officinalis* infusion improves liver antioxidant status in mice and rats. *Journal of Ethnopharmacology*, 97(2) 383-389.

33. Kozics, K., Klusová, V., Srančíková, A., Mučaji, P., Slameňová, D., Hunáková, L., Kusznierevicz, B., Horváthová, E., 2013. Effects of *Salvia officinalis* and *Thymus vulgaris* on oxidant-induced DNA damage and antioxidant status in HepG2 cells. Food Chemistry 141 (3) Pages 2198-2206
34. Lima, C.F. Andrade, P.B., Seabra, R. M., Fernandes-Ferreira, M., Pereira-Wilson, C., 2005. The drinking of *Salvia officinalis* infusion improves liver antioxidant status in mice and rats. Journal of Ethnopharmacology 97 (2): 383-389.
35. Khosravi M, Khakpour S, Tajadod G, Tokazabani Balasi F 2013. Effect of *Salvia officinalis* hydroalcoholic extract on liver enzymes in male rat. MEDICAL SCIENCES 23 (2) :113-119
36. Shahmohamadi S, Hajizadeh moghaddam A, Khosravi M, 2013. Effect of hydroalcoholic extract of *Salvia officinalis* L. on the activity of catalase and superoxide dismutase in an oxidative stress model created by intracerebroventricular STZ injection in male rats. Physiol Pharmacol 17 (2):176-184.