

گزارش درمانگاهی کاربرد پروتزهای صناعی در ۴۱ راس دام بزرگ مبتلا به نقایص جدار حفره شکم

محمد حجازی^{۱*}، فرج الله ادیب‌هاشمی^۲، داود شریفی^۳، نازنین جعفری^۴

تاریخ دریافت: ۹۰/۱/۱۷ تاریخ پذیرش: ۹۰/۱۱/۸

چکیده

هدف از این دست نوشته گزارش ۴۱ مورد درمان جراحی فتق در دام های بزرگ مبتلا به نقیصه دیواره شکم و ارزیابی پاسخ بالینی استفاده از پروتزهای صناعی و مقایسه آنها با موارد ترمیم تحت کشش و عوارض بعد از جراحی های مرتبط با آنها می باشد. از آنجایی که درمان فتق در دامهای بزرگ با توجه به حجم بدنی و وزن بالای آنها با معضلات خاصی همراه بوده و ترمیم سنتی آنها عوارض زیادی را به همراه دارد؛ لذا استفاده از توری های جراحی در این رابطه مورد توجه محققین قرار گرفت که این توری ها نیز دارای مزایا و معایبی نسبت به هم هستند. در ۹ مورد از موارد جراحی شده که از توری جراحی سپرامش استفاده شده بود، چسبندگی احشایی و التهاب محل عمل بسیار کم بود. از ۲۱ راس که شامل ۷ کره اسب، یک نریان و ۱۳ گوساله بودند و با تکنیک های متداول بخیه ترمیم فتق (شیوه کششی) درمان شده بودند، آنهایی که دارای حلقه فتق بزرگ (بزرگ تر یا مساوی ۱۵ سانتی متر) بودند ۹ مورد، دچار عوارضی چون التهاب و ترشحات موضعی، عفونت محل عمل و در برخی موارد عود فتق شدند. در این مطالعه مواردی که توسط روش های کششی ترمیم فتق درمان شده بودند با آنهایی که با شیوه های عاری از کشش ترمیم یافتند تحت مقایسه بالینی قرار گرفتند. این بررسی نشان داد که انواع روش های کار گذاری توری جراحی می تواند در استحکام محل عمل موثر باشد. در این مطالعه انواع مختلف توری های جراحی با تاکید بر تاریخچه کاربرد آنها و موارد سازنده شرح داده شده است.

واژگان کلیدی: فتق، توری جراحی، پروتز صناعی، دامهای بزرگ، چسبندگی

مقدمه

فتقها می توانند در اثر ضربات وارد شده به جدار

حفره شکمی توسط سایر اسبها و یا به دنبال تصادفات در حین نقل و انتقال اسب از مکانی به مکان دیگر و یا به دلیل عدم مدیریت صحیح یک زخم جراحی و عفونت آن و جوش نخوردن محل بخیه و یا به صورت مادر زادی رخ دهند که به دنبال آن احشاء به زیر پوست مهاجرت کرده و از این بابت می توانند حیوان را دچار مشکلاتی نمایند. همچنین ضعف جدار

۱- استادیار، گروه علوم دامی دانشکده کشاورزی دانشگاه آزاد اسلامی-واحد خرم آباد
۲- استادیار، گروه علوم بالینی دانشکده دامپزشکی دانشگاه تهران، بخش جراحی-رادیولوژی
۳- استاد، گروه علوم بالینی دانشکده دامپزشکی دانشگاه تهران، بخش جراحی-رادیولوژی
۴- دستیار تخصصی جراحی دامپزشکی، گروه علوم بالینی دانشکده دامپزشکی دانشگاه تهران، بخش جراحی-رادیولوژی

*- پست الکترونیکی نویسنده مسئول: hejazim@ut.ac.ir

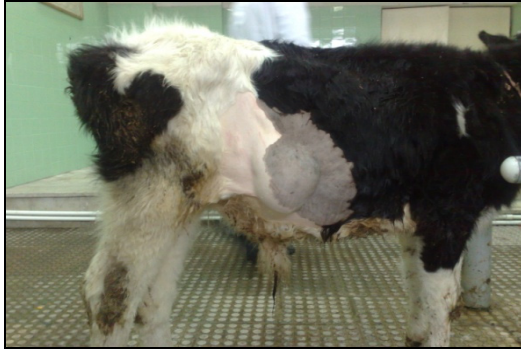محققین را بر آن داشت تا مطالعات فراوانی را برای بازگرداندن ضایعات جدار حفره شکمی به وضعیت طبیعی در نسوج آسیب دیده، با کمترین عوارض بعد از عمل و کاهش واکنش های حاصل از پروتز های صناعی انجام دهند (۱۸، ۱۳، ۱۲).

گزارش درمانگاهی

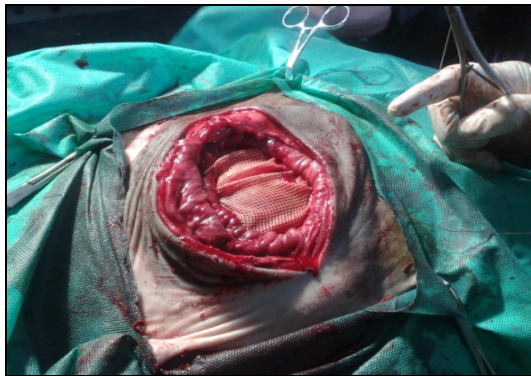در این مطالعه، ۴۱ مورد جراحی ترمیم فتق دیواره شکم در دام های بزرگ شرح داده شده است. حیوانات درمان شده با تکنیک های مرسوم بخیه فتق یا روش های کششی شامل: ۷ کره اسب، یک نریان و ۱۳ گوساله بودند. یک مورد از روش های کششی، نریانی مبتلا به فتق مغابنی بود. در مورد مذکور حلقه مغابنی با شیوه تشکی افقی تک و نخ نمره یک پلی گلیکولیک اسید بسته شد. خط میانی شکم نیز توسط نخ نمره یک پلی گلیکولیک اسید و الگوی ساده سرتاسری بخیه شد. از ۲۰ مورد در روش کششی، ۱۳ مورد که شامل ۷ راس کره اسب و ۶ گوساله ارجاعی مبتلا به فتق نافی بودند توسط الگوی جلیقه روی شلوار و کارگذاری نخ کات کوت نمره ۳ در غلاف خارجی عضله مستقیم شکمی ترمیم شدند. ۷ مورد باقی مانده از ۱۳ گوساله ارجاعی که مبتلا به فتق نافی بودند نیز با الگوی هالستد و کارگذاری نخ کات کوت نمره ۳ در غلاف خارجی عضله مستقیم شکمی درمان شدند. از روش عاری از کشش (توری های جراحی) در ۲۰ راس که ۱۱ مورد آنها توسط توری جراحی پلی پروپیلن و ۹ مورد توسط توری جراحی سپرامش درمان شدند، مورد استفاده قرار گرفت. ۲ مورد از ۱۱ راس گروه پلی پروپیلن، گوساله های ارجاعی بودند و ۹ مورد دیگر از مادپان های درمان شده در یک طرح تحقیقاتی به شمار می رفتند. ۹ مورد گروه سپرامش نیز مادپان های درمان شده در همان طرح تحقیقاتی بودند که با گروه پلی پروپیلن به لحاظ روند التیام مورد مقایسه قرا گرفته بودند. لازم به ذکر می باشد که تمام جراحی ها توسط

محوطه های مختلف بدن مثل پرده دیافراگم و یا دیافراگم لگنی و یا عدم قطع ارتباط بند ناف به طور صحیح و عدم جوش خوردن محل ناف سبب بروز فتق با منشاء مادرزادی می شود که باید تحت درمان صحیح و بدون عوارض قرار گیرد. استفاده از روش های قدیمی و مرسوم اصلاح فتق مانند کاربرد روش های بخیه و یا بستن آنها از خارج مکررا سبب باز شدن مجدد محل بخیه و بیرون ریختن احشاء به خصوص در نقیصه های بزرگ می شود که لزوم استفاده از روش های عاری از کشش مانند کاربرد پروتزهای صناعی مانند توری های جراحی را به همراه دارد (۱۱، ۱). در گاو، نقیصه های دیواره شکم ممکن است از برشهای جراحی خط وسط یا مجاور خط میانی شکم، ضربه، یا فیستول شیردان ایجاد شوند (۲۰). فتق های نافی در گوساله نسبت به اسب تمایل بیشتری به بزرگتر و وخیم تر شدن دارند (۸). اینها متداول ترین نقیصه های مادرزادی در گاو هستند و به لحاظ ژنتیکی در نژاد هولشتاین بیشترین شیوع را به خود اختصاص می دهند (۲). مشکلات همراه با این فتق ها شامل فیروز طناب ناف، عفونت باقی مانده بند ناف همراه یا بدون آبه، و فیستول شیردان است (۲، ۲۰). فتق ها با منشاء های بسیاری بروز نموده و تحت تقسیم بندی های گوناگونی قرار می گیرند. در این زمینه می توان آنها را تحت عناوین مادرزادی یا اکتسابی، حقیقی یا کاذب، خارجی یا داخلی، برگشت پذیر یا برگشت ناپذیر و غیره تقسیم بندی کرد (۲۱، ۲۲). با در نظر گرفتن این حقیقت که نقایص جدار حفره شکمی در دام های بزرگ، نقش مهمی در به خطر انداختن سلامت این حیوانات و صنعت پرورش آنها دارد و با توجه به استفاده روزافزون توری های جراحی در محل نقیصه های جدار حفره شکمی در انسان، دام های بزرگ، دام های کوچک و حیوانات آزمایشگاهی و نتایج بالینی متفاوت بدست آمده از آنها و تولید پروتزهایی که به ایدآل نزدیک تر بوده و دارای حداقل مشکلات بعد عمل هستند؛

درد بعد از عمل نیز داروی فنیل بوتازون ۲۰٪ (با میزان ۵ میلی‌گرم به ازاء هر کیلو گرم وزن بدن) تا ۳ روز تزریق شد (اشکال شماره ۱ و ۲).



شکل ۱ - نمونه ای از فتق ضربه‌ای یا شکمی



شکل ۲ - ترمیم فتق ضربه ای توسط توری جراحی پلی پروپیلن

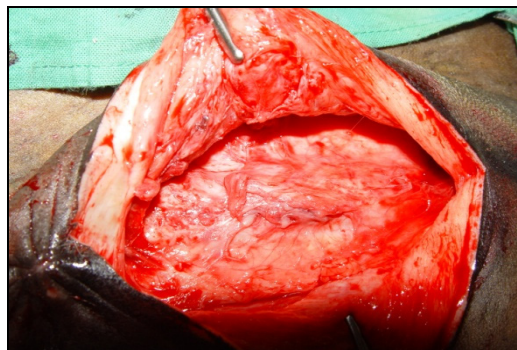
موارد ۳ الی ۱۱ مادیان های شش الی یازده ساله ای بودند که به صورت تجربی نقیصه ای به ابعاد ۴ × ۸ سانتی‌متر در محل خط وسط شکم آنها ایجاد شده، پرده صفاق نیز باز شده و توسط توری جراحی پلی پروپیلن ترمیم یافته بودند. در ضمن موارد ۱۲ الی ۲۰ مادیان های پنج الی نه ساله ای بودند که با شیوه ذکر شده در بالا در همان طرح تحقیقاتی دچار نقیصه شده و توسط توری جراحی سپرامش ترمیم یافته بودند. داروهای قبل از جراحی در این گروه از اسب‌ها شامل آنتی بیوتیک و ضد التهاب پیشگیرانه (پنی سیلین پروکائین جی ۵ میلیون واحد بین المللی و فنیل بوتازون ۲۰٪ با همان مقادیر گفته شده در بالا) بودند. دیازپام (با میزان ۰.۲ میلی‌گرم به ازاء هر کیلو گرم وزن بدن) به عنوان آرامبخشی در مرحله پیش از بیهوشی به صورت داخل

یک جراح انجام گرفت. در این گزارش مواردی که توسط روش‌های کششی ترمیم فتق درمان شده بودند با آنهایی که با شیوه های عاری از کشش ترمیم یافتند در دام های بزرگ به صورت با لینی مورد مقایسه قرار گرفتند. مورد شماره یک و دو، گوساله های ۵ و ۴ ماهه با وزن تقریبی ۲۰۰ کیلوگرم بودند که یکی از آنها مبتلا به فتق ضربه ای در منطقه زیری-جانبی حفره شکمی و دیگری نیز مبتلا به عود فتق متعاقب ترمیم فتق نافی با شیوه کششی بود. در مورد اول اندازه فتق حدود ۲۵ سانتی متر و در محل نقیصه به دلیل فشار احشاء برآمدگی ای مشاهده می شد. در مورد دوم اندازه فتق حدود ۲۰ سانتی متر بود و به دلیل عود یک مورد ترمیم فتق نافی با شیوه هالستد رخ داده بود. ابتدا جهت آرام نمودن دام ها داروی زایلازین ۲٪ (با میزان ۰.۰۵ میلی گرم به ازاء هر کیلو گرم وزن بدن) به صورت داخل عضلانی تزریق شد. پس از موزدایی از لیدوکائین ۲٪ برای بیحسی موضعی در اطراف محل نقیصه استفاده شد. برای اعمال درمان آنتی بیوتیکی پیشگیرانه از پنی سیلین پروکائین G پتاسیم (با میزان ۲۲۰۰۰ واحد بین المللی به ازاء هر کیلو گرم وزن بدن) به صورت داخل وریدی استفاده شده و جراحی در شرایط آسپتیک انجام گرفت. به دلیل اینکه لبه های نقیصه از هم فاصله زیادی داشته و سر به سر کردن آن با اعمال کشش زیاد در محل بخیه با احتمال عود همراه بود، تصمیم به کارگذاری توری جراحی (پلی پروپیلن) برای ترمیم آن گرفته شد. توری جراحی در این مورد در زیر عضله مورب خارجی شکم کارگذاری شد. نخ های بخیه مورد استفاده برای تثبیت توری جراحی به عضلات اطراف پلی گلیکولیک اسید نمره ۲ و الگوی بخیه U شکل بود. سپس بافت زیر پوست و پوست به شیوه مرسوم بخیه شدند. برای درمان آنتی بیوتیکی بعد از جراحی از پنی سیلین پروکائین G (با میزان ۲۲۰۰۰ واحد بین المللی به ازاء هر کیلو گرم وزن بدن) به صورت داخل عضلانی تا ۳ روز استفاده شد. برای کاهش التهاب و

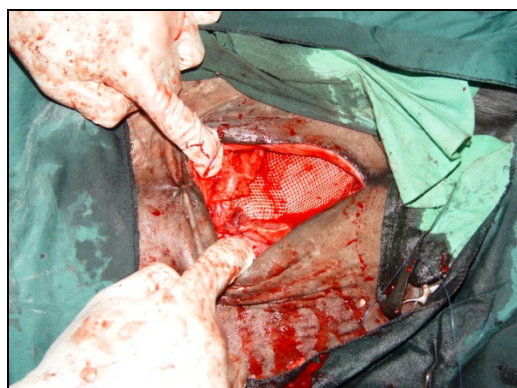
موارد ۲۱ الی ۴۱ شامل ۷ کره اسب و ۱۳ گوساله مبتلا به فتق نافی و یک مورد نریان مبتلا به فتق مغابنی بودند. داروهای قبل و القاء بیهوشی در کره اسبها مانند آنچه در مورد مادیانها بیان شد، بود با این تفاوت که ادامه بیهوشی در آنها با ترکیب دو داروی کتامین و زایلازین با نصف میزان بکار رفته در القاء صورت گرفت. اندازه فتق در این موارد حدود ۱۰ الی ۲۰ سانتی متر بود و از نخ کاتکوت نمره ۳ برای بستن نقیصه‌های شکمی استفاده می‌شد. از شیوه جلیقه روی شلوار در ۱۳ مورد، هالستد در ۷ مورد و تشکی افقی تک در یک مورد برای بخیه نقیصه‌ها استفاده شد. در این مطالعه از توری جراحی پلی پروپیلن در ۱۱ مورد و از توری جراحی سپرامش در ۹ مورد، استفاده شد. ۲۱ راس دام نیز با روش‌های کششی درمان فتق ترمیم شدند. نتایج معاینات بعد از جراحی نشان داد، بجز دو مورد از گروه توری جراحی پلی پروپیلن، هیچ گزارشی از تورم، پرخونی و ترشحات موضعی همراه با شل شدن بخیه‌ها در گروه توری‌های جراحی مشاهده نشد. نتایج مربوط به گروه عاری از کشش در جدول ۱ قابل مشاهده است. نتایج معاینات گروه توری جراحی (عاری از کشش) نشان داد بجز دو مورد تورم و پرخونی ناحیه (۳+) به همراه درد شدید (۳+)، ترشحات سطح محل بخیه‌ها (۱+) همراه با شل شدگی خفیف بخیه‌ها، تغییرات شدید در محل بخیه‌ها دیده نشد که هر دو مورد بیان شده مربوط به گروه پلی پروپیلن بودند.

بر اساس مشاهدات موردی و بالینی این مطالعه، نتایج بالینی گروه تحت کشش فتق در مورد نقایص کوچک (حدود ۱۰ سانتی‌متر) قابل قبول بود و گزارشی از عود و حضور ترشحات موضعی (بجز یک مورد) مشاهده نشد و التیام خط بخیه پوست در عرض ۱۵ روز انجام شد. اما موارد مبتلا به نقایص بزرگ (۱۵ سانتی‌متر به بالا) که با روش‌های مرسوم و کششی ترمیم فتق درمان شده بودند؛ دچار عوارض بعد از

عضلانی و بعد از ۲۰ دقیقه، کتامین ۱۰٪ (با میزان ۲.۲ میلی گرم به ازاء هر کیلو گرم وزن بدن) به همراه زایلازین ۲٪ (با میزان ۱.۱ میلی گرم به ازاء هر کیلو گرم وزن بدن) به صورت داخل وریدی جهت القاء بیهوشی استفاده شدند. از هالوتان نیز با غلظت ۴٪ در شروع و ۲٪ در ادامه برای نگهداری بیهوشی استفاده شد. نخ‌های بخیه مورد استفاده در تثبیت توری جراحی در هر دو گروه پلی پروپیلن و سپرامش، پلی گلیکولیک اسید نمره ۲ بود. توری‌های جراحی نیز در زیر غلاف خارجی عضله مستقیم با الگو U کارگذاری شد. درمان آنتی بیوتیکی بعد از عمل در هر دو گروه شامل: دو داروی تری متوپریم-سولفادیازین (با میزان ۱۵ میلی گرم به ازاء هر کیلو گرم وزن بدن) و پنی سیلین پروکائین جی پتاسیم (با میزان ۲۲۰۰۰ واحد بین‌المللی به ازاء هر کیلو گرم وزن بدن) تا سه روز بود. برای کاهش التهاب نیز از داروی فینیل بوتازون ۲۰٪ استفاده شد (اشکال شماره ۳ و ۴).



شکل ۳ - محل نقیصه فتق در اسب مبتلا به فتق نافی بعد از باز کردن نقیصه دیواره شکم



شکل ۴ - بخیه دور تا دور توری به لبه‌های نقیصه

جدول ۲- نتایج معاینات بالینی محل ترمیم نقیصه در گروه تحت کشش

نقیصه	سانتی متر ≤ 10 ک طول
یک مورد بروز ترشحات موضعی	التیام بدون عوارض محل نقیصه بجز
	- دو مورد عدم جوش خوردن و عفونت محل نقیصه و بیرون ریختن احشاء
نقیصه	سانتی متر ≥ 15 طول
مجدد توسط توری جراحی	- یک مورد عود فتق و نهایتاً ترمیم
	- سه مورد بروز تورم موضعی و ترشحات

بحث

فتق‌های دیواره شکم معمولاً بیرون زدگی یا خارج شدن محتویات حفره شکمی از طریق بخشی از دیواره شکم، دیافراگم، یا مجرای مغابنی می‌باشند. نقیصه یا باز شدگی دیواره شکم عامل مهمی در ایجاد فتق است اگر چه این بیرون زدگی از یک باز شدگی ایجاد شده باشد (۱۸،۲۳). توری‌های جراحی دارای گستره وسیعی می‌باشند و سال‌هاست که در نزدیک کردن آنها به حدایدل تلاش شده است. این توری‌ها نیز دارای عوارضی در محل کارگذاریشان در دیواره حفره شکمی هستند بنابراین لزوم استفاده از انواع کم‌عارضه‌تر و ارتقاء ساختار آنها در دستور کار جراحان و مهندسیین ساخت پروتزهای پزشکی می‌باشد (۷). کارآزمایی توری جراحی توسط نومایر و همکاران (۲۰۰۴) به روشهای باز جراحی و لاپاراسکوپیک نیز در انسان روی ۲۱۶۴ مورد مبتلا به فتق مغابنی مورد ارزیابی قرار گرفت و بار دیگر قابلیت‌های خود را به عنوان یک روش عاری از کشش نشان داد (۱۷). جالب توجه می‌باشد در مطالعه‌ای که توسط ایساک فلیمیوس و همکاران (۲۰۰۴) انجام شد؛ راههای جلوگیری از ایجاد چسبندگی احشاء به توری جراحی پلی پروپیلن در رت مورد بررسی قرار گرفت و تأثیرات آن در التیام نقصهای ایجاد شده در جدار حفره بطنی با سپرامش و سپرافیلیم به همراه سپرامش مورد مقایسه قرار گرفت (۱۰). نتایجی که از این مطالعه بدست آمد به صورت زیر بود:

جراحی مانند: ترشحات، پرخونی و تورم موضعی، حساسیت محل عمل به لمس به دلیل درد زیاد و عدم راحتی حیوان بودند. علی‌رغم رعایت اصول آسپتیک و استفاده از تکنیک‌های صحیح اصلاح سستی فتق و نخ‌های بخیه مقاوم، دو کره اسبی که با شیوه جلیقه روی شلوار درمان شده بودند و اندازه فتق در آنها ۱۵ سانتی متر بود دچار از هم گسیختگی خط بخیه و بیرون ریختن احشاء شدند. این کره اسب‌ها با وجود انجام درمان‌های اورژانسی که شامل تمیز کردن و شستشوی محوطه شکمی و روده‌ها با سالیین گرم، بستن شکم با شیوه هالستد و درمان آنتی بیوتیکی بود، احیا نشدند. عود فتق در یک گوساله مبتلا به فتق نافی حدود ۲۰ سانتی متر که با شیوه هالستد نیز درمان شده بود، رخ داد که نهایتاً توسط توری جراحی پلی پروپیلن درمان شد. تورم موضعی و ترشحات در ۳ گوساله مبتلا به فتق بزرگ (حدود ۱۵ سانتی متر) رخ داد ولی التیام بعد از ۱۵ روز انجام شد. نتایج مشاهدات بالینی گروه تحت کشش در جدول ۲ آمده است.

جدول ۱- نتایج حاصل از معاینه محل جراحی در هفته اول (روز یک الی ۷) که مربوط به ۱۰ مورد از مادیان‌های گروه درمان عاری از کشش (توری‌های جراحی) می‌باشند.

شماره اسب	تورم و پرخونی ناحیه	درد ناحیه	ترشح ناحیه	شل شدن بخیه‌ها	پارگی بخیه‌ها
۱	۳+	۳+	۱+	۲+	۰
۲	۱+	۲+	۱+	۱+	۰
۳	۲+	۲+	۰	۰	۰
۴	۱+	۲+	۰	۰	۰
۵	۳+	۳+	۱+	۲+	۰
۶	۲+	۳+	۰	۱+	۰
۷	۱+	۲+	۰	۰	۰
۸	۱+	۲+	۰	۰	۰
۹	۱+	۲+	۰	۰	۰
۱۰	۱+	۲+	۰	۰	۰

اعداد فرد نشان دهنده "گروه پلی پروپیلن" و اعداد زوج نشان دهنده "گروه سپرامش" می‌باشند.

۰=بدون، ۱+=خفیف، ۲+=متوسط، ۳+=شدید

بخیه را می‌توانند سبب شوند و این در حالی است که عدم رعایت اصول اولیه جراحی در عود فتق بی‌تأثیر نیست. زمانی که بافت‌های اطراف محل فتق برای ترمیم نا کافی و یا نامناسب باشند برای ترمیم آن می‌توان از توری‌های جراحی فلزی و غیر فلزی استفاده کرد. انتخاب نوع پروتز صناعی قدمی اساسی و مهم در ترمیم فتق می‌باشد. البته توجه به مسائل ضد عفونی و رعایت استریلیزاسیون نیز به همان اندازه مهم است اگر چه عفونت محل جراحی ندرتاً رخ می‌دهد. (۳، ۱۶).

توری‌های جراحی مانند داریستی زمینه را برای رشد فیروبلاست‌ها فراهم کرده و بدین ترتیب روند التیام انجام می‌پذیرد، در عین حال که سبب کاهش کشش بر خط بخیه شده و احتمال از هم گسیختگی و عود فتق را کاهش می‌دهند. در ضمن توری‌های جراحی نه تنها در نقیصه‌های بزرگ بلکه در مواردی که بافت اطراف محل نقیصه ضعیف شده و توان تحمل کشش زیاد را ندارد نیز کاربرد دارند (۴).

بر اساس مشاهدات گذشته نگر و بالینی انجام شده در این مطالعه، نتایج بالینی مربوط به نمونه‌های ترمیم شده با روش سنتی در مورد نقیصه‌های کوچک با رضایت و عدم بازشدگی مجدد محل بخیه، ترشحات (به جز در یک مورد) و التیام طی مدت ۱۵ روز (به جز در یک مورد) همراه بود. نمونه‌های مبتلا به فتق با اندازه بزرگ که با روش‌های بخیه سنتی درمان شده بودند با مشکلاتی چون باز شدن مجدد بخیه‌ها، التهاب و ترشحات زیاد محل ترمیم، ناراحتی و حساسیت زیاد دام در لمس ناحیه، نشان دادن واکنش‌های بیشتری از درد (افزایش ضربان قلب، تنفس و تقلا) نسبت به نمونه‌های دیگر همراه بودند. اسفندیاری و نوروزیان در کار تحقیقاتی که در سال ۲۰۰۶ انجام شد، نشان دادند، نمونه‌هایی که با توری جراحی پلی پروپیلن درمان شده بودند بر اساس مطالعات بالینی، سونوگرافی، ماکروسکوپی و هیستوپاتولوژی استحکام بیشتر محل بخیه را نسبت نمونه‌های درمان شده با روش سنتی به

۱- سپرامش سبب کاهش موارد چسبندگی توری جراحی پلی پروپیلن می‌شود. ۲- سپرامش به همراه سپرافیلیم سبب حذف چسبندگی احشایی می‌شود. ۳- پوشش سلولهای مزوتلیال در روی توری جراحی پلی پروپیلن سبب مقاومت به چسبندگی می‌شود. در تأیید اثرات مثبت استفاده از توری جراحی در درمان فتق‌های انسان، Jacobs (۲۰۰۴) ارزیابی و یک نگاه گذشته‌نگر به حدود بیش از ۸۰۰۰۰۰ مورد جراحی فتق، انجام داد. به طوریکه جراحی‌ها شامل موارد بخیه با تکنیک‌های معمول و همچنین استفاده از توری جراحی بود که باز هم کاربرد این پروتزها مزیت‌های بیشتری در کاهش چسبندگی، افزایش استحکام محل جراحی و تسریع التیام به همراه داشت (۱۴). Szabo و همکاران (۲۰۰۰) نیز تأثیر سپرافیلیم و غشاهای آمینوتیک را به عنوان عاملی در جلوگیری از چسبندگی در ترمیم جراحی فتق‌های جدار شکم در رت، مورد ارزیابی قرار دادند، که نتایج قابل توجهی در این زمینه بدست آمد (۱۹).

Zhang و همکارانش (۲۰۰۵) مطالعه‌ای را در بررسی اثرات مثبت استفاده از زیر مخاط روده کوچک و مقایسه اثرات آن با کاربرد توری جراحی پلی پروپیلن در ترمیم نقیصه‌های جدار حفره بطنی انجام دادند (۲۴).

همچنین کاربرد و نتایج مثبت حاصل از توری جراحی پلی پروپیلن در انسان توسط Cobb و همکاران (۲۰۰۵) مورد بررسی قرار گرفت (۵). دیگران نیز کاربرد زبانه‌های عضلانی و یا چادرینه و یا آبشامه قلب را در کاهش چسبندگی دیواره حفره بطنی در نقیصه‌های بوجود آمده در آن مورد مطالعه قرار دادند که نتایج رضایت‌بخشی را به همراه نداشت در این رابطه می‌توان از Lai و همکاران نام برد که برچسب‌های آبشامه‌ای را در سال ۲۰۰۵ و Daigeler و همکاران استفاده از عضله مستقیم ران در انسان در سال ۲۰۰۵ را مورد آزمایشات بالینی قرار دادند (۶، ۱۵). روش‌های سنتی جراحی فتق سبب کشش زیاد در امتداد خط بخیه در نقایص بزرگ شده و از هم گسیختگی زود هنگام یا دیر هنگام خط

موارد ترمیم شده با توری جراحی پلی پروپیلن تورم موضعی، احتقان و ترشحات در محل عمل همراه با شل شدن بخیه‌ها نسبت به گروه سپرامش بیشتر مشاهده شد. نتایج بدست آمده نشان داد، هیچ تفاوت آشکاری میان روش‌های مرسوم التیام فتق (تحت کشش) که شامل جلیقه روی شلوار و هالستد بودند، وجود نداشت. توری‌های جراحی برای ترمیم فتق‌های با اندازه بزرگتر از ۱۵ سانتی متر که لبه‌ها حلقه فتق در هنگام به هم رسیدن تحت کشش فراوان هستند مناسب تر و دارای عوارض کمتری در مقایسه با شیوه‌های تحت کشش و سنتی ترمیم فتق هستند. بر اساس مشاهدات بالینی این مطالعه توری جراحی سپرامش نیز از عوارض بعد از عمل کمتری نسبت به پلی پروپیلن برخوردار بود.

منابع

- 1- Adle, R.H., (1962): An evaluation of surgical mesh in the repair of hernias and tissue defects. *Archives of Surgeries Journal*; 85:156.
- 2- Baxter, G.M., (1989): Umbilical Masses In Calves: Diagnosis. Treatment And Complications. *Compendium On Continuing Education For The Practicing Veterinarian*; 11:505-513.
- 3- Becker, J.M., Dayton, M.T., Fazio, V.W., Beck, D.E., Stryker, S.J., Wexner, S.D., Wolff, B.G., Roberts, P.L., Smith, L.E., Sweeney, S.A., Moore, M., (1996): Prevention of postoperative abdominal adhesions by a sodium hyaluronate-based bioresorbable membrane: a prospective, randomized, double blind multicenter study. *Journal of American College of Surgeons*; 183:297-306.
- 4- Cappelletti, M., Attolini, G., Cangioni, G., Mascherini, G., Taddeucci, S., Gervino, L. (1997): The Use of Mesh in Abdominal Wall Defects. *Minerva Chirurgica Journal*; 52(10):1169-76.

همراه داشتند اما نمونه‌های درمان شده با سپرامش دارای التهاب و ترشحات کمتر محل عمل، استحکام بهتر و چسبندگی کمتر توری جراحی به احشاء نسبت به گروه درمان شده با پلی پروپیلن بودند (۹). توری جراحی سپرامش جزوتوری‌های جراحی دو لایه با یک لایه غیر قابل جذب و یک لایه قابل جذب است. لایه قابل جذب آن از ترکیبات اسید هیالورونیک بوده در هنگام کارگذاری توری جراحی در محل نقیصه رو به احشاء قرار داده می‌شود. این لایه بعد از حدود ۳۰ روز جذب شده و می‌تواند جلوی چسبندگی احشاء به توری جراحی را در این مدت بگیرد. چسبندگی خود یکی از عوارض استفاده از توری‌های جراحی در ترمیم نقیصه‌های دیواره شکم می‌باشد (۹). بستن دیواره حفره شکمی در محل ناف در کره اسب‌ها و میزان توسعه فتق نافی در آنها از بدو تولد تا ۱۱ ماهگی، توسط Enzerink (۲۰۰۰) مورد ارزیابی قرار گرفت و توان بالقوه توری‌های جراحی در این رابطه به اثبات رسید (۸). همچنین تأثیرات مثبت استفاده از توری‌های جراحی در فتق‌های مغابنی، رانی و برشی از لحاظ فیزیوپاتولوژی و جلوگیری از عود مجدد فتق در انسان توسط Cappelletti و همکاران (۱۹۹۷) به اثبات رسید (۴).

بر اساس مشاهدات بالینی این مقاله موارد درمان شده با شیوه‌های سنتی و تحت کشش که اندازه حلقه فتق در آنها کوچکتر یا مساوی ۱۰ سانتی‌متر بود التیامی با حداقل عوارض بعد از عمل داشتند (بجز یک مورد). در موارد درمان شده با شیوه سنتی (تحت کشش) که اندازه حلقه فتق در آنها ۱۵ و بیشتر از آن بود، عوارضی چون از هم گسیختگی قسمتی از بخیه‌ها، تورم، ترشحات و حساسیت موضعی به دلیل درد رخ داد. بجز دو مورد از موارد درمان شده با توری جراحی پلی پروپیلن، هیچ موردی از التهاب موضعی، احتقان و ترشحات همراه با شل شدن بخیه‌ها در گروه عاری از کشش (توری‌های جراحی) مشاهده نشد. ضمناً در

- 5- Cobb, W.S., Kercher, K.W., Heniford, B.T., (2005): The argument for light weight polypropylene mesh in hernia repair, *Surgical Innovation Journal*; 12(1):63-9.
- 6- Daigeler, A., Fansa, H., Altmann, S., et al., (2005): The pedicled rectus femoris muscle flap for reconstruction of complicated abdominal wall defects, *Rozhledy V Chirurgii Journal*; 84 (5): 238-43.
- 7- DeBord, J. R., (1998): The historical development of prosthetics in hernia surgery, *Journal of Surgical Clinics of North America*; 78(6), 973-1002.
- 8- Enzerink, E., van Weeren, P.R., van der Velen, M.A. (2000): Closure of the abdominal wall at the umbilicus and the development of umbilical hernia in a group of foals from birth to 11 months of age, *Veterinary Record Journal*; 147:37
- 9- Esfandiari, A., Nowrouzian, I., (2006): Efficacy of Polypropylene Mesh Coated with Bioresorbable Membrane For Abdominal Wall Defects in Mice, *Journal of American Association Laboratory Animal Science*; 45(1):48-51.
- 10- Felemovicius, I., Bonsack, M.E., Hagerman, G., Delaney, J.P., (2004): Prevention of Adhesions to Polypropylene Mesh, *Journal of American College of Surgery*; 198 (4):543-8.
- 11- Fischer, A.T. Jr, Vachon, A.M., Klein, S.R., (1995): Laparoscopic inguinal herniorrhaphy in two stallions. *Journal of American Veterinary Medicine Association*; 207:1599.
- 12- Fretz, P.B., Hamilton, G.F., Barber, S.M., et al., (1983): Management of umbilical hernias in cattle and horses. *Journal of American Veterinary Medicine Association*; 183:550-552.
- 13- Heniford, B.T., Walter, A.L., Lincourt, A.E., Novitsky, Y.W., Hope, W., Kercher, K., (2008): Comparison of Generic Versus Specific Quality-of-Life Scales for Mesh Hernia Repairs, *Journal of American College Surgery*; 206:638-644.
- 14- Jacobs, D.O., (2004): Mesh Repair of Inguinal Hernia. *New England Journal of Medicine*; 350(18):1895-7.
- 15- Lai, P.H., Chang, Y., Liang, H.C., et al., (2005): Peritoneal regeneration induced by anacellular bovine pericardial path in the repair of abdominal wall defects, *Journal of Veterinary Research*; 127(2):85-92.
- 16- Luijendijk, R.W., Hup, W.C., van Den Tol, M.P., et al., (2000): A comparison of suture repair with mesh repair for incisional hernia. *New England Journal of Medicine*; 343:392-8.
- 17- Neumayer, L., Giobbie-Hurder, A., Jonasson, O., Fitzgibbons, R., Dunlop, D., Gibbs, J., Reda, D., Henderson, W., (2004): Open Mesh versus Laparoscopic Mesh Repair of Inguinal Hernia. *The New England Journal of Medicine*; 350(18):1819-27.
- 18- Read, R.A., Bellenger, C.R., (2003): Hernia. In Slatter D, editor: *Textbook of Small Animal Surgery*, ed 3 Philadelphia, WB Saunders.
- 19- Szabo, A., Haj, M., Waxman, I., Eitan, A., (2000): Evaluation of seprafilm and amniotic membrane as adhesion prophylaxis in mesh repair of abdominal wall hernia in rats. *The Journal of European Surgery Research*; 32 (2):125-8.
- 20- Sams, A.E., Fubini, S.L., (1993): Primary repair of abomasal fistulae resulting from right paramedian abomasopexy in eight adult dairy cattle. *Veterinary Surgery Journal*; 22:190-193.
- 21- Smeak, D.D., (2003): Abdominal hernia. In Slatter D, editor: *Textbook of Small Animal Surgery*, Philadelphia, WB Saunders.
- 22- Stick, J. A., (2006): Alimentary System, Abdominal Hernia, In: *Equine Surgery*, J A Auer, 4091-8
- 23- Stoppa, R.E., (1989): The treatment of complicated groin and incisional hernias. *World Journal of Surgery*; 13:545-554.

- 24- Zhang, X.,LUOJ.,yangz, (2005): Elementary evaluation of small intestinal submucosa and poly propylene mesh for repaiving abdominal wall defect in rats, The Chinese Journal of zhongguo xiu fu chong join wai ke za zhi; 18(7):574-7.

