

بررسی تجربی علائم چشمی هیپرناترمی در رت، خو کچه و خرگوش

فریدون حیدرپور^{۱*}، جلال درخشنده^۲، آرمان فکری^۳، پوریا حیدرپور^۴

چکیده

اختلال در آشامیدن، در دسترس نبودن مایعات، ناتوانی‌های شدید، افزایش دفع مایعات از طرق کلیوی و غیر کلیوی و افزایش مصرف نمک از علل اصلی هیپرناترمی می باشد. نظر به اینکه در هیچ تحقیقی بررسی علائم چشمی بطور اخص مورد بررسی قرار نگرفته است، لذا هدف این مطالعه بررسی سیر تغییرات چشمی ناشی از هیپرناترمی در رت، خو کچه و خرگوش بود. روش کار بدین صورت بود که ۵۰ رت نژاد ویستار 20 ± 250 گرمی بطور تصادفی در ۵ گروه تقسیم گردیدند، به منظور ایجاد هیپرناترمی محلول‌های ۲، ۳، ۳/۵ و ۴ درصد کلرور سدیم در آب مقطر تهیه گردید گروه کنترل در طول مدت آزمون از آب شرب و گروه‌های تست از محلول‌های نمکی اختصاصی گروه استفاده نمودند سایر شرایط زیستی گروه‌ها یکسان بود. با شروع استفاده از محلول‌های نمکی، معاینات چشمی با استفاده از اسلیت لامپ و دوربین ته چشمی صورت گرفت، پاسخ چشم به محرکها نیز مورد بررسی قرار گرفت. همین آزمون با شرایط مشابه درخو کچه هندی و خرگوش نیز انجام گردید. استفاده کوتاه مدت (۳-۵ روز) از محلول کلرور سدیم ۲٪ با تغییرات چشمی سریع و چشمگیری همراه نبود، اما استفاده طویل‌المدت (بیش از یک هفته) آن با صدمات عروقی و سایر نشانه‌های چشمی همراه بود. ۳-۴ روز پس از استفاده از محلول کلرور سدیم ۳٪ و غلیظ تر بدنبال افزایش سطح سرمی سدیم، جدا شدگی شبکیه، (PVD: Posterior Vitreous Detachment)، خونریزی در شبکیه و زجاجیه رت‌ها مشاهده گردید. دیگر نشانه‌های چشمی هیپرناترمی شامل کدورت قرنیه و عدسی، تورم دیسک اپتیک، کوری، جمع شدگی زجاجیه و هیپوتونی چشم بود. نتیجه گیری حاصل از این کار این است که هیپرناترمی و هیپراسمولاریتی شروع کننده تغییرات چشمی بود، بدنبال از دست رفتن آب و وتره و جمع شدن آن، جدا شدگی شبکیه و PVD بروز نموده و صدمات عروقی، خونریزی در شبکیه و زجاجیه ایجاد گردید. سیر پیشرونده هیپرناترمی، کدورت قرنیه و عدسی، تورم دیسک اپتیک، کوری، کولاپس و وتره و هیپوتونی چشم را در حیوانات بهمراه داشت.

واژگان کلیدی: هیپرناترمی علائم چشمی، کدورت قرنیه و عدسی، کوری، خونریزی شبکیه

مقدمه

اختلالات مایعات بدن از متداولترین مسائلی است که پزشکان با آن مواجه می گردند (۲۲). اختلال در

۱- فیزیولوژیست، استادیار، دانشگاه علوم پزشکی زنجان

۲- فوق تخصص رتین، استادیار، دانشگاه علوم پزشکی زنجان

۳- متخصص چشم، استادیار، دانشگاه علوم پزشکی زنجان

۴- دانشجوی پزشکی دانشگاه علوم پزشکی تهران

*-نویسنده مسئول pheyardarpour@yahoo.com

سال ۱۹۹۲ تا ژانویه سال ۱۹۹۴ به منظور بررسی ارتباط بین میزان سدیم موجود در رژیم غذایی و ریسک بروز کاتاراکت صورت گرفت، یافته های حاصل از این تحقیق بیانگر این واقعیت است که رژیم غذایی پر نمک می تواند خطر بروز کاتاراکت ساب-کپسولار را افزایش دهد (۳). در تحقیقات قبلی مشخص شده است که تزریق محلول هیپراسموتیک بدرون ویتره خرگوش جدا شدگی سریع رتین را موجب می گردد. در تزریق محلولها بدرون ویتره انسان نیز می بایست اسمولاریته محلول تزریقی محاسبه گردد و بمنظور جلوگیری از تزریق محلولهای غلیظ در نزدیکی رتین باید مراقبت های مورد لزوم به عمل آید (۱۴). تزریق 0.05 ml از محلول 1000 mOsm موجب سفید شدن سریع رتین خلفی میگردد که متعاقبا با جداشدگی وسیعی در رتین و دژنراسیون دائمی رتین این روند تداوم می یابد (۱۳). در بسیاری از مطالعات علائم عصبی هیپرناترمی مورد توجه زیادی قرار گرفته است، اما نظر به اینکه در هیچ تحقیقی بررسی علائم چشمی بطور اخص مورد بررسی قرار نگرفته است و در مطالعات محدودی علائم چشمی هیپرناترمی مورد بررسی قرار گرفته است و چون در این زمینه کار زیادی انجام نشده است لذا هدف این مطالعه بررسی سیر تغییرات چشمی ناشی از هیپرناترمی در رت، خوکیچه و خرگوش بود.

مواد و روش کار

اجازه مطالعه از کمیته حیوانات آزمایشگاهی دانشگاه علوم پزشکی زنجان دریافت گردید، کلیات مراقبت از حیوانات آزمایشگاهی (منتشره از انستیتو ملی سلامت ۲۳-۸۶ تجدید نظر شده در سال ۱۹۸۵) در این مطالعه رعایت گردید. کتامین هیدروکلراید از شرکت (Tokyo, Japan) Sankyo و کلورسدیم نیز از شرکت (Darmstadt, Germany) Merck تهیه گردید و حیوانات مورد لزوم برای این مطالعه از انستیتو رازی خریداری گردید. ۵۰ رت نر ویستار (Wistar) که

بالانس آب ممکن است به صورت هیپوناترمی و هیپرناترمی در بیماران تظاهر می نماید (۱۲). در معاینات کلینیکی بیماران عدم بالانس سدیم مشکل شایعی بوده و می تواند در پیش آگهی وضعیت بیماران تأثیری اساسی داشته باشد (۲). هیپرناترمی می تواند در نتیجه کمبود دریافت مایعات، زیادی از دست رفتن مایعات و یا در نتیجه زیادی دریافت نمک بوجود آید. هیپرناترمی اساسا در نتیجه نقص در دریافت مایعات در فرد شکل می گیرد و معمولا بر اختلال در مکانیسم تشنگی یا نقصان در دسترسی به دریافت مایعات کافی در فرد دلالت دارد (۸) و (۱۰). هیپرناترمی بمانند هیپوناترمی موجب صدمات مغزی و مرگ می گردد (۷). هیپوناترمی یا هیپرناترمی می توانند باعث پیدایش علائم عصبی اساسی گردند. پیدایش این علائم بیشتر با سرعت بروز تغییرات غلظت سرمی سدیم در ارتباط می باشند تا با سطح مطلق هیپوناترمی یا هیپرناترمی که در جاندار حاصل می گردد (۱۵). در مطالعه ای هولبروک و همکارانش در سال ۱۹۹۴ گزارش نمودند که کوری از جمله علائم کلینیکی مرتبط با هیپرناترمی در دو خوک مورد معاینه بود (۶). همچنین در مطالعه دیگری سن تورک و همکارانش در سال ۲۰۰۴ گزارش نمودند بعد از درمان مسمومیت با نمک در ۶ گوساله هولشتاین علیرغم اینکه پارامترهای شیمیائی به محدوده دامنه نرمال برگشت، لیکن کوری در ۱/۲ حیوانات متاثر از مسمومیت با نمک پایدار ماند. گزارش شده است که چهارده روز بعد از درمان هیپرناترمی در یک خوک ۱۱ ماهه، خوک سلامتی خود را از هر جهت به استثنای قوه بینائی به دست آورد. (۱). همچنین گزارش شده است که در یک نوزاد ۶ ماهه که شدیداً دهیدراته شده و دچار شوک هیپوولمیک شده بود و سطح سرمی سدیمش به ۱۶۹mmol/L رسیده بود معاینات فاندوسکوپی خونریزی دو طرفی شعاعی از قطب خلفی کره چشم نوزاد را نمایان ساخت (۴). یک مطالعه مقطعی جمعیتی (n = 2,873) که در نزدیکی سیدنی، استرالیا از ژانویه

شبکیه معاینات چشمی با استفاده از اسلیت لامپ Slit (Lamp) مدل HAAG-STREIT BERN ساخت کشور سوئیس (Bern, Switzerland) و دوربین ته چشمی (Fundus Camera) مدل TOPCON TRC-50X ساخت کشور ژاپن (Tokyo, Japan) صورت گرفت و از تغییرات عروقی نیز عکسهایی گرفته شد. در معاینات چشمی، خونریزی از شبکیه و زجاجیه، کدورت قرنیه، کدورت عدسی، تورم دیسک بینائی، کولاپس و تیره و هیپوتونی کامل کره چشم مورد بررسی قرار گرفت و از این تغییرات چشمی نیز با استفاده از دوربین معمولی عکسهائی گرفته شد. به منظور بررسی وضعیت بینائی حیوان، پاسخ حیوان به محرکهای نور و اجسام مورد ارزیابی قرار گرفت. با تاباندن نور به چشم حیوان در شرایطی که حیوان در شرایط بیهوشی بسر نمی برد، پاسخ به رفلکس نوری (Light Reflex) مورد ارزیابی قرار گرفت و با نزدیک کردن اشیاء به چشم حیوان، رفلکس چشمک زدن (Blink Reflex of Descartes) ارزیابی گردید. عدم پاسخ حیوان به نور و محرکهای فیزیکی که به طور معمول پاسخ حیوان را به همراه داشت به عنوان معیار پیدایش کوری در حیوان تلقی گردید. به منظور بررسی سطح سرمی سدیم نمونه های خونی از طریق ورید دمی رتها در شروع آزمون و ۷۲ ساعت پس از شروع آزمون گرفته شد. در ارتباط با غلظت هائیکه که استفاده از آنها با مرگ و میر حیوانات همراه بود با پدیدار شدن نشانه های حاد هیپرناترمی و ایجاد مرگ و میر در رتها، محلول نمکی از دسترس حیوانات خارج گردید و آب شرب زنجان در اختیار این گروهها قرار گرفت. بعد از مرگ، جمجمه رتها به دقت بازگردید و وجود خونریزی های داخل جمجمه ای مورد بررسی قرار گرفت. همین آزمون با شرایط مشابه درخصوص خوکچه هندی و خرگوش نیز انجام گردید، پاره ای از نتایج بدست آمده حاصل کار بر روی خوکچه هندی و خرگوش می باشد. حساسیت سه گونه جانوری به غلظت های کلرور سدیم مورد استفاده مورد

دارای وزنی معادل 20 ± 250 گرم بودند از میان رتهائیکه در معاینات فیزیکی و چشمی سالم تشخیص داده شدند انتخاب گردیدند و بطور تصادفی در ۵ گروه تقسیم گردیدند و در هر قفس رتها در دسته های ۵ تائی نگهداری گردیدند، درجه حرارت در حدود ۲۴ درجه سانتیگراد و دوره تاریکی روشنائی طبیعی بود و حیوانات دسترسی آزادانه ای به غذا داشتند. غلظت های ۲، ۳، ۴ و ۵ در صد کلرور سدیم در آب مقطر تهیه گردید. اسمولالیتة محلول کلرور سدیم ۲٪ در حدود ۶۸۰ میلی اسمول بود و اسمولالیتة محلول کلرور سدیم ۳٪ در حدود ۱۰۲۰ میلی اسمول بود اسمولالیتة محلول کلرور سدیم ۵٪ در حدود ۱۲۰۰ میلی اسمول بود اسمولالیتة محلول کلرور سدیم ۴٪ در حدود ۱۳۶۰ میلی اسمول بود. در طول مطالعه رتهای هر گروه در قفس های اختصاصی گروه نگهداری گردیدند، گروه کنترل از آب شرب زنجان استفاده نمود، با شروع آزمون آب شرب از دسترس رتهای گروههای تست خارج گردید و گروههای تست مجبور به استفاده از محلول نمکی اختصاصی گروه گردیدند. همه گروهها از جیره غذائی همسانی استفاده نمودند، میزان نمک جیره غذائی تمامی گروهها همسان و در حدود ۰/۵ درصد بود، سایر شرایط زیستی تمامی گروهها نیز همسان بود. زمان محروم سازی گروههای تست از آب شرب بعنوان زمان شروع آزمون در نظر گرفته شد، بعد از شروع آزمون معاینات فیزیکی و نورولوژیک روزانه از حیوانات آزمایشگاهی بعمل آمد. معاینات چشمی به طور اختصاصی صورت گرفت و علائم چشمی هر رت ثبت گردید. بر پایه مطالعات قبلی از کتامین هیدروکلراید با مقدار 125 mg/Kg بعنوان داروی بیهوشی استفاده گردید (۱۵). کتامین هیدروکلراید در محلول ۰/۰۹٪ کلرور سدیم حل گردید. قبل از انجام بیهوشی حیوانات توزین گردیده و کتامین مورد نیاز بر پایه دواز 125 mg/Kg برای رتها محاسبه گردید. بعد از بیهوش نمودن رت به منظور بررسی تغییرات عروقی

بررسی قرار گرفت. یافته های بدست آمده بصورت مقادیر (Mean \pm S.D) ارائه گردید و آنالیز آماری داده ها با استفاده از تست چند گروهی (ANOVA) صورت گرفت و ($P < 0.05$) بعنوان تغییرات معنی دار در نظر گرفته شد.

نتایج:

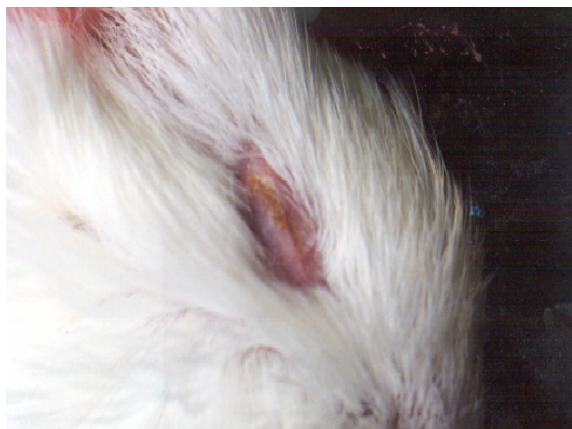در شروع آزمون سطح سرمی سدیم در گروه های تست و در گروه کنترل اختلاف معنی داری را نشان نداد. سه روز پس از استفاده از غلظت های ۳/۳، ۲/۱ و ۵ درصد کلرورسدیم، سطح سرمی سدیم کلیه گروه های تست در مقایسه با گروه کنترل افزایش معنی داری را نشان داد ($P < 0.05$). ارتباط مستقیمی بین غلظت های کلرور سدیم در آب مصرفی و سطوح سرمی سدیم گروه های تست وجود داشت، جدول شماره ۱ میانگین سطح سرمی سدیم گروه های مختلف را در شروع آزمون و سه روز (۷۲ ساعت) پس از مصرف محلول نمکی نشان می دهد.

استفاده از محلول کلرور سدیم ۲٪ و محلول های غلیظ تر باعث ایجاد اختلالات جدی در سلامتی حیوانات گردید. استفاده از محلول کلرور سدیم ۲٪ باعث از دست رفتن پیشرونده آب بدن حیوان، دهیدراتاسیون و کاهش وزن بدن حیوانات گردید و هماهنگ با پیشرفت دهیدراتاسیون، علائم عصبی مرتبط

به هیپرناترمی شامل: ترمور عضلانی، لتارژی، هیپر رفلکسی، عدم تعادل در حرکت و حرکات ریتیمیک دورانی در حیوانات روئیت گردید. در کل مرگ و میر با نشانه های حاد عصبی در غلظت ۲٪ کمتر مشاهده گردید. استفاده کوتاه مدت از غلظت ۲٪، تغییرات سریع چشمی را به همراه نداشت، اما استفاده طولانی مدت از غلظت ۲٪ علائم مختلف چشمی را در رت ها موجب گردید. رتهائیکه از محلول های نمکی ۳، ۳/۵ و ۴ درصد استفاده نمودند در مدت ۴-۱۰ روز از پای درآمدند. استفاده از این غلظت ها مرگ سریع حیوانات با نشانه های عصبی را موجب گردید، در پاره ای از موارد نیز نشانه های چندانی قبل از مرگ روئیت نگردید. اشکال مختلف خونریزی های داخل جمجمه ای: ساب-آراکتوئید، ساب-دورال، پارانشیمال و ترومبوز وریدی در بسیاری از رت های تلف شده ایکه جمجمه آنها باز شد روئیت گردید. ۳-۴ روز پس از مصرف محلول های نمکی، با افزایش سطح سرمی سدیم و هیپراسمولاریتی صدمات عروقی و خونریزی از شبکیه (Retinal Hemorrhage)، خونریزی در زجاجیه، جدا شدگی خلفی زجاجیه (PVD) و جدا شدگی شبکیه (Retinal Detachment) در رت ها مشاهده گردید. شکل شماره ۱ خونریزی از شبکیه و تورم دیسک اپتیک در رت را نشان می دهد.

جدول شماره ۱- میانگین سطح سرمی سدیم در شروع آزمون و ۷۲ ساعت پس از مصرف محلول نمکی

گروه های مختلف تست و کنترل	سطح سرمی سدیم در گروه های تست و کنترل در شروع آزمون	سطح سرمی سدیم در گروه های تست و کنترل ۷۲ ساعت پس از شروع آزمون
گروه کنترل	۱۳۸،۷ \pm ۲،۱ mEq/L	۱۳۹،۳ \pm ۱،۸ mEq/L
گروه کلرور سدیم ۲٪	۱۳۸،۹ \pm ۳،۲ mEq/L	۱۴۵،۸ \pm ۲،۷ mEq/L
گروه کلرور سدیم ۳٪	۱۳۹،۴ \pm ۱،۹ mEq/L	۱۴۸،۵ \pm ۳،۵ mEq/L
گروه کلرور سدیم ۵٪	۱۳۷،۲ \pm ۲،۴ mEq/L	۱۵۲،۴ \pm ۳،۷ mEq/L
گروه کلرور سدیم ۴٪	۱۳۹،۴ \pm ۲،۶ mEq/L	۱۵۸،۴ \pm ۳،۱ mEq/L

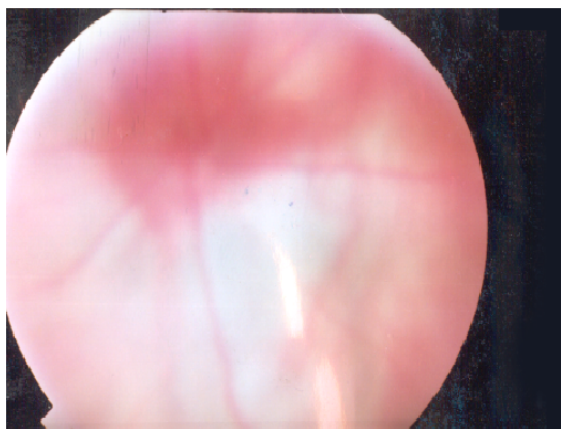


شکل شماره ۳- نشانه چشمی پایانی مسمومیت با نمک هیپوتونی چشم در خوکچه هندی (PHTHISIS BULBI)

طیف وسیع نشانه های چشمی هیپرناترمی بیشتر در گروهی از رتها که از غلظت ۲٪ کلرور سدیم استفاده می نمودند و قدرت تحمل هیپرناترمی را داشتند نمایان گشت. در میان سه گونه جانوری خوکچه هندی بیشترین حساسیت به هیپرناترمی را داشت و میزان تلفات ناشی از استفاده از غلظت های مختلف کلرور سدیم در خوکچه هندی بیشتر از دو گونه جانوری دیگر بود، رت حساسیت متوسطی داشت و خرگوش نسبت به دو گونه جانوری دیگر حساسیت کمتری را دارا بود.

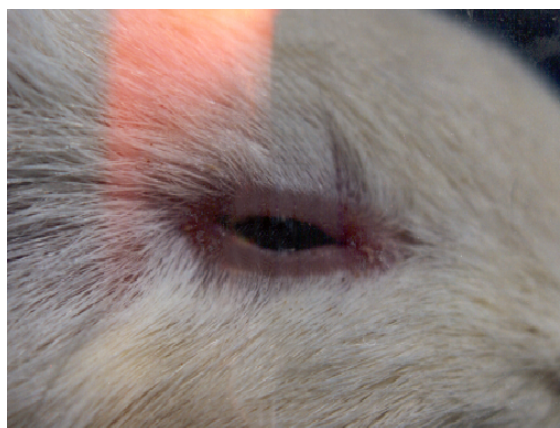بحث

در مطالعه اخیر چند یافته کلیدی در ارتباط با سیر تغییرات چشمی ناشی از هیپرناترمی حاصل شد. اولاً، ارتباط مستقیمی بین سطح سرمی سدیم، اسمولاریته و میزان غلظت کلرور سدیم موجود در آب مقطر وجود داشت، سطح سرمی سدیم و اسمولاریته تمامی گروهها نسبت به گروه کنترل افزایش معنی داری را نشان داد و در تمامی گروهها هیپرناترمی و هیپراسمولاریتی بروز نمود. ثانیاً، با ایجاد هیپرناترمی و هیپراسمولاریتی، ویتره مقادیری از آب خود را از دست داده، چروکیدگی ویتره صدمات عروقی، خونریزی از شبکیه و زجاجیه و جدا شدگی شبکیه موجب گردید. ثالثاً، بین خونریزیهای



شکل شماره ۱- خونریزی از شبکیه و تورم دیسک اپتیک در رت

در روزهای بعدی خونریزی های بیشتری در شبکیه و زجاجیه رخ داد و پاسخ حیوان به نور و محرکهای فیزیکی معمول تقلیل یافت. تورم دیسک اپتیک، کدورت قرنیه و کاتاراکت و کوری متعاقباً پدیدار گردید. شکل شماره ۲ جمع شدگی زجاجیه و خونریزی زجاجیه و کدورت قرنیه در خوکچه هندی را نشان می دهد.



شکل شماره ۲- جمع شدگی زجاجیه و خونریزی زجاجیه و کدورت قرنیه در خوکچه هندی

در مراحل پایانی کولاپس چشمها و هیپوتونی کامل کره چشمها (Phthiosis bulbi) در پاره ای از حیوانات ظاهر گردید. شکل شماره ۳ هیپوتونی کره چشم را در خوکچه هندی نشان می دهد.

داخل مجموعه ای و خونریزی از شبکیه ارتباط تنگاتنگی وجود داشت و علت مشترکی عامل بروز این خونریزی ها بود (هیپر اسمولاریتی). رابعا، فقط در گروهی از حیوانات که قدرت تحمل هیپرناترمی را داشتند طیف وسیع نشانه های چشمی هیپرناترمی ظاهر گردید و علائمی چون کونژکتیویت، کدورت قرنیه و عدسی، تورم دیسک اپتیک در این حیوانات پدیدار گشت و نهایتا به علائمی چون کوری، جمع شدگی زجاجیه و هیپوتونی ختم گردید. سطح سرمی سدیم و مقدار اسمولاریته مایعات بدن بطور کاملا تنگاتنگی از طریق هومئوستاز آب در بدن که توسط حس تشنگی، آنتی دیورتیک هورمون و کلیه ها وساطت می گردد (۸). علیرغم اینکه آزاد شدن آنتی دیورتیک هورمون زودتر از برانگیخته شدن حس تشنگی صورت میگیرد، حفاظت نهائی بدن در مقابله با هیپرناترمی از طریق حس تشنگی صورت می گیرد. بطور کلی سیستم های کنترل کننده اسمولاریته بدن در دامنه محدودی از مصرف مایعات و سدیم میتوانند بطور مطلوبی حجم و اسمولاریته مایعات بدن را کنترل نماید. هنگامیکه میزان سدیم ورودی افزایش می یابد یا در مواقعیکه تعادل بین مواد محلول و آب صدمه می بیند، سیستم های کنترل کننده اسمولاریته نمی توانند بطور ارزشمند اسمولاریته و غلظت سدیم را در مایعات خارج سلولی تنظیم نمایند (۱۶). استفاده از محلول های نمکی بعنوان منبع آب شرب سبب اختلال در عملکرد حس تشنگی و پدیدار شدن هیپرناترمی و هیپراسمولاریتی می گردد. هنگامی که اسمولاریته پلاسما در رتهای بالغ افزایش می یابد، آب از سد مغزی خونی در جهت گرادیان غلظتی خود از بافت مغز به پلاسما جریان می یابد و حجم مغز کاهش می یابد (۱۹). کاهش یافتن حجم مغز در رتهای هیپرناترمیک و چروکیده شدن آن موجب بروز اشکال مختلف خونریزیهای داخل مجموعه ای گردید. علت اساسی درگیر در بروز اشکال مختلف خونریزیهای داخل مجموعه ای و تغییرات چشمی نظیر: جدا شدگی

خلفی زجاجیه (PVD)، جدا شدگی شبکیه (Retinal Detachment)، صدمات عروقی و خونریزی از رتین (Retinal Hemorrhage) می تواند هیپرناترمی و هیپراسمولاریتی باشد. ۳-۴ روز پس از استفاده از محلولهای کلرور سدیم ۳٪ و غلیظ تر با پیدایش هیپراسمولاریتی، ویتره مقادیری از آب خود را از دست داده و با مکانیسمی شبیه به چروکیدگی مغز پروسه تغییرات چشمی آغاز گردید. از دست رفتن آب ویتره موجب جدا شدگی خلفی زجاجیه (PVD)، جدا شدگی شبکیه (Retinal Detachment)، صدمات عروقی و خونریزی از شبکیه (Retinal Hemorrhage) گردید (خونریزی از شبکیه: شکل شماره ۱)، و خونریزی هائی در زجاجیه نیز رخ داد. کاهش یافتن حجم ژل زجاجیه با کولاپس و جمع شدن شبکه فیبرهای کلاژن همراه می شود. آبکی شدن ژل زجاجیه می تواند حفره وسیعی را ایجاد نماید که ایجاد یک PVD حقیقی را تقلید می نماید (۲). ارتباط کلینیکی بین خونریزیهای داخل مجموعه ای و خونریزی از شبکیه در سال ۱۹۰۰ توسط ترسون مشخص شد و معلوم گردید که در ضربات مغزی در بالغین، خونریزیهای خودبخودی ساب-آراکنوئید و خونریزی از شبکیه با هم بطور تواما صورت می گیرد (۹). در این مطالعه نیز وجود چنین ارتباطی مشخص گردید، هیپرناترمی و هیپراسمولاریتی علت بروز خونریزی های داخل مجموعه ای و خونریزی از رتین بود. مواردی از بروز چنین خونریزی هائی نیز در انسان گزارش گردیده است (۴). مطالعات مربوط به بررسی استرس های اسموتیک در بافتهای پستانداران اساسا بر روی تاثیر استرس های اسموتیک بر روی بافت کلیه متمرکز گردیده است، اما مدارک مستدل زیادی وجود دارد که بیان میدارد که استرس های اسموتیک که از طریق تغییر اسمولاریته خارج سلولی بطور بسیار موثری در اعمال طبیعی بسیاری از بافتهای از جمله اپیتلیوم قرنیه مداخله می نماید (۱۱). شکل گیری و پیشرفت کاتاراکت در

- 2-Bradbury M.J, Landers M.B, (2001):, Pathogenetic Mechanism of Retinal Detachment, RETINA, Edited by Stephen J Ryan, Third Edition, Mosby company; Singapour.p. 1987-8.
- 3-Cumming RG, Mitchell P, Smith W, (2000):, Dietary sodium intake and cataract: the Blue Mountains Eye Study, Am J Epidemiol. 15; 151:624-6.
- 4- Fenton S, Murray D, Thornton P, Kennedy S, O'Keefe M.,(1999):, Bilateral Massive Retinal Hemorrhages in a 6-Month-Old Infant: A Diagnostic Dilemma ,Arch Ophthalmol. 117:1432-1434
- 5- Heydarpour, F. (2008): ,The effect of hypernatraemia on ketamine anaesthesia in male rats Iranian Journal of Veterinary Research, Shiraz University, 9: 162-68
- 6-Holbrook TC, Barton MH, (1994): , Neurologic dysfunction associated with hypernatremia and dietary indiscretion in Vietnamese pot bellied pigs. Cornell Vet.; 84:67-76.
- 7- Holliday MA, Segar WE, Friedman A, (2003), Reducing Errors in Fluid Therapy Management , Pediatrics; 111(2):227-30.
- 8- Horacio J. Adrogué and Nicolaos E. Madia, (2000): , Hypernatremia. N Engl J Med, 342: 1493-1499
- 9-Johnson.D, Braun.D, Friendly.D, (1993): , Accidental Head Trauma and Retinal Hemorrhage, Neurosurgery, 33, 231-235.
- 10- Laing I A, Wong C M, (2002):, Hypernatraemia in the first few days: is the incidence rising? Archives of Disease in Childhood Fetal and Neonatal Edition; 87:F158-62
- 11- Li DQ, Chen Z, Song XJ et.al, (2004): , Stimulation of Matrix Metalloproteinase's by Hyperosmolarity via a JNK Pathway in Human Corneal Epithelial Cells,

رتهای مبتلا به هیپرتانسسیون حساس به نمک (DS) به هنگام مصرف زیاد نمک گزارش گردیده است. تغییرات در انتقال یونها و عدم بالانس الکترولیتی و نقص در عملکرد پمپ سدیمی- پتاسیمی می تواند عامل پیشرفت روند کاتاراکت در این رت‌های مبتلا به هیپرتانسسیون باشد (۲۱). کاتاراکت و کدورت قرنیه (شکل شماره ۲) در حیوانات متاثر از هیپرناترمی مشاهده گردید جدا شدگی رتین، تورم دیسک اپتیک، بروز خونریزی های شدید در رتین و ویتره، کدورت قرنیه و عدسی هر یک تاثیر بسزائی در کاهش دید حیوان داشت، متعاقبا با سیر پیشرونده هیپراسمولاریتی کوری در حیوانات پدیدار گشت. هیپرناترمی مزمن، علاوه بر بروز کاتاراکت و کدورت قرنیه، موجب کوئرنکتیویت و التهاب سطحی چشم نیز گردید، کولاپس چشم و هیپوتونی کامل کره چشم (شکل شماره ۳) یا (Phthisis bulbi) نشانه های پایانی چشمی هیپرناترمی بود. طیف وسیع علائم چشمی فقط در حیواناتیکه قدرت تحمل هیپرناترمی را داشتند امکان تظاهر را یافت. نتایج حاصل از این مطالعه با یافته های سایر مطالعات در این زمینه مطابقت دارد. (۱، ۶، ۱۵، ۱۷) توصیه می گردد با توجه به وسیع بودن طیف اثرات چشمی نمک مطالعات بیشتری در این زمینه انجام گیرد.

تشکر و قدردانی

هزینه های این مطالعه از طریق دانشگاه علوم پزشکی زنجان تامین گردیده است لذا بدینوسیله از کمک مسئولین سپاسگزاری می نمائیم.

منابع

- 1-Banks P, Roussel AJ Jr, Mealey RH, (1996): High-sodium crystalloid solution for treatment of hypernatremia in a Vietnamese pot-bellied pig. J Am Vet Med Assoc; 209:1268-70.

- 21- Unakar NJ, Johnson M, (1994): Lenticular alterations in hypertensive rats, *Experimental Eye Research*, 59:645-52.
- 22-Verbalis JG, (2003): Disorders of body water homeostasis, *Best practice & Research Clinical Endocrinology & Metabolism*, 17: 471-503.
- Investigative Ophthalmology and Visual Science, 45:4302-4311.
- 12-Lin M, Liu SJ, Lim IT, (2005): , Disorder of Water Imbalance ,*Emergency Medicine Clinics of North America*, 23: 749-70.
- 13- Marmor MF, (1979): , Retinal detachment from hyperosmotic intravitreal injection, *Investigative Ophthalmology & Visual Science*. 18:1237-44.
- 14-Marmor MF.Martin LJ.Tharpe S, (1980): osmotically induced retinal detachment in the rabbit and primate, *Electron microscopy of the pigment epithelium*, *Investigative Ophthalmology & Visual Science*. 19:1016-29.
- 15-Palm C, Reimann D, Gross P, (2000): Hyponatremia – with comments on hypernatremia, *Therapeutische Umschau* , 57:400-7
- 16-Rose B.D: (1994): *Clinical Physiology of Acid-Base and Electrolyte Disorders*, McGRAW-HILL Company, 4th Edition, New York.U.S.A,1994, 695 – 730.
- 17- Senturk S, Hussein C. (2004): Salt poisoning in beef cattle. *Vet Hum Toxicol* , 46:26-7.
- 18- Strange K, (2004): Cellular volume homeostasis, *Advan. Physiol. Edu*, 28: 155-159
- 19- Stonestreet BS, Oen-Hsiao JM, Petersson KH, Sadowska GB, Patlak CS, (2003): Regulation of brain water during acute hyperosmolality in ovine fetuses, lambs, and adults, *J Appl Physiol*,94: 1491-1500,
- 20-Tareen N. Martins D. Nagami G.Levine B.Norris KC, (2005): Sodium disorder in the elderly, *Journal of the National Medical Association*, 97; 217-24