

# مطالعه آسیب‌شناسی بافتی تأثیر ویروس آنفلوانزای تحت تیپ H9N2 در دستگاه تنفسی جوجه‌های SPF

یوسف دوستار<sup>۱\*</sup>، داریوش مهاجری<sup>۲</sup>، عادل فیضی<sup>۲</sup>

## چکیده

ویروس آنفلوانزا موجب آسیب‌های هیستوپاتولوژیک در حیوانات و انسان می‌گردد. هدف از مطالعه حاضر، ارزیابی آسیب‌شناسی بافتی دستگاه تنفسی جوجه‌های عفونی شده با ویروس آنفلوانزای تحت تیپ H9N2 (A/chicken/ Iran/ 772/2000) طیور می‌باشد. برای انجام این مطالعه، تعداد ۲۰ قطعه جوجه SPF<sup>۴</sup> نر با سن ۳ هفته به‌طور تصادفی در دو گروه مساوی توزیع گردیدند. گروه تیمار توسط ویروس آنفلوانزا با دوز EID<sub>50</sub><sup>۷/۵</sup> ۱۰ و گروه شاهد توسط سرم نمکی نرمال با حجمی برابر و به‌روش قطره بینی هم‌زمان مورد تلقیح قرار گرفتند. ۷۲ ساعت پس از چالش جوجه‌ها با ویروس آنفلوانزا، از بافت نای و ریه آن‌ها نمونه‌برداری و در محلول فرمالین بافری ۱۰ درصد پایدار گردیدند. از نمونه‌های پایدار شده در فرمالین، طبق روش‌های معمول تهیه مقاطع آسیب‌شناسی، برش‌هایی با ضخامت ۵ میکرون تهیه و با هماتوکسیلین و ائوزین رنگ آمیزی شدند. در مقایسه با گروه شاهد، تغییرات پاتولوژیک ایجاد شده در گروه تیمار در اثر ویروس آنفلوانزای تحت تیپ H9N2 معنی‌دار بود ( $P < 0/005$ ). این مطالعه نشان داد که ویروس آنفلوانزای تحت تیپ H9N2 توانایی القاء آسیب‌های شدید بافتی در دستگاه تنفسی جوجه‌ها را دارا می‌باشد.

**واژگان کلیدی:** ویروس آنفلوانزای تحت تیپ H9N2، دستگاه تنفسی طیور، آسیب‌شناسی بافتی

## مقدمه

عامل ایجاد کننده بیماری شناخته گردید که بعدها به علت تلفات زیاد با انواع قبلی، طاعون مرغی نامیده شد. اهمیت ویروس‌های آنفلوانزا به عنوان یک پاتوژن با گستردگی جهانی در انسان‌ها، حیوانات خانگی و ماکیان به خوبی شناخته شده است و گاهی اوقات همه‌گیری در بین انسان‌ها ایجاد شده است. ویروس‌های آنفلوانزای پرندگان جزء اعضای خانواده

بیماری آنفلوانزا به‌عنوان یک بیماری ویروسی از سال ۱۹۰۱ میلادی شناخته شده است. در سال ۱۹۵۵ میلادی شکل خاصی از ویروس آنفلوانزا به عنوان

۱- گروه پاتولوژی دانشکده دامپزشکی دانشگاه آزاد اسلامی واحد تبریز  
۲- گروه بیماری‌های طیور دانشکده دامپزشکی دانشگاه آزاد اسلامی واحد تبریز

تبریز

\*-نویسنده مسئول vetdoustar@yahoo.com

برخی تحت تیپ‌های بیماری‌زا در جمعیت انسانی به صورت یک بیماری مشترک، نیاز است تا هر چه بهتر پاتوژن‌های بعضی از تحت تیپ‌های ویروسی نظیر تحت تیپ H9N2 از نظر آسیب‌های بافتی مورد ارزیابی قرار گیرند. امروزه مطالعات پایه‌ای می‌توانند راه‌گشای بسیار موثری در مشخص شدن پاتوژن‌های بیماری‌ها باشند. بنابراین در این بررسی سعی بر این است که نوع و شدت آسیب‌های بافتی دستگاه تنفسی جوجه‌های عفونی شده با ویروس آنفلوانزای تحت تیپ H9N2 (A/chicken/Iran/772/2000) طیور، به‌طور تجربی مورد ارزیابی قرار گیرد تا با شناخت ضایعات حاصله و ارائه راه‌های پیش‌گیری کننده و درمانی مناسب از وارد آمدن تلفات و خسارات مالی و جانی در جوامع بشری جلوگیری شود.

## مواد و روش کار

در این مطالعه ویروس آنفلوانزای طیور تحت تیپ H9N2 (تهیه شده از مرکز تحقیقات و سرم سازی رازی حصارک کرج) (A/chicken/Iran/772/2000) که برای ۲ بار در تخم مرغ‌های جنین‌دار کلون شده بود، به جوجه‌های SPF (Valo Lohman, Germany) در سن ۳ هفته‌گی به روش قطره بینی تلقیح گردید. ابتدا جوجه‌های SPF به دو گروه ۱۰ تایی تقسیم گردید که یک گروه به عنوان گروه تیمار و گروه دیگر شاهد در نظر گرفته شد. سپس گروه تیمار به روش قطره بینی با ویروس آنفلوانزای تحت تیپ H9N2 با دز EID50<sup>۷/۵</sup> عفونی گردید. گروه شاهد نیز برابر حجم محلول تلقیحی ویروس، با همان روش و به‌طور هم‌زمان سرم نمکی نرمال استریل دریافت نمود. سه روز پس از تلقیح، جوجه‌های مورد نظر (گروه تیمار و گروه شاهد) کالبدگشایی و از نای و ریه آن‌ها نمونه‌برداری به عمل آمد. نمونه‌های مورد نظر در داخل فرمالین بافری ۱۰ درصد جهت تهیه مقاطع آسیب‌شناسی بافتی به آزمایشگاه پاتولوژی دانشکده دامپزشکی تبریز ارسال

ارتومیکسوویریده<sup>۱</sup> هستند و به جنس A تعلق دارند. از سال ۱۹۹۴ میلادی تحت تیپ H9N2 ویروس A آنفلوانزا باعث طغیان بیماری در ماکیان با مرگ و میر زیاد در کشورهای کره و چین شده است و از سال ۲۰۰۱ تا ۲۰۰۲ میلادی ویروس‌های H9N2 به طور شایع در گوشت و مغز استخوان جوجه‌های وارد شده از چین در مرکز قرنطینه حیوانات یوکوهاما در ژاپن شناسایی شده است، به طوری که در مارس ۱۹۹۹ میلادی دو مورد از جدایه‌های ویروس آنفلوانزا از دختران یک تا چهار ساله در هنگ‌کنگ که از بیماری شبیه آنفلوانزا بهبود یافته بودند، به دست آمد و در همین راستا پنج مورد ویروس H9N2 از انسان‌ها در آگوست سال ۱۹۹۸ به دست آمده بود (۲).

تشدید بیماری‌زایی تحت تیپ H9N2 ویروس A آنفلوانزای جدا شده از جوجه‌های بیمار در چین توسط عفونت هم‌زمان با باکتری‌هایی نظیر استافیلوکوک طلایی و هموفیلوس پارا گالیناروم به اثبات رسیده است (۱۰). آگاهی از اینکه چگونه ویروس‌های آنفلوانزا در سطوح مولکولی با سلول‌های میزبان وارد کنش و عمل می‌شوند و این که چگونه و از چه مکانیسم‌ها و راه‌هایی آسیب بافتی را در سلول‌های میزبان القاء میکنند، درک در مورد روند و نحوه بیماری‌زایی ویروس را آسانتر کرده و یافتن راه‌کارهای مناسب در برخورد با این بیماری را سهل‌تر نموده است. ویروس آنفلوانزا در ارگان‌های مختلف موجب تغییرات آسیب بافتی می‌گردد که یکی از این ارگان‌ها دستگاه تنفس می‌باشد. از این رو بررسی آسیب شناسی بافتی متعاقب تلقیح ویروس آنفلوانزای تحت تیپ H9N2 یکی از اهداف این مطالعه بوده است که انجام آن می‌تواند در جهت شناخت جنبه‌هایی از پاتوژن‌های بیماری آنفلوانزا بسیار مفید واقع گردد. با توجه به اهمیت بیماری آنفلوانزا و گسترش روزافزون بیماری در بین جمعیت‌های دامی و همچنین به دلیل خطر گسترش

نظیر پرخونی، ادم، ارتشاح سلول‌های آماسی، خونریزی، نکروز، آپوپتوز، از بین رفتن مژه‌های تنفسی، تشکیل ندول‌های غضروفی و انفصال بافت پوششی تنفسی، طبق جدول ۱ درجه‌بندی گردید. برای ارزیابی وجود ارتباط بین تغییرات ایجاد شده در بافت ریه و ویروس آنفلوآنزای H9N2 نیز، نرم‌افزار SPSS و آزمون تحلیل واریانس چند متغیره یک طرفه (MANOVA) مورد استفاده قرار گرفت.

گردیدند. نمونه‌های مورد نظر پس از گذراندن مراحل آب‌گیری، شفاف‌سازی، آغشتگی با پارافین و قالب‌گیری، با ضخامت‌های ۵ میکرونی برش داده شده و با هماتوکسیلین و ائوزین رنگ‌آمیزی شدند (۱، ۲ و ۶).

## آنالیز آماری داده‌ها

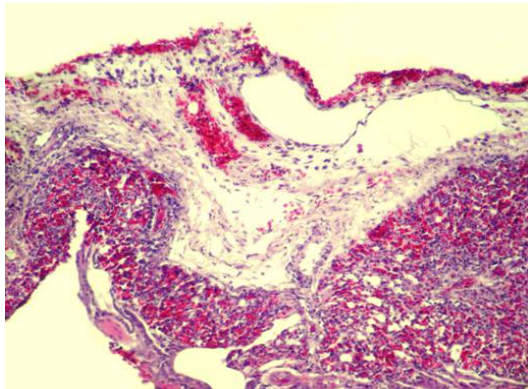
به‌منظور تحلیل آسیب بافتی ایجاد شده در دستگاه تنفسی جوجه‌ها متعاقب چالش با ویروس آنفلوآنزای H9N2، شدت موارد مختلف پاتولوژیک مشاهده شده

**جدول ۱ - درجه‌بندی شدت موارد مختلف پاتولوژیک مشاهده شده متعاقب عفونت تجربی با ویروس آنفلوآنزای H9N2**

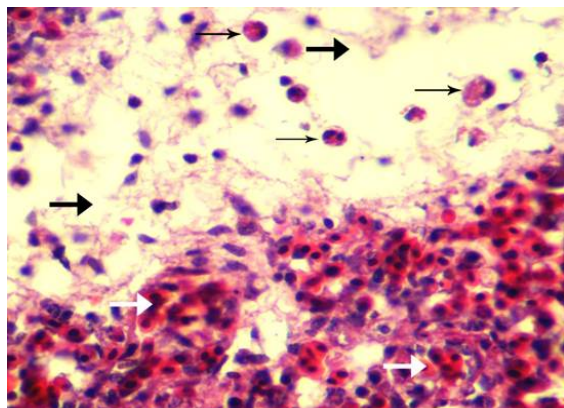
انفصال در بافت پوششی	ندول‌های غضروفی	از بین رفتن مژه‌ها	آپوپتوز	نکروز	خونریزی	سلول‌های آماسی	ادم	پر خونی	موارد پاتولوژیک
									درجه‌بندی شدت آسیب
عدم مشاهده انفصال در بافت پوششی	عدم مشاهده ندول‌های غضروفی	عدم از بین رفتن مژه‌ها	عدم مشاهده آپوپتوز	عدم مشاهده نکروز	عدم مشاهده خونریزی	عدم مشاهده سلول‌های آماسی	عدم مشاهده ادم	عدم مشاهده پر خونی	۱
مشاهده انفصال در حداکثر تا ۲۵ درصد از سلول‌های بافت پوششی مورد مشاهده در ۱۰ میدان میکروسکوپی	مشاهده ندول‌های غضروفی حداکثر در ۳ میدان میکروسکوپی مورد مشاهده	از بین رفتن مژه‌ها حداکثر در ۲۵ درصد از بافت پوششی مشاهده شده در ۱۰ میدان میکروسکوپی	مشاهده آپوپتوز حداکثر در ۲۵ درصد از سلول‌های مشاهده شده در ۱۰ میدان میکروسکوپی	مشاهده نکروز حداکثر در ۲۵ درصد از سلول‌های مشاهده شده در ۱۰ میدان میکروسکوپی	مشاهده خونریزی حداکثر تا ۲۵ درصد از سطح مشاهده شده در ۱۰ میدان میکروسکوپی	حضور سلول‌های آماسی حداکثر تا ۲۵ درصد از سطح مشاهده شده در ۱۰ میدان میکروسکوپی	مشاهده ادم حداکثر تا ۲۵ درصد از فضای میان‌بافتی مشاهده شده در ۱۰ میدان میکروسکوپی	پر خونی حداکثر تا ۲۵ درصد از مویرگ‌های مشاهده شده در ۱۰ میدان میکروسکوپی	۲
مشاهده انفصال در ۲۵ تا حداکثر ۵۰ درصد از سلول‌های بافت پوششی مورد مشاهده در ۱۰ میدان میکروسکوپی	مشاهده ندول‌های غضروفی در ۳ تا حداکثر ۶ میدان میکروسکوپی مورد مشاهده	از بین رفتن مژه‌ها در ۲۵ تا حداکثر ۵۰ درصد از بافت پوششی مشاهده شده در ۱۰ میدان میکروسکوپی	مشاهده آپوپتوز از ۵۰ تا حداکثر ۷۵ درصد از سلول‌های مشاهده شده در ۱۰ میدان میکروسکوپی	مشاهده نکروز از ۵۰ تا حداکثر ۷۵ درصد از سلول‌های مشاهده شده در ۱۰ میدان میکروسکوپی	مشاهده خونریزی از ۲۵ تا حداکثر ۵۰ درصد از سطح مشاهده شده در ۱۰ میدان میکروسکوپی	حضور سلول‌های آماسی از ۲۵ تا حداکثر ۵۰ درصد از سطح مشاهده شده در ۱۰ میدان میکروسکوپی	مشاهده ادم از ۲۵ تا حداکثر ۵۰ درصد از فضای میان‌بافتی مشاهده شده در ۱۰ میدان میکروسکوپی	پر خونی در ۲۵ تا حداکثر ۵۰ درصد از مویرگ‌های مشاهده شده در ۱۰ میدان میکروسکوپی	۳
مشاهده انفصال در ۵۰ تا حداکثر ۷۵ درصد از سلول‌های بافت پوششی مورد مشاهده در ۱۰ میدان میکروسکوپی	مشاهده ندول‌های غضروفی در ۶ تا حداکثر ۹ میدان میکروسکوپی مورد مشاهده	از بین رفتن مژه‌ها از ۷۵ تا حداکثر ۱۰۰ درصد از بافت پوششی مشاهده شده در ۱۰ میدان میکروسکوپی	مشاهده آپوپتوز از ۷۵ تا حداکثر ۱۰۰ درصد از سلول‌های مشاهده شده در ۱۰ میدان میکروسکوپی	مشاهده نکروز از ۷۵ تا ۱۰۰ درصد از سلول‌های مشاهده شده در ۱۰ میدان میکروسکوپی	مشاهده ادم از ۵۰ تا حداکثر ۷۵ درصد از سطح مشاهده شده در ۱۰ میدان میکروسکوپی	حضور سلول‌های آماسی از ۵۰ تا حداکثر ۷۵ درصد از سطح مشاهده شده در ۱۰ میدان میکروسکوپی	مشاهده ادم از ۵۰ تا حداکثر ۷۵ درصد از فضای میان‌بافتی مشاهده شده در ۱۰ میدان میکروسکوپی	پر خونی در ۵۰ تا ۷۵ درصد از مویرگ‌های مشاهده شده در ۱۰ میدان میکروسکوپی	۴
مشاهده انفصال در ۷۵ تا ۱۰۰ درصد از سلول‌های بافت پوششی مورد مشاهده در ۱۰ میدان میکروسکوپی	مشاهده ندول‌های غضروفی در ۹ تا ۱۲ میدان میکروسکوپی مورد مشاهده	از بین رفتن مژه‌ها از ۱۰۰ تا ۷۵ درصد از بافت پوششی مشاهده شده در ۱۰ میدان میکروسکوپی	مشاهده آپوپتوز از ۷۵ تا ۱۰۰ درصد از سلول‌های مشاهده شده در ۱۰ میدان میکروسکوپی	مشاهده نکروز از ۷۵ تا ۱۰۰ درصد از سلول‌های مشاهده شده در ۱۰ میدان میکروسکوپی	مشاهده خونریزی از ۷۵ تا ۱۰۰ درصد از سطح مشاهده شده در ۱۰ میدان میکروسکوپی	حضور سلول‌های آماسی از ۷۵ تا ۱۰۰ درصد از سطح مشاهده شده در ۱۰ میدان میکروسکوپی	مشاهده ادم از ۷۵ تا ۱۰۰ درصد از فضای میان‌بافتی مشاهده شده در ۱۰ میدان میکروسکوپی	پر خونی در ۷۵ تا ۱۰۰ درصد از مویرگ‌های مشاهده شده در ۱۰ میدان میکروسکوپی	۵

## نتایج

و گلبول‌های قرمز در فضای داخل برونش نیز مشخص بود (شکل شماره‌های ۹، ۱۰ و ۱۱). در مطالعه آسیب‌شناسی بافتی نای جوجه‌های تیمار شده با ویروس آنفلوآنزای تحت تیپ H9N2، ادم، پرخونی، خونریزی، ارتشاح شدید سلول‌های آماسی و تخریب وسیع در مخاط آن مشاهده گردید (شکل شماره ۱۲). خونریزی شدید و حضور انبوه سلول‌های جدا شده و ریزش یافته بافت آسیب دیده مخاط نای که دچار نکروز و یا آپوپتوز شده بودند، در فضای داخل نای مشخص بود (شکل شماره ۱۳).



**شکل شماره ۱-** نمای ریزبینی از قسمتی از ریه و پرده جنب جوجه تیمار شده با ویروس آنفلوآنزای تحت تیپ H9N2. پنومونی بینابینی همراه با پرخونی و خونریزی شدید در داخل کیسه‌های آلوئولی در این تصویر کاملاً مشخص می‌باشد. ارتشاح سلول‌های آماسی همراه با خونریزی، ادم و رسوب فیبرین باعث افزایش ضخامت پرده جنب شده است (هماتوکسیلین-ائوزین، بزرگنمایی ۱۲۰\*).

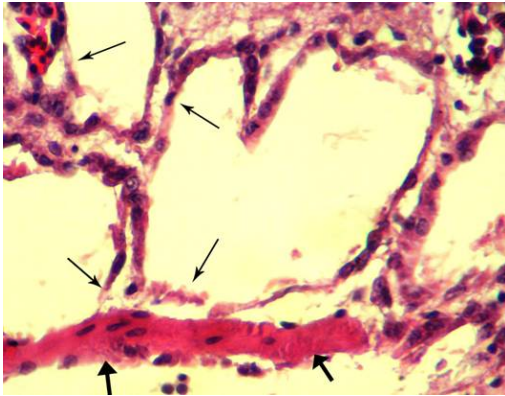


**شکل شماره ۲-** درشت‌نمایی بیشتر از قسمتی از ریه جوجه تیمار شده با ویروس آنفلوآنزای تحت تیپ H9N2. به پرخونی و خونریزی شدید در داخل کیسه‌های آلوئولی (فلش‌های روشن)، ادم، نفوذ فیبرین (فلش‌های تیره) و همچنین ارتشاح سلول‌های آماسی به‌خصوص

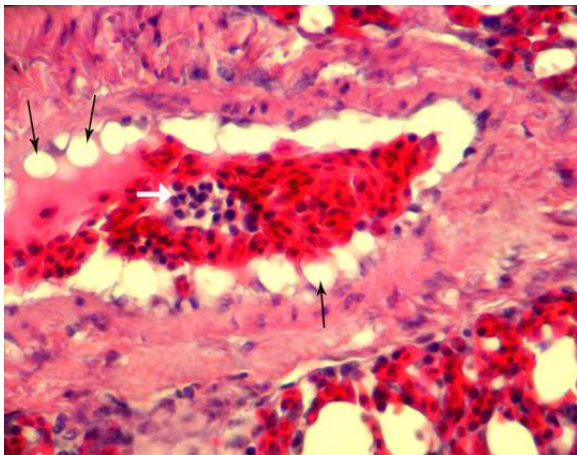
در مطالعات آسیب‌شناسی بافتی ریه و پرده جنب جوجه‌های تیمار شده با ویروس آنفلوآنزای تحت تیپ H9N2، پنومونی بینابینی منتشر توأم با پرخونی و خونریزی شدید در داخل کیسه‌های آلوئولی و پلورزی وسیع مشاهده شد (شکل شماره ۱). در نمای ریزبینی، پرخونی و خونریزی شدید در داخل کیسه‌های آلوئولی، ادم، نفوذ فیبرین و همچنین ارتشاح سلول‌های آماسی به‌خصوص هتروفیل‌ها در فضای بینابینی بافت ریه مشاهده شد (شکل شماره ۲). در بررسی‌های میکروسکوپی، تشکیل ندول‌های غضروفی Cartilaginous nodules در قسمت‌های مختلف پارانشیم ریه به صورت کانون‌های مجزا و پراکنده قابل مشاهده بود (شکل شماره ۳). در مشاهدات ریزبینی، خونریزی در فضای داخل پارابرونش و مرگ سلولی، تخریب، انفصال و ریزش سلول‌های پوششی و همچنین تخریب و از بین رفتن مژه‌ها Deciliation در آن به‌وضوح قابل مشاهده بود. همچنین نکروز رشته‌های عضلانی در زیر بافت پوششی جلب توجه می‌نمود (شکل شماره‌های ۴، ۵ و ۶). در مطالعات آسیب‌شناسی عروق پارانشیم ریه علاوه بر پرخونی شدید، سلول‌های آماسی فراوانی نیز در فضای داخل عروق مشاهده شد. آسیب آندوتلیال به شکل تورم حاد سلولی که منجر به دژنراسیون بالونی شکل Ballooning degeneration شده بود، کاملاً مشخص بود (شکل شماره ۷). همچنین تجمع سلول‌های آماسی در اطراف عروق آسیب دیده پارانشیم ریه همراه با ادم و نفوذ شدید فیبرین در این ناحیه قابل ملاحظه بود (شکل شماره ۸). از لحاظ میکروسکوپی، برونشیت شدید به‌صورت ارتشاح فراوان سلول‌های آماسی در مخاط برونش، تخریب گسترده مژه‌ها در سطح بافت پوششی، همراه با خونریزی و تخریب شدید مخاط در پی مرگ سلول‌های مخاطی جلب توجه می‌نمود. تجمع واریزه‌های بافت آسیب دیده همراه با سلول‌های آماسی



**شکل شماره ۵-** نمای ریزبینی با درشتنمایی بیشتر از دیواره پارابرونش در جوجه تیمار شده با ویروس آنفلوانزای تحت تیپ H9N2. از بین رفتن بافت پوششی در کیسه آلوئولی (فلش نازک) و همچنین تغییرات ناشی از نکروز در رشته‌های عضلانی (فلش ضخیم) واقع در زیر بافت پوششی پارابرونش مشخص می‌باشد (هماتوکسیلین-ائوزین، بزرگنمایی \*۴۰۰).

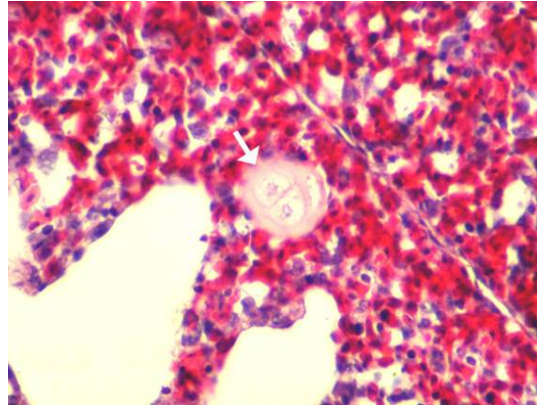


**شکل شماره ۶-** نمای ریزبینی دیگری با درشتنمایی بیشتر از دیواره پارابرونش در جوجه تیمار شده با ویروس آنفلوانزای تحت تیپ H9N2. تغییرات ناشی از مرگ سلول در بافت پوششی کیسه‌های آلوئولی (فلش‌های باریک) و همچنین در رشته‌های عضلانی (فلش‌های ضخیم) واقع در زیر بافت پوششی پارابرونش به صورت پیکنوزه شدن هسته و افزایش اتوزینوفیلی سیتوپلاسم کاملاً مشخص می‌باشد (هماتوکسیلین-ائوزین، بزرگنمایی \*۴۰۰).

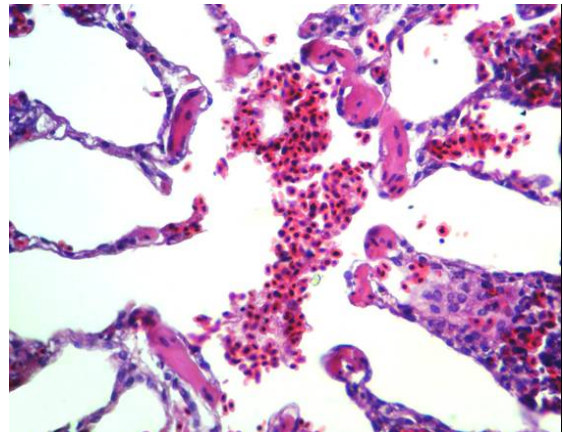


**شکل شماره ۷-** نمای ریزبینی از مقطع عرضی یکی از عروق پارانشیم ریه جوجه تیمار شده با ویروس آنفلوانزای تحت تیپ H9N2. پرخونی شدید و همچنین حضور سلول‌های آماسی (فلش روشن) در فضای داخل رگ، آسیب آندوتلیال (فلش‌های نازک) به صورت تورم حاد سلولی (Acute cell swelling) که منجر به دژنراسیون بالونی شکل شده (Ballooning degeneration)، کاملاً مشخص می‌باشد (هماتوکسیلین-ائوزین، بزرگنمایی \*۴۰۰).

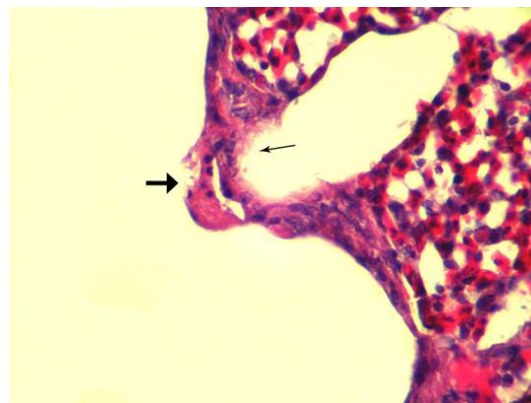
هتروفیل‌ها (فلش‌های نازک) در فضای بینابینی بافت ریه (هماتوکسیلین-ائوزین، بزرگنمایی \*۴۰۰).



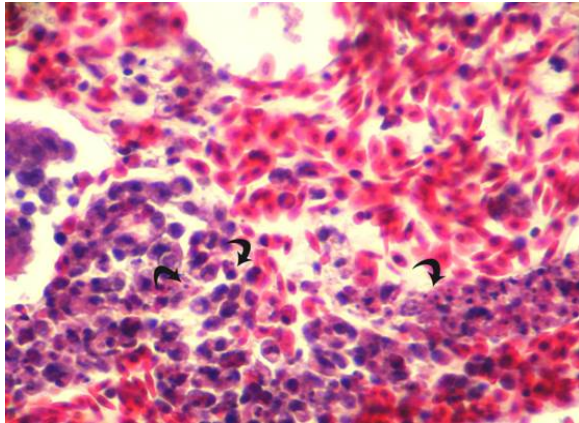
**شکل شماره ۳-** نمای ریزبینی با درشتنمایی بیشتر از قسمتی از ریه جوجه تیمار شده با ویروس آنفلوانزای تحت تیپ H9N2. شکل-گیری ندول‌های غضروفی (فلش) در پارانشیم ریه مشخص می‌باشد (هماتوکسیلین-ائوزین، بزرگنمایی \*۴۰۰).



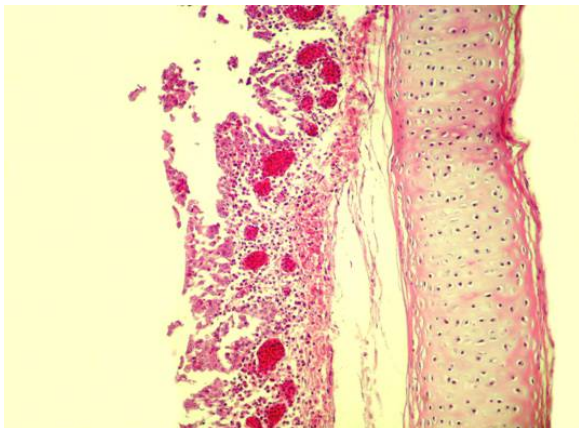
**شکل شماره ۴-** نمای ریزبینی از پارابرونش در ریه جوجه تیمار شده با ویروس آنفلوانزای تحت تیپ H9N2. خونریزی در فضای داخل پارابرونش، تخریب، انفصال و ریزش سلول‌های پوششی به فضای داخل پارابرونش و همچنین نکروز رشته‌های عضلانی در زیر بافت پوششی در این تصویر کاملاً مشخص می‌باشد (هماتوکسیلین-ائوزین، بزرگنمایی \*۲۵۰).



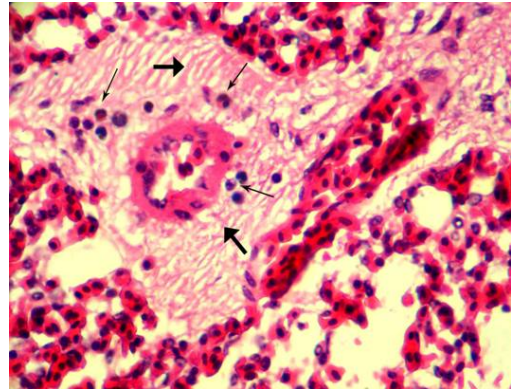
قسمت‌های سطحی برونش اولیه در جوجه تیمار شده با ویروس آنفلوانزای تحت تیپ H9N2. تخریب مزه‌ها (فلش نازک) در سطح بافت پوششی و سلول آپوتوتیک (فلش خمیده) با مشخصات نمادین آپوتوز به شکل متراکم و قطعه‌قطعه شدن کروماتین در این تصویر کاملاً مشخص می‌باشد (هماتوکسیلین-ائوزین، بزرگنمایی ۱۲۰۰\*).



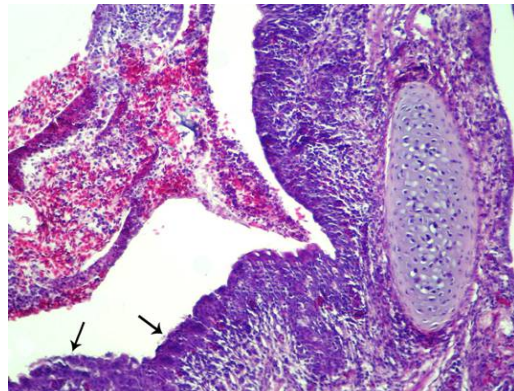
**شکل شماره ۱۱-** درشتنمایی بیشتر از واریزه‌های بافت پوششی آسیب دیده مخاط و خونریزی در فضای داخل برونش اولیه در جوجه تیمار شده با ویروس آنفلوانزای تحت تیپ H9N2. حضور گلبول‌های قرمز در اثر خونریزی و سلول‌های نکروتیک جدا شده و ریزش یافته بافت پوششی مخاط برونش و همچنین حضور فراوان سلول‌های آپوتوتیک (فلش‌های خمیده)، در میان واریزه‌های داخل برونش کاملاً مشخص می‌باشد (هماتوکسیلین-ائوزین، بزرگنمایی ۶۰۰\*).



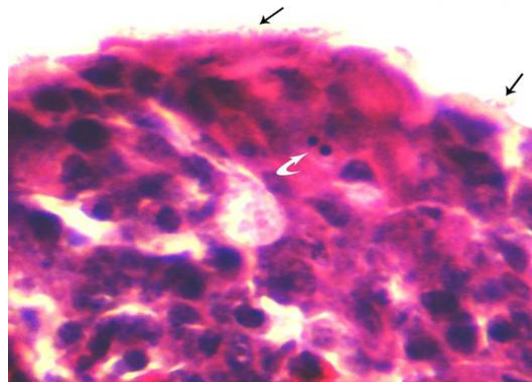
**شکل شماره ۱۲-** نمای ریزبینی از قسمتی از دیواره نای جوجه تیمار شده با ویروس آنفلوانزای تحت تیپ H9N2. ادم، پرخونی، خونریزی، ارتشاح شدید سلول‌های آماسی و تخریب وسیع مخاط نای در این تصویر مشاهده می‌گردد (هماتوکسیلین-ائوزین، بزرگنمایی ۱۲۰\*).



**شکل شماره ۸-** نمای ریزبینی از قسمتی از ریه جوجه تیمار شده با ویروس آنفلوانزای تحت تیپ H9N2. ادم و نشت فیبرین (فلش‌های ضخیم) به همراه تجمع سلول‌های آماسی (فلش‌های نازک) در اطراف یکی از عروق آسیب دیده پارانشیم ریه مشخص می‌باشد (هماتوکسیلین-ائوزین، بزرگنمایی ۴۰۰\*).



**شکل شماره ۹-** نمای ریزبینی از فضای داخل و قسمتی از مخاط دیواره برونش اولیه در جوجه تیمار شده با ویروس آنفلوانزای تحت تیپ H9N2 برونشیت شدید به صورت ارتشاح فراوان سلول‌های آماسی در مخاط برونش، تخریب گسترده مزه‌ها (فلش‌ها) در سطح بافت پوششی همراه با خونریزی و تخریب شدید مخاط و تجمع واریزه‌های بافت آسیب دیده، سلول‌های آماسی و گلبول‌های قرمز در فضای داخل برونش مشخص می‌باشد (هماتوکسیلین-ائوزین، بزرگنمایی ۱۲۰\*).

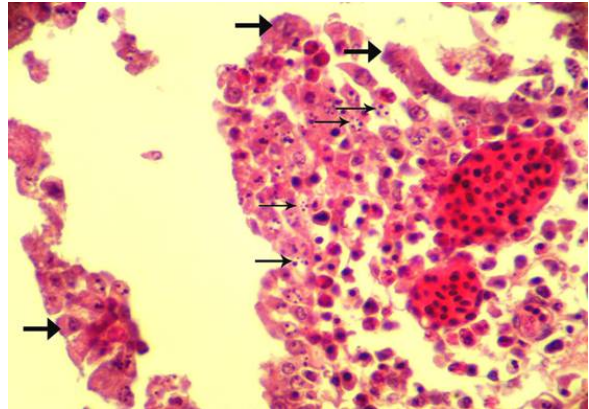


**شکل شماره ۱۰-** نمای ریزبینی با درشتنمایی بیشتر از



## بحث

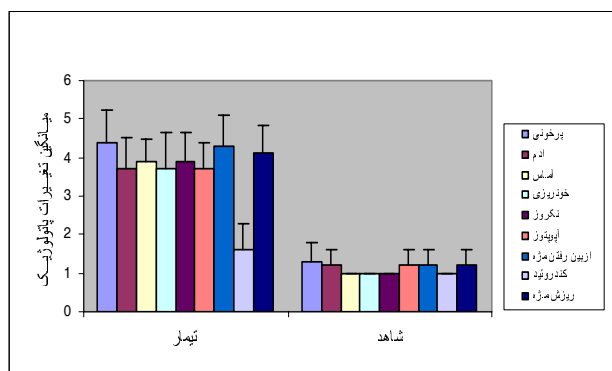
بروز تغییرات عروقی و سلولی شدید در ریه از موارد بسیار مهم مشاهده شده متعاقب ایجاد عفونت تجربی با ویروس آنفلوآنزای H9N2 بوده است، به طوری که عوارض حاصله به صورت ادم، پرخونی، نکروز، آپوپتوز و ارتشاح سلول‌های تک هسته‌ای و هتروفیل‌ها قابل مشاهده بودند. برایدون و همکاران در سال ۲۰۰۵ بر اساس مطالعات خودشان بیان داشتند که بدنیاال عفونت با ویروس آنفلوآنزا سلول‌های آماسی جهت غلبه بر عفونت وارد دستگاه تنفس فوقانی شده و با آزاد کردن سیتوکین‌ها و واسطه‌های آماسی موجب تغییرات عروقی و سلولی وسیع می‌گردند، که در این میان ماکروفاژها و سلول‌های تک هسته‌ای منبع اصلی این ترکیبات بیوشیمیایی بوده و با تولید و آزاد سازی سیتوکین‌های فاکتور نکروز دهنده تومور آلفا و اینترلوکین یک و کموکین‌ها، موجب افزایش فعالیت سلول‌های تک هسته‌ای و هتروفیل‌ها می‌گردند. حضور سیتوکین‌هایی نظیر فاکتور نکروز دهنده تومور آلفا و اینترلوکین یک باعث بیان ملکول‌های اتصالی وابسته به خروج سلول‌های تک هسته‌ای و هتروفیلی گشته و از طرفی واسطه‌های آماسی نیز تغییرات عروقی را القا می‌نمایند. نتایجی که باربر و همکاران سال ۲۰۰۰، سارز و همکاران سال ۲۰۰۲ و برایدون و همکاران سال ۲۰۰۵ از نظر بررسی تغییرات عروقی و سلولی داشتند با نتایج بررسی حاضر همخوانی دارد و به این ترتیب می‌توان ادعان داشت که بدنیاال عفونت با ویروس آنفلوآنزای تحت تیپ H9N2 تغییرات عروقی و سلولی در پی کنش و واکنش سیتوکین‌ها و واسطه‌های آماسی اتفاق افتاده است که اولین عامل تحریک کننده در این میان ویروس و آنتی ژن‌های وابسته به آن بوده است (۳، ۴) و خونریزی در ارگان‌های مختلف و به‌خصوص بافت ریه از دیگر مسائل قابل بحث در این مطالعه می‌باشد. در این مطالعه، تغییرات دژنراتیوسلول‌های آندوتلیال و گاهی از بین رفتن کامل آنها مشاهده شد



**شکل شماره ۱۳-** درشتنمایی بیشتر از تخریب شدید مخاط و ریزش آن به فضای داخل‌نای در جوجه تیمار شده با ویروس آنفلوآنزای تحت تیپ H9N2. خونریزی شدید و حضور انبوه سلول‌های جدا شده و ریزش یافته بافت آسیب دیده مخاط نای که دچار نکروز (فلش‌های ضخیم) و با آپوپتوز (فلش‌های نازک) شده‌اند در این تصویر مشخص می‌باشد (هماتوکسیلین-ائوزین، بزرگنمایی \*۴۰۰).

## نتایج آنالیز آماری داده‌ها

بر اساس آزمون تحلیل واریانس چند متغیره یک طرفه (MANOVA)، به‌طور کلی بین تغییرات پاتولوژیک ایجاد شده در بافت ریه و ویروس آنفلوآنزای H9N2، رابطه معنی‌داری وجود دارد ( $P < 0/05$ ). بر اساس آزمون‌های تکمیلی انجام شده توسط آزمون تحلیل واریانس یک طرفه One-Way Analysis of Variance (ANOVA) اختلاف معنی‌داری در مورد هر یک از موارد پاتولوژیک مورد مشاهده بین گروه شاهد و تیمار وجود داشت ( $P < 0/05$ )، لکن از لحاظ ایجاد ندول‌های غضروفی، اختلاف معنی‌داری بین گروه تیمار و شاهد وجود نداشت.



نمودار ۱- مقایسه شدت انواع ضایعات پاتولوژیک مشاهده شده در سیستم تنفسی گروه تیمار با گروه شاهد

۲۰۰۱ احتمالاً ویروس از طریق القاء فعال سازی کاسپاز ۳ و تشکیل FADD<sup>3</sup> و کاسپاز ۸ از طریق PKR باعث آبخار فسفاتنازی ELF2 و فعال شدن Nuclear factor (NF-kB of immunoglobulin k locus in B cells) القاء رونویسی ژنهای آپوپتوتیک مانند FAS، P53 و BAX می‌گردد که در نهایت باعث فعال شدن کاسپاز ۹ و بروز آپوپتوز در سلول‌های اپی‌تلیوم تنفسی می‌گردد (۱۷ و ۱۳). بایستی توجه داشت که عوامل وابسته به ویروس نیز نقش موثری در القاء مرگ سلولی دارند. به طوری که مطالعات موریس و همکاران نشان می‌دهد که نورآمینیداز NA ویروسی در محیط‌های کشت MDCK از طریق ایجاد واکنش اکسیداتیو و فعال شدن مسیری ROS در اثر بیان بیش از حد NA، HA و NP منجر به شکل‌گیری کانال‌های غشاء میتوکندری و آزاد شدن سیتوکروم C و فعال شدن کاسپاز ۹ می‌گردد. تمامی مکانیسم‌های بیان شده توسط موریس و همکاران در ارتباط با تغییرات شدید آپوپتوز در اپی‌تلیوم تنفسی، بیان و توجیح تغییرات سیتوپاتیک ویروسی را در مطالعه حاضر ساده‌تر و قابل فهم می‌نماید. اما نکروز بافت اپی‌تلیوم نای، آلونول‌های ریوی و آندوتلیوم عروقی در عفونت ویروسی بسیار چشمگیر بود که دلیل آن احتمالاً آزاد شدن سیتوکین‌ها و آنزیم‌های متعدد می‌باشد. ادوارد و همکاران، مانگول و همکاران سال ۲۰۰۷ در این راستا مطالعاتی داشتند که نقش سیتوکین‌هایی نظیر فاکتور نکروز دهنده تومور آلفا و واسطه‌های آماسی آزاد شده به دنبال عفونت با ویروس آنفلوآنزای تحت تیپ‌های H1N1، H3N2 و H5N1 را بیان داشتند. این همان موضوعی است که در نتایج مطالعه حاضر نیز بیان شده و نشانگر نقش القایی ویروس آنفلوآنزای تحت تیپ H9N2 در نکروز اپی‌تلیوم تنفسی می‌باشد. نتایج معنی‌دار ایشان و مطالعه حاضر (P < ۰/۰۵) گویای نقش القاگر تحت تیپ‌های نام برده در مرگ سلولی و آسیب‌های بافتی می‌باشد (۶)

که دلیل اصلی این تغییرات در توافق با نتایج مطالعات سایر محققین می‌تواند به علت گرایش ویروس به سلول‌های آندوتلیال و القاء اثرات سیتوپاتیک در این سلول‌ها باشد که به صورت الگوی نکروز و آپوپتوز مشاهده می‌گردد و به این دلیل گاهی شاهد خونریزی وسیعی در پارانشیم ریه جوجه‌های مبتلا در بررسی مشاهده شد. ایتو اسکولتز و همکاران سال ۲۰۰۲، فرانکفورت و همکاران سال ۲۰۰۱ تاثیر ویروس آنفلوآنزا را در سلول‌های آندوتلیال عروق بافت کبد و کلیه جوجه‌های مبتلا به دنبال عفونت تجربی با ویروس‌های تحت تیپ H5N1، H7N7، H5N3 مورد بررسی قرار دادند و به نقش پروتئین‌های ویروسی نظیر NS1<sup>2</sup> در القاء آپوپتوز سلول‌های آندوتلیال و سایر سلول‌های بافتی اشاره نموده و نتایج معنی‌داری را در این رابطه به دست آورده‌اند (۷، ۹ و ۱۴). تکیه بر مرگ سلول‌های آندوتلیال و نقش این ویروس در القاء مرگ سلولی به دنبال توجیه خونریزی در بافت ریه که در نتایج بررسی حاضر نیز مشهود است، بحث در مورد اساس، دلائل و توجیه مرگ سلولی را می‌طلبد، چرا که علاوه بر سلول‌های آندوتلیال سلول‌های اپی‌تلیوم تنفسی در نای و ریه نیز این تغییرات را نشان داده‌اند. در این پیرامون نیز مطالعات گسترده‌ای توسط هینشو، ایتو و اسکالنتس انجام گردیده که نتایج به دست آمده گویای اثرات القایی ویروس آنفلوآنزا در بروز آپوپتوز بوده است. ایشان بیان داشتند که تحریک گیرنده‌های پروتئین کینازی شامل تیروزین کیناز، ترئونین کیناز، میتوزن کیناز و ترشح پیامبرهای ثانویه که به عنوان عامل مثبت در ترجمه بعضی از ژن‌های خاص عمل می‌کنند، باعث فعال شدن یک سری از پروتئازهای سیستینی (آنزیم‌های کاسپازی) می‌گردد که این آنزیم‌ها در آغاز و اجرای تغییرات آپوپتوتیک نقش تعیین کننده‌ای دارند (۸، ۹ و ۱۴). طبق نظر ایشان واورزر و همکاران سال ۲۰۰۴ و راوی و همکاران سال

activated protein kinase) می‌باشد و ممکن است ROS<sup>4</sup> نیز به عنوان پیامبر ثانویه عمل نماید (۴). در مطالعه حاضر آپوپتوز سلول‌های برونشیل‌های اولیه در برخی موارد قابل رؤیت بود که در مقایسه با گروه شاهد تغییرات معنی‌داری را نشان داد. شاید بیان مسیر القاء آپوپتوز که در مطالعات برایدون و همکاران مطرح شده است توجیه مناسبی برای این تغییرات باشد. لکن بایستی توجه داشت که مسیرهای متعددی در بروز مرگ سلولی متعاقب عفونت با ویروس آنفلوآنزا وجود دارد و شناخت این مسیرها نیاز به تحقیقات وسیعی دارد.

### تشکر و قدردانی

با تشکر از همکاران حوزه معاونت پژوهشی دانشگاه آزاد اسلامی تبریز.

### منابع

۱- دوستار، ی. (۱۳۸۳) مطالعه آزمایشی آپوپتوزیس القاء شده توسط ویروس عامل بیماری بورس عفونی جوجه‌ها با استفاده از متد تشخیصی TUNEL و میکروسکوپ الکترونی. پایان‌نامه دکترای تخصصی دانشگاه تهران، دانشکده دامپزشکی.

۲- حبل‌الورید، م. سهرابی‌حقدوست، ا. پوربخش، س. ا. و غلامی، م. ر. مطالعه هیستوپاتولوژیک ضایعات ناشی از تزریق داخل وریدی تحت تیپ H9N2 ویروس آنفلوآنزای تیپ A در جوجه، ۱۳۸۲ شماره ۵۵ صفحه ۵۱-۴۱.

3- Barber G.N., (2001): Host defense viruses and apoptosis. *Cell Death Differ.* 8: 113-26.

۱۱). ندول‌های متعدد وابسته به غضروف یا ندول‌های غضروفی در مطالعات میکروسکوپی این بررسی نیز قابل مشاهده بود که نتایج معنی‌داری در مقایسه بین دو گروه شاهد و تیمار از این لحاظ وجود نداشت اما توجیه حضور متعدد آن‌ها در بعضی از مقاطع بافتی حائز اهمیت می‌باشد. سارانگو و ریدل در سال ۱۹۸۵ نظرات متعددی را در این زمینه بیان داشته و دلیل آن را آمبولی‌های کندروسیتی منشاء گرفته از بافت‌های غضروفی غیر طبیعی دانسته‌اند و توجیه نموده‌اند که هیچ ارتباطی بین حضور این ندول‌ها و ضایعات پاتولوژیک وجود ندارد (۱۶ و ۱۵). از بین رفتن مشخص و کانونی اپی‌تلیوم مژه‌دار از دیگر یافته‌های نتایج بررسی حاضر بود که در این مورد کاترینو همکاران در سال ۲۰۰۶ مطالعه‌ای بر روی اثرات ویروس آنفلوآنزای تحت تیپ H3N2 انجام داده‌اند و به این نتیجه رسیده‌اند که اساس ضایعات در سلول‌های مژه‌دار اپی‌تلیوم تنفسی انسان و پرندگان به علت حضور آلفا ۲-۶- اسید سیالیک می‌باشد که به عنوان گیرنده برای ویروس جهت اتصال و ورود به سلول عمل می‌نماید. آنها همچنین توانسته بودند که ویروس را در پنوموسیت‌های II بافت ریه ردیابی و حضور آن را در آن سلول‌ها تأیید نمایند. در مطالعه حاضر نیز ریزش اپی‌تلیوم تنفسی مژه‌دار و آسیب پنوموسیت‌ها قابل مشاهده بود که مقایسه نتایج این مطالعه با نتایج تحقیقات کاترین، نشانگر تأثیر ویروس آنفلوآنزای تحت تیپ H9N2 در سلول‌های مژه‌دار و پنوموسیت‌ها می‌باشد (۵). برایدونو همکاران بیان داشته‌اند که بروز آپوپتوز در سلول‌های اپی‌تلیوم برونشیل‌های ریوی در عفونت با ویروس آنفلوآنزا می‌تواند در اثر کاهش میزان mRNA وابسته به CCL5 (به همراه فسفوریلاسیون Double-stranded (ds) RNA-dependent protein kinase) eIF2 (Enhances translation initiation factor-2) وابسته باشد. اما بایستی توجه داشت که در سلول‌های اپی‌تلیوم تنفسی تولید CCL5 در ارتباط با نقش P38 (Mitogene و MAPK/ERK/JNK

- 4- Brydon WA, Edward J, Morris S.(2005): Role of apoptosis and cytokines in influenza Virus morbidity. *Microbiology Reviews*. 29: 837-850.
- 5- Catherine IT, Wendy SB, Maria CZ and Raymond JP.(2006): Infection of human airway epithelium by human and avian strain of influenza A virus. *Journal of Virology*.80: 8060- 8068.
- 6- Edvard W A, Brydon T, Smith H and Sweet C.(2003): Influenza A virus-induced apoptosis in bronchiolar epithelial (NCL-H292) cells limits pro-inflammatory cytokine release. *Journal of General Virology*. 84:2389-2400.
- 7- Frankfurt OS, Krishan A. (2001): Identification of apoptotic cells by formamide – induced DNA denaturation in condensed chromatin. *Histochem cytochem* .49: 369-78.
- 8- Hinshaw V., Olsen Ch,Dybdah1-Sissoko N.Evans D. (1994): Apoptosis Mechanism of cell killing by influenza A and B viruse. *J Virol*. 68: 3667-3673.
- 9- Ito, Toshihiro, Kobayashi, Yoshiyasu, Morita, Takehito, Horimoto Taisuke., and Kawaka, Yoshihiro, (2002): Virulent influenza a viruses induces apoptosis in chickens. *Virus*. 84: 27-35.
- 10- Liu, J et al., (2003): H9N2 influenza viruses prevalent in poultry in China is phylogenetically distinct from A/quail/ Hong kong/G1/97 prsumed to be the donor of the internal protein genes of the H5N1 Hong Kong/ 97virus. *Avian Pathology*. 32: 552-560.
- 11- Mangkol U, Rungrueng K, Pilaipan P. (2007): Apoptosis and pathogenesis of avian influenza A (H5N1) virus in human. *Emerging infectious disease*. 13:708-712.
- 12- Morris J, Nightingale S, and Harry S, Clive S. (2005): Influenza A Virus induced apoptosis is a multifactorial process: Explanting reverse genetics to elucidate the role of influenza A virus proteins in virus – induced apoptosis.*Joutrnal of Virol* 335: 198-211.
- 13- Ravi R, Bedi GC, Engstrom LW, Zeng W,Mookeriye B,Gelinas C et al. (2001): Regulation of death receptor expression and TRAIL/Apo2L- induced apoptosis by NF-KB. *Nat cell Biol* 3: 409-16.
- 14- Schultuz C, StaceyDS, Neumann N, Kawaoka G, Shaw H. (2002): Influenza Virus NS1 protein Induces Apoptosis in cultured cells.*Virginia*. 75: 17-22.
- 15- Sarango J.A and Riddell C. (1985): A study of cartilaginous nodules in the lungs of domestic poultry. *Avian Disease*.29:116-127.
- 16- Suarez, D.L., and Schultz- Cherry, S. (2000): Immunology of avian influenza Virus. *A Review of Avian Influenza Virus*.24: 269-283.
- 17- Wurzer J, Walter E, Pleschka C, Berberich S. (2004): NF-KB- dependent Induction of Tumor Necrosis Factor – related Apoptosis-inducing ligand (TRAIL) and (Fas / Fasl) is crucial for Efficient Influenza virus propagation. *J Biol* .30: 30931-30937.