

# مطالعه اثر سمی وین کریستین در دوره آبستنی بر شکل گیری مخچه موش سوری

سیدسجاد حجازی<sup>\*۱</sup>، داریوش مهاجری<sup>۲</sup>

۱- گروه علوم پایه، دانشکده دامپزشکی، دانشگاه آزاد اسلامی واحد تبریز، تبریز - ایران.  
۲- گروه پاتوبیولوژی، دانشکده دامپزشکی، دانشگاه آزاد اسلامی واحد تبریز، تبریز - ایران.  
\* نویسنده مسئول: sajjad.hejazi@yahoo.com  
دریافت مقاله: ۱۶ اسفند ۸۹، پذیرش نهایی: ۱۸ مهر ۹۰

## Vincristine toxicity effect on cerebellum formation of mice at during pregnancy

Hejazi, S.<sup>1\*</sup>, Mohajeri, D.<sup>2</sup>

<sup>1</sup>Department of Basic Sciences, Faculty of Veterinary Medicine, Islamic Azad University, Tabriz Branch, Tabriz-Iran.

<sup>2</sup>Department of Pathobiology, Faculty of Veterinary Medicine, Islamic Azad University, Tabriz Branch, Tabriz-Iran.

### Abstract

Vincristine is alkaloid that was derived by Vinca-rosea and it is administered for inhibition of division of malignant tumor cells with high proliferation. Occurring of malformation in embryos was proved in pregnant mothers who received this drug (23-85 percent). However, there was no adequate information about its toxic effect in newborns cerebellum structures. Will considering to Blood Placenta Barrier (B.P.) passing and cytotoxic effect, rate of destructive effects to formation of cerebellum in newborns was demonstrated in this study 20 female Mice were pregnant with male Mice and served as two groups (control and experimental) accidentally. The Mice of experimental group received this drug 3mg/kg in days 10 and 15 of pregnancy (IP). In the end of pregnancy duration 48 newborns were selected for sampling from control and grooming accidentally and after performing of histotechnique and staining whit H&E were considered under light microscope. It was used from T-test and SPSS software for analyzing data obtaining from quantative parameters. In base of morphologic observations performing in grooming group, it was obtained significant decrease in weight, skull size and newborn growth in comparison with control group ( $p < 0.001$ ). In base of microscopic observations from primary growth of cerebellum, experimental group in comparison with control group, it was no tissue regulation in molecular, porkinje and granular layers and it was in primary formation. White matter of cerebellum was seen with increasing in interstitial space and decreasing in compaction of neuroglia cells accompany with deficiency in dismyelination of nervous fibers. Occurring of apoptosis were seen in epithelial cells of choroid network and white matter neuroglia cells in experimental group, in base of obtaining conclusions we can conclude that effects of anti-mitosis drugs can include inhibitive activity of drug to difference and proliferation of cortical cells of cerebellum and its formation ultimately and it causes to support of apoptosis induction in choroid network cells and cerebellum. *Vet. Res. Bull. 7, Supplementary issue:29-34, 2012.*

**Keywords:** Cerebellum, Mice, Vincristine.

## چکیده

داروی وین کریستین آلکالوئید استخراج شده از *Vinca-rosea* می باشد و در جهت مهار تقسیم سلول های سرطانی بدخیم با تکثیر بالا، تجویز می گردد. حدود ۲۳ الی ۸۵ درصد از مادران آبستنی که این دارو را دریافت کرده اند، وقوع مالفورماسیون در جنین هایشان ثابت شده است، با این حال اطلاعات کافی مبنی بر اثرات سمی آن بر ساختارهای مخچه نوزادان وجود ندارد. در این مطالعه سعی شده است، با توجه به عبور سد خونی - جفتی و اثرات سیتوتوکسیک وین کریستین، میزان اثرات تخریبی بر شکل گیری مخچه در نوزادان بدنیا آمده نشان داده شود. در این مطالعه ۲۰ سر موش سوری ماده توسط موش های نر آبستن شدند و به طور تصادفی در دو گروه کنترل و تیمار قرار گرفتند. موش های گروه تیمار در روزهای دهم و پانزدهم از آبستنی به میزان ۳ mg/kg به روش داخل صفاقی دارو را دریافت کردند. در پایان دوره آبستنی ۴۸ نوزاد از کل نوزادان بدنیا آمده از گروه های تیمار و کنترل به طور تصادفی جهت نمونه برداری انتخاب شدند. بطوریکه بعد از انجام مراحل هیستوتکنیک و رنگ آمیزی به روش هماتوکسیلین - انوزین، زیر میکروسکوپ نوری مورد بررسی قرار گرفتند. داده های بدست آمده از پارامترهای کمی جهت تجزیه و تحلیل آماری از آزمون T-test و نرم افزار SPSS استفاده شد. بر اساس مشاهدات مورفولوژی انجام شده در گروه تیمار، کاهش معنی داری در وزن، اندازه جمجمه و رشد نوزاد در مقایسه با گروه کنترل بدست آمد ( $p < 0.001$ )، و بر اساس مشاهدات میکروسکوپی از رشد اولیه مخچه گروه تیمار در مقایسه با گروه کنترل، لایه های سلولی مولکولر، پورکنژ و گرانولر از نظم بافتی برخوردار نبوده و مخچه بشکل اولیه دیده شد. بافت ماده سفید مخچه با افزایش فضای بینابینی و کاهش تراکم سلول های نوروگلیا دیده شد که با نقص در میلین سازی رشته های عصبی همراه بود. وقوع آپوپتوز در سلول های پوششی شبکه کوروئیدی و در سلول های نوروگلیای ماده سفید گروه تیمار دیده شد. بر اساس نتایج بدست آمده می توان نتیجه گیری کرد که اثرات داروهای ضد فعالیت میتوزی (وین کریستین) می تواند در برگیرنده فعالیت مهاری دارو بر تمایز و تکثیر سلول های لایه قشر مخچه و در نهایت بر شکل گیری آن داشته باشد و همچنین باعث تقویت القاء آپوپتوز در سلول های شبکه کوروئیدی و بافت مخچه شود. پژوهشنامه دامپزشکی، ۱۳۹۰، دوره ۷، شماره تکمیلی، ۲۹-۳۴.

واژه های کلیدی: مخچه، موش سوری، وین کریستین.



## مقدمه

داروی وین کریستین آلکالوئید استخراج شده از *Vinca-rosea* است و مکانیسم عمل این دارو مشتمل بر دپلیمریزه کردن میکروتوبول‌هایی است که در دوک تقسیم میتوزی شرکت می‌نماید (۲۰۱۷). این دارو موجب توقف چرخه میتوزی سلول می‌گردد. بطوریکه مصرف این دارو در جهت مهار تقسیم سلول‌های سرطانی بدخیم با تکثیر بالا، مطرح بوده است (۲۰۱۷). مخچه از حیث شکل‌گیری و پیدایش جنینی، منشاء از بخش متانسفال است. شکل نوروئیدهای مخچه و ترتیب قرارگیری فضایی آنها در طی دوران تکامل سیستم عصب مرکزی در تمامی مهره‌داران یکسان بوده و رشد غیرطبیعی این ناحیه موجب اختلال در حرکت جاندار می‌گردد (۱۲). در مطالعات گذشته بیان شده است که پیدایش مخچه در آغاز به صورت توده‌ای بوده که در روزهای ۱۴ الی ۱۷ از آبستنی قابل ردیابی است و شکل اولیه مخچه از روز ۱۷ از آبستنی به فرم برگ (Foliated shape) قابل شناسایی است (۳). در مطالعه‌ای روی تکامل مخچه رت چنین بیان شده است که اشعه X و داروهای ضدفعالیت میتوزی (سایتوتوکسیک) در تنظیم تکامل سلولی، مهاجرت و تمایز بخش سه لایه قشر بافت مخچه اثر تخریبی دارند (۱۰).

در مطالعه‌ای دیگر بر مهاجرت سلول‌های نوروایی تلیال در موش سوری به دنبال مسمومیت با داروی وین کریستین در دوران آبستنی بیان شده است که این دارو باعث ایجاد ناهنجاری در چین سفالیک و جام بینایی شده و از وضعیت عدم رشد تارشد نامتقارن دیده می‌شود (۱۶). آسیب به سلول‌های پورکنز با خیلی از بیماری‌های دوران بعد از بلوغ نظیر تشنج، آنزایمر وهانتینگتون مرتبط دانسته‌اند. که در مجموع تحت عنوان سندرم Cerebellar congetive affective مطرح می‌باشد. این سندرم با علائم نارسائی گویشی و بصری همراه است (۱۴ و ۱۵). مطالعات نشان داده است که ۲۳ الی ۸۵ درصد از مادران آبستنی که این دارو را دریافت نموده‌اند، وقوع مالفور یاسیون در جنین‌هایشان دیده شده است، با این حال اطلاعات کافی مبنی بر اثرات ترا تولوژی این دارو بر ساختارهای مختلف نوزاد بدنیا آمده وجود ندارد (۳). در این مطالعه سعی شده است، با توجه به عبور سد خونی - جفتی این دارو و اثر سینتوتوکسیک شناخته شده آن، احتمال و میزان اثرات تخریبی وین کریستین روی ساختار شکل‌گیری مخچه در نوزادان بدنیا آمده نشان داده شود.

## مواد و روش کار

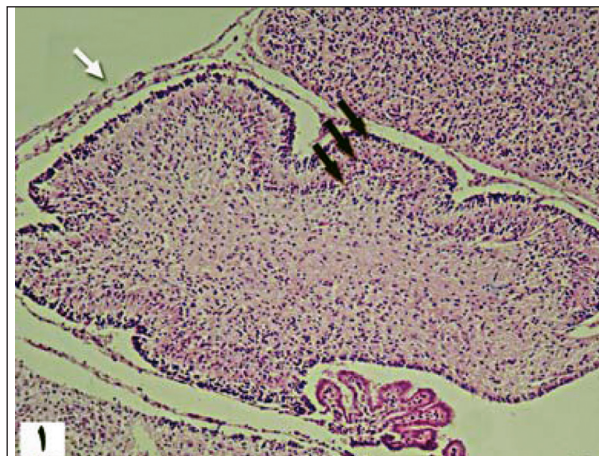
در این مطالعه، موش‌های سوری نرو ماده نژاد Swiss با وزن تقریبی  $30 \pm 5$  گرم تهیه شدند. موش‌های ماده در طول فاز پرواستروس از سیکل استروس در کنار موش‌های نر، به تعداد مساوی قرار داده شدند (در طول شب). بررسی اسمیر واژنی در ساعت ۸ صبح انجام شد. بطوریکه با دیدن اسپرم در اسمیر و یا تشکیل پلاک واژنی، روز اول از آبستنی محسوب شد. در مجموع ۲۰ سر موش سوری بدین ترتیب آبستن شده و در ادامه موش‌های ماده آبستن بطور تصادفی در ۲ گروه کنترل ( $n=10$ ) و گروه تیمار ( $n=10$ ) قرار داده شدند. با توجه به شدت وقوع ترا تولوژی، بدنبال مصرف دارو در دوره اورگانوژنز (۱۳ و ۵) و شروع رشد مخچه در آن دوره، داروی وین کریستین در روزهای دهم و پانزدهم از آبستنی (۹ و ۱۱) به میزان  $3 \text{ mg/kg}$  به روش داخل صفاقی برای گروه تیمار تزریق شد (۲ و ۴). گروه کنترل نیز در همان روزها توسط سالی نر مال مورد تزریق قرار گرفته شد. بعد از پایان دوره آبستنی ۴۸ نوزاد از کل نوزادان بدنیا آمده از گروه‌های کنترل و تیمار به طور تصادفی برای این مطالعه انتخاب شدند. مطالعات جهت بررسی تغییرات ساختار بافت مخچه بعد از انجام مراحل هیستوتکنیک و رنگ‌آمیزی به روش هماتوکسیلین - انوزین، زیر میکروسکوپ نوری مورد بررسی قرار گرفت. همچنین برای بررسی پارامترهای داده‌های بدست آمده بصورت میانگین انحراف معیار (SEM Mean) در بین گروه‌های کنترل و تیمار تعیین شد. جهت تجزیه و تحلیل آماری در بین گروه‌ها از آزمون T-test و با بهره‌گیری از نرم افزار SPSS استفاده شد.

## نتایج

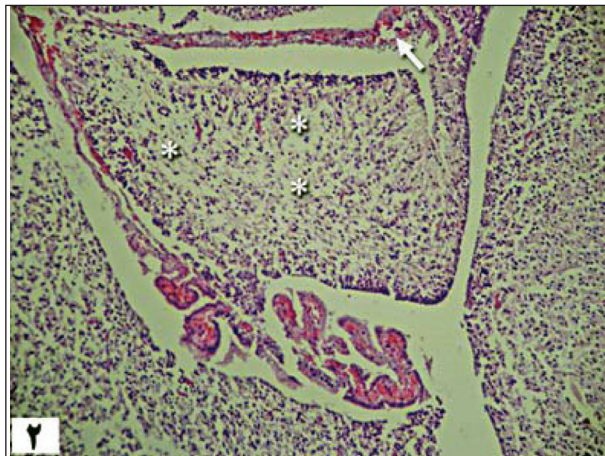
مشاهدات مورفولوژی خارجی در نوزادان گروه تیمار، کاهش معنی داری در وزن، اندازه جمجمه و رشد نوزاد در مقایسه با گروه کنترل بدست آمد  $p < 0.001$ ، (جدول ۱). بر اساس مشاهدات میکروسکوپی از رشد اولیه مخچه در نوزادان گروه کنترل، سه لایه سلولی قشر مخچه قابل رؤیت و تفکیک از همدیگر بودند. مخچه بفرم اولیه برگ شکل بود و گسترش نرم شامه پیرامون مخچه دیده شد. در گروه تیمار، لایه‌های سلولی مولکولر، پورکنز و گرانولر در مقایسه با گروه کنترل از نظم بافتی برخوردار نبوده و بهم ریخته بنظر رسید.



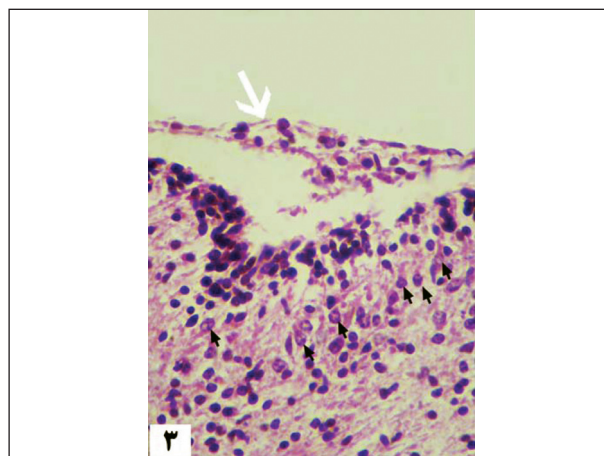




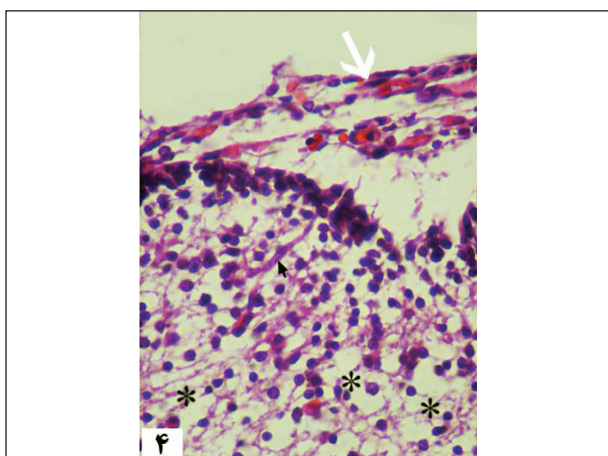
تصویر ۱- نمای میکروسکوپی از بافت مخچه به همراه سه لایه قشری (فلش سیاه)، پرده مننژ (فلش سفید)، گروه کنترل (درشت نمایی  $\times 10$  H&E).



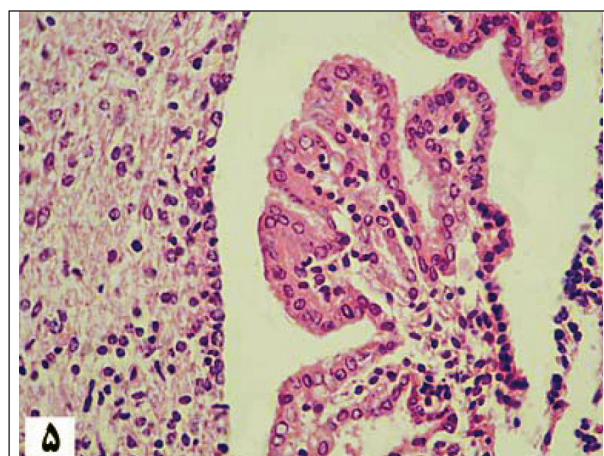
تصویر ۲- نمای میکروسکوپی از بافت مخچه، پرده مننژ (فلش سفید)، فضای بینابینی ماده سفید مخچه (ستاره)، گروه تیمار (درشت نمایی  $\times 10$  H&E).



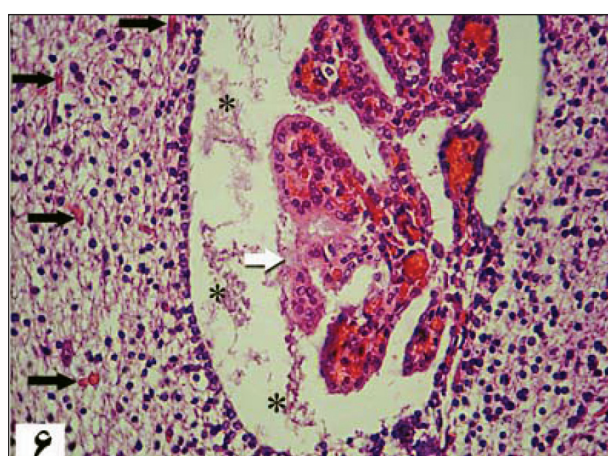
تصویر ۳- نمای میکروسکوپی از بافت مخچه به همراه تراکم سلول های پورکنژ (فلش سیاه)، پرده مننژ (فلش سفید)، گروه کنترل (درشت نمایی  $\times 40$  H&E).



تصویر ۴- نمای میکروسکوپی از بافت مخچه، سلول پورکنژ (فلش سیاه)، پرده مننژ (فلش سفید)، فضای بینابینی ماده سفید مخچه (ستاره)، گروه تیمار (درشت نمایی  $\times 40$  H&E).



تصویر ۵- نمای میکروسکوپی از شبکه کورونیدی بطن چهارم در مجاورت بافت مخچه، گروه کنترل (درشت نمایی  $\times 40$  H&E).



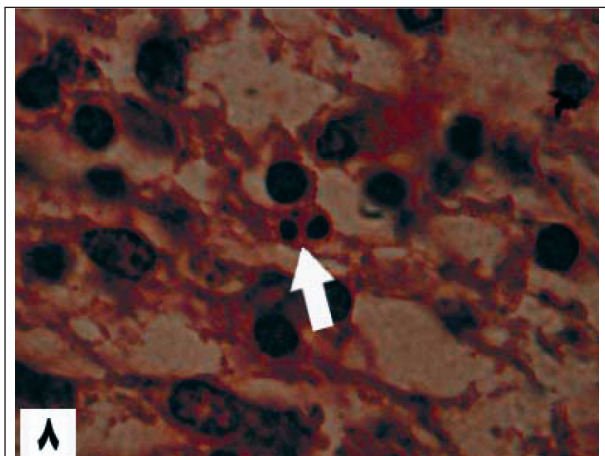
تصویر ۶- نمای میکروسکوپی از شبکه کورونیدی بطن چهارم در مجاورت بافت مخچه به همراه پرخونی و تظاهرات نکروتیک (فلش سفید)، نشست فیبرین و واریزه های نکروتیک در فضای بطنی (ستاره) و گسترش عروق خونی در بافت مخچه (فلش سیاه)، گروه کنترل (درشت نمایی  $\times 40$  H&E).

بطوریکه مخچه فاقد فرم برگه شکل بوده و چین های اولیه را نداشته و به شکل کاملاً ابتدائی دیده شد. (تصویر ۱ و ۲).  
حضور سلول های پورکنژ مربوط به قشر مخچه گروه تیمار،

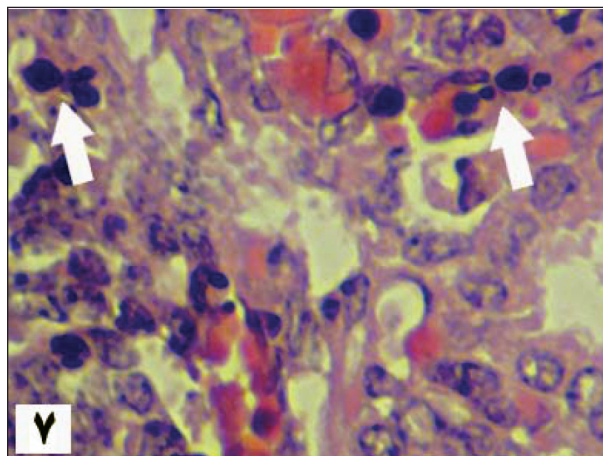
در مقایسه با وضعیت پرتراکم سلول های پورکنژ در گروه کنترل، به ندرت دیده شد (تصویر ۳ و ۴). بررسی بخش ماده سفید مخچه







تصویر ۸- نمای میکروسکوپی از سلول‌های پوششی شبکه کورونیدی بطن چهارم، قطعه قطعه شدن کروماتین هسته و تشکیل اجرام آپوپتوزی در سلول گلیال ماده سفید مخچه، (فلش سفید) گروه تیمار (درشت نمایی  $160\times$  H&E).



تصویر ۷- نمای میکروسکوپی از سلول‌های پوششی شبکه کورونیدی بطن چهارم، قطعه قطعه شدن کروماتین هسته و تشکیل اجرام آپوپتوزی در سلول‌های پوششی، (فلش سفید) گروه تیمار (درشت نمایی  $160\times$  H&E).

بهمراه نشت فیبرین بدنال آسیب مویرگ‌های شبکه کورونیدی در فضای بطن چهارم به وضوح قابل رویت بود (۵۶).

وقوع آپوپتوز در سلول‌های پوششی شبکه کورونیدی از دیگر مشاهدات گروه تیمار در مقایسه با گروه کنترل بود. آپوپتوز با افزایش ائوزینوفیلی سیتوپلاسم، متراکم شدن و قطعه قطعه شدن کروماتین هسته و در نهایت تشکیل اجرام آپوپتوزی قابل رویت بود. (تصویر ۷). وقوع آپوپتوز همچنین در سلول‌های نوروگلیای ماده سفید مخچه بطور پراکنده دیده شد (تصویر ۸) در مجموع تغییرات حاکی از آپوپتوز در سلول‌های عصبی لایه بخش قشری مخچه به ندرت قابل مشاهده بود.

### بحث و نتیجه‌گیری

اغلب صدمات ساختار مخچه‌ای در مدل‌های تجربی دوران آبستنی، التهاب جنینی، ایسکمی مغزی و مطالعات پیش از تولد، مورد بررسی قرار می‌گیرند. در این مطالعه نیز براساس مشاهدات انجام شده، توصیفات مداخله‌ای به ما آشکار ساخت که ساختار مخچه از دوران اورگانوژنز تا اواخر آبستنی به طور معنی‌داری مستعد آسیب‌های غیرقابل برگشت مخچه‌ای می‌باشد. بطوریکه این آسیب‌ها در دوران داخل رحمی یا زمان تولد ممکن است در روان و آسیب‌های دوران رشد بعد از تولد آشکار شوند. در مطالعه‌ای که توسط هاتون و همکارانش (۲۰۰۷) بر تکامل مخچه جنین گوسفند با مداخله آندوتوکسین‌ها انجام شده بود اشاره بر معنی‌دار بودن صدمات ساختار مخچه‌ای در دوران اواخر آبستنی داشت (۶).

در مطالعه‌ای که توسط نک و شرینی (۲۰۰۲) بر وقوع

جدول ۱- میانگین پارامترهای مشاهدات مورفولوژی خارجی پس از تزریق ۲ دوز داخل صفاقی از داروی وین کریستین در روزهای دهم و پانزدهم از آبستنی، هر پارامتر بصورت S.EM Mean ارائه شده است ( $n=20$ ). \* نشان دهنده اختلاف معنی‌دار با گروه شاهد ( $0.001 < p$ ).

پارامتر	گروه کنترل	گروه تیمار
وزن نوزاد (گرم)	$1/63 \pm 0/04$	$0/97 \pm 0/04$
طول درازای نوزاد (میلی‌متر)	$24/76 \pm 0/51$	$19/97 \pm 0/65$
عرض حجمه (میلی‌لیتر)	$7/77 \pm 0/13$	$2/79 \pm 0/11$
طول حجمه (میلی‌متر)	$10/56 \pm 26$	$9/13 \pm 0/18$

گروه تیمار در مقایسه با وضعیت نرمال بافت ماده سفید گروه کنترل، وقوع نقص در بافت نروپیل دیده شد که با کاهش رنگ‌پذیری و افزایش فضای بینابینی و کاهش تراکم سلول‌های نوروگلیا همراه بود. همچنین نقص در میلین‌سازی رشته‌های عصبی (Dismyelination) در بخش ماده سفید مخچه گروه تیمار دیده شد (تصویر ۳ و ۴). در بررسی پرده منتر پیرامون مخچه گروه تیمار در مقایسه با وضعیت نرمال بافت منتر گروه کنترل، بافت نرم شامه کاملاً پر خون و ادماتوز مشاهده شد (تصویر ۳ و ۴).

در مشاهدات انجام شده از ساختار بطن چهارم پیرامون مخچه گروه کنترل، بافت شبکه کورونیدی به طور کامل گسترش یافته بود و سلول‌های پوششی کورونیدی وضعیت نرمال داشت. در گروه تیمار ساختار شبکه کورونیدی بطن چهارم پر خون دیده شد و سلول‌های پوششی کورونیدی به دلیل تظاهرات نکروتیک، یکپارچگی خود را از دست داده و بافت کورونیدی از هم گسیخته دیده شد. واریزه‌های نکروتیک



## References

1. Adamson, R.H., Dixon, R.L., Ben, M., Crews, L., Shochet, S.B., Rall, D.P. (1965) Some pharmacological properties of vincristine. *Arch Int. pharmacodyn Ther*, **157**:299-311.
  2. American Society of Hospital Pharmacists Technical Assistance Bulletin on Handling Cytotoxic and Hazardous Drugs. (1990). *Am J. Hosp Pharm*, **47**: 1033-1049.
  3. Goffinet, A.M. (1983) The embryonic development of the cerebellum in normal & reeler mutant mice. *Anat Embryol*, **168**:73-86.
  4. Hellmann, k., Hutchinson, G.E., Henry, k. (1987) Reduction of vincristine toxicity by cronassial. *Cancer Chemother Pharmacol*, **20** (1): 21-25.
  5. Hodgson, E. (2004) A Text-Book of Modern Toxicology, (3<sup>rd</sup> edi.) Willey, Newjersey. pp. 256.
  6. Hutton, L.C., Yan, E., Yawnon, T., Castillo-Melendez, M., Hirst, J.J., Walker, D.W. (2007) Injury of the developing cerebellum: A brief review of the effect of endotoxin and asphyxial challenge in the late gestation sheep fetus. *Cerebellum*, **3**:1-10.
  7. Kemper, T.L., Bauman, M. (1998) Neuropathology of infantile autism. *J. Neuropathol Exp Neurol*, **57**:645-652.
  8. Kern, J.K. (2003) Purkinje cell vulnerability and autism: a possible etiological connection, *Brain & Development*, **25**: 377-382.
  9. Mc-Elhatton, P.R. (1999) Principles of teratology, *Obstetrics & Gynecology*, **9**(3):163-169.
  10. Necchi, D., Scherini, E. (2002) The malformation of the cerebellar fissura prima: A tool for studying histogenetic processes. *Cerebellum*, **1**:137-142.
  11. Noaks, D.E., Parkinson, T.J., England, G.C.W., Arthur, G.H. (2001) *Veterinary Reproduction and Obstetrics*, Saunders, Philadelphia. pp. 808-809.
  12. Noden, D., Lahunta, A. (1985) *The Embryology of Domestic Animals*, Wilkins. pp. 323-326.
  13. Parkash, R., Gajendra, S., Sukhmahendra, S. (2007) Cyclophamide induced non-canalization of cerebral aqueduct resulting in hydrocephalus in mice. *Neuroanatomy*, **6**: 1-5.
  14. Sarna, J.R., Hawkes, R. (2003) Patterned purkinje cell death in the cerebellum. *Prog Neurobiol*, **70**(6):
- مالفورماسیون در روند تکامل بافتی مخچه انجام شده بود، اینگونه بیان شده است که، مداخله داروهای ضدفعالیت میتوزی و یا اشعه X در نوزادان موش رت، اولین صدمات را در لایه نرم شامه پرده مننژ ایجاد می نماید (۱۰). در مطالعه حاضر نیز بر اساس مشاهدات انجام شده صدمات ناشی از داروی وین کریستین بر نوزادان گروه تیمار، پرخونی و ادم در لایه نرم شامه اطراف مخچه، بیان شد.
- مطالعاتی که توسط کمپرو بومن (۱۹۹۸) و کرن (۲۰۰۳) در زمینه نوروپاتولوژی انجام گردیده بود اشاره بر این نکته شده است که درصد بالایی از آسیب های ساختار پورکنژ مخچه به همراه کاهش در تعداد و گاهی در اندازه سلول های پورکنژ مخچه می باشد (۷ و ۸). در مطالعه حاضر نیز وضعیت تراکم سلول های پورکنژ گروه تیمار در مقایسه با گروه کنترل بیان شد، که حاکی از اثر تخریبی وین کریستین بر فعالیت میتوزی و سلولی پورکنژ دارد.
- پراکاش و همکارانش (۲۰۰۷) در یک مطالعه در روزهای دهم و دوازدهم از آبستنی (دوره اورگانوژنز) روی موش سوری نشان داده است که داروی سایتوتوکسیک سیکلوفسفامید بر سلول های پوششی شبکه کوروییدی اثر مہاری قابل توجهی داشته و همچنین باعث القاء آپوپتوز در سلول های مغز موش می گردد (۱۳). در این مطالعه نیز اثر داروی وین کریستین روی سلول های بافت پوششی کوروییدی گروه تیمار، با قطعه قطعه شدن کروماتین هسته (آپوپتوز) نشان داده شد و همچنین اثر این دارو در سلول های ماده سفید مخچه با وقوع آپوپتوز بیان گردید.
- نتیجه گیری:** بر اساس نتایج بدست آمده و بررسی مطالعات گذشته چنین می توان نتیجه گیری کرد که اثرات داروهای ضدفعالیت میتوزی (سایتوتوکسیک) می تواند در برگیرنده: ۱- فعالیت مہاری دارو بر تمایز و تکثیر سلول های لایه قشر مخچه داشته باشد. ۲- تقویت القاء آپوپتوز در سلول های شبکه کوروییدی و خود بافت مخچه داشته باشد.
- در مجموع مطالعه حاضر، رخداد های جدیدی در جهت اثبات مکانیسم القاء عقب افتادگی در شکل گیری مخچه نوزادان موش های تحت تاثیر یکی از داروهای شیمی درمانی (وین کریستین)، در دوران زندگی داخل رحمی، ارائه شد و همچنین القاء آپوپتوز و بهم ریختگی ساختار سلولی بافت مخچه نیز مطرح گردید.



473-507.

15. Schmahmann, J.D, Sherman, J.C. (1998) The cerebellar cognitive affective syndrome. *Brain*, **121** (4): 561-579.
16. Svoboda, k.k., O'Shea, K.S. (1983) Optic vesicle defects induced by vincristine sulfate: An in vivo and in vitro study in the mouse embryo. *Teratology*, **29**(2):223-239.
17. Ungthavorn, S., Joneja, M. (2005) Effects of teratogenic doses of vincristine on mitotic cells in the fetuses of DBA mice. *American Journal of Anatomy*, **126**(3): 291 - 297.

