

## بررسی اثرات غلظت‌های تحت‌کشنده نانولوله‌های کربنی چند جداره بر

### پارامترهای خونی و بافت آبشش در ماهی کپور معمولی (*Cyprinus carpio*)

خبات آذری<sup>۱</sup>، علی شعبانی<sup>۲</sup>، سید حسین حسینی فر<sup>۳</sup>، حامد پاکنژاد<sup>۳</sup>

۱- کارشناسی ارشد شیلات، دانشکده شیلات و محیط زیست، دانشگاه علوم کشاورزی و منابع طبیعی گرگان، گرگان، ایران.

۲- دانشیار گروه شیلات، دانشکده شیلات و محیط زیست، دانشگاه کشاورزی و منابع طبیعی گرگان، گرگان، ایران. [ali\\_shabany@yahoo.com](mailto:ali_shabany@yahoo.com)

۳- استادیار گروه شیلات، دانشکده شیلات و محیط زیست، دانشگاه کشاورزی و منابع طبیعی گرگان، گرگان، ایران.

تاریخ دریافت: ۹۶/۵/۳۰ تاریخ پذیرش: ۹۶/۸/۲۰

#### چکیده

زمینه و هدف: امروزه نانو فناوری یکی از جدیدترین فناوری‌های بشری بوده که در شاخه‌های مختلفی از جمله دارو درمانی و مهندسی بافت، مواد بیولوژیکی، و سنسورها کاربرد دارد. با توجه به گسترش روزافزون صنایع و فعالیت کارخانجات نگرانی‌های زیادی در مورد ورود پساب‌های آلوده این مراکز به اکوسیستم‌های آبی به وجود آمده است. مطالعه حال حاضر با هدف بررسی اثرات مواجهه با غلظت‌های تحت‌کشنده نانولوله‌های کربنی چند جداره بر بافت آبشش و پارامترهای خون‌شناسی ماهی کپور معمولی انجام شده است.

روش کار: بدین منظور تعداد ۱۵۰ قطعه بچه ماهی کپور معمولی با میانگین وزنی  $20/12 \pm 2/10$  گرم تامین شده و جهت سازگاری با محیط آزمایش به مدت ۲ هفته در تانکرهای ۱۲۰ لیتری نگهداری شدند. پس از طی دوره سازگاری ماهی‌ها به مدت چهار روز در معرض سطوح مختلف نانولوله‌های کربنی چند جداره عامل دار شده (۳ تیمار آزمایشی ۰، ۱، ۱۰ و ۳۲ میلی‌گرم بر لیتر، ۱ تیمار کنترل فاقد نانو مواد هر کدام در سه تکرار) قرار داده شدند. در پایان روز چهارم به صورت تصادفی از ماهی‌های هر تیمار نمونه برداری شده و شاخص‌های خونی و بافت آبشش از روش بافت‌شناسی کلاسیک مورد بررسی قرار گرفت.

یافته‌ها: کاهش معناداری در تعداد گلبول‌های قرمز و هماتوکریت در تیمار ۱۰ میلی‌گرم نسبت به سایر تیمارهای آزمایشی مشاهده شد ( $P < 0/05$ ). محاسبه گلبول سفید کاهش معناداری را در تیمار ۱۰ میلی‌گرم نسبت به سایر تیمارهای آزمایشی نشان داد ( $P < 0/05$ ). اختلاف معناداری در میزان هموگلوبین، MCV و MCH در بین تیمارهای مختلف آزمایشی مشاهده نگردید ( $P > 0/05$ ). عوارضی هم چون نکروز، تورم سلول‌های سنگفرشی، هایپرپلازی، آنورسم لاملائی و چسبیدن لاملاهای ثانویه مشاهده شد که شدت آن وابسته به غلظت‌های مختلف نانو لوله کربنی چند جداره بود.

نتیجه‌گیری: براساس این نتایج می‌توان چنین نتیجه‌گیری کرد که نانولوله‌های کربنی چند جداره اثرات تخریبی بر شاخص‌های خونی و بافت آبشش دارند.

واژه‌های کلیدی: نانولوله کربنی، آسیب‌شناسی بافت، ماهی کپور.

#### مقدمه

جهت تأمین پروتئین جوامع بشری توجه به مسائل زیست‌محیطی باید مورد نظر قرار گیرد (۲۷، ۲۹). امروزه نانو فناوری یکی از جدیدترین فناوری‌های بشری بوده که در شاخه‌های مختلفی از جمله دارو درمانی و مهندسی بافت (۹، ۶)، مواد بیولوژیکی و سنسورها کاربرد دارد (۱۱، ۳۵). نانولوله‌های کربنی (carbon nano tubes) صفحه‌ای گرافیتی بوده که بر اساس تعداد لایه‌های اتم

با توجه به گسترش روزافزون صنایع و فعالیت کارخانجات نگرانی‌های زیادی در مورد ورود پساب‌های آلوده این مراکز به اکوسیستم‌های آبی به وجود آمده است (۱۷). با توجه به این که موجودات ساکن در این اکوسیستم به خصوص ماهیان در معرض آسیب‌های مستقیم و غیرمستقیم آلاینده‌ها قرار دارند و از سوی دیگر با توجه به اهمیت ماهیان و دیگر فرآورده‌های آبی

آبشش به غلظت وابسته بوده است (۳). Smith و همکاران (۲۰۰۷) نشان دادند مواجهه قزل‌آلای رنگین کمان با نانولوله‌های کربنی سبب بروز آسیب‌های به آبشش از جمله ادم، هایپرپلازی لاملاهای ثانویه و ترشح موکوس می‌شوند (۳۰). احمدی و همکاران (۱۳۹۵) نشان دادند نانوذر اکسید مس سبب کاهش HB، RBC، HCT، MCH و MCV می‌شود، هم چنین پرخونی، خونریزی، هایپرپلازی و چسبیدگی رشته‌های لاملاهای ثانویه را به دنبال دارد (۱). هدایتی و همکاران (۱۳۹۴) نشان دادند که استفاده از نانو اکسید روی سبب کاهش گلبول قرمز، هموگلوبین و هماتوکریت و افزایش گلبول سفید و MCHC می‌شود (۴). با توجه به نتایج مطالعات گذشته، مطالعه حال حاضر به بررسی مواجهه ماهی کپور معمولی با غلظت‌های تحت کشنده نانولوله‌های کربنی چند جداره و تأثیرات آن بر بافت آبشش و پارامترهای خون‌شناسی می‌پردازد.

### مواد و روش‌ها

مطالعه حاضر در زمستان ۱۳۹۵ در سالن شهید ناصر فضل برآبادی دانشگاه علوم کشاورزی و منابع طبیعی گرگان انجام شد. تعداد ۱۵۰ قطعه بچه ماهی کپور معمولی با میانگین وزنی  $20/12 \pm 2/10$  گرم انتخاب شده و به مدت ۲ هفته جهت آدپتاسیون با محیط آزمایش در تانکرهای ۱۲۰ لیتری نگهداری شدند. در طول این مدت غذادهی و تعویض آب به صورت مستمر انجام شد. این پژوهش در مدت ۴ روز و به صورت سیستم ایستایی (قطع غذادهی، عدم تعویض آب، هوادهی مستمر) صورت گرفت. در ابتدا ۱۲۰ قطعه بچه ماهی انتخاب و در ۱۲ آکواریوم با حجم ۵۰ لیتر (هر آکواریوم ۱۰ قطعه) به صورت تصادفی توزیع شدند. نانولوله‌های کربنی چند جداره مورد نیاز از شرکت پیشگامان نانو ایرانیان به میزان لازم سفارش داده شد. نانولوله‌های کربنی چند جداره خام سریعاً در محیط آبی ته‌نشین

کربن در دیواره به نانولوله‌های تک جداره و چند جداره تقسیم می‌شود (۲۵). این مواد به دلیل داشتن خصوصیات منحصر به فردی نظیر ساختار توخالی و پر منفذ و توانایی بر هم کنش قوی با مولکول‌های آلاینده به عنوان جاذب فلزات سنگین، مواد آلی و معدنی (۸،۲۸) و به عنوان فیلتر در، فرآیند تصفیه آب کاربرد دارند (۱۵). مشکل استفاده از نانولوله‌های کربنی رسوب و گرانوله شدن در محیط می‌باشد که می‌تواند سبب بروز مشکلاتی برای ماهیان و دیگر آبزیان در اکوسیستم شود (۲۵). کپور معمولی (*Cyprinus carpio*) از رده‌ی ماهیان استخوانی و متعلق به خانواده‌ی کپور ماهیان (Cyprinidae) بوده که به دلیل سازگاری بالا، رشد سریع، تغذیه از حلقه‌های اولیه زنجیره غذایی، گوشت لذیذ و حداقل نیاز به امکانات جایگاه ویژه‌ای در بین گونه‌های پرورشی در دنیا دارد (۱). در آبزیان ورود نانو ذرات به بدن می‌تواند از طریق آبشش و یا دیگر سطوح اپی تلیال خارجی باشد (۱۶). آبشش ماهی یکی از اندام‌های اصلی بوده که به طور مستقیم در معرض سموم و آلاینده‌ها قرار دارد، از این رو بررسی تغییرات ساختاری بافت آبشش به عنوان یک شاخص مهم در بررسی اثرات سموم و آلاینده‌ها و وجود شرایط نامناسب پرورشی مطرح است (۷). از آن جایی که خون در بسیاری از فعالیت‌های متابولیسمی در بدن نقش مهمی را ایفا می‌کند. بررسی‌های خونی از اهمیت بالایی در تشخیص وضعیت فیزیولوژیکی ماهیان (۳۱) و ارزیابی میزان آلودگی اکوسیستم‌های آبی برخوردار است (۳۳). مطالعات گوناگونی در زمینه‌ی اثرات زیست محیطی نانولوله‌های کربنی بر آبزیان انجام شده است. منصور و همکاران (۱۳۹۴) نشان دادند کامپوزیت نانولوله‌های کربنی موجب آسیب‌هایی نظیر چماقی شدن رأس رشته‌ها، ادم، هایپرپلازی، جوش خوردگی، آنوریسم، ترشح موکوس و نکروز در بافت آبشش ماهی زبرا شده است که شدت آسیب‌ها در بافت

داده‌های مربوط به آنالیزهای مختلف به صورت میانگین  $\pm$  خطای استاندارد نشان داده شد. اختلاف بین این داده‌ها و مقایسه میانگین نمونه‌ها در تیمارهای مختلف با آنالیز واریانس یک طرفه و با برنامه نرم‌افزار SPSS 16 انجام در صورت وجود اختلاف معنی‌دار بین گروه‌ها، از آزمون چنددامنه دانکن استفاده و اختلاف در سطح اطمینان بالای ۹۵٪ ( $p < 0/05$ ) بیان گردید.

### نتایج

#### بررسی پارامترهای خون‌شناسی

تغییرات پارامترهای خونی ماهی کپور معمولی در مواجهه با غلظت‌های تحت‌کشنده نانولوله‌های کربنی چند جداره به مدت ۴ روز و مقایسه آن با تیمار شاهد در جدول ۱ آمده است. مطابق این جدول: کاهش معناداری در تعداد گلبول‌های قرمز و هماتوکریت در تیمار ۱۰ میلی‌گرم نسبت به سایر تیمارهای آزمایشی مشاهده شد ( $p < 0/05$ ). محاسبه گلبول سفید کاهش معناداری را در تیمار ۱۰ میلی‌گرم نسبت به سایر تیمارهای آزمایشی داشت ( $p < 0/05$ ). اختلاف معناداری در میزان هموگلوبین، MCV و MCH در بین تیمارهای مختلف آزمایشی مشاهده نگردید ( $p > 0/05$ ). روند تغییرات MCHC در تیمار ۱۰ میلی‌گرم نسبت به سایر تیمارهای آزمایشی افزایش معناداری را نشان داد. بیشترین میزان در تیمار ۱۰ میلی‌گرم و پس از آن در تیمار ۳۲ میلی‌گرم است که این تیمار حد واسط تیمارهای آزمایشی بود ( $p < 0/05$ ).

#### آسیب‌شناسی بافت آبشش

آسیب‌های وارده به آبشش تحت مواجهه با غلظت‌های مختلف نانولوله‌های کربنی چند جداره و مقایسه آن با تیمار شاهد در جدول ۲ آمده است. مطابق این جدول در تیمارهای پرورشی عوارضی هم چون نکروز، تورم سلول‌های سنگفرشی، هایپرپلازی، آنوریسسم لاملائی و چسبیدن لاملاهای ثانویه مشاهده شد که شدت آن وابسته به غلظت‌های مختلف نانولوله کربنی چند جداره

خواهند شد. جهت شناور ساختن این مواد از روش هیدرولیز با اسیدهای معدنی غلیظ استفاده و نانولوله‌ها بعد از عامل دار شدن در محیط آبی شناور گردید و یک امولسیون را تشکیل خواهند داد. تیمارهای آزمایشی در این تحقیق ۱ تیمار شاهد فاقد نانولوله‌های کربنی و ۳ تیمار با غلظت‌های ۱، ۱۰ و ۳۲ میلی‌گرم در لیتر هر یک با ۳ تکرار بود. دلیل انتخاب این دوزها جهت اضافه نمودن نانولوله‌های کربنی به آب با توجه به نتایج بدست آمده از مطالعات منصوری و همکاران (۱۳۹۴) است. بعد از ۴ روز مواجهه ماهیان با این مواد نمونه‌برداری به صورت تصادفی صورت گرفت. جهت اندازه‌گیری فاکتورهای خونی، پس از بی‌هوش کردن ماهی ماده بیهوشی یوجینول خون‌گیری از ورید ساقه‌ی دمی ماهی انجام شد، سپس محتویات سرنگ به آرامی، به صورتی که منجر به شکسته شدن گلبول‌های قرمز و لایز شدن خون نشود به وبال‌های هپارینه دارای ماده‌ی ضد انعقاد خون منتقل و ویال‌ها در مجاورت یخ نگهداری شدند (۱۳). پس از خون‌گیری نمونه‌ها به آزمایشگاه منتقل شده و در آن جا پارامترهای مانند تعداد کل گلبول‌های سفید، تعداد کل گلبول قرمز، هموگلوبین، سطح هماتوکریت، حجم متوسط گلبولی (MCV)، وزن هموگلوبین داخل گلبولی (MCH) و درصد غلظت هموگلوبین داخل گلبولی (MCHC) اندازه‌گیری شد. هم‌چنین شمارش گلبول‌های سفید و قرمز به روش هموسیتمتری صورت گرفت (۲۳). جهت نمونه‌برداری از بافت آبشش، از دومین کمان آبششی نمونه بافت گرفته و در محلول فرمالین ۱۰ درصد قرار داده بعد از ۲۴ ساعت محلول فرمالین تعویض و محلول تازه اضافه و جهت نمونه‌برداری به آزمایشگاه منتقل گردید. نمونه‌برداری به روش کلاسیک و رنگ آمیزی با هماتوکسیلسن-ئوزین صورت گرفت.

#### تجزیه و تحلیل داده‌ها

می‌گردد این عارضه در تمام تیمارهای آزمایشی مشاهده شد اما با روند افزایش غلظت نانولوله‌ها میزان آسیب نیز افزایش پیدا کرد. آنوریسیم لاملائی به معنای جمع شدن گلبول‌های قرمز در آبشش و لاملاهای ثانویه است که تیمار شاهد دارای این عارضه مشاهده نشد اما با افزایش غلظت نانولوله‌های کربنی شدت آن افزایش پیدا کرد. چسبیده شدن لاملاهای ثانویه این عارضه در تیمار شاهد به میزان جزئی مشاهده شد اما با افزایش غلظت در تیمارهای با دوز بالاتر شدت این عارضه افزایش یافت.

داشت. نکرز آسیب شدید به لاملاهای ثانویه است، روند آن با افزایش غلظت نانولوله‌های کربنی چند جداره در آب شدت یافت به طوری که بیشترین مقدار آن در غلظت ۳۲ میلی گرم مشاهده شد. تورم سلول‌های سنگ‌فرشی به صورت متوسط در غلظت ۱۰ میلی گرم مشاهده و شدت آن در سایر تیمارها خفیف بود. دیگر آسیب وارده هایپرپلازی لاملا ثانویه است که به دو حالت پایه‌ای و رأسی مشاهده می‌شود. در رأس لاملاها باعث گریزی شدن یا چماقی شدن لاملاهای ثانویه

جدول ۱- اثر غلظت‌های تحت کشنده نانولوله‌های کربنی چند جداره بر پارامترهای خونی ماهی کپور معمولی

تیمار	شاهد	۱	۱۰	۳۲
شاخص‌های خونی				
گلبول قرمز ( $\text{cells}/10^6$ )	$2/78 \pm 0/47^a$	$2/44 \pm 0/31^a$	$1/75 \pm 0/79^a$	$2/95 \pm 0/28^a$
گلبول سفید (cell/cc)	$25000 \pm 2424/87^a$	$25333 \pm 2061/6^a$	$15333 \pm 3189/57^b$	$24933 \pm 2335/24^a$
هماتوکریت (%)	$39/00 \pm 0/0^a$	$39/50 \pm 1/00^a$	$30/16 \pm 1/60^b$	$37/16 \pm 3/32^a$
هموگلوبین ( $\text{g}/\text{l}^{-1}$ )	$8/35 \pm 1/18^a$	$8/20 \pm 1/57^a$	$9/09 \pm 0/55^a$	$9/36 \pm 0/20^a$
MCHC ( $\text{g}/\text{l}^{-1}$ )	$21/41 \pm 3/04^b$	$20/83 \pm 4/72^b$	$30/16 \pm 1/59^a$	$26/72 \pm 2/74^{ab}$
MCV ( $\text{micro m}^3/\text{cell}$ )	$142/88 \pm 22/70^a$	$163/04 \pm 18/93^a$	$212/43 \pm 117/04^a$	$126/78 \pm 25/75^a$
MCH (pg/cell)	$31/02 \pm 8/67^a$	$33/76 \pm 7/31^a$	$65/13 \pm 39/21^a$	$31/90 \pm 3/55^a$

\* (Mean  $\pm$  SD)، حروف متفاوت در هر سطر نشان‌دهنده وجود اختلاف معنادار بین تیمارها می‌باشد ( $P < 0/05$ ).

جدول ۲- عوارض ایجاد شده آبشش تحت مواجهه با غلظت‌های تحت کشنده نانولوله‌های کربنی چند جداره به مدت ۴ روز

تیمار	شاهد	۱	۱۰	۳۲
عوارض بافتی				
نکرز	-	+	++	++
تورم سلول‌های سنگ‌فرشی	+	+	++	+
هایپرپلازی	+	++	+++	+++
آنوریسیم لاملائی	-	+	++	++
چسبیدگی لاملاهای ثانویه	+	++	++	++

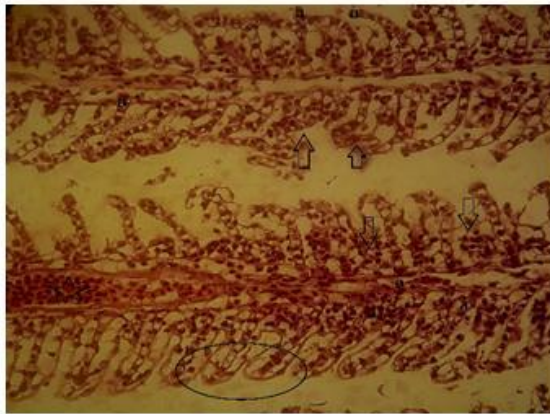
عدم مشاهده عارضه (-)، ۱ تا ۳ عارضه مشاهده شده (+)، ۳ تا ۵ عارضه مشاهده شده (++)، ۵ تا ۱۱ عارضه مشاهده شده (+++).

متعدد فیزیولوژیکی و بیوشیمیایی در بدن موجودات ساکن در این محیط‌ها می‌باشد (۴). از این رو مطالعات خون‌شناسی می‌تواند به عنوان یک روش ارزشمند جهت ارزیابی آلاینده‌ها بر ماهیان مطرح باشد (۳۲).

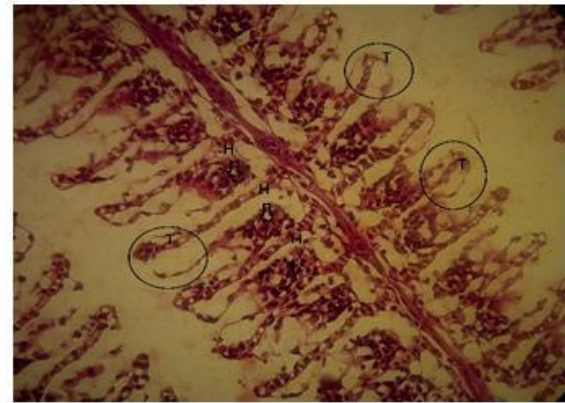
## بحث و نتیجه گیری

گسترش به کارگیری نانوذرات در علوم مختلف و هم‌چنین در فرآیند ساخت ابزارآلات سبب شده که به صورت ناخواسته شاهد ورود این مواد به درون طبیعت و اکوسیستم‌های آبی شده که نتیجه این بروز اختلالات

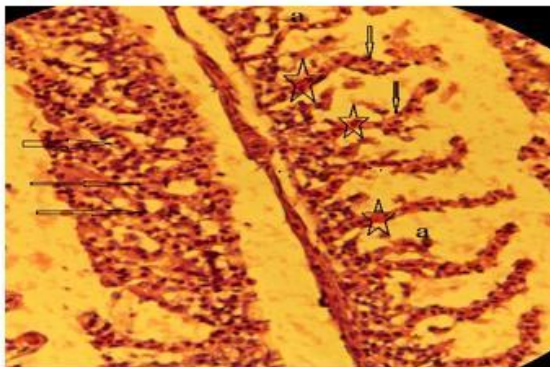




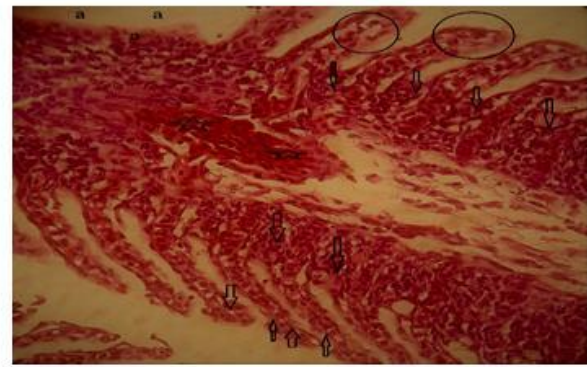
نمایه ۲- بافت آئشش تیمار ۱۰ میلی گرم (دایره) تورم سلول‌های سنگفرشی، (a) چسبیدگی لاملاهای ثانویه، (فلش ↓) هایپرپلازی (فلش ↑) نکروز (رنگ آمیزی هماتوکسیلین-ئوزین  $\times 400$ ).



نمایه ۱- بافت آئشش شاهد (فلش و H) هایپرپلازی و (دایره T) تورم سلول‌های سنگفرشی (رنگ آمیزی هماتوکسیلین-ئوزین  $\times 400$ ).



نمایه ۴- بافت آئشش تیمار ۳۲ میلی گرم (ستاره) آنورسم لاملائی، (فلش ↓) هایپرپلازی، (a) نکروز و (فلش →) چسبیدگی لاملائی ثانویه (رنگ آمیزی هماتوکسیلین-ئوزین  $\times 400$ ).



نمایه ۳- بافت آئشش تیمار ۱۰ میلی گرم (دایره) تورم سلول‌های سنگفرشی، (ستاره) آنورسم، (a) نکروز، (فلش ↓) هایپرپلازی پایه و رأس، (فلش سمت بالا) چسبیدگی لاملاهای ثانویه (رنگ آمیزی هماتوکسیلین-ئوزین  $\times 400$ ).

می‌دهد (۱۸). کاهش تعداد گلبول‌های قرمز یکی از شاخص‌های بارز کم‌خونی در جانوران است در مطالعه حاضر در غلظت ۱۰ میلی گرم کاهش معنادار تعداد گلبول‌های قرمز را مشاهده گردید. کاهش هماتوکیت می‌تواند وابسته به کاهش، تعداد و اندازه گلبول قرمز باشد که علت آن می‌تواند تخریب گلبول قرمز، خون-ریزی داخلی، کم‌خونی و مسمومیت باشد (۲۲). کاهش گلبول سفید در غلظت ۱۰ میلی گرم را شاید بتوان این‌طور بیان نمود که ماهی در شرایط مسمومیت دچار استرس شدید شده که نتیجه آن سرکوب سیستم ایمنی بوده

نتایج این تحقیق نشان داد که قرار گرفتن ماهی کپور معمولی در غلظت‌های تحت کشنده نانولوله‌های کربنی چند جداره سبب تغییراتی در پارامترهای خونی می‌گردد که این تغییرات سبب کاهش معنادار گلبول قرمز، گلبول سفید، درصد هماتوکریت و افزایش MCHC در غلظت ۱۰ میلی گرم نسبت به سایر تیمارهای آزمایشی شده است. تغییرات هموگلوبین، MCV و MCH در بین تیمارهای مختلف آزمایشی تفاوت معناداری را نشان نداد. نتایج اکثر تحقیقات سمیت نانولوله‌ها و اثرات منفی این دسته مواد را بر موجودات و سلول‌های هدف نشان

می‌شود (۳۶، ۲۰). در این مطالعه با افزایش غلظت نانولوله‌های کربنی شدت این آسیب افزایش یافت. در مسمویت‌ها تورم سلول‌های سنگ‌فرشی رخ می‌دهد که در این حالت حضور مواد سمی و آلاینده سبب کاهش سطح مفید آبشش شده و نتیجه این حالت کاهش تبادلات گازی است (۳۶). تورم سلول‌های سنگ‌فرشی در تیمار شاهد مشاهده و بیشترین میزان این آسیب در غلظت ۱۰ میلی‌گرم مشاهده گردید. با افزایش هایپرپلازی میزان چسبیدگی لاملاهای ثانویه نیز افزایش می‌یابد که نتیجه آن کاهش شدید فضای بین لاملاها است (۱۴، ۱۰). Santos و همکاران (۲۰۱۴) نشان دادند با افزایش غلظت آلاینده در آب حالت چسبیدگی در بافت آبشش به وجود می‌آید (۲۶). نتایج این مطالعه نشان داد با افزایش غلظت نانولوله‌های کربنی چند جداره در آب شدت چسبیدگی لاملاهای ثانویه افزایش یافته است. آنوریسم لاملائی سبب تجمع و لخته شدن خون در قسمتی از بافت شده که بروز این حالت موجب اختلال در جریان خون می‌شود و می‌تواند خونریزی و مرگ را به همراه داشته باشد (۲۴). شدت این عارضه با افزایش غلظت نانولوله کربنی در آب افزایش یافته است. منصوری و همکاران (۳) بیان کردند مواجهه ماهی زبرا (*Daino rerio*) با نانولوله‌های کربنی اصلاح‌شده سبب بروز آسیب‌های به آبشش از جمله چماقی شدن رأس رشته، آنوریسم و نکروز می‌شود. در مطالعه دیگری سلطانی و همکاران (۲) نشان دادند قرار گرفتن سیاه ماهی (*Capoeta capoeta gracilic*) در غلظت‌های تحت کشنده نانو اکسید روی می‌تواند سبب بروز عوارضی از جمله نکروز لاملائی ثانویه، هایپرپلازی و چسبیدگی لاملاهای ثانویه در آبشش شود که با نتایج این مطالعه حاضر هم سو است. با توجه به نتایج به دست آمده از این مطالعه می‌توان گفت افزودن نانولوله‌های کربنی چند جداره به محیط

است (۵). تغییرات MCHC در غلظت ۱۰ میلی‌گرم نانولوله کربنی افزایش معناداری را نسبت به سایر تیمارهای آزمایشی نشان می‌دهد، هم چنین تغییرات MCV و MCH در بین تیمارهای مختلف آزمایشی تفاوت معناداری را نشان نداد. MCHC در تعیین میزان هموگلوبین و هماتوکریت نقش دارند با افزایش فعالیت ماهی میزان هماتوکریت و هموگلوبین افزایش می‌یابد که نتیجه آن افزایش MCHC است (۳۴). Lebedeva و همکاران (۱۹۹۸) نشان دادند قرار گرفتن ماهی اشلمبو (*Heteropneustes fossilis*) سبب کاهش تعداد گلبول قرمز، هموگلوبین و هماتوکریت می‌شود (۲۱). Khabbazi و همکاران (۲۰۱۵) نشان دادند مواجهه قزل‌آلا با نانوذره اکسید مس سبب کاهش گلبول قرمز، هموگلوبین و هماتوکریت می‌شود که نتایج این مطالعه همسو با مطالعه حاضر بوده است (۱۹). آبشش ماهی به دلیل تماس مستقیم با محیط آبی و داشتن لایه‌ی اپی تلیال نازک به شدت می‌تواند تحت تأثیر مواد سمی و آلاینده‌ها قرار گیرد با توجه به این که آبشش ماهی نقش مهمی در تبادلات گازی، تنظیم اسمزی، تنظیم اسید و باز و دفع مواد نیتروژنی دارد بررسی وضعیت فیزیولوژیکی آن می‌تواند به عنوان یک شاخص در بررسی سلامت ماهیان مطرح باشد (۱۲). در این تحقیق عوارضی هم چون نکروز، تورم سلول‌های سنگ‌فرشی، هایپرپلازی، آنوریسم لاملائی و چسبیدگی لاملائی ثانویه در تیمارهای مختلف آزمایشی مشاهده شد که شدت بروز این آسیب‌ها وابسته به غلظت نانولوله‌های کربنی بوده و با افزایش غلظت شدت این آسیب‌ها افزایش یافته است. نکروز و آسیب شدید به لاملائی ثانویه در این مطالعه با افزایش غلظت شدت یافت. هایپرپلازی افزایش غیره طبیعی در تعداد سلول‌های اپیتلیوم آبشش است که به دو حالت هایپرپلازی رأسی و پایه‌ای آبششی رخ می‌دهد. این آسیب سبب کاهش تبادلات گازی و تنفس

پارامترهای خونی را به همراه دارد.

astrocyte D384 and lung A549 cells. Toxicology, 269(1); 41-53.

10. Depledge, MH. (1992). Conceptual paradigms in marine ecotoxicology. In Proceedings of the 12 TH Baltic Marine Biologists Symposium; Bjornstad, E., Hagerman, L., Jensen, K., Eds 47-52.

11. Emerich, DF., Thanos, CG. (2005). Nanomedicine. Currentnanoscience, 1; 177-188.

12. Farkas, J., Christian, P., Gallego-Urrea, JA., Roos, N., Hasselov, M., Tollefsen, KE. (2011). Uptake and effects of manufactured silver nanoparticles in rainbow trout (*Oncorhynchus mykiss*) gill cells. Aquatic Toxicology, 101; 117-125.

13. Fiess, JC., Kunkel-Patterson, A., Mathias, L., Riley, LG., Yancey, PH., Hirano, T. (2007). Effects of environmental salinity and temperature on osmoregulatory ability, organic osmolytes, and plasma hormone profiles in the Mozambique tilapia (*Oreochromis mossambicus*). Comparative Biochemistry and Physiology Part A: Molecular and Integrative Physiology, 146(2); 252-264

14. Fracário, R., Verani, NF., Espíndola, ELG., Rocha, O., Rigolin-Sá, O., Andrade, CA. (2003). Alterations on growth and gill morphology of *Danio rerio* (pisces, Cyprinidae) exposed to the toxic sediments. Brazilian Archives of Biology and Technology, 46; 685-695.

15. Goran, D., Vukovi, C., Aleksandar, D., Marinkovi, C. (2010). Removal of cadmium from aqueous solutions by oxidized and ethylenediamine-functionalized multi-walled carbon nanotubes. Chemical Engineering Journal, 157; 238-248.

16. Isani, G., Letizia Falcioni, M., Barucca, G., Sekar, D., Andreani, G., Carpenè, E. (2013). Comparative toxicity of CuO nanoparticles and CuSO<sub>4</sub> in rainbow trout. Ecotoxicology and Environmental Safety, 97; 40-46.

17. Isani, G., Monari, M., Andreani, G., Fabbri, M., Carpenè, E. (2003). Effect of copper exposure on the antioxidant enzymes in bivalvemollusk *Scapharca inaequalis*. Veterinary Research Communications, 27(1); 691-693.

18. Jones, N., Ray, B., Ranjit, KT., Manna, AC. (2008). Antibacterial activity of ZnO nanoparticle suspensions on a broad spectrum of

پرورش کپور ماهیان سبب آسیب به آبشش و کاهش

## منابع

۱- احمدی، ح، نعیمی، اس، نظر حقیقی، ف، غفوری، ح.

۱۳۹۵. اثرات نیمه مزمن نانوذره اکسید مس بر برخی پارامترهای خونی و بافت آبشش بچه ماهی کپور معمولی (*Cyprinus carpio*). توسعه آبی پروری، ۱۰؛ ۱-۱۴.

۲- سلطانی، ز، قربانی، ر، هدایتی، س.ع.ا، عادل، ا، مازندرانی، م. ۱۳۹۳. مقایسه سمیت غلظت‌های تحت کشنده نانو اکسید روی و سولفات روی بر عوارض هیستوپاتولوژیک آبشش سیاه ماهی (*Capoeta capoeta gracilis*). نشریه پژوهش‌های ماهی‌شناسی کاربردی، ۲(۴)؛ ۱۳-۲۲.

۳- منصور، ب، آزادی، ن، جوهری، س.ع، رحمانی، ر، حمه صادقی، ی. ۱۳۹۴. اثر نانو لوله‌های کربنی اصلاح شده با دندریمر بر آسیب‌شناسی بافت آبشش ماهی زبرا (*Danio rerio*). مجله علوم پزشکی زانکو، دانشگاه علوم پزشکی کردستان، ۱۶؛ ۳۵-۴۶.

۴- هدایتی، س.ع.ا، جهانبخشی، ع.ر، مرادزاده، م. ۱۳۹۴. بررسی سمیت تحت کشنده نانو اکسید روی (ZnO NPs) بر شاخص‌های خونی ماهی کپور معمولی (*Cyprinus carpio*). زیست‌شناسی جانوری تجربی، ۴(۱)؛ ۲۷-۳۴.

5. Adams, SM. (2002). Biological indicators of aquatic ecosystem stress. American Fisheries Society, 644 pages.

6. Anbarasan, B., Babu, S.V., Elango, K., Shriya, B., Ramaprabhu, S. (2015). pH responsive release of doxorubicin to the cancer cells by functionalized multi-walled carbon nanotubes. Journal of nanoscience and nanotechnology, 15(7); 4799-4805.

7. Bais, U E., Lokhande, M V. (2012). Effect of cadmium chloride on histopathological changes in the freshwater fish *Ophiocephalus striatus*(Channa). International Journal of Zoological Research, 8(1); 23-32.

8. Bina, B., Pourzamani, H., Rashidi, A., Amin, MM. (2011). Ethylbenzene removal by carbon nanotubes from aqueous solution. Journal of environmental and public health, 2012; 1-8.

9. Coccini, T., Roda, E., Sarigiannis, DA., Mustarelli, P., Quartarone, E., Profumo, A. (2010). Effects of water-soluble functionalized multi-walled carbon nanotubes examined by different cytotoxicity methods in human



19. Khabbazi, M., Harsij, M., Hedayati, S A A., Gholipoor, H., Gerami, MH., Ghafari Farsani, H. (2015). Effect of CuO nanoparticles on some hematological indices of rainbow trout (*Oncorhynchus mykiss*) and their potential toxicity. *Nanomedicine Journal*, 2(1); 67-73.
20. Lappivaara, J., Nikinmaa, M., Tuurala, H. (1995). Arterial oxygen tension and the structure of the secondary lamellae of the gills in rainbow trout (*Oncorhynchus mykiss*) after acute exposure to zinc and during recovery. *Aquatic Toxicology Journal*, 32; 321-331.
21. Lebedeva, NE., Vosyliene, S., Golovkina, V., (1998). Functional enzymes activity and gill histology of carp after copper sulfate exposure and recovery. *Ecotoxicology and Environmental Safety*, 40; 49-55.
22. Munker, R., Hiller, E., Glass, J., Paquette, R. (Eds.). (2007). *Modern hematology: biology and clinical management* (Vol. 864). Springer Science and Business Media, 99 pages.
23. Rabitto, IS., Alves Costa, JRM., Silva de Assis, HC., Pelletier, E., Akaishi, FM. (2005). Effects of dietary Pb (II) and tributyltin on neotropical fish, (*Hoplias malabaricus*): histopathological and biochemical findings. *Ecotoxicology and environmental safety*, 60(2); 147-156.
24. Rajkumar, KS., Kanipandian, N., Thirumurugan, R. (2015). Toxicity assessment on haematology, biochemical and histopathological alterations of silver nanoparticles-exposed freshwater fish *Labeo rohita*. *Applied Nanoscience*, 6(1); 19.
25. Ren, X., Chen, C., Nagatsu, M., Wang, X. (2011). Carbon nanotubes as adsorbents in environmental pollution management: a review. *Chemical Engineering Journal*, 170(2); 395-410.
26. Santos, D., Melo, M., Mendes, DCS., Rocha, IK., Silva, JPL., Cantanhêde, SM. (2014). Histological changes in gills of two fish species as indicators of water quality in Jansen Lagoon (São Luís, Maranhão State, Brazil). *International journal of environmental research and public health*, 11(12); 12927-12937.
27. Savolainen, K., Alenius, H., Norppa, H., Pylkkänen, L., Tuomi, T., Kasper, G. (2010). Risk assessment of engineered nanomaterials and nanotechnologies—a review. *Toxicology*, 269(2); 92-104.
- microorganisms. *FEMS Microbiology Letter*, 279(1); 71-76.
28. Simate, GS., Cluett, J., Iyuke, SE., Musapatika, ET., Ndlovu, S., Walubita, LF. (2011). The treatment of brewery wastewater for reuse: State of the art. *Desalination*, 273(2); 235-247.
29. Simate, GS., Iyuke, SE., Ndlovu, S., Heydenrych, M., Walubita, LF. (2012). Human health effects of residual carbon nanotubes and traditional water treatment chemicals in drinking water. *Environment international*, 39(1); 38-49.
30. Smith, CJ., Shaw, BJ., Handy, RD. (2007). Toxicity of single walled carbon nanotubes to rainbow trout, (*Oncorhynchus mykiss*): respiratory toxicity, organ pathologies, and other physiological effects. *Aquatic toxicology*, 82(2); 94-109.
31. Soldatov, AA., (2005). Peculiarities of organization and functioning of the fish redblood system. *Journal of Evolutionary Biochemistry and Physiology*, 41(3); 272-281.
32. Stentiford, GD., Longshaw, M., Lyons, BP., Jones, G., Green, M., Feist, SW. (2003). Histopathological biomarkers in estuarine fish species for the assessment of biological effects of contaminants. *Marine Environmental Research*, 55; 137-159.
33. Triebkorn, R., Adam, S., Casper, H., Honnen, W., Müller, EF., Pawert, M. (2002). Biomarkers as diagnostic tools for evaluating toxicological effects of unknown past water quality conditions on stream organisms. *Ecotoxicology*, 11(6); 451-465.
34. Varadarajan, R., Sankar, HS., Jose, J., Philip, B. (2014). Sublethal effects of phenolic compounds on biochemical, histological and ionoregulatory parameters in a tropical teleost fish (*Oreochromis mossambicus*) (Peters). *International Journal of Scientific and Research Publication*, 4(3); 2250-3153.
35. Wei, CM. (2005). *Nanomedicine for e word*. *Dm Disease-A-Month*, 51; 322-324.
36. Winkaler, EU., das Graças Silva, A., Galindo, HC., dos Reis Martinez, CB. (2008). Biomarcadores histológicos e fisiológicos para o monitoramento da saúde de peixes de ribeirões de Londrina, Estado do Paraná. *Acta Scientiarum. Biological Sciences*, 23; 507-514.



# The Effects of Different Concentration of Sub-Lethal Multi Walled Carbon Nanotube on Haematological Parameters and Gill Histology in Common Carp (*Cyprinus carpio*)

Kh. Azari<sup>1</sup>, A. Shabani<sup>2</sup>, S. H. Hosseinifar<sup>3</sup>, H. Paknejad<sup>3</sup>

1.M.Sc, Department of Fisheries, Gorgan University of Agricultural Sciences and Natural Resources

2.Associated Professor, Department of Fisheries, Gorgan University of Agricultural Sciences and Natural Resources

3.Assistant Professor, Department of Fisheries, Gorgan University of Agricultural Sciences and Natural Resources

Received: 2017. 20. 8

Accepted: 2017. 11. 11

## Abstract

**Introduction & Objective:** Nowadays, Nanotechnology is one of the newest technology with a wide range of application in variety of branches include chemotherapy, tissue engineering, biological materials as well as sensors. Considering the increasing development of industries and activity of factories, there are increasing concerns about entrance of their polluted effluents into aquatic ecosystems. The present study was performed to investigate the effects of exposure to different level of multi walled carbon nanotube on histology of gill and haematological parameters of common carp.

**Material and Methods:** 150 common carp with average weight of  $20.12 \pm 2.10$  g were supplied and stocked in 120 l tanks for adaptation for 2 weeks. After adaptation, fish were exposed to different levels of multi walled carbon nanotube (0, 1, 10 and 32 mg/l) (3 treatment and a control group repeated in triplicates) for four days. At the end of 4<sup>th</sup> day, fish were randomly sampled, and haematological parameters and the gill tissue was studied using conventional histology.

**Results:** Evaluation of liver histological slides revealed pathologies in samples which were different in treatments. Remarkable decrease was observed in RBC and hematocrit of fish exposed to 10 mg/l MWCN compared other treatments ( $P < 0.05$ ). Also, measurement of WBC revealed significant decrease in 10 mg/l MWCN treatment. There were no significant difference among treatments regarding hemoglobin, MCV, and MCH ( $P > 0.05$ ).

**Conclusion:** Histological evaluations revealed pathologies such as degeneration, necrosis in samples which was dose dependent. Based on these results, it can be concluded that MWCN has damaging effects on haematological parameters and gill histology.

**Keywords:** Carbon Nanotube, Histopathology, Haematological Parameters, *Common carp*.