

بررسی اثرات تزریق داخل صفاقی نانو ذرات نقره بر هیپوکامپ موش صحرایی

حمید نصراله زاده فیلی^۱، پروین خدارحمی^۲، میترا حیدری نصرآبادی^۳

۱- کارشناسی ارشد زیست شناسی سلولی-تکوینی گروه زیست شناسی واحد پرند، دانشگاه آزاد اسلامی، پرند، ایران.

۲- استادیار گروه زیست شناسی، واحد پرند، دانشگاه آزاد اسلامی، پرند، ایران. khodarahmiparvin@yahoo.com

۳- دانشیار گروه زیست شناسی، واحد پرند، دانشگاه آزاد اسلامی، پرند، ایران.

تاریخ دریافت: ۹۳/۸/۲ تاریخ پذیرش: ۹۳/۹/۱۷

چکیده

زمینه و هدف: نانوذرات نقره با اثرات ضد میکروبی و مصرف روز افزون آن در صنایع یکی از پرکاربردترین نانو ذرات می باشد. این امر ضرورت بررسی و استفاده از آن ها را افزایش داده است. هدف از این مطالعه بررسی اثرات کوتاه مدت و دراز مدت تزریق داخل صفاقی نانو ذرات نقره بر بافت هیپوکامپ است.

مواد و روش ها: تعداد ۵۶ سرموش صحرایی نر نژاد ویستار به ۲ دسته و هر دسته به ۴ گروه هفت تایی تقسیم گردید. گروه اول، سالیان و ۳ گروه تیمار نانوذرات نقره در دوزهای ۱۰۰، ۲۰۰ و ۴۰۰ ppm دریافت کردند. دسته اول در طی پنج روز متوالی و دسته دوم در طی ۱۰ روز متوالی تزریق داخل صفاقی تیمار گردیدند. ۱۰ روز بعد از آخرین تزریق، بافت هیپوکامپ خارج و پس از تهیه برش های بافتی برای شناسایی نورون های تکروتیک از نمونه های سالم، از رنگ آمیزی نیسل استفاده شد.

یافته ها: در دسته اول (در طی ۵ روز متوالی تیمار گردیدند)، میانگین درصد سلول تکروتیک در دوز ۱۰۰ ppm نسبت به گروه کنترل افزایش معنی دار داشت ($p < 0/01$) و میانگین درصد سلول تکروتیک در دوزهای ۲۰۰ و ۴۰۰ ppm نسبت به گروه کنترل افزایش معنی دار داشت ($p < 0/001$). در دسته دوم (در طی ۱۰ روز متوالی تیمار گردیدند)، میانگین درصد سلول تکروتیک در دوز ۱۰۰ ppm نسبت به گروه کنترل افزایش معنی دار داشت ($p < 0/01$). این درصد در دوزهای ۲۰۰ و ۴۰۰ ppm نسبت به گروه کنترل افزایش معنی داری نشان داد ($p < 0/001$).

نتیجه گیری: نانو ذرات نقره باعث تکروز سلول های هیپوکامپ می شود. این اثر با افزایش دوزهای تزریقی نانو ذرات نقره افزایش اما وابسته به طول مدت تزریق نمی باشد.

واژه های کلیدی: هیپوکامپ، نانو ذرات نقره، نکروز، رنگ آمیزی نیسل.

مقدمه

تنفس و تولید مثل میکروارگانیسم ها اثر می گذارد. این ماده با خاصیت باکتریوسیدی که دارد در صنایع مختلف پزشکی، صنایع غذایی، مواد آرایشی و بهداشتی، مواد ساختمانی مورد استفاده قرار می گیرد (۱۶). اثرات سمی نانوذرات نقره باعث افزایش تقسیمات سلولی، استرس اکسیداتیو و مرگ برنامه ریزی شده سلولی یا آپوپتوز و نکروز می شود (۲۵، ۱۸، ۴). بعضی گزارشات در زمینه های پزشکی و بیولوژیکی ثابت کرده است که بسیاری از وسایل پزشکی نقره دار یون های نقره آزاد می کنند که وارد خون و در کبد، کلیه، ریه و مغز انباشته شده و باعث سمی شدن آن ها و در نهایت منجر به مرگ می شود. به

در دنیای امروزی با پیشرفت علم و تکنولوژی، انسان از مواد شیمیایی گوناگونی برای مصارف صنعتی و تولیدی استفاده می کند. این مواد ممکن است اثرات مفید یا مضر بر ساختار بدن انسان و موجودات زنده داشته باشد. یکی از پر کاربردترین مواد صناعی نانوذرات به ویژه نانوذرات نقره Nano Silver می باشد. در مطالعات گزارش شده مشخص گردیده که ترکیب، شکل و اندازه های مختلف نانوذرات نقره به آن ویژگی های می دهد که با افزایش قطر ذرات متفاوت می گردد. تبدیل می شود، خاصیت میکروب کشی آن بیش از ۹۹ درصد افزایش می یابد. نقره در ابعاد نانو بر متابولیسم،

همین دلیل ممکن است نانو ذرات نقره نیز دارای اثرات سمی با مکانیسم مبهم داشته باشد. اندازه نانو ذرات بسیار با اهمیت است و نقش کلیدی در تعیین ویژگی های نهایی نانو ذره دارد. اندازه ذره می تواند ویژگی های فیزیکی-شیمیایی نانو ماده را تغییر دهد و احتمال جذب و تعامل با بافت های بیولوژیکی را افزایش دهد (۲۵). نانو ذرات نقره با اندازه های متفاوت در موش هایی که از طریق داخل صفاقی تیمار شده بودند درون بافت ها از جمله کلیه، کبد، طحال، مغز و ریه تجمع یافتند (۳۲). تیمار نانو ذرات نقره در اندازه های کوچک ۲۲، ۴۲ و ۷۱ نانومتر به مدت ۱۴ روز از طریق گاوژ تجویز موجب تجمع نانو ذرات نقره در اندام های مغز، ریه، کبد، کلیه و بیضه ها گردید ولی تیمار نانو ذرات با اندازه ی بزرگ-تر (۳۲۳ نانومتر) تنها در بیضه ها تجمع یافت (۹). امروزه نتیجه بررسی ها نشان می دهد که فعالیت بیولوژیکی نانو ذرات با کاهش اندازه ذره افزایش می یابد و احتمال اثرات منفی و نکروتیک آن بر سلول های عصبی را می-افزاید (۲۵). روشنایی و همکاران نیز اثر نانو ذرات نقره خوراکی بر عوامل خونی، هورمونی و ادراری موش های صحرائی را بررسی کردند و مشاهده کردند که نانو ذرات نقره باعث آپوپتوز سلولی، کم کاری غدد آدرنال و تیروئید، پرکاری غدد جنسی مردانه و افزایش حجم ادرار به علت افزایش فشار اسمزی خون و یا آسیب به کلیه ها می شوند (۲۶). Bar-Ilan و همکاران در سال ۲۰۰۹ در تیمار جنین های ماهی مداکا با غلظت های بیش از ۴۰۰ میلی گرم/لیتر نانو ذرات نقره، مشاهده کردند که رشد و نمو آن ها مختل و حداکثر پهنای تکتوم بینایی به عنوان اندیکاتور رشد و نمو مغز میانی، به طور معناداری کاهش یافته و روند این کاهش به صورت وابسته به دوز بود. علاوه بر این، ناهنجاری های مورفولوژیکی مانند بد فرمی های نخاع، بد فرمی های چین باله ای و آسیب چشمی دیده شد (۸). به طور کلی، نانو ذرات به دو دلیل

عمده می توانند مضر باشند؛ اول این که بسیار سریع از غشاهای بیولوژیکی رد شده و دوم این که به دلیل جدید بودن، میزان سمیت آن ها هنوز به طور کامل شناخته نشده است و از طرفی سمیت آن ها به غلظت و شکل و قطر آن ها وابسته است (۳۰، ۳). دو نوع مرگ سلولی وجود دارد، یکی آپوپتوز که مرگ بیولوژیکی سلولی است و در طی تحریکات خاصی اتفاق می افتد و دیگری نکروز، که مرگ پاتولوژیکی سلول بوده و در طی آسیب های شدید به سلول از قبیل هیپوکسی، هیپرترمی و سموم خارجی اتفاق می افتد. نکروز فرآیند غیر فعال است و در غیاب ATP نیز اتفاق می افتد، در حالی که فرآیند آپوپتوز فعال بوده و به انرژی وابسته است (۳۱، ۲۹، ۱۵). هیپوکامپ ساختاری در کف بطن-های طرفی در لوب تمپورال مغز است. هیپوکامپ در سازماندهی اطلاعات نقش دارد و با احساسات و خاطرات در ارتباط است. آسیب به هیپوکامپ باعث ایجاد فراموشی بعدی و ضعف حافظه کوتاه مدت و حافظه فضایی می شود. ما به این علت نورون های موجود در هیپوکامپ را مورد بررسی قرار دادیم که این نورون ها نسبت به سایر نورون های موجود در مغز، از حساسیت فوق العاده بالاتری در برابر هیپوکسی و استرس اکسیداتیو برخوردارند و تجمع رادیکال های آزاد در اطراف این نورون ها به سرعت باعث فعال شدن روندهای نکروز و آپوپتوز سلولی می شود (۱۳). هدف از این مطالعه بررسی اثرات نانو ذرات نقره به صورت تزریق درون صفاقی بر میزان سلول های نکروتیک در ناحیه هیپوکامپ است.

مواد و روش ها

در این پژوهش تعداد ۵۶ سر موش صحرائی نر نژاد ویستار از حیوان خانه دانشگاه علوم پزشکی ایران خریداری و تا هنگام رسیدن موش ها به وزن مورد نظر و در طی تحقیق، موش ها در حیوان خانه دانشگاه آزاد

میکرون تهیه و برای شناسایی سلول‌های نکروز شده از سلول‌های سالم از رنگ آمیزی نیسل (Stained with Nissl) استفاده شد، سپس با استفاده از میکروسکوپ نوری مشاهده و بررسی شد (۲۸، ۱۷، ۱۰).

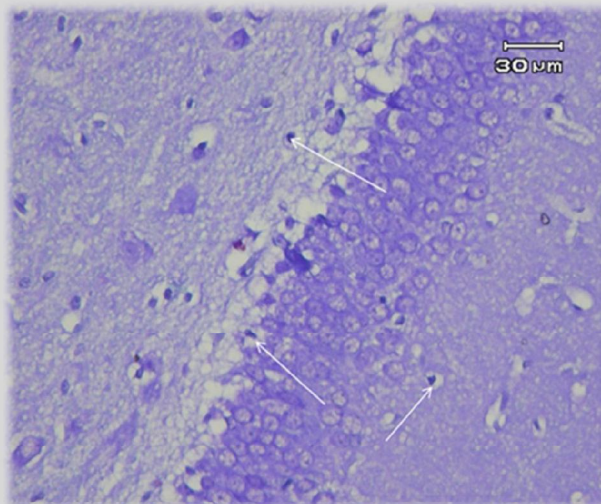
رنگ آمیزی نیسل

در این مطالعه از رنگ آمیزی نیسل برای شمارش سلول‌های نکروتیک استفاده شد. این روش برای رنگ آمیزی اجسام نیسل در سیتوپلاسم نورون‌ها به کار می‌رود. اجسام نیسل به رنگ بنفش-آبی دیده می‌شوند. این رنگ آمیزی معمولاً برای شناسایی ساختار پایه‌ای نورون‌های سالم از نورون‌های نکروز شده در بافت مغز و طناب نخاعی استفاده می‌شود (شکل ۱) (۳۴، ۱۳، ۱۱، ۲).

تحلیل آماری

داده‌های به دست آمده به صورت میانگین \pm انحراف استاندارد (Mean \pm SD) ارائه و اختلاف معنی‌دار بین گروه‌ها توسط آزمون آماری ANOVA و آزمون تعقیبی Tukey مورد بررسی قرار گرفت. اختلاف در سطح $p < 0.05$ معنی‌دار تلقی شد.

اسلامی واحد پرند در شرایط دمایی مناسب آزمایشگاهی ($22 \pm 2^\circ\text{C}$) و نور کافی اتاق (۱۲ ساعت روشنایی و ۱۲ ساعت تاریکی) نگهداری شدند. تعداد ۵۶ سر موش صحرایی نر نژاد ویستار با وزن ۲۵۰-۲۰۰ گرم به ۲ دسته و هر دسته به ۴ گروه تقسیم شدند. گروه اول به عنوان شاهد در نظر گرفته شد. روش تزریق درون صفاقی و میزان تزریق با حجم هر دوز ۱ سی سی بود. در دسته اول تزریق نانو نقره و سالیین در طی پنج روز متوالی و در دسته دوم تزریق نانوذرات نقره و سالیین در طی ده روز متوالی در زمان معین صورت گرفت. در پروژه حاضر نانو ذرات نقره با قطر تقریبی ۲۰ نانومتر استفاده شد (۶). به دلیل این که دوزهای نانوذرات نقره ۱۰۰، ۲۰۰ و ۴۰۰ ppm بر بعضی بافت‌ها موثر و بعضی بدون تاثیر بود، لذا بر آن شدیم اثر این غلظت‌ها را بر بافت هیپوکامپ بررسی کنیم (۳۰، ۱۸، ۱۵). ۱۰ روز بعد از آخرین تزریق بافت مغزی موش‌ها را خارج کرده و در فرمالین بافر ۱۰ درصد قرار داده شدند. با استفاده از روش‌های متداول تهیه مقاطع بافتی از نمونه‌ها، برش‌هایی به ضخامت ۵-۶

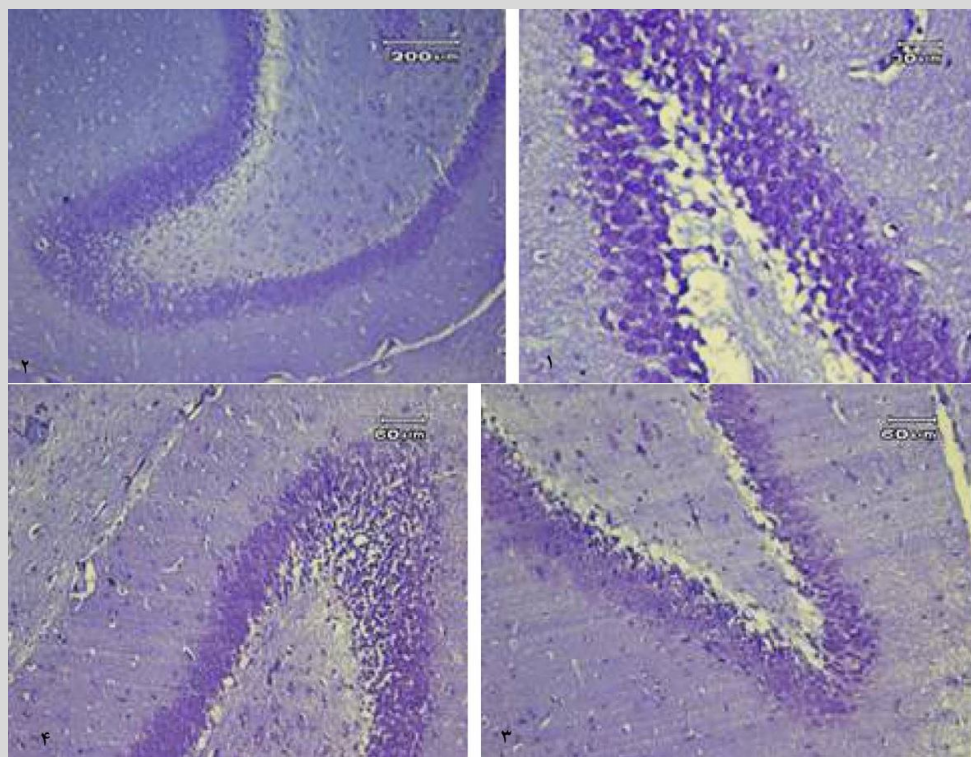


شکل ۱- رنگ آمیزی نیسل. در این روش رنگ آمیزی، سلول‌های تکروتیک با هسته‌های تیره جمع شده، دیده می‌شوند. فلش‌ها نشان دهنده سلول‌های نکروز شده می‌باشد.

نتایج

تجربه ۱- نتایج حاصل از تزریق کوتاه مدت نانو نقره بر میزان نکروز میانگین درصد تعداد سلول های نکروز یافته در ناحیه هیپوکامپ در گروه کنترل ($6/57 \pm 3/40$) و افزایش معنی دار در دوز ۱۰۰ ppm ($22/71 \pm 10/43$) نسبت به گروه

کنترل داشت ($P < 0/01$) و در دوز ۲۰۰ ppm و دوز ۴۰۰ ppm به ترتیب ($29/00 \pm 5/85$) و ($33/14 \pm 7/79$) و افزایش معنی دار نسبت به گروه کنترل داشت ($P < 0/01$) (شکل ۲) (جدول ۱).



شکل ۲- رنگ آمیزی نیسل در ۴ گروهی که به صورت کوتاه مدت (۵ روز متوالی) تیمار شده اند.

- ۱- گروه کنترل، تزریق سالین. ۲- گروهی که نانو ذرات نقره با دوز ۱۰۰ ppm دریافت کرده است. ۳- گروهی که نانو ذرات نقره با دوز ۲۰۰ ppm دریافت کرده است. ۴- گروهی که نانو ذرات نقره با دوز ۴۰۰ ppm دریافت کرده است.
- * نشان گر تأثیر این درمان بر افزایش سلول های نکروتیک است.
- ** گروه ۲ با گروه کنترل مقایسه و تفاوت معنی داری بین آن ها مشخص شد ($P < 0/01$).
- *** گروه ۳ با گروه کنترل مقایسه و تفاوت معنی داری بین آن ها مشخص شد ($P < 0/001$).
- *** گروه ۴ با گروه کنترل مقایسه و تفاوت معنی داری بین آن ها مشخص شد ($P < 0/001$).

جدول ۱- بررسی اثر نانوذرات نقره بر میانگین و انحراف معیارهای درصد تعداد سلول نکروتیک در ناحیه هیپوکامپ موش های گروه های آزمایش و کنترل

متغیر	گروه کنترل	ppm۱۰۰	ppm۲۰۰	ppm۴۰۰
تزریق کوتاه مدت	۶/۵۷±۳/۴۰	۲۲/۷۱±۱۰/۴۳	۲۹/۰۰±۵/۸۵	۳۳/۱۴±۷/۷۹
تزریق بلند مدت	۶/۵۷±۲/۸۲	۲۸/۲۸±۱۶	۲۹/۱۷±۱/۶۰	۳۱/۷۱±۱۱/۱۱

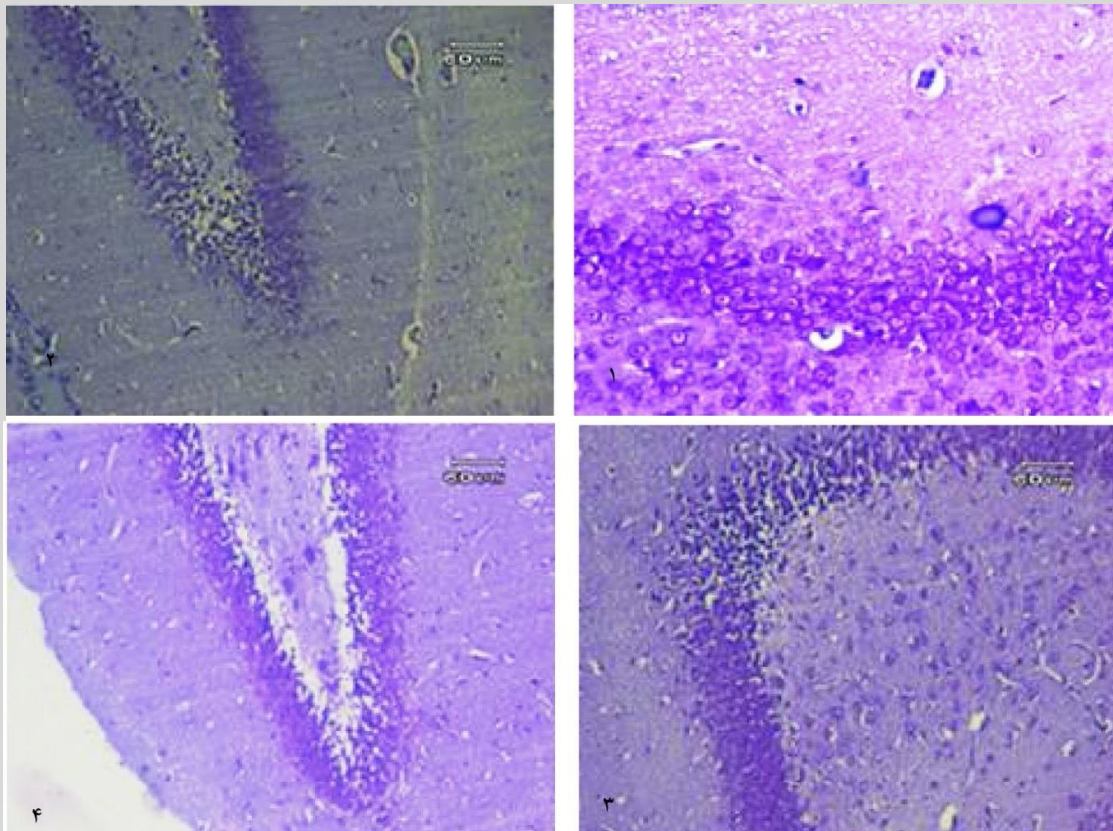
نشان دهنده اختلاف معنی دار در سطح (p<۰/۰۱) و *در سطح (p<۰/۰۰۱) بین گروه تیمار و کنترل می باشد.

تجربه ۲- نتایج حاصل از اثر تزریق بلند مدت

نانوذرات نقره بر تعداد سلول های نکروتیک

میانگین درصد تعداد سلول های نکروز یافته در ناحیه هیپوکامپ در گروه کنترل (۶/۵۷±۲/۸۲) و افزایش معنی دار در دوز ppm ۱۰ (۲۸/۲۸±۱۶) نسبت به گروه

کنترل داشت (P<۰/۰۱) و در دوز ppm ۲۰۰ و دوز ppm ۴۰۰ به ترتیب (۲۹/۱۷±۱/۶۰) و (۳۱/۷۱±۱۱/۱۱) افزایش معنی داری نسبت به گروه کنترل داشت (شکل ۳) (P<۰/۰۱) (جدول ۱).



شکل ۳- رنگ آمیزی نیسل در ۴ گروهی که به صورت بلند مدت (۱۰ روز متوالی) تیمار شده اند.

۱- گروه کنترل، تزریق سالین. ۲- گروهی که نانو ذرات نقره با دوز ppm ۱۰۰ دریافت کرده است. ۳- گروهی که نانو ذرات نقره با دوز ppm ۲۰۰ دریافت کرده است. ۴- گروهی که نانو ذرات نقره با دوز ppm ۴۰۰ دریافت کرده است.

*نشان گر تأثیر این درمان بر افزایش سلول های نکروتیک است.

**گروه ۲ با گروه کنترل مقایسه و تفاوت معنی داری بین آن ها مشخص شد (P<۰/۰۱).

***گروه ۳ با گروه کنترل مقایسه و تفاوت معنی داری بین آن ها مشخص شد (P<۰/۰۰۱).

***گروه ۴ با گروه کنترل مقایسه و تفاوت معنی داری بین آن ها مشخص شد (P<۰/۰۰۱).

بحث و نتیجه گیری

در مطالعه حاضر اثرات تزریقی نانوذرات نقره به صورت درون صفاقی بر روی هیپوکامپ بررسی شد. نتایج یافته ها نشان می دهد که اثرات نکروتیک تزریقی نانو ذرات نقره بر روی هیپوکامپ وابسته به دوز است ولی با افزایش زمان دریافت نانوذرات نقره، میزان سلول های نکروتیک تغییری ایجاد نگردید. بیشترین اثرات تزریق نانو ذرات نقره به صورت درون صفاقی بر تعداد سلول های نکروتیک هیپوکامپ موش های صحرائی در دوز های بالا ۲۰۰ ppm و ۴۰۰ ppm بود ($p < 0/001$). نانوذرات نقره بعد از وارد شدن به خون از سد خونی مغزی رد شده و وارد سلول های ناحیه هیپوکامپ گردیده و استرس اکسیداتیو ناشی از این ذرات نانونقره منجر به نکروز سلول ها گردید. این تاثیر با غلظت پایین ۱۰۰ ppm نیز باعث افزایش معنی دار در تعداد سلول های نکروتیک شد ($p < 0/01$). گزارش شده که استرس اکسیداتیو ناشی نانوذرات نقره می تواند بسیاری از حوادث پاتولوژیک مانند استرس، التهاب، آسیب به DNA و آپوپتوز را ایجاد کند (۱). در سال ۲۰۰۷ و ۲۰۰۸ Soto و همکارانش اعلام کردند که نانوذرات نقره و داروهایی که از آن ها ساخته می شوند چه به صورت خوراکی و چه به صورت تماس پوستی می توانند تهدید مهم برای سلامت جوامع انسانی و استفاده دراز مدت از این مواد می تواند زندگی تمام موجودات روی کره زمین را تهدید نماید (۲۷). Fuchs اثرات تخریبی حاصل از مصرف آب آشامیدنی حاوی این ذرات را بر گلو مریول ها و توبول های کلیه رت ها نشان داده است (۱۲). مقایسه اثرات توکسیکی ذرات کوچک با ذرات بزرگ و تجمع و انتشار ذره در بافت های مغز، ریه، کبد، کلیه و بیضه به نحوه مصرف از راه دهانی یا تزریق بستگی دارد (۳۲، ۲۲). موش هایی که نانوذرات نقره با اندازه های متفاوت را از طریق تزریق زیر پوستی دریافت کرده بودند،

نانوذرات از طریق جریان خون وارد شده و در بافت های کلیه، کبد، طحال، مغز و ریه انباشته شده بودند (۳۲). نتایج ما نیز حاکی این است که نانوذرات وارد جریان خون و در بافت هیپوکامپ موش های صحرائی باعث نکروز شده است. روشنایی و همکاران نیز اثر نانوذرات نقره خوراکی بر شاخص های خونی، هورمونی و ادراری موش های صحرائی نژاد ویستار را بررسی و مشاهده کردند که نانوذرات نقره باعث آپوپتوز سلولی، کم کاری غدد آدرنال، تیروئید و پر کاری غدد جنسی مردانه، افزایش حجم ادرار به علت افزایش فشار اسمزی خون و یا آسیب به کلیه ها می شود (۲۶)، در تحقیقات ما نیز تاثیر نانوذرات نقره به صورت درون صفاقی باعث افزایش تعداد سلول های نکروتیک چه در زمان کوتاه و چه بلند شد. تحقیق سال ۲۰۱۲ که بر روی ریه موش های صحرائی به صورت خوراکی انجام شد، نشان می دهد که نانوذرات نقره سبب مسمومیت هایی در بافت ریه، خونریزی و دژنراسیون شدید سلول ها، آسیب های بافتی است و گسترش ضایعات ایجاد شده توسط نانوذرات نقره، روند وابسته به دوز را نشان می دهند. بر اساس این تحقیق، ثابت شده است که نانوذرات نقره با ابعاد بسیار کوچکی که دارند قابلیت عبور از سد های دفاعی بدن از جمله سد خونی مغزی یا سد خونی ریوی را دارند (۲۵). نتایج ما نیز نشان داد که نانو ذرات وارد جریان خون و پس از عبور از سد خونی - مغزی، در بافت هیپوکامپ موش های صحرائی باعث نکروز شده است. در سال ۱۹۸۹ Machiedo و همکاران نشان دادند که رادیکال های آزاد حاصل از نانوذرات نقره می توانند باعث تخریب گلبول های قرمز گردند و اثرات سمی نانوذرات نقره باعث افزایش تقسیمات سلولی، استرس اکسیداتیو و مرگ برنامه ریزی شده سلولی یا آپوپتوز و نکروز می شود (۱۹). هر چه قطر نانو ذره کوچک تر باشد نفوذ آن به سلول ها و اثرات مولکولی آن بر مکانیسم های داخل

آزمایشگاهی انجام دادند، گزارش نمودند که در هیچ یک از دوزهای ppm ۵۰، ۱۰۰، ۲۰۰ و ۴۰۰ تفاوت معنی داری بین گروه های تیمار و گروه کنترل وجود ندارد اما در دوز ppm ۴۰۰ نانوذرات نقره بیشترین تأثیر بافتی در عضلات رت های نر مشاهده شد و برخی از میوفیبریل ها را پاره شده بود. گذشت زمان بر فعالیت آنزیم فسفوکراتین کیناز مؤثر است، به طوری که در روز هشتم بعد از تیمار در همه غلظت های نانوذرات نقره، فعالیت آنزیم فسفوکراتین کیناز افزایش یافته است اما ازدست دادن خواص نانو ذرات نقره در بدن موش در روز دوازدهم به علت چسبیدن این ذرات به یک دیگر پس از هشت روز و ازدست دادن خواص نانویی آن ها در بدن موش در روز دوازدهم می باشد (۱۸). اما طبق نتایج ما در همه غلظت ها ppm ۱۰۰، ۲۰۰ و ۴۰۰ باعث افزایش درصد سلول نکروتیک در ناحیه هیپوکامپ موش های صحرایی گردید، اما در دوز ppm ۱۰۰ تعداد سلول نکروتیک نسبت به ppm ۲۰۰ و ۴۰۰ کمتر بود، به علاوه هیچ تفاوتی بین این غلظت ها در تزریق کوتاه مدت (در طی ۵ روز متوالی تیمار گردیدند) و تزریق بلند مدت (در طی ۱۰ روز متوالی تیمار گردیدند) مشاهده نشد. اثرات سمی نانوذرات به صورت وابسته به دوز بود، هرچه میزان دوز بالاتر برده شد میزان نکروز بیشتر شد ولی با بلند مدت شدن دریافت نانو ذرات نقره، در میزان سلول های نکروز یافته تغییری ایجاد نگردید. وجود این نوع ضایعات هیستوپاتولوژیک در بافت مورد بررسی در این تحقیق می تواند نشان دهنده وجود یک عامل توکسیک در بدن باشد ولی مطالعات دیگری نشان داده است که افزایش غیر طبیعی مرگ سلولی (نکروز) در بیماری هایی نظیر اختلالات نورودژنراتیو و ایدز دیده می شود (۳۳). بنابراین، افزایش نکروز گرچه با سرطان ارتباط ندارد اما ممکن است در بیماری هایی که منجر به اختلالات

سلولی افزایش می یابد (۲۴، ۱۴). Susan و همکاران در سال ۲۰۰۹ نشان دادند که با تغییرات قطر نانوذرات توزیع و اثراتشان در بافت های بدن متفاوت می گردد (۲۸). در مطالعات مشابه از ذرات نقره با قطر های متفاوت از جمله ۴، ۱۰، ۳۰، ۷۰ nm استفاده شده و نتایج نشان داده که هرچه میزان قطر ذرات کمتر باشد میزان صدمات بیشتر می شود (۴، ۱۷، ۲۴). از طرفی Almofti و همکارانش (۲۰۰۳) پیشنهاد نمودند که نانوذرات نقره باعث تغییرات غشاء میتوکندری از طریق واکنش با گروه تیول در غشاء داخلی آن می شوند (۷). در سال ۲۰۰۸ Navarro و همکارانش اعلام کردند که سمیت نانوذرات نقره می تواند به عوامل متعددی از جمله شکل اندازه و مهم تر از همه به مکانیسم این مواد وابسته باشد و با تغییر هر کدام از این فاکتورها، میزان سمیت تغییر قابل توجهی پیدا خواهد کرد (۲۰). بنابر این شکل و اندازه نانو ذره استفاده شده در این تحقیق می تواند عامل موثری در نتایج به دست آمده باشد. در مطالعه حاضر با توجه به قطر نانوذره نقره مسیر نکروزی در سلول های هیپوکامپ را ایجاد کرده است. مطالعه Stebounova و همکارانش در سال ۲۰۱۱ نشان داد روند افزایش ترمیم نانوذرات نقره ppm ۱۰۰، احتمالاً به علت عبور این نانوذره در این غلظت کم از پوست بوده که به تسریع بهبود روند التهاب و ترمیم کمک کرده است، ولی در غلظت های بالا (ppm ۵۰۰) نانوذرات نقره قبل از ورود به پوست، احتمالاً به یک دیگر چسبیده و تولید توده (Bulk) می کنند که برخلاف ابعاد نانو عمل کرده و نفوذپذیری آن در غشای سلول ها کاهش می یابد (۳۰). بر خلاف آن در تحقیق ما تاثیر این نانو ماده با افزایش غلظت و طولانی شدن زمان دریافت باعث افزایش تعداد سلول های نکروز یافته در ناحیه هیپوکامپ شد. از طرفی در تحقیقی که خدادادی و همکارانش در سال ۲۰۱۳، روی تاثیر نانو ذرات نقره بر میزان فعالیت آنزیم فسفوکراتین کیناز موش های بزرگ

مراحل مختلف این تحقیق همکاری داشتند کمال تشکر را داریم. این مطالعه حاصل پایان نامه کارشناسی ارشد دانشجوی کارشناسی ارشد علوم جانوری تکوینی می باشد.

نورودژنراتیو می شود، نقش داشته باشد. مطالعه در مورد چگونگی این فرآیندها نیاز به تحقیقات آینده دارد.

تشکر و قدردانی

بدین وسیله از زحمات همکاران دانشگاه علوم پزشکی دانشگاه تهران، دانشگاه علوم پزشکی دانشگاه تربیت مدرس و دانشگاه آزاد اسلامی واحد پرند که در

منابع

- Ahamed, M., Siddiqui, M.A. (2010). Genotoxic potential of copper oxide nanoparticles in human lung epithelial cells. *Biochem. Biophys. Res. Commun.*, 396(2); 578–583.
- Alipanahzade, H., Soleimani, M., Soleimani Asl, S., Mehdizadeh, M., Katebi, M. (2012). Effect of transforming growth factor alpha of dentate gyrus neurons and pyramidal cells of CA1 subfield of hippocampus following ischemia-reperfusion in Rats. *J Gorgan Uni Med Sci*, 14(3); 26-32.
- Asharani, P.V., Wu, YL., Gong, Z., Valiyaveetil, S. (2008). Toxicity of silver nanoparticles in zebrafish models. *Nanotechnology*, 19(25); 5102-10.
- Amirkhani-Dehkordi, Z., Naghsh, N., Nuri, A., Aghababa, H. (2013). Comparison of injective and contact effect of silver nanoparticles on the rate of hemoglobin changes in male rats. *Hakim seyed esmail Jorjani J*, 14(2); 38-43.
- Asare, N., Instanes, C., Sandberg, W.J., Refsnes, M., Schwarze, P., Kruszewski, M. (2012). Cytotoxic and genotoxic effects of silver nanoparticles in testicular cells. *Toxicology*, 291(1-3); 65-72.
- Ahmadpour, S.H., Sadeghi, Y., Sheibanifar, M., Haghiri, H. (2009). Effect of insulin and L ascorbic acid on rate of neuronal apoptosis in dentate gyrus and CA3 region of hippocampus in type 1 diabetic rats, *Hormozgan University of Medical Sciences J*, 13(4); 234-245.
- Almofti, M.R., Ichikawa, T., Yamashita, K., Terada, H., Shinorhara, Y. (2003). Silver ion induces cyclosporine a-insensitive permeability transition in rat liver mitochondria and release of apoptogenic cytochrome c. *J Biochem*, 134; 43-49.
- Bar-Ilan, O., Albrecht, R.M., Fako, V.E. and Furgeson, D.Y. (2009). Toxicity assessments of multisized gold and silver nanoparticles in Zebrafish embryos. *Small*, 5(16); 1897-910.
- Dziendzikowska, K., Gromadzka-Ostrowska, J., Lankoff, A., Oczkowski, M., Krawczynska, A., Chwastowska, J. (2012). Time-dependent biodistribution and excretion of silver nanoparticles in male Wistar rats. *J Appl Toxicol*, 32(11); 920-8.
- Doustar, Y., Mohajeri, D. (2011). The anti-apoptotic effects of atorvastatin in isoproterenol induced experimental heart failure. *Zahedan J Res Med Sci (ZJRMS)*, 13(2); 13-19.
- Foghi, K.h., Ahmadpour, S.h. (2012). Effects of chronic exposure to ketamine on Dentate Gyrus and CA3 regions of hippocampus, *Journal of North Khorasan University of Medical Sciences*, 4(3); 413-418.
- Fuchs, U., Franz, H. (1971). Induced silver concentration in experimental argyrosis. electron microscopic findings. *Exp Pathol*, 5(3); 163-73.
- Hassanshahi, J., Hassanshahi, G.H., Zamani, M., Hakimzadeh, E., Soleimani, M. (2012). comparison of therapeutic effects of vitamin c and coq10 in reducing of damaged cells in mice hippocampus following ischemia-reperfusion. *Mazand Univ Med Sci*, 22(94); 2-13.
- Hussain, S.M., Hess, K.L., Gearhart, J.M. (2005). In-vitro toxicity of nanoparticles in BRL 3A rat liver cells. *Toxicol In-Vitro*, 19(7); 975-983.
- Israels, L.G., Israels, E.D. (1999). Apoptosis. *The Oncologist*, 4; 332-9.
- Katoli, N., Rahnama, K. (2007). Effect of silver nanoparticles on thallus growth factor *Fusarium moniliforme* panicle root and crown of corn and rice. *Journal of Plant Protection and Food*, 1; 6-14.
- Khalatbary, A., Tiraihi, T., Beigi Boroujeni, M., Ahmadvand, H., Tavafi, M., Tamjidipoor, A. (2009). & (2010). Study of neuroprotective effects of green tea antioxidant on spinal cord injury of rat. *Journal of Iranian Anatomical Sciences*, (7); 145-152.

18. Khodadadi, S., Naghsh, N., Mashayekh, A. (2013). Effects of silver nanoparticle on phospho creatine kinase and histological changes of skeletal muscle tissue in male wistar Rat. *Mazand Univ Med Sci J*, 23(97); 36-41.
19. Machiedo, G.W., Powell, R.J., Rush, B.F, J.r. (1989). The incidence of decreased red blood cell deformability in sepsis and the association with oxygen free radical damage and multiple system organ failure. *Arch Surg*, 124(12); 1386-1389.
20. Navarro, E., Piccapietra, F., Wagner, B., Marconi, F., Kaegi, R., Odzak, N. (2008). Toxicity of silver nanoparticles to *Chlamydomonas reinhardtii*. *Environ Sci Technol*, (89); 59-64.
21. Nasirzadeh, M.R., Babapour, V., Ahmadi-Asl, N., Roshangar, L., Nazemieh, H. (2013). Effects of methanol extract of soy on the apoptosis of hippocampal cells in ovariectomized rats. *Fez*, 16(6); 501-6.
22. Oberdorster, G., Oberdorster, E., Oberdorster, J. (2005). Nanotoxicology: an emerging discipline evolving from studies of ultrafine particles. *Environ Health Perspect*, 113(7); 823-39.
23. Piltan, A., Totonchi, M., Rezazadeh, M., Gourabi, H., Karimian, L., Baghaban Eslaminejad, M. (2010). Quantitative expression of BAG1, BAX and BCL-2 genes in human embryos with different fragmentation grades derived from ART. *Yakhteh Medical Journal*, 12(2); 257-266.
24. Portney, N.G., Ozkan, M. (2006). Nanotechnology: Drug delivery, imaging, and sensing. *Anal Bioanal Chem*, 384(3); 620-30.
25. Rezaee Ranjbar Sardari, R., Rezaei Zarchi, S., Nasri, S., Talebi, A., Khoradmehr, A., Razavi Sheshde, S.A. (2012). Toxicological effects of silver nanoparticles in rats. *lung. Shahid Sadoughi Univ Med Sci J*, 20(3); 269-276.
26. Roshanai, K., Razavian, M.H. (2012). The effect of silver nano oral consumption on some hormonal, hematological and urine parameters of Wistar rats. *Qom Univ Med Sci J*, 6(3); 65-70.
27. Soto, I.O., Noguez, C., Barrera, R.G. (2003). Optical properties of metal nanoparticles with arbitrary shapes. *J Phys Chem*, 107; 6269-75.
28. Susan, W.P., Williw, G.M., Van Maaik, J. (2009). Nanosilver a review of available data and knowledge gaps in human and environmental risk assessment. *Nanotoxicol*, 3(2); 109-138.
29. Saraste, A. (1999). Morphologic criteria and detection of apoptosis. *Herz*, 24; 189-95.
30. Stebounova, L., Adamcakova-Dodd, A., Sung Kim, J. (2011). Nanosilver induces minimal lung toxicity or inflammation in a subacute murine inhalation model. *PFT*, 8(5); 1-12.
31. Sjostrom, J., Bergh, J. (2001). How apoptosis is regulated, and what goes wrong in cancer. *B M J*, 322; 1538-9.
32. Tang, J., Xi, T. (2008). Status of biological evaluation on silver nanoparticles. *Sheng Wu Yi Xue Gong Cheng Xue Za Zhi*, 25(4); 958-61.
33. Thompson, C.B. (1995). Apoptosis in the pathogenesis and treatment of disease. *Science*, 267; 1456-62.
34. Zamani, M., Hassanshahi, J., Soleimani, M., Zamani, F., Chubin, K. (2012). Effects of olive oil consumption on stroke complications, particularly in the hippocampal region, in mice. *Iranian Journal of Nutrition Sciences & Food Technology*, 2(7); 1-8.

