

# گزارش یک مورد جراحی پارگی دیافراگم قدیمی در یک گربه نژاد دی اس اچ و عوارض آن

(تاریخ دریافت ۱۳۹۶/۶/۱۶ تاریخ پذیرش ۱۳۹۶/۸/۲۸)

محمدفلاح گرگی\*، سالار نقیب زاده<sup>۲</sup>، پانته آ حسینی<sup>۴</sup>، مهدی توانا<sup>۵</sup>

## خلاصه:

دیافراگم ارگانی است عضلانی که مهم ترین وظیفه آن ایجاد فشار منفی در هنگام دم و کمک به تخلیه هوای آلوئولی در هنگام بازدم میباشد از این رو اهمیت این ارگان در هنگام آسیب دیدن کاملاً مشهود میباشد و عوارضی هم چون فتق در آن اورژانس تلقی میگردد و به سرعت میبایست جهت تشخیص و درمان اقدام کرد. گربه ای ۶ ساله، نر با نژاد دی اس اچ با علائم بی حالی، بی اشتها، عدم تعادل و میدریاز چشم بدون دیسپنه تنفسی به بیمارستان دامپزشکی ققنوس مراجعه کرد. پس از معاینه داخلی و بررسی نسبت‌های خونی، حیوان جهت تشخیص قطعی به بخش رادیولوژی ارجاع شد. پس از تهیه عکس رادیولوژی از قفسه سینه و محوطه شکمی از دونمای لترال و دورسولترال تهیه و براساس نتایج پارگی دیافراگم و برای درمان تصمیم به مداخله جراحی گرفته شد تا بتوان با ترمیم پارگی، فشار قفسه سینه را به وضعیت نرمال برگردانیم که با تکنیک جراحی و اصلاح فتق انجام شده حیوان پس از ۱۲ ساعت به حالت نرمال و پس از ۴۸ ساعت مورد آزمایشات تکمیلی قرار گرفت.

کلمات کلیدی: پارگی دیافراگم، گربه

---

۱- دانشجوی دکتری حرفه ای دامپزشکی، واحد شوشتر، دانشگاه آزاد اسلامی، شوشتر، ایران

۲- دانشجوی دکترای تخصصی جراحی، واحد علوم و تحقیقات تهران، دانشگاه آزاد اسلامی، تهران، ایران

۳- دانش آموخته دکترای حرفه ای دامپزشکی، دانشگاه تهران

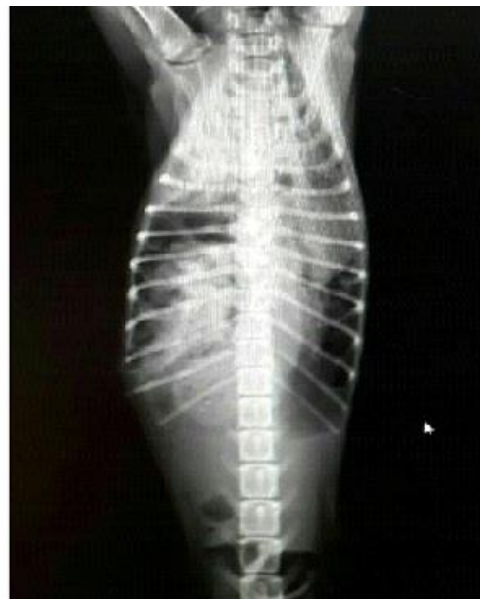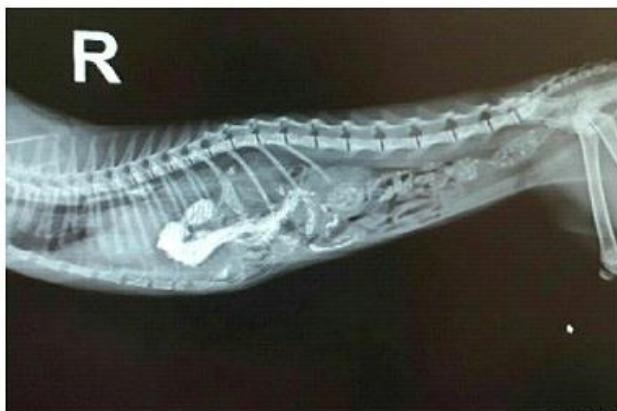۴- گروه دامپزشکی، دانشکده کشاورزی، واحد شوشتر، دانشگاه آزاد اسلامی، شوشتر، ایران

## مقدمه:

دیافراگم ارگانی عضلانی وجداکننده حفره شکمی و حفره سینه ای است. دیافراگم با انقباض و انبساط خود فشار داخل قفسه سینه را تغییر میدهد و طبع آن عمل دم و بازدم اتفاق خواهد افتاد. پارگی در اثر ضربه شدید به شکم در زمان دم بسیا اتفاق افتاده است (1) در حین جراحی در همچین کیس هایی اتفاق غیر منتظره در حین بیهوشی و جراحی بسیار اتفاق می افتد لذا باید صاحب کیس از خطرات آن آگاه باشد.

## تاریخچه:

گره ای ۶ ساله خیابانی توسط حامی به بیمارستان منتقل و در بخش داخلی معاینه شد. وزن ۴.۷، تعداد تنفس ۱۸۰، کاهش دما بدن (حامی در ابتدا با شکایت از عدم تعادل کاهش دید و امتناع حیوان از خوردن و نوشیدن مراجعه کرد. جهت تامیین آب و غذای مورد نیاز بدن میبایست مایع درمانی میکردیم اما باتوجه به خیابانی بودن کیس ونبود اطلاعات کافی جهت تشخیص قطعی به پاراکلینیک نیاز بود لذا خون گرفته و به آزمایشگاه ارسال شد. دربخش رادیولوژی ۲عکس عمود برهم پارگی دیافراگم راقطعی گزارش کرد.



## روش انجام کار:

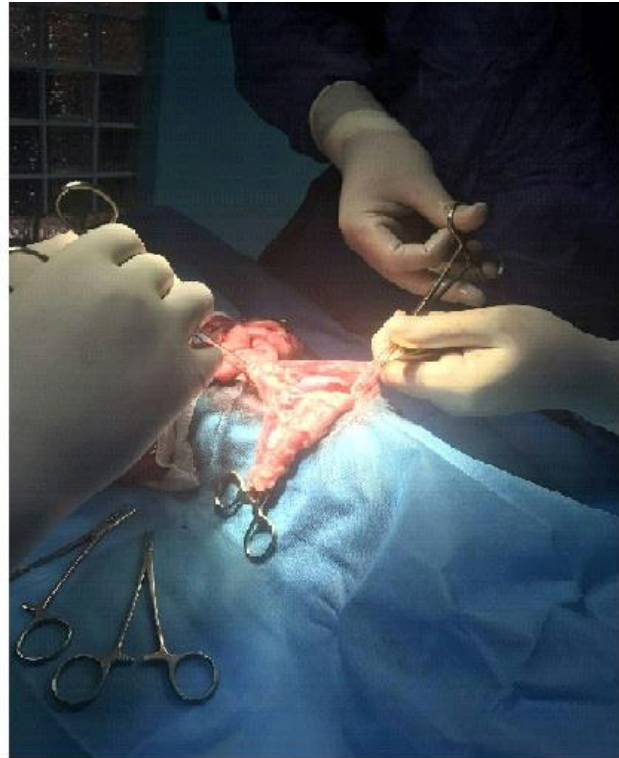
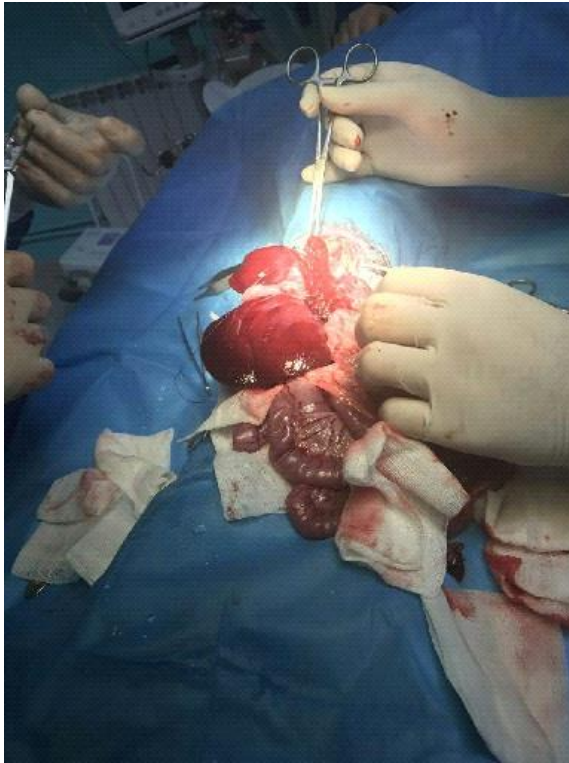باتوجه به اینکه درمان به طور قطعی جراحی میباشد، قبل از شروع پروسه اکسیژن تراپی با غلظت بالا را انجام میدهم. برای پیش بیهوشی از مخلوط کتامین ۱۵ میلی گرم/کیلو گرم ومیدازولام ۰.۵ میلی گرم/کیلوگرم بصورت عضلانی تزریق میگردد. این مخلوط دارویی با آرامبخشی وشل کنندگی متناسبی که در عضلات صاف ایجاد می کند،

لوله گذاری وآماده سازی جراحی را میسر میکنند (2). سپس جراحی را توسط بیهوشی استنشاقی بدلیل امنیت بالا ادامه میدهم (ایزوفلوران با غلظت % ۲-۱.۵)

در طول جراحی محلول دکستروز-سالین ۱۰ میلی لیتر/کیلوگرم بر ساعت بصورت وریدی دریافت میگردد.

وراست،طحال،پانکراس،معدده و مقداری از روده در این کیس(را به محل اصلی خودشان بازگردانده و به سرعت پارگی باید اصلاح شود چون در این کیس ها زمان ازاهمیت ویژه ای برخوردار است.(3)

پس از آماده سازی قفسه سینه و شکم برشی از خط میانی زیر قفسه سینه ایجاد میکنیم وبعد از ورود آسیب را به لحاظ اندازه و محل و اندام های جا به جا شده به داخل حفره سینه ای بررسی میکنیم و سپس در کمترین زمان ممکن میبایست اندام های جابجا شده( لوب کودیت



نیستند،(4)درمقابل رادیوگرافی اولین و بهترین راه تشخیص در چنین کیس هایی میباشد\*.

درکیس های تنفسی به استثنا مسمومیت های تنفسی عمدتاً داروهای ضدالتهابی، آگونیست های آدرژنیک، اوپیوئیدها و باربیوتورات ها به همراه آرامبخش تزریق میگردد تا اکسیژن سازی برخلاف مقاومت های بدنی افزایش یابد.

### بحث و نتیجه گیری:

شدت علائم و عوارض بالینی با زمان و اندام های جابجا شده و شدت آسیب وارده به آنها رابطه مستقیم دارد. در هنگام وجود چنین عوارضی درکیس ها صداهای شنیده شده در هنگام معاینه(قلب،ریه،دستگاه گوارش(به دلیل انعکاس حاصل به دلیل جابجایی احشا قابل اعتماد

مشاهده میشود (جدول شماره 1) که جواب آزمایش در جدول زیر ارائه شده است اهمیت زمان را نشان می دهد .

میدازولام به همراه کتامین در پستانداران آسیب دیده تنفسی به دلیل ایجاد شلی در عضلات صاف و حنجره که میتواند لوله گذاری را آسانتر کند ترجیح داده میشود تا به این طریق کمترین تحریک و تاثیر بر عملکرد قلب انجام شود. (۵) برای حفظ بیهوشی در چنین کیسهایی میبایست از بیهوشی استنشاقی به استثنای اکسید نیتروژن استفاده شود\*. مداخله جراحی تنها راه درمان در کیسههای آسیب دیافراگماتیک میباشد\*. پس از جراحی تخلیه هوای اضافی موجود در قفسه سینه به روش توراکوستروایجاد فشار منفی پیشنهاد میشود\*

آمار منتشر شده از زنده ماندن کیس های فتق دیافراگمی ۵۲ تا ۹۴ درصد میباشد. با توجه به آمارها اغلب کیس های جراحی شده قبل از ۲۴ ساعت اول به دلیل نارسایی قلبی عروقی ویا سایر آسیبهای ناشی از ضربه و جراحی منجر به مرگ شده اند. از این رو عملی محتاطانه است که کیس ها را ۲۴ ساعت اول بعد از آسیب مانیتور کرده و سپس اقدام به جراحی کنیم\*. (۶)

با توجه به اینکه در این کیس زمان ایجاد آسیب تا مراجعه به بیمارستان تقریباً ۳ هفته بود و اندام های فتق داده به شدت دچار آسیب شده بودند نمونه خون کیس ۲ روز پس از جراحی برای آزمایشات بیوشیمی به بخش آزمایشگاه ارسال شد مشکلات شدید کبدی و کلیوی

Albumin	۳	۲.۸-۳.۹ g/dl
AST/GOT	۲۳۳	۷-۳۸ IU/L
ALT/GPT	۴۲۰	۲۵-۹۷ IU/L
ALP	۶۷	۰-۴۵ IU/L
Cholesterol	۱۷۴	۷۱-۱۵۶ mg/dl
Ca	۹.۳	۸.۷-۱۱.۷ mg/dl
P	۶.۸۷	۳-۶.۱ mg/dl
Urea	۱۸۶	۱۳.۴-۳۲.۵ mg/dl
Scr	۴.۷۵	۰.۸-۱.۸ mg/dl
Total protein	۸.۴	۵.۸-۸.۵
GGT	۵	۰-۵
T.Bilirubin	۰.۲۱	-----

- 1) Vesal, N & Parizi, AM (2012) Anesthetic management of diaphragmatic hernia repair in a cat: a case report and literature review of anesthetic techniques. Iranian Journal of Veterinary Research, 13(2): 156-160.
- 2) Litman, LM (2001) Traumatic diaphragmatic hernia in a clinically normal dog. The Canadian Veterinary Journal, 42 (7):564.
- 3) Grubb, T. 2010. Anesthesia for patients with respiratory disease and/or airway compromise. Topics in Companion Animal Medicine, 25:120-132
- 4) Slensky, K (2009) Thoracic trauma. In: Silverstein, D and Hopper, K. (Eds.), Small animal critical care medicine. (list Edin.), St. Louis, Saunders Elsevier. PP:662-667.
- 5) Gibson, T.W., Brisson, B.A. & Sears, W. 2005. Perioperative survival rates after surgery for diaphragmatic hernia in dogs and cats: 92 cases (1990-2002). Journal of the American Veterinary Medical Association, 227(1): 105-109.
- 6) Fossum, T.W. 2013. Surgery of the lower respiratory system. In: Fossum, TW (Ed.), Small Animal Surgery. (4th edin.), St. Louis, Missouri, Elsevier, PP: 1002-1007.