

آناتومی و مورفولوژی نای در کبک‌های لرستان

بهزاد مبینی^{۱*}، عمار خرم‌آبادی^۲

۱. دانشگاه آزاد اسلامی، واحد شهرکرد، دانشکده دامپزشکی، گروه علوم پایه، شهرکرد، ایران

۲. دانشگاه آزاد اسلامی، واحد شهرکرد، دانش آموخته دانشکده دامپزشکی، شهرکرد، ایران

* نویسنده مسئول مکاتبات: Dr.mobini@iaushk.ac.ir

(دریافت مقاله: ۹۰/۷/۲۰، پذیرش نهایی: ۹۰/۹/۳)

چکیده

با توجه به اهمیتی که نای در طبقه‌بندی پرندگان دارد و از آنجا که ساختار آناتومی و مورفولوژیک آن در کبک هنوز توصیف نشده است، این تحقیق روی نای ۱۶ کبک نر و ماده سالم نژاد *chukar chukar* بالغ با میانگین سنی ۲۰ هفته در استان لرستان به انجام رسید. خصوصیات مورفولوژیکی که مورد بررسی قرار گرفت شامل وزن بدن، وزن نای، طول گردن، طول نای، تعداد حلقه‌های نایی، بررسی شکل ظاهری حلقه‌ها، کامل یا ناقص بودن آنها، شکل مقطع عرضی آنها، هم‌پوشانی، روی‌هم‌افتادگی و چیدمان آنها، وجود رباط‌های حلقوی بین حلقه‌ها، محل اتصال عضله استرنوتراکتالیس بر روی نای، میزان استحکام نای در برابر فشار انگشتان. خصوصیات بالا با استفاده از میکرواستروسکوپ در سه قسمت قدامی، میانی و خلفی به طور جداگانه در هر پرنده بررسی شد. همچنین جهت مشخص نمودن بافت غضروفی یا استخوانی حلقه‌ها از هر قسمت قطعاتی انتخاب و با همتاکسیلین-انوزین رنگ‌آمیزی گردید. داده‌های مورفولوژیک با استفاده از آزمون‌های تی و همبستگی پیرسون تجزیه و تحلیل شد و برش‌های رنگ شده با میکروسکوپ نوری مورد مطالعه قرار گرفتند. همه خصوصیات مورفولوژیک در نرها بیشتر از ماده‌ها ولی هیچیک معنی‌داری نبود. نای کبک بین ۰/۲۱٪ تا ۰/۲۴٪ از وزن بدن را تشکیل می‌دهد. بین وزن نای با وزن بدن، تعداد حلقه‌ها با طول گردن و طول نای ارتباط بسیار معنی‌داری وجود دارد. حلقه‌های نایی در کبک بین ۱۰۲ تا ۱۱۴ عدد، کامل، غضروفی، دارای رباط‌های حلقوی، مقاوم در مقابل فشار و در برش عرضی از قدام به خلف دارای الگوی بیضی، کمی بیضی و گرد می‌باشند.

مجله دامپزشکی دانشگاه آزاد اسلامی واحد تبریز، دوره ۵، شماره ۲، پیاپی ۱۸، صفحات: ۱۲۱۰-۱۲۰۳.

کلید واژه‌ها: آناتومی، مورفولوژی، کبک، نای، لرستان

مقدمه

در طبقه‌بندی پرندگان دارد ولی توصیف دقیقی از ساختار آناتومی و مورفولوژیک این اندام در پرندگانی مانند کبک وجود ندارد. مطالعات مشابهی که روی نای در پرندگان دیگر صورت گرفته، در اصول متعددی به‌ویژه شکل حلقه‌های نایی، تعداد حلقه‌ها و هم‌پوشانی آنها، غضروفی یا استخوانی بودن حلقه‌ها، کامل یا ناقص بودن آنها، چیدمان حلقه‌ها، روی‌هم‌افتادگی قرار گرفتن یا نگرفتن آنها، وجود یا عدم وجود رباط‌های حلقوی و ... در

مجرای فوقانی تنفس در پرندگان شامل حنجره، نای، سیرینکس و برونش اولیه می‌باشد (۲۸، ۳۳ و ۳۵). نای که در تمام ماکیان در پشت حنجره قرار گرفته (۲۸)، از تعدادی حلقه غضروفی کامل تشکیل شده است (۱۲ و ۲۲). تعداد حلقه‌های غضروفی نای در گونه‌های مختلف پرندگان متفاوت بوده و بین ۱۰۸ تا ۱۳۰ عدد (۲۲، ۲۸ و ۳۳) و در برخی ۸۳ تا ۹۱ عدد گزارش شده است (۱۲). در جانورشناسی نای اهمیت زیادی

تناقض هستند (۱۲، ۱۳، ۱۴، ۱۷، ۲۱، ۲۲، ۱۶، ۲۳، ۳۰، ۳۱، ۳۳، ۳۴ و ۳۵). این تفاوت‌های قابل ملاحظه داخل گونه‌ای در ساختار نای در نتیجه سازش گونه‌های خاص به شرایط طبیعی متفاوت، عادات زندگی مشخص، ارتباط صوتی و تنوع در طول، انعطاف‌پذیری و تحریک‌پذیری گردن بوده است (۷، ۸، ۹، ۱۰، ۱۱، ۱۸، ۱۹، ۲۳ و ۲۵).

کبک‌ها که در خانواده فازیانیده (Phasianidae) (۲ و ۶)، از راسته گالی‌فرمس (Galliformes) فوق راسته نئوگناته (Neognathae) و زیر رده نئورنتس (Neornetes) از رده پرندگان قرار دارند (۸)، دارای نژادهای مختلفی از جمله کبک معمولی (*Alectoris chukar*) می‌باشند که خود دارای چندین زیرگونه است. بر اساس سرشماری سال ۱۳۸۸ مهم‌ترین نژاد کبک موجود در استان لرستان *chukar chukar* بوده که جمعیت آنها به ۱۰۰۰۰ قطعه می‌رسد. با توجه به اهمیت نای در علم طبقه‌بندی پرندگان و نیز محنصر به‌فرد بودن ساختار نای در هر گونه و از آنجا که در کبک تاکنون مطالعات مورفولوژیک بر روی این اندام جهت مشخص شدن شکل ظاهری، چیدمان، مقاطع عرضی حلقه‌های نایی و نحوه اتصال آنها به یکدیگر صورت نگرفته بود این تحقیق جهت رسیدن به اهداف فوق در کبک‌های استان لرستان به انجام رسید.

مواد و روش‌ها

جهت بررسی مورفولوژی نای، تعداد ۸ جفت کبک نر و ماده سالم نژاد چوکار چوکار بالغ با میانگین سنی ۲۰ هفته تهیه و پس از توزین هر پرنده اطلاعات در فرم‌هایی که از قبل تهیه شده بود ثبت گردید. پس از بیهوش نمودن پرندگان با استفاده از کلروفورم و کشتن آنها به روش انسانی، گردن از قاعده سر به دقت باز و موقعیت نای و ارتباط آن با اندام‌های مجاور در طول گردن و حفره سینه‌ای به دقت مورد بررسی قرار گرفت و عکس‌های لازم تهیه گردید (نگاره ۱). پس از اندازه‌گیری طول گردن، در ابتدا نای به‌طور کامل از حنجره تا سیرینکس به دقت

از لاشه خارج گردید و طول و وزن آن اندازه‌گیری و اعداد مربوطه در فرم‌هایی که از قبل برای هر پرنده تهیه شده بود، ثبت گردید. سپس نای به ۳ قسمت قدامی (از خلف غضروف کریکوئید حنجره تا ۳۰ امین حلقه نایی)، میانی (از حلقه ۳۰ ام تا ۶۰ امین حلقه) و خلفی (از حلقه ۶۰ ام تا اولین حلقه غضروفی سیرینکس) تقسیم شد. با استفاده از میکرواستروسکوپ (لوپ)، شکل ظاهری حلقه‌ها، تعداد، چیدمان، مقطع عرضی، روی هم افتادگی و همپوشانی آنها، کامل یا ناقص بودن حلقه‌ها و وجود رباط‌های حلقوی در سه قسمت نای در هر پرنده به‌طور جداگانه بررسی شد (نگاره ۲). پس از بررسی‌های مورفولوژیک بالا، جهت ارزیابی میزان استحکام نای و حلقه‌های نایی تشکیل دهنده آن در برابر فشار انگشتان اقدام به ملامسه قسمت‌های مختلف نای گردید. داده‌های آماری با استفاده از نرم افزار آماری Spss ویرایش ۱۶ و آزمون‌های تی (T test) و همبستگی (Pearson Correlation) مورد تجزیه و تحلیل قرار گرفتند. همچنین جهت مشخص نمودن بافت غضروفی یا استخوانی حلقه‌ها از هر قسمت قطعاتی جهت پایداری به فرمالین بافر ۱۰ درصد منتقل و با هماتوکسیلین-ئوزین رنگ‌آمیزی گردید.

یافته‌ها

اگرچه آزمون تی بین خصوصیات مورفولوژیک بررسی شده در نر و ماده این تحقیق نشان داد که اختلاف معنی‌داری بین هیچیک از خصوصیات فوق بین کبک‌های نر با ماده وجود ندارد ولی متوسط وزن کبک‌های نر بیشتر از ماده‌ها بود (نمودار ۱). میانگین تمام خصوصیات مورفولوژیک بررسی شده نای نیز به پیروی از وزن بدن، در نرها بیشتر از ماده‌ها بوده است (نمودارهای ۲ تا ۶). میانگین وزن نای در کبک‌های نر ۰/۸۸ گرم و در ماده‌ها ۰/۸۵ گرم بوده که به ترتیب ۰/۲۴٪ و ۰/۲۱٪ از وزن کل بدن را به‌خود اختصاص داده‌اند (نمودار ۲).

طول گردن در کبک‌های مطالعه شده از ۸۱ میلی‌متر تا ۱۱۰ میلی‌متر متغیر بوده است که باز هم میانگین آن در نرها (۹۵

حلقه‌های غضروفی نای در کبک‌های نر و ماده همگی صرفاً از بافت غضروف شفاف تشکیل شده‌اند و بافت استخوانی در هیچیک از مقاطع تهیه شده مشاهده نگردید. غضروف‌های شفاف حلقه‌ها همانند سایر غضروف‌های شفاف، به‌طور کامل توسط پریکندریوم پوشیده شده‌اند. کندروسیت‌ها در داخل حلقه‌های غضروفی در فضای لاکونا قرار دارند که خود به‌وسیله ماتریکس محلی محصور شده‌اند. همچنین گروه آشیانه‌های سلولی که نشان دهنده تقسیم میتوزی سلول‌های کندروسیت هستند در بافت غضروفی حلقه‌های نای در هر دو جنس و همه قسمت‌ها مشاهده شدند (نگاره ۷).

بحث و نتیجه‌گیری

از آنجا که در این تحقیق وزن کبک‌های نر بیشتر از ماده‌ها بود (به ترتیب ۴۲۲/۵ گرم در مقابل ۳۵۵/۵ گرم) بنابراین تمام خصوصیات مورفولوژیک نای کبک‌های نر از قبیل وزن نای (۰/۸۸ گرم)، طول نای (۱۱۵/۶۷ میلی‌متر)، طول گردن (۹۵ میلی‌متر)، تعداد حلقه‌های نایی (۱۰۹ حلقه) بیشتر از ماده‌ها بوده است (به ترتیب ۰/۸۵ گرم، ۱۱۲/۲۲ میلی‌متر، ۹۰/۵۶ میلی‌متر، ۱۰۶ حلقه) ولی هیچیک از خصوصیات فوق اختلاف معنی‌داری بین نر و ماده نداشته است.

در این تحقیق فقط بین وزن بدن با وزن نای و نیز طول گردن با تعداد حلقه‌های نایی همبستگی بسیار زیادی وجود داشته است ($p < 0.01$). محققین دیگر متفاوت بودن طول گردن پرندگان را علت متفاوت بودن حلقه‌های نایی آنها دانسته‌اند (۵، ۱۴، ۱۷، ۲۴، ۳۳، ۴۰). در این تحقیق نیز که متوسط طول گردن کبک‌های نر (۹۵ میلی‌متر) بیشتر از کبک‌های ماده (۹۰/۵۶ میلی‌متر) بوده و در نتیجه آن متوسط طول نای کبک‌های نر (۱۱۵/۶۷ میلی‌متر) بیشتر از ماده‌ها شده (۱۱۲/۲۲ میلی‌متر) که باعث گردیده که متوسط تعداد حلقه‌های نایی کبک‌های نر (۱۰۹ حلقه) نیز بیشتر از کبک‌های ماده (۱۰۶ حلقه) شود. طول نای در کبک‌های نر (۱۱۵/۶۷ میلی‌متر) بیشتر از ماده‌ها (۱۱۲/۲۲ میلی‌متر) بوده (با وزن بدن به ترتیب ۴۲۲/۵ و

میلی‌متر) بیشتر از ماده‌ها (۹۰/۵۶ میلی‌متر) می‌باشد. طول نای نیز بین ۱۰۲ تا ۱۲۵ میلی‌متر بوده که میانگین آن در نرها بیشتر از ماده‌ها (بترتیب ۱۱۵/۶۷ و ۱۱۲/۲۲ میلی‌متر) بوده است (نمودار ۳). عضله استرنوتراکتالیس در کبک به صورت جفت بوده که از جناغ برخاسته و بین حلقه ۹۰ تا ۱۰۲ نای و یا به عبارتی بر روی ۱۱ امین تا ۱۳ امین حلقه قدام سیرینکس متصل می‌گردد (نمودار ۴). حلقه‌های نایی در کبک کامل و دارای یک انتهای پهن و یک انتهای باریک هستند که در جنس نر اندکی بزرگتر از ماده‌ها می‌باشند. حلقه‌ها در طول نای روی هم افتادگی داشته و نیمه پهن هر حلقه نیمه باریک حلقه مجاور را می‌پوشاند. حلقه‌ها توسط رباط‌های حلقوی به یکدیگر متصل شده‌اند (نگاره ۳).

حلقه‌های نایی در مقابل لمس و فشار انگشتان کولاپس نشده و خاصیت ارتجاعی نشان داده که این خاصیت ارتجاعی بودن در قسمت قدامی از قسمت‌های میانی و خلفی بیشتر می‌باشد. مقطع حلقه‌ها در برش عرضی، از قدام به خلف نای به ترتیب به صورت بیضی، کمی بیضی و گرد می‌باشد (نگاره‌های ۴ تا ۶). حلقه‌های نایی که در قسمت بالایی و شکمی خود دارای شیار می‌باشند، تعدادشان در کبک‌های مورد مطالعه بین ۱۰۲ تا ۱۱۴ عدد متغیر بوده که میانگین آنها در نرها ۱۰۹ عدد و در ماده‌ها ۱۰۶ حلقه می‌باشد (نمودار ۵).

در این تحقیق میانگین وزن کبک‌های بررسی شده ۳۸۹ گرم، وزن نای ۰/۸۷ گرم، طول گردن ۹۲/۳۳ میلی‌متر، طول نای ۱۱۳/۶ میلی‌متر، تعداد حلقه‌های نایی ۱۰۷ عدد و محل اتصال عضله استرنوتراکتالیس بین حلقه ۹۵ تا ۹۶ نای بوده است (نمودار ۶).

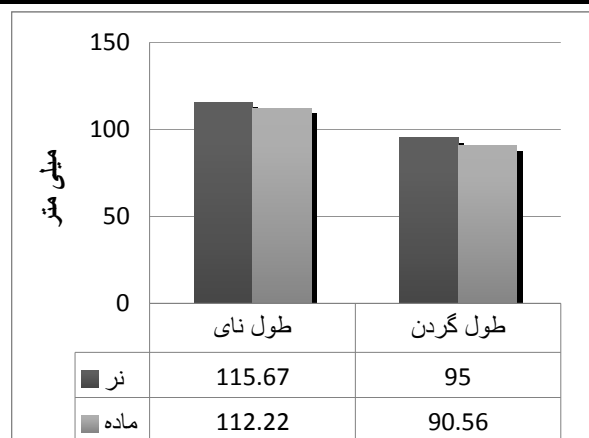
آنالیز آماری داده‌ها با استفاده از آزمون ارتباط و همبستگی بین دو فاکتور نشان داد که فقط بین وزن بدن با وزن نای ($p < 0.01$)، طول گردن با تعداد حلقه‌ها ($p < 0.01$) و تعداد حلقه‌ها با طول نای ($p < 0.05$) ارتباط قوی و معنی‌دار وجود دارد (جدول ۱).

ارتجاعی می‌باشد. این در حالی است که در پنگوئن بر خلاف کبک، نای در اثر فشار انگشتان رویهم کولاپس می‌شود (۳۰). حلقه‌های نای در کبک بر خلاف بلدرچین ژاپنی که رویهم افتادگی نداشتند (۱۲) مشابه مرغ اهلی (۲۸ و ۳۶)، پنگوئن (۳۰)، غاز (۱۳)، اردک وحشی (۳۵)، اردک و غاز (۳۴)، غاز اهلی (۳۳)، سنقر پا بلند (۲۲)، بوقلمون (۱۴)، ماکیان (۱ و ۳) و سایر پرندگان (۱۵) دارای رویهم‌افتادگی می‌باشد. درحالی‌که برخی محققین به عدم وجود رباط‌های حلقوی در نای پرندگان اشاره نموده‌اند (۱۶، ۲۷ و ۳۶)، در نای کبک این رباط‌ها همانند مرغ (۲۹)، بلدرچین ژاپنی (۱۲) و سایر ماکیان (۵) وجود دارند اگرچه بسیار باریک هستند. به‌جز آنکه حلقه‌های نایی در کبک‌های نر کمی بزرگتر از ماده‌ها بود و از این نظر مشابه نای مرغان اهلی می‌باشد (۲۸) اختلاف مورفولوژیک دیگری بین نر و ماده مشاهده نشد که از این نظر مشابه اردک وحشی می‌باشد (۳۵). حلقه‌های نایی در کبک مانند مرغان اهلی (۲۸ و ۳۶)، سنقر پا بلند (۲۲) و بلدرچین ژاپنی (۱۲) دارای شیار می‌باشند. مقطع عرضی حلقه‌های نایی در کبک از قدام به خلف به‌ترتیب بیضی، کمی بیضی و گرد می‌باشد. درحالی‌که در پنگوئن بترتیب بیضی، دایره‌ای و بیضی (۳۰)، در اردک وحشی به اشکال مختلف به‌طوری‌که در قسمت قدامی بیضی و در خلف نای گرد (۳۵)، در بلدرچین ژاپنی عمدتاً گرد و به‌جزء ۳ حلقه اول که ناقص بوده، از حلقه ۳ تا ۳۵ دورسونترالی بیضی و دارای شیار در نواحی پشتی و شکمی، از حلقه ۳۵ تا ۶۰ دورسونترالی کمتر بیضی ولی دارای ضخامت بیشتر و شیارهای برجسته‌تر و از حلقه ۶۰ تا ۸۵ شیارها ناپدید شده و حلقه‌ها گرد شده‌اند (۱۲)، در غاز چنگالی شکل (۳۳)، در مرغ شاخدار غرب آفریقا به‌صورت نامنظم (۲۱)، در مرغان اهلی برخی یک‌چهارم قدامی را بیضی، قسمت میانی را گرد و حلقه‌های خلفی را بیضی شکمی (۲۸) و برخی کلاً آنرا گرد گزارش نموده‌اند (۳۶). مدل بیضی، کمی بیضی و گرد مقاطع عرضی حلقه‌ها در نای کبک نشان می‌دهد

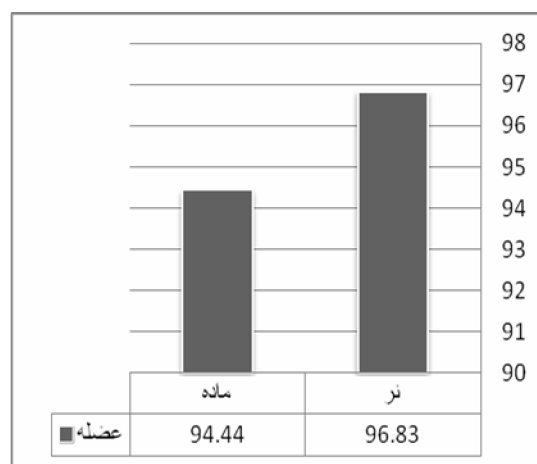
در حالی‌که در مرغ شاخدار غرب آفریقا با اینکه وزن بدن نرها (۱۳۷۵ گرم) بیشتر از ماده‌ها (۱۲۲۵ گرم) بوده ولی طول نای نرها کمتر از ماده‌ها بوده است (به‌ترتیب ۲۶۳/۶۳ میلی‌متر در مقابل ۲۶۴/۱۳ میلی‌متر). این اختلافات در طول نای بین نر و ماده هم در تحقیق حاضر و هم در مرغ شاخدار غرب آفریقا معنی‌دار نبوده است (۲۱). در مرغ اهلی همانند کبک طول نای نرها (۱۷۰ تا ۱۸۰ میلی‌متر) بیشتر از ماده‌ها (۱۵۵ تا ۱۶۵ میلی‌متر) بوده است (۲۸). حلقه‌های نایی در کبک کامل و تعدادشان از ۱۰۲ تا ۱۱۴ حلقه (به‌طور متوسط در پرندگان ماده ۱۰۶ حلقه و در کبک‌های نر ۱۰۹ حلقه) متغیر بود. این در حالی است که محققین تعداد متفاوتی را در گونه‌های مختلف پرندگان گزارش نمودند. در مرغ اهلی (۱۷، ۲۴ و ۲۸) بوقلمون (۱۰) و پنگوئن (۴۰) تعداد حلقه‌های نایی بین ۱۰۸ تا ۱۲۶ عدد و کامل و برخی ۱۰۷ تا ۱۳۸ حلقه کامل و گرد (۲۰)، در بلدرچین ژاپنی ۸۳ تا ۹۱ حلقه کامل (۱۲)، در سنقر یا باز پا بلند ۸۹ تا ۹۶ حلقه کامل و گرد (۲۲) در غاز اهلی بین ۱۳۷ تا ۱۴۰ حلقه (۳۳)، در مرغ شاخدار غرب آفریقا ۱۱۹ تا ۱۵۹ حلقه کامل (۲۱) در ماکیان بین ۱۰۰ تا ۱۳۰ حلقه (۵) و برخی پرندگان ۱۰۶ تا ۱۲۶ حلقه کامل (۳) گزارش شده است. برخی محققین نیز تعداد حلقه‌های نایی در پرندگان را به‌طور کلی بین ۱۰۰ تا ۱۳۰ عدد ذکر نموده‌اند (۱۷، ۳۲، ۳۹ و ۴۰).

در نای کبک حلقه‌ها دارای یک انتهای پهن و یک انتهای باریکتر می‌باشند که از این نظر شبیه نای بوقلمون (۱۴)، سنقر پا بلند (۲۲)، مرغان اهلی (۲۸ و ۳۶) و سایر پرندگان (۱ و ۳) می‌باشد. این آرایش تلسکوپی حلقه‌ها این امکان را فراهم می‌آورد تا در طی حرکت گردن (شامل حرکت به جانب، خم کردن و باز کردن) حلقه‌های نای نیز حرکات لغزشی وسیعی رویهم داشته باشند و منجر به تغییر طول نای همزمان با حرکت گردن شوند (۱۴، ۲۸ و ۳۶).

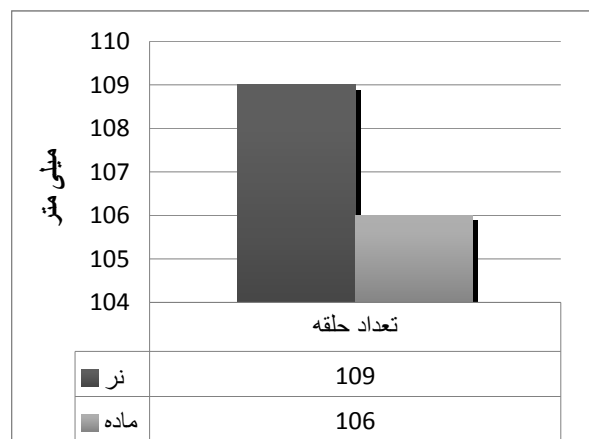
نای در کبک‌های مورد مطالعه در برابر فشار و لمس انگشتان مقاومت کرده و کولاپس نمی‌شوند بلکه دارای خاصیت



نمودار ۳- نمودار طول نای و گردن در جنس‌های مختلف کبک‌های مورد مطالعه

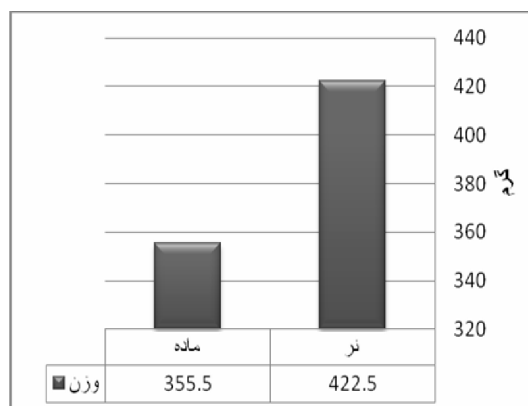


نمودار ۴- میانگین محل اتصال عضله استرنوتراکتالیس بر روی حلقه‌های نایی در کبک‌های نر و ماده

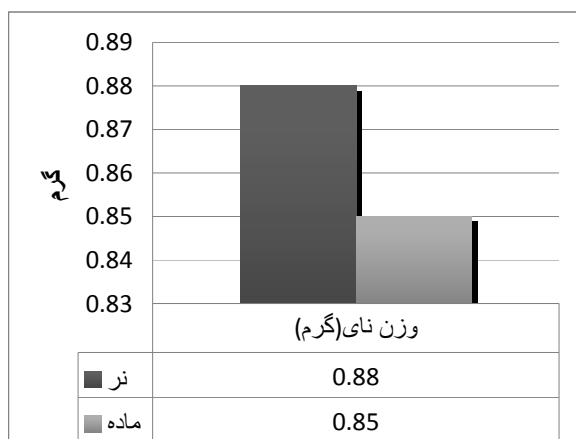


نمودار ۵- میانگین تعداد حلقه‌های نایی در جنس‌های مختلف کبک‌های مورد مطالعه

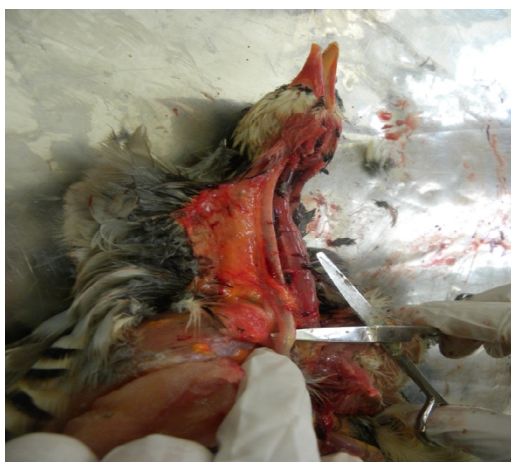که همانند پنگوئن (۳۰) و دیگر پرندگان (۱) قطر حلقه‌ها در قسمت خلفی نای بیشتر از سایر قسمت‌ها بوده و از قطر آنها در قسمت قدامی تر نای کاسته می‌شود. این در حالی است که برخی مؤلفین عکس این حالت را گزارش نموده‌اند به طوری که قطر حلقه‌ها در مرغان اهلی از قسمت قدامی به خلفی نای کاهش یافته است (۲۸). عضله استرنوتراکتالیس در نای کبک-های نر و ماده یکسان و زوج می‌باشد که همانند سایر پرندگان (۲۲ و ۲۶) از زائده قدامی جانبی جناغ شروع شده و به جای اتصال بین حلقه ۲۶ تا ۳۰ نای (۲۲) یا اولین حلقه نای که به غشای صماخی سیرینکس متصل شده (۲۶)، در کبک بین حلقه ۹۰ تا ۱۰۲ (یا روی ۱۱ تا ۱۳ امین حلقه جلوی سیرینکس) ختم می‌گردد.



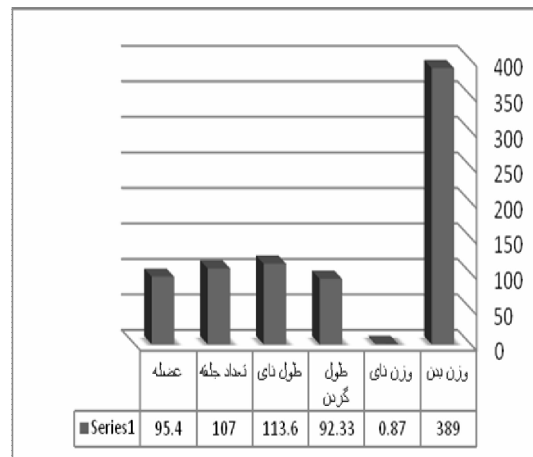
نمودار ۱- میانگین وزن بدن در کبک‌های مورد مطالعه



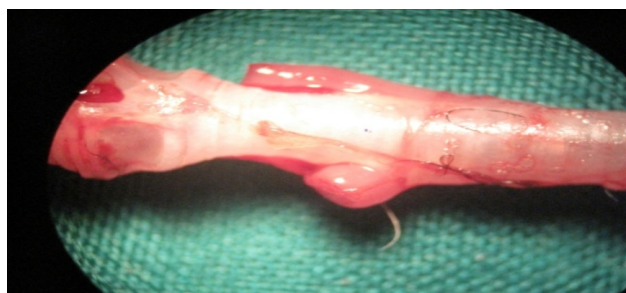نمودار ۲- میانگین وزن نای کبک‌های مورد مطالعه در جنس‌های مختلف



نگاره ۱- موقعیت نای و ارتباط آن با اندامهای مجاور در کبک




نمودار ۶- میانگین خصوصیات مورفولوژیک بررسی شده در کبک‌های نر و ماده



نگاره ۲- شکل ظاهری حلقه‌های نای و ارتباط آنها توسط رباط حلقوی در کبک



نگاره ۳- رباط‌های حلقوی باریک بین حلقه‌ها در نای کبک



نگاره ۴- مقطع عرضی قسمت قدامی نای کبک


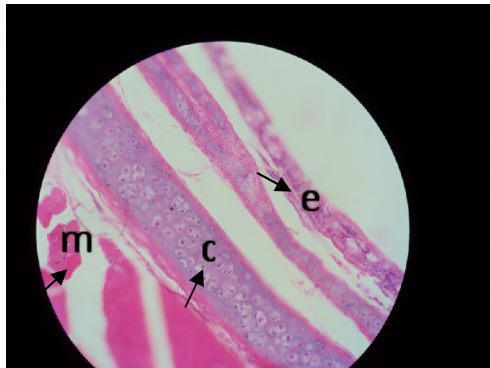
جدول ۱- آزمون همبستگی و ارتباط بین صفات بررسی شده در کبک‌های نر و ماده

ردیف	صفات	آزمون همبستگی و ارتباط
۱	طول گردن	**
	تعداد حلقه	**
۲	وزن پرنده	**
	وزن نای	**
۳	تعداد حلقه	*
	طول نای	*
۴	طول گردن	Ns
	طول نای	Ns

** : معنی‌دار در سطح $(p < 0.00)$


* : معنی‌دار در سطح $(p < 0.05)$

Ns: عدم ارتباط معنی‌دار



نگاره ۵- مقطع عرضی قسمت میانی نای کبک

نگاره ۷- مقطع عرضی نای کبک رنگ آمیزی هماتوکسیلین- ائوزین ۴۰۰
(c: غضروف شفاف، e: بافت پوششی، m: عضله مخطط)



نگاره ۶- مقطع عرضی قسمت خلفی نای کبک

منابع

۱. پوستی، ا. ۱۳۷۳. بافت شناسی مقایسه ای و هیستوتکنیک. چاپ سوم، انتشارات دانشگاه تهران، صفحات: ۲۹۷-۲۹۸.
۲. دیانی، ا. ۱۳۶۷. پرندگان خاورمیانه و خاور نزدیک. انتشارات دانشگاه تهران، صفحات: ۹۰-۱۰۰.
۳. رضاییان، م. ۱۳۷۷. بافت شناسی و اطلس رنگی دامپزشکی. چاپ اول، انتشارات دانشگاه تهران. صفحه: ۲۶۳.
۴. زهری، م. ۱۳۸۲. پرورش طیور گوشتی. انتشارات دانشگاه تهران، چاپ یازدهم، صفحه: ۲۲۵.
۵. قاضی، س.ر.، تجلی، م. و غلامی، ص. ۱۳۸۰. آناتومی پرندگان اهلی. چاپ اول، انتشارات دانشگاه شیراز، صفحه: ۱۳۰.
۶. مهربانی، ی. ۱۳۷۳. سیر پیدایش و چگونگی تکامل پرندگان اهلی. انتشارات واحد آموزش و پژوهش معاونت کشاورزی سازمان اقتصادی کوثر. صفحات: ۱۰-۴.
7. Amadon, D. 1970. Variation in the trachea of the Cracidae (Galliformes) in relation to their classification. Nat. Hist. Bull. Siam Soc. 23, 239-248.
8. Ames, P.L. 1971. The morphology of the syrinx in Passerine birds. Bull. Peabody Mus. Nat. Hist. (Yale Univ.) 37: 1-194.
9. Aubin, T., Jouventin, P. and Hildebrand, Ch. 2000. Penguins use two-voice system to recognize each other. Proc. Roy. Soc. Biol. Sci. 267 (1448), 1081-1087.
10. Baker, M.C. 2001. Bird song research – The past 100 years. Bird Behav. 14, 3-50.
11. Brittan-Powell, E.F. and Dooling, R.J. 1997. Mechanisms of vocal production in budgerigars (*Melopsittacus undulatus*). J. Acoust. Soc. Am. 101, 578-559.
12. Cevik-Demirkan, A., Hazirolu, R.M. and Kurtul, I. 2007. Gross morphological and histological features of larynx, trachea and syrinx in Japanese quail. Anat. Histol. Embryol. 36, 215-219.
13. Chocholous, J. 1924. Cber den Bau der Luftrohre des Hausgeflugels. Prag. Tierdrzt. Arch. 4, 91-111.

14. Cover, M.S. 1953. Gross and microscopic anatomy of the respiratory system of the turkey. II. Larynx, trachea, syrinx, bronchi and lungs. *Am J Vet Res*, 14, 230-238.
15. Dellmann, H.D. 1993. Textbook of veterinary histology. 4th ed., Lea and Febiger, PP: 72-73, 75-78.
16. Garside, J.S. 1968. Ossification of the tracheal cartilages in the fowl. *Vet. Rec.* 82, 470-471.
17. Getty, R. 1975. Sisson and Grossman's: The Anatomy of the Domestic Animals. 5th ed. Vol. 1-2. W.B. Saunders Co., New York.
18. Göller, F. and Suthers, R.A. 1995. Implications for lateralization of bird song from unilateral gating of bilateral motor patterns. *Nature* 373, 63-66.
19. Griffiths, C.S. 1994. Syringeal morphology and the phylogeny of the Falconidae. *Condor* 96, 127-140.
20. Hogg, D.A. 1982. Ossification of the laryngeal, tracheal and syringeal cartilages in the domestic fowl. *J. Anat.*, 134, 1: 57-71.
21. Ibe, C., Onyeanusi, S., Salami, O., Umosen, A. and Maidawa, M. 2008. Studies of the Major Respiratory pathway of the West African Guinea Fowl (*Numida melagris galeata*): the morphometric and macroscopic Aspects. *International journal of poultry science*, 7(10): 991-1000.
22. Kabak, M., Orhan, I.O. and Hazirolu R.M. 2007. The Gross Anatomy of Larynx, Tracheae and Syrinx in the Long-Legged Buzzard (*Buteo rufinus*). *Anat. Histol. Embryol.* 36, 27-32.
23. King, A.S. 1993. Apparatus respiratorius (systema respiratorium). *Handbook of avian anatomy, nomina anatomica avium*, (Baumel J.J.). Publication of Nuttall Ornithological Club 23, Cambridge, Massachusetts.
24. King, A.S. and McLelland, J. 1984. *Birds: Their Structure and Tunction*. 2nd edn. Bailliere Tindall, London. pp: 110-144.
25. King, A.S. and McLelland, J. 1989. *Form and function in birds*. Academic Press, vol. 4, San Diego, California, 69-220.
26. Lockner, F.R. and Youngren, O.M. 1976. Functional syringeal anatomy of the mallard. I. In situ electromyograms during ESB elicited calling. *Auk*, 93:324-342.
27. Mathey, W.J. 1965. Avian tracheal rings. *Poult. Sci.* 44, 1465-1467.
28. McLelland, J. 1965. The anatomy of the rings and muscles of the trachea of gallus domesticus. *J. Anat. London* , 99 (3): 651-656.
29. Mennega, A. 1964. The tracheal rings in domestic birds. *Poult. Sci.* 43, 1279.
30. Miller, E.H., Seneviratne, S.S., Jones, I.L., Robertson, G.J. and Wilhelm, S.I. 2008. Syringeal anatomy and allometry in murrets (alcidae: *Uria*). *J Ornithol*, 149:545-554.
31. Myers, J.A. 1917. Studies on the syrinx of *G.domesticus*. *J. Morph.* 29, 165-207.
32. Nickel, R., Schummer, A. and Seiferle, E. 1977. *Anatomy of the domestic birds*. Berlin: Verlag Paul Parey.
33. Onuk B., Hazirolu R.M. and Kabak M. 2010. The Gross Anatomy of Larynx, Trachea and Syrinx in Goose (*Anser anser domesticus*). *Kafkas Univ Vet Fak Derg.* 16:443-450.
34. Perrault, C. 1680. *Essais de Physique*. Paris. Cited by F. J. Cole (1944) in *A History of Comparative Anatomy*. London: Macmillan.
35. Pierko, M. 2007. Morphological comparison of upper respiratory tract in mallard *Anas Platyrhynchos* and scaup *Aythya Marila*, *EJPAU* 10(4), #08
36. Piperno, E. and Peirone, S. 1975. Morphological characteristics and mutual relationships of the tracheal cartilaginous rings in gallus gallus. *Anat., Histol., Embryol.*, 4: 172-178.
37. Prum, N.O. 1993. Phylogeny, biogeography and evolution of the broadbills (Eurylamidae) and asities (Philepitidae) based on morphology. *Auk* 110, 304-324.
38. Scala, G., Corona, M. and Pegalli, G.V. 1990. Sur la structure de la syrinx chez le canard (*Anas platyrhynchos*). *Anat. Histol. Embryol.* 19, 135-142.
39. Tasbas, M., Hazirolu, R.M., Cakır, A. and Ozer, M. 1994. Morphological investigations of the respiratory system of the Denizli cock. II. Larynx, trachea, syrinx. *Vet. J. Ankara Univ.* 41, 135-153.
40. Tasbas, M., Hazirolu, R.M. and Ozcan, Z. 1986. A study on anatomical and histological structures of tongue and the upper respiratory passages (larynx cranialis, trachea, syrinx) in the penguin. *Vet. J. Ankara Univ.* 33, 240-261.
41. Warner, R.W. 1971. The structural basis of the organ of voice in the genera *Anas* and *Aythya* (Aves). *J. Zool. Lond.* 164, 197-207.

Anatomy and morphology of trachea of partridge in Lorestan

Mobini, B.^{1*}, Khoramabadi, A.²

1-Department of Anatomical Sciences, Faculty of Veterinary Medicine, Shahrekord Branch, Islamic Azad University, Shahrekord, Iran

2-Graduate of Veterinary Medicine, Shahrekord Branch, Islamic Azad University, Shahrekord, Iran

**Corresponding author's email: Dr.mobini@iaushk.ac.ir*

(Received: 2011/8/11, Accepted: 2011/11/24)

Abstract

Regarding to the important of trachea in aves classification and whereas its anatomy and morphology for trachea doesn't explain yet. This research performed on the 16 healthy full grown male and female partridge (chukar chukar type) with age average 20 weeks in Lorestan. The morphology characteristics which examined were include 'body weight, Trachea weight, Length of neck, length of trachea, the number of trachea circles, examining the figure of circles, their perfection or imperfection, their longitudinal section figure, overlap, accumulation, arrangement, existence of Annular ligament. Between circle, the connecting place of Sternotrachealis muscles over the trachea, the amount of trachea firmness against finger pressure. The mentioned characteristics review by using microstroscope in sections cranial, middle and caudal in each bird separately. Also for distinguishing cartilage or bony tissue of circles chosen some part and painted with Hematoxylin-Eosin. The morphology data analysis with T test and Pierson Corollation and the painted slices studying with photic microscopes. All morphology particularly in male were more than female ones, but no one meaningful. Partridge trachea containing between 0.21%- 0.24% of the body weight. There is an important relationship between trachea weight, body weight, the number of circles with the neck length and trachea length. Trachea circles in partridge are between 102-114, complete, muscular, circular ligament, resistant against pressure and in the transversal cut from front to back have elliptical and circular pattern.

Keywords: Anatomy, Morphology, Partridge, Trachea, Lorestan