

## Determination of the reference value for intra ocular pressure (IOP) in the Caspian miniature horse

Sarkhoosh, R.<sup>1</sup>, Ozmaie, S.<sup>2\*</sup>, Asghari, A.<sup>3</sup>, Jahandideh, A.<sup>2</sup>

1- Graduate of Veterinary Medicine, Science and Research Branch, Islamic Azad University, Tehran, Iran.

2- Assistant Professor. Department of Clinical Science, Science and Research Branch, Islamic Azad University, Tehran, Iran.

3- Associate Professor. Department of Clinical Science, Science and Research Branch, Islamic Azad University, Tehran, Iran.

\*Corresponding author's email: z\_ozmai@yahoo.com

(Received: 2020/2/3 Accepted: 2020/9/5)

### Abstract

Assessing the intraocular pressure is a key parameter for eye examinations used to diagnose diseases of this organ of the body. Determining the IOP requires a tool that is fast, accurate, portable, and functional. Currently, there are accepted methods for determining IOP, which include rebound tonometry and the Applanation method. This study aimed to determine the reference value for intraocular pressure by using rebound tonometry in the Caspian horse. In this regard, 20 apparently healthy Caspian miniature horses, both male and female aged between 2 and 14 years old and weighing between 150 and 200 kg were selected. The total mean and standard deviation of the results obtained from the study of intraocular pressure in 20 Caspian miniature horses were calculated as  $32.9 \pm 6.7$  mm/Hg. Gender had no significant effect on IOP ( $p > 0.05$ ). No significant differences were seen between the mean IOP values of the left eye compared to the right eye. Given the importance of early diagnosis of glaucoma and the prevention of subsequent disorders, it seems that the obtained results could be used as reference to measure the intraocular pressure of Caspian miniature horses.

**Conflict of interest:** None declared.

**Keywords:** Caspian miniature horse, Tonometer, Intraocular pressure, Glaucoma.

## تعیین معیار قابل ارجاع برای اندازه‌گیری فشار داخل کره چشم در اسبچه مینیاتور خزر

روشنک سرخوش<sup>۱</sup>، سید سعید عظمایی<sup>۲\*</sup>، احمد اصغری<sup>۳</sup>، علیرضا جهانانیده<sup>۲</sup>

- ۱- دانش‌آموخته دکتری عمومی دامپزشکی، واحد علوم و تحقیقات، دانشگاه آزاد اسلامی، تهران، ایران.  
۲- استادیار گروه علوم درمانگاهی دامپزشکی، واحد علوم و تحقیقات، دانشگاه آزاد اسلامی، تهران، ایران.  
۳- دانشیار گروه علوم درمانگاهی دامپزشکی، واحد علوم و تحقیقات، دانشگاه آزاد اسلامی، تهران، ایران.

\*نویسنده مسئول مکاتبات: z\_ozmai@yahoo.com

(دریافت مقاله: ۹۸/۱۱/۱۴ پذیرش نهایی: ۹۹/۶/۱۵)

### چکیده

ارزیابی فشار داخلی کره چشم (intra ocular pressure; IPO) یک پارامتر اساسی برای معاینات چشمی است که در تشخیص بیماری‌های این عضو از بدن مورد استفاده قرار می‌گیرد. تعیین فشار داخلی چشم نیاز به ابزاری دارد که سریع، دقیق، قابل حمل و کاربردی باشد. در حال حاضر روش‌های پذیرفته‌شده برای تعیین IOP وجود دارد که شامل تونومتری ریباند یا برگشتی (rebound tonometry) و روش اپلاناسیون (applanation method) می‌باشد. هدف از انجام مطالعه حاضر تعیین مقدار قابل ارجاع برای اندازه‌گیری میزان فشار داخلی کره چشم به روش تونومتری برگشتی در اسبچه خزر بود. به همین منظور تعداد ۲۰ رأس اسب به ظاهر سالم و از نژاد اسبچه مینیاتور خزر شامل هر دو جنس نر و ماده در محدوده سنی ۱۴-۲ سال و وزن بین ۱۵۰ تا ۲۰۰ کیلوگرم در نظر گرفته شد. وضعیت طبیعی چشم‌ها توسط دستگاه افتالموسکوپ غیرمستقیم مورد معاینه قرار گرفت. میزان فشار داخل کره چشم در مورد اسب‌های مورد مطالعه به میزان  $32/6 \pm 9/7$  mmHg محاسبه گردید و ارتباط معنی‌داری بین فشار داخلی چشم و جنس حیوان و همچنین چشم چپ و راست مشاهده نشد ( $p > 0/05$ ). با توجه به اهمیت تشخیص هر چه سریع‌تر گلوکوم و پیشگیری از اختلالات متعاقب آن، به نظر می‌رسد که می‌توان از نتایج به‌دست آمده در مطالعه حاضر، به عنوان مرجعی برای تعیین میزان فشار داخلی کره چشم اسبچه خزر استفاده کرد.

کلید واژه‌ها: اسبچه مینیاتور خزر، تونومتر، فشار داخلی چشم، گلوکوم.

## مقدمه

اسب یکی از گونه‌های مهم خانواده اسب‌سانان می‌باشد، که در تمدن انسان نقش مهمی داشته است. اسبچه مینیاتور خزر برای اولین بار در سال ۱۳۴۳-۴۴ هجری شمسی توسط خانم لوئیز فیروز و با انگیزه دستیابی به اسب‌های مناسب جهت آموزش سوارکاری و سواری آزاد به کودکان و نوجوانان در اطراف شهرستان آمل به صورت تصادفی مورد شناسایی قرار گرفت. نامبرده به واسطه داشتن تحصیلات در علوم دامی و آشنایی با انواع نژادهای اسب، به سرعت به ویژگی‌های منحصر به فرد و ارزش‌های خاص این نژاد پی برد و بر اساس مطالعات و تحقیقات خود در طی مدت کوتاهی، جوامع بین‌المللی پرورش اسب را مجاب به قبول این نوع اسب کوچک ایرانی به عنوان نژادی منحصر به فرد تحت عنوان اسبچه مینیاتور خزر نمود (Bokonyi, 1979; Kaleibar et al., 2007; Hasanpour et al., 2019).

میزان فشار داخل کره چشم (intra ocular pressure; IPO) به عوامل فیزیولوژیک متعددی بستگی دارد که هر کدام به تنهایی قادر به تغییر فشار داخل کره چشم خواهند شد. گلوکوم در اسب اغلب به سه دسته تقسیم می‌شود، گلوکوم مادرزادی، اولیه و ثانویه. گلوکوم مادرزادی در هنگام تولد وجود دارد و به درمان پاسخ نمی‌دهد. گلوکوم اولیه در گونه‌های دام کوچک غالباً به دلیل اختلال در ترشح مایع زلالیه توسط جسم مژدگانی رخ می‌دهد. در اسب گلوکوم اغلب به صورت ثانویه به دنبال تکرار دوره‌هایی از بیماری آماس راجعه چشم (equine recurrent uveitis; ERU)، نئوپلازی‌های داخل چشمی، سوراخ شدن قرنیه یا

دوررفتگی لنز اتفاق می‌افتد. اگر چه ERU به طور گسترده‌ای به عنوان شایع‌ترین علت گلوکوم در اسب در نظر گرفته می‌شود، اما مکانیسم ایجاد آن که منجر به گلوکوم ثانویه در اسب می‌شود، نامشخص است (Weilcock et al., 1991). اهمیت اندازه‌گیری فشار داخل کره چشم در تشخیص زود هنگام گلوکوم باعث شده که افراد زیادی اقدام به ارزیابی میزان طبیعی فشار داخل چشم نمایند (Fisher, 1972; Bonomi et al., 1998; Ghoshpdt et al., 2011; Rizzo et al., 2017). اندازه‌گیری IOP با استفاده از تونومتر، به بخشی از معاینات منظم و دوره‌ای چشم در سال‌های اخیر در اسب‌ها تبدیل گشته است. همچنین اندازه‌گیری فشار داخلی کره چشم به عنوان بخشی از معاینات معمول و رایج به خصوص قبل از اعمال جراحی مطرح است (Fisher, 1972). فشار بالای IOP نشان‌دهنده وجود گلوکوم در اسب می‌باشد، در حالی که کاهش آن در بیماری‌هایی همچون یووه‌آیتیس قدامی (anterior uveitis) مشاهده می‌شود (Komáromy et al., 2006). به‌طور کلی مقادیر محدوده مرجع فشار داخلی کره چشم در اسب‌ها ما بین ۱۵ تا ۳۰ میلی‌متر جیوه بوده و فشار داخلی بیش از ۳۰ تا ۳۵ میلی‌متر جیوه به عنوان جنبه تشخیصی در مورد بیماری گلوکوم در نظر گرفته می‌شود (Fisher, 1972). اگر فشار داخل چشم افزایش پیدا کند یا اینکه تغییراتی در گردش خون عصب اپتیک به وجود آید عملکرد رشته عصبی مختل شده و منجر به تاری دید یا کوری می‌شود. به همین منظور برای اندازه‌گیری فشار داخلی چشم و تشخیص بیماری گلوکوم از دستگاه تونومتری استفاده می‌شود. گلوکوم در اغلب موارد در طول معاینات مداوم در دام قابل

شکل رفلکس به نور و مقایسه با چشم دیگر و در خاتمه مشاهده عدسی و کدورت احتمالی آن نیز بررسی گردید. همچنین در گروه تحت مطالعه به منظور اندازه گیری فشار داخل چشمی پارامترهای سن و جنس هم مورد ارزیابی قرار گرفت.

پس از ثبت مشخصات هر اسب اعم از سن، جنس و وزن، اقدام به انجام تونومتری برای چشم راست و سپس برای چشم چپ گردید. لازم به ذکر است که فشار داخلی چشم با استفاده از دستگاه تونومتر چشمی ICARE مدل Tonovet ساخت کشور فنلاند مورد بررسی قرار گرفت. لازم به ذکر است اندازه‌گیری فشار داخل چشم با تعیین مقاومت قرنیه در مقابل فشار سنجیده می‌شود و سیستم مزبور براساس اصل برگشت (rebound) فشار داخل چشم را اندازه‌گیری می‌کند. باتوجه به این‌که سطح تماس و زمان تماس ( $<0/01$ ) ثانیه زمان تماس با قرنیه و  $<0/8$   $mm^2$  سطح تماس با قرنیه) با قرنیه خیلی کم می‌باشد، بنابراین نیازی به انجام بی‌حسی موضعی نبود (Welch et al., 2012). از داروی گشادکننده مردمک نیز استفاده نشد، زیرا می‌توانست به‌صورت بالقوه آزمایش را تحت تاثیر قرار دهد.

- **تحلیل آماری داده‌ها:** داده‌ها به‌شکل میانگین  $\pm$  انحراف معیار ارائه شدند. برای تحلیل و مقایسه داده‌ها از بسته نرم‌افزاری SPSS-24 استفاده شد. اختلاف بین گروه‌ها توسط آزمون‌های تحلیل واریانس یک‌طرفه و T-test مورد بررسی قرار گرفت. اختلاف در سطح ( $p < 0/05$ ) معنی‌دار تلقی شد.

تشخیص است اما در برخی موارد تشخیص گلوکوم به دلیل وجود ساختارهای متفاوت صفحات اپیتک در بیمار بسیار سخت است (Wilcock et al., 1991; Gelatt et al., 2013; Maggs et al., 2013; Fattahian et al., 2018). با توجه به موارد ذکر شده، هدف از انجام مطالعه حاضر اندازه‌گیری فشار داخل کره چشم و تعیین معیار قابل ارجاع در این نژاد بود تا بر اساس آن بتوان فشار داخل کره چشم را در اسب‌های سالم و مبتلا به افزایش فشار داخل کره چشم مقایسه کرد و احتمالاً بیماری گلوکوم را به سرعت تشخیص داده و بتوان دام را به‌موقع درمان کرد.

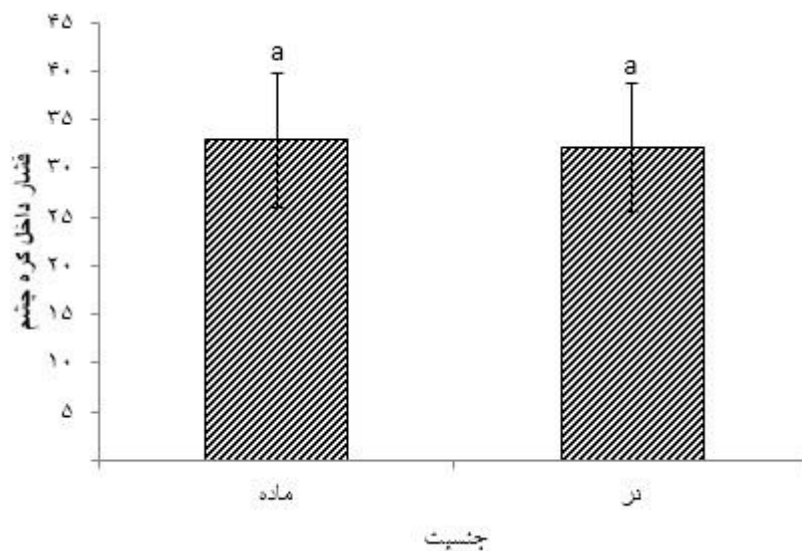
## مواد و روش‌ها

در زمستان ۱۳۹۸ تعداد ۲۰ رأس اسبچه خزر به ظاهر سالم شامل هر دو جنس نر و ماده (۱۰ رأس نر و ۱۰ رأس ماده) در محدوده سنی ۱۴-۲ سال و وزن ۱۵۰ تا ۲۰۰ کیلوگرم که در شرایط یکسان بدنی و فیزیولوژیک بودند از باشگاه سوارکاری پارت انتخاب شدند. اسبچه‌ها از لحاظ تاریخچه، عدم وجود هرگونه بیماری قبلی و عدم مصرف دارو و مکمل غذایی کنترل گردیده و پس از ثبت مشخصات، تحت معاینه بالینی عمومی قرار گرفتند. همچنین قبل از شروع مطالعه، اسب‌ها در داخل باکس معاینه قرار گرفته و ۲۰ دقیقه به آن‌ها فرصت داده شد تا با شرایط و محیط جدید سازگار گردند. سپس وضعیت بینایی حیوان، تحرک کامل چشم، رنگ بافت ملتحمه، وضعیت ظاهری قرنیه و پلک سوم، حالت قرار گرفتن پلک‌ها و مژه‌ها، وضعیت سلامت کره چشم و اطراف قدامی چشم از نظر وجود خونریزی و معاینه مردمک از نظر اندازه و

## یافته‌ها

بر اساس نتایج ارائه شده در نمودار ۱، میزان میانگین  $\pm$  انحراف معیار فشار داخل چشم در اسب‌های نر  $32/1 \pm 6/6$  mmHg و در اسب‌های ماده  $32/9 \pm 6/9$  mmHg ثبت گردید. همچنین متوسط فشار داخل کره چشم در اسپچه خزر برابر با  $32/7 \pm 6/7$  mmHg

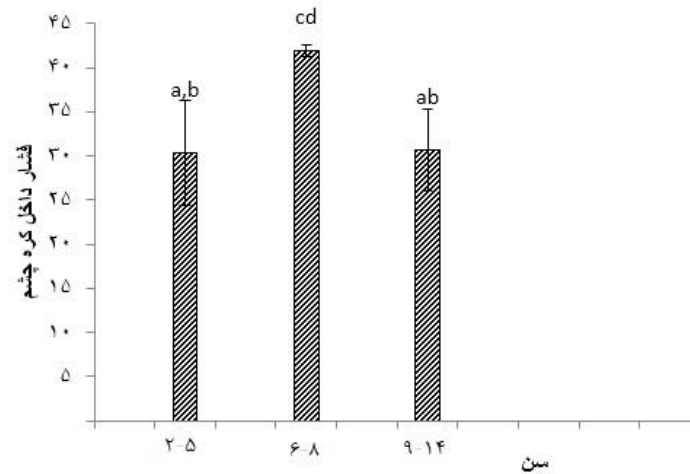
محاسبه گردید. با توجه به این که میانگین فشار داخل کره چشم اسب‌های مورد مطالعه در جنس ماده و نر بر اساس آزمون مقایسه میانگین‌ها، دارای اختلاف آماری معنی‌دار نبود. جنسیت اسب‌های مورد مطالعه تاثیر معنی‌داری روی فشار داخل کره چشم در اسبان مورد مطالعه نداشت.



نمودار ۱- میانگین  $\pm$  انحراف معیار فشار داخلی کره چشم اسب‌های مورد مطالعه بر اساس جنسیت (بر حسب میلی‌متر جیوه).  
a: ستون‌های دارای حرف مشترک بر اساس آزمون مقایسه میانگین‌ها فاقد اختلاف آماری معنی‌دار می‌باشند.

می‌شود متوسط فشار داخل کره چشم در اسب‌های ۲-۵ ساله  $30/3 \pm 5/2$  mmHg، ۶-۸ ساله  $41/9 \pm 2/4$  mmHg و در اسب‌های ۹-۱۴ ساله میزان آن برابر با  $30/7 \pm 4/08$  mmHg بود.

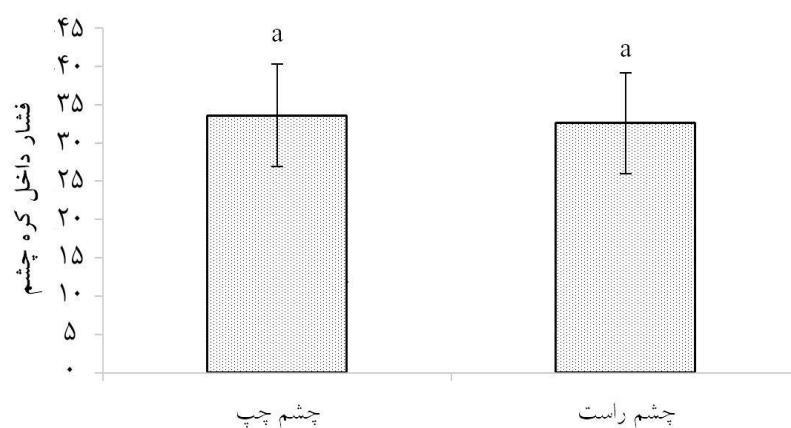
اما سن اسب‌های مورد مطالعه تاثیر معنی‌داری بر فشار داخل کره چشم داشت ( $p < 0/001$ )، به طوری که میانگین فشار داخل کره چشم در محدوده سنی ۶-۸ سال با سایر گروه‌های سنی اختلاف آماری معنی‌داری داشت (نمودار ۲). همان‌گونه که در نمودار ۲ ملاحظه



نمودار ۲- میانگین  $\pm$  انحراف معیار فشار داخلی کره چشم اسب‌های مورد مطالعه در سنین مختلف (بر حسب میلی‌متر جیوه).  
 ستون‌های دارای حروف مشترک بر اساس آزمون مقایسه میانگین‌ها فاقد اختلاف آماری معنی‌دار می‌باشند.  
 a,b,c,d

از لحاظ فشار داخلی کره چشم اختلاف معنی‌داری بین چشم چپ و راست اسب‌های مورد مطالعه برآورد نگردید.

از طرف دیگر میانگین میزان فشار داخل چشم چپ  $34/2 \pm 6/9$  میلی‌متر جیوه و در مورد چشم راست  $33/2 \pm 6/6$  میلی‌متر جیوه محاسبه گردید (نمودار ۳).



نمودار ۳- میانگین  $\pm$  انحراف معیار فشار داخل کره چشم بر اساس چشم مورد مطالعه (بر حسب میلی‌متر جیوه).  
 a- ستون‌های دارای حرف مشترک بر اساس آزمون مقایسه میانگین‌ها فاقد اختلاف آماری معنی‌دار می‌باشند.

## بحث و نتیجه‌گیری

در مطالعه حاضر بین متغیرهای اسب‌های نر و ماده و فشار داخلی چشم چپ و راست ارتباط معنی‌داری وجود نداشت در حالیکه تغییرات IOP در گروه‌های سنی مختلف مورد بررسی قرار گرفت به‌طوری‌که میانگین فشار داخل کره چشم در محدوده سنی ۸-۶ سال با سایر گروه‌های سنی اختلاف آماری معنی‌داری داشت. تونومتری در حیوانات می‌تواند تحت تأثیر بسیاری از عوامل مانند خصوصیات رفتاری، تغییر وضعیت سر و بلفارواسپاسم باشد. همچنین فشار کره چشم در اسب‌هایی که تحت استرس و یا هیجان‌زدگی قرار می‌گیرند، می‌تواند تا ۸/۸ میلی‌متر جیوه افزایش یابد. سایر عواملی که ممکن است فشار کره چشم را تحت تأثیر قرار دهند شامل بلوک‌های عصبی موضعی و استفاده از آرام‌بخش‌ها هستند که ممکن است برای معاینات کامل چشمی مورد استفاده قرار گیرند. نتایج مطالعات هیبس و همکاران در مورد بلوک عصب auriculopalpebral که یک عصب حرکتی است و اجازه نمی‌دهد که قرنیه یا ملتحمه چشم را باز کند، نشان داده که تأثیر آن بر روی IOP متغیر بوده است. پیشنهاد شده است که بلوک عصبی AP با از بین بردن تنش پلک می‌تواند باعث کاهش فشار شود. در حالی‌که در مطالعه دیگری میزان IOP از بلوک AP تغییر نکرده است (Komáromy *et al.*, 2006). اندازه‌گیری فشار داخل چشمی برای چندین گونه حیوانی گیاه‌خوار از جمله اسب، اسب مینیاتوری، پونی، گاو، گوسفند، لاما، گوره‌خر، گوزن و خرگوش به ثبت رسیده است ولی هیچ محدوده مرجعی در متون دامپزشکی برای اندازه‌گیری مقادیر IOP در اسبچه خزر وجود ندارد. اسب،

قاطر، الاغ و اسب مینیاتوری از نظر آناتومیکی و فیزیولوژیکی دارای اختلاف هستند و تغییرات بین گونه‌ها در خصوص IOP در منابع به ثبت رسیده است (Hibbs *et al.*, 2019).

در این ارتباط متوسط فشار داخل کره چشم اسب‌ها توسط نالینگر و همکاران در سال ۲۰۰۵ به میزان  $5 \pm 21/9$  mmHg (محدوده ۳۴-۱۰ میلی‌متر جیوه) به روش تونومتری برگشتی گزارش شده است (Knollinger *et al.*, 2005). در مطالعه ما نیز فشار طبیعی داخل کره چشم اندازه‌گیری شده در همین محدوده بود (نمودار ۱). همچنین در مطالعه انجام‌شده توسط پلامر و همکاران در سال ۲۰۰۳ نیز فشار داخلی کره چشم در اسبان بالغ در محدوده  $4-16/32$  mmHg گزارش گردید (Plummer *et al.*, 2003). سایر مطالعات همسو با این مطالعه در الاغ‌های مینیاتوری با استفاده از روش تونومتری برگشتی مقدار mmHg  $25/5 \pm 75/7$  (محدوده ۳۴/۱۵-۱۴/۳۷) و به روش تونومتری گلدمن مقدار mmHg  $20/5 \pm 69/06$  (محدوده ۳۸/۸۲-۳۳/۱۲) می‌باشد (Hibbs *et al.*, 2019). لذا به نظر می‌رسد که می‌توان این رقم را به عنوان یک ملاک صحیح برای فشار داخل کره چشم در اسبچه خزر پذیرفت. نتایج مطالعه حاضر نشان داد که فشار داخلی کره چشم در اسبچه خزر بسیار شبیه به سایر نژادهای اسب و دیگر گونه‌های تک‌سمیمان می‌باشد. همچنین در مطالعه حاضر بین متغیرهای گروه سنی و فشار داخلی چشم ارتباط معنی‌داری وجود داشت، به‌طوری‌که فشار داخل چشمی با افزایش سن افزایش نشان داد و بیشترین افزایش هم در گروه سنی ۸-۶ سال مشاهده گردید ولی سپس به تدریج فشار

به نظر می‌رسد که نتایج به دست آمده از مطالعه حاضر می‌تواند برای مراجعه متخصصین داخلی و دامپزشکان بالینی به عنوان معیار قابل ارجاع فشار داخل کره چشم اسپچه‌های خزر سالم مورد استفاده قرار گیرد تا بر اساس آن بتوانند بیماری گلوکوم را به سرعت تشخیص داده و اسپچه‌های خزر مبتلا به افزایش فشار داخل کره چشم را به موقع درمان نمایند.

### سپاسگزاری

بدین وسیله نگارندگان از مدیریت باشگاه سوارکاری پارت از بابت در اختیار قراردادن نمونه‌های دامی تشکر و قدردانی می‌نمایند.

### تعارض منافع

نویسندگان اعلام می‌دارند که هیچ‌گونه تضاد منافی ندارند.

چشم کاهش یافت که می‌تواند ناشی از الگوی U معکوس و یا کاهش تولید مایع زلالیه باشد (Wong *et al.*, 2009; Cetin *et al.*, 2014). گزارش گردیده در انسان و حیوانات با افزایش سن، سالیانه ۱ میلی‌متر جیوه از فشار داخلی چشم کاسته می‌شود (Cetin *et al.*, 2014). بالعکس در برخی مطالعات گزارش شده که فشار داخلی چشم با افزایش سن افزایش می‌یابد که این امر می‌تواند ناشی از چاقی، افزایش فشار خون و نوسانات فشار نبض باشد (Leske *et al.*, 1983; Carel *et al.*, 1998; Bonomi *et al.*, 1998). از طرف دیگر با توجه به این که در مطالعه حاضر میزان فشار داخل کره چشم در بین اسب‌های نر و ماده و چشم چپ و راست فاقد اختلاف آماری معنی‌دار بود لذا می‌توان عامل جنسیت و جریان تقاطعی در چشم را از معیارهای مقایسه حذف نمود و تنها به نژاد و سن حیوان جهت ارزیابی وضعیت فشار داخل کره چشم در حالت سلامت و بیماری توجه نمود (Plummer *et al.*, 2003).

### منابع

- Bokonyi, S. (1979). Once more on the Osteological differences of the horse, the half- ass and the ass. In: The Caspian Miniature Horse of Iran, Field Research Projects, Miami, Florida, pp: 12-23.
- Bonomi, L., Marchini, G. and M. Marraffa, M. (1998). Prevalence of glaucoma and intraocular pressure distribution in a defined population: The Egna-Neumarkt Study. *Ophthalmology*, 105(2): 209-215.
- Brooks, D.E. (1999). Equine ophthalmology. In: Veterinary ophthalmology. Gelatt K.N. editor. 3<sup>rd</sup> ed., Philadelphia: Lippincott Williams & Wilkins, pp:1053-1116.
- Carel, R.S., Korczy, A.D., Rock, M. and I.Goya. (1984). Association between Ocular Pressure and Certain Health Parameters. *British Journal of Ophthalmology*, 91(4): 311-14.
- Dordari S., Mirian J. and Dast-afshan M.R. (2000). Caspian Horse Iran Cultural Heritage Organization: institute of Anthropology, pp: 25-26. [In Persian]



- Fattahian, H., Moridpour, R., Mansouri, N., Mansouri, K. and Jazini Dorcheh, M. (2018). Cataract treatment by phacoemulsification in 13 dogs and 4 cats (19 eyes): a clinical report. *Veterinary Clinical Pathology*, 12(47): 281-9. [In Persian]
- Fisher, R.F. (1972). Value of tonometry and tonography in the diagnosis of glaucoma. *British Journal of Ophthalmology*, 56(3): 200.
- Gelatt, K.N. (2013). The canine glaucomas. In: *Veterinary ophthalmology*. Gelatt, K.N., Gilger, B.C. and Kern, T.J. editors. 5<sup>th</sup> ed., New Jersey: Wiley-Blackwell Hoboken, pp: 1050-1054.
- Ghoshpdt, P, Mayint, J., Edgar, D.F., Kotecha, A., Merdoch, I.E. and Laurensen, J.J. (2011). Glaucoma suspects and normal pressure glaucoma. *Ophthalmic and Physiological Optics*, 31(4): 353-3.
- Hasanpour, A., Mashayekhi, M.R. and Jabbari, S. (2019). The role of genetic indices in determining the race of the Arabian horses. *Veterinary Clinical Pathology*, 13(50): 187-197. [In Persian]
- Hibbs, C.D., Barret, P.M. and Dees, D.D. (2019). Intraocular pressure reference intervals in eyes of clinically normal miniature donkeys (*Equus africanus asinus*). *Veterinary Ophthalmology*, 22(1): 24-30.
- Kaleibar, M.P., Aghazade, A.M., Hassanpour, A., Mahpeikar, H.A. and Ebrahimi Hamed, M. (2007). A study on some phenotypic characteristics of the Karabakh horse in comparison with the Kurdish and Arabian horses. *Journal of Veterinary Clinical Pathology*. 1(1): 27-33. [In Persian]
- Knollinger, A.M., La Croix, N.C. and Barret, P.M. (2005). Evaluation of a rebound tonometr for measuring intraocular pressure in dogs and horses. *The Journal of the American Veterinary Medical Association*, 227(2): 244-248.
- Komáromy, A.M., Garg, C.D., Ying, G.S. and Liu, C. (2006). Effect of head position on intraocular pressure in horses. *American Journal of Veterinary Research*, 67(7): 1232-1235.
- Leske, M.C. (1983). The Epidemiology of Open-Angle Glaucoma: A Review. *American Journal of Epidemiology*, 118(2): 166-91.
- Çetin, C., Pamuk, K. and Yaprakci, M.V. (2014). Intraocular Pressure in Buffalo Calves. *Kocatepe Veterinary Journal*, 7(2): 1-8.
- Maggs, D.J., Miller, P.E. and Ofri, R. (2013). *Slatter's fundamentals of veterinary ophthalmology*. 5<sup>th</sup> ed., Philadelphia (PA): Saunders, pp: 253.
- Miller, P.E. (2008). *Slatter's Fundamentals of Veterinary Ophthalmology*. In: *Structure and Function of the Eye*. Maggs, J.D., Miller, E.P. and Ofri, R. editors: 4<sup>th</sup>. ed., Saunders Elsevier. St, Louis, Missouri, pp: 1-19.
- Miller, P.E. and Bentley, R. (2017). Clinical Signs and Diagnosis of the Canine Primary Glaucomas. *Veterinary Clinics of North America: Small Animal Practice*, 45(6): 1183.
- Plummer, C.E., Ramsey, D.T. and Hauptman, J.G. (2003). Assessment of corneal thickness, intraocular pressure, optical corneal diameter, and axial globe dimensions in Miniature Horse, *American Journal of Veterinary Research*, 64(6): 661-665.
- Rizzo, D. (2017). Idiopathic glaucoma in an 11-year-old crossbred mare. *Canadian Veterinary Journal*, 58(5): 508-510.
- Welch, N., Havens, S., Neely, D. and Gulati, V. (2012). Effect of Commonly Used Topical Anesthetics on Intraocular Pressure Measurements. *Investigative Ophthalmology and Visual Science*, 53(14): 1976.
- Wilcock, B.P., Brooks, D.E. and Latimer, C.A. (1991). Glaucoma in horses. *Veterinary Pathology*, 28(1): 74-78.
- Wong, T.T., Wong T.Y., Foster, P.J., Crowston, J.G., Fong, C.W. and Aung, T. (2009). The relationship of intraocular pressure with age, systolic blood pressure, and central corneal thickness in an asian population. *Investigative Ophthalmology and Visual Science*, 50(9): 97-102.