

## بررسی اثر عصاره گیاه کرفس (*Apium graveolens*) بر میزان کلسیم و اگزالات سرم در آسیب کلیوی ناشی از اتیلن گلیکول در موش‌های صحرائی نر بالغ نژاد ویستار

پریسا مهرپرور<sup>۱</sup>، دکتر اکرم عیدی<sup>۲\*</sup>، دکتر پژمان مرتضوی<sup>۳</sup>، دکتر شهربانو عریان<sup>۲</sup>

۱- دانشجوی کارشناسی ارشد فیزیولوژی جانوری، گروه زیست‌شناسی، واحد علوم و تحقیقات، دانشگاه آزاد اسلامی، تهران، ایران.

۲- استاد فیزیولوژی، گروه زیست‌شناسی، واحد علوم و تحقیقات، دانشگاه آزاد اسلامی، تهران، ایران.

۳- دانشیار پاتولوژی، گروه پاتولوژی دامپزشکی، واحد علوم و تحقیقات، دانشگاه آزاد اسلامی، تهران، ایران.

\*نویسنده مسئول مکاتبات: eidi@srbiau.ac.ir

(دریافت مقاله: ۹۶/۴/۲۹ پذیرش نهایی: ۹۷/۶/۲۸)

### چکیده

کرفس (*Apium graveolens*) گیاهی دوساله و از خانواده Apiaceae است. بخش‌های مختلف کرفس در اختلالات کبدی و طحال، اختلالات مغزی، درد و اختلالات خواب استفاده می‌شود. مطالعه حاضر به منظور بررسی اثر عصاره اتانولی کرفس بر آسیب کلیه ناشی از اتیلن گلیکول در موش‌های صحرائی نر نژاد ویستار انجام گرفت. القاء سنگ کلیه با استفاده از تیمار ۰/۷۵ درصد اتیلن گلیکول به مدت ۲۸ روز انجام شد. موش‌ها به ۸ گروه ۶ تایی تقسیم شدند که به ترتیب شامل کنترل سالم، کنترل سنگ کلیوی (۰/۷۵ درصد اتیلن گلیکول در آب آشامیدنی)، حیوانات سالم تیمار با عصاره کرفس در دوزهای ۵۰، ۱۰۰ و ۲۰۰ میلی‌گرم بر کیلوگرم و موش‌های سنگ کلیوی تیمار با عصاره کرفس در دوزهای ۵۰، ۱۰۰ و ۲۰۰ میلی‌گرم بر کیلوگرم وزن بدن به صورت گاوآژ بودند. در پایان آزمایش (۲۸ روز)، نمونه خون از قلب موش‌ها جمع‌آوری شد و میزان کلسیم و اگزالات در سرم ارزیابی گردید. واکاوی آماری از طریق آزمون تحلیل واریانس یک‌طرفه و آزمون تعقیبی توکی انجام شد و  $p < 0/05$  معنی‌دار در نظر گرفته شد. افزایش معنی‌دار میزان اگزالات و کاهش معنی‌دار کلسیم سرم در حیوانات گروه کنترل سنگ کلیوی در مقایسه با گروه کنترل سالم مشاهده شد. تیمار عصاره کرفس با غلظت ۲۰۰ میلی‌گرم بر کیلوگرم وزن بدن باعث کاهش معنی‌دار اگزالات و افزایش معنی‌دار کلسیم سرم در حیوانات دچار سنگ کلیوی شد. نتایج مطالعه حاضر نشان داد که عصاره کرفس می‌تواند باعث بهبود سنگ کلیه ناشی از اتیلن گلیکول شود.

کلیدواژه‌ها: کرفس، سنگ کلیه، اتیلن گلیکول، موش صحرائی.

## مقدمه

سنگ کلیه، مشکل شایع در سراسر جهان می باشد که عوارض و هزینه های اقتصادی قابل توجه را دربر دارد. درمان های پزشکی عود سنگ را به طور قابل توجهی کاهش می دهند. پیشرفت های بسیاری در چند دهه گذشته در درمان سنگ های کلیه همانند دارودرمانی با تیازیدها، آلوپورینول و تیوپرونین و تکنیک های یوروتروسکوپی و سنگ شکنی با استفاده از امواج شوکی (shock wave lithotripsy) انجام گرفته است (Xu et al., 2013). سنگ ادراری سومین اختلال شایع در دستگاه ادراری می باشد. در سال ۲۰۰۵ در ایران میانگین میزان عود سنگ کلیه بعد از یک سال ۱۶ درصد و بعد از پنج سال ۳۲ درصد و بعد از ده سال ۵۳ درصد بوده است. بیش از ۸۰ درصد سنگ ها به طور عمده از اگزالات کلسیم (CaOx) تشکیل شده اند (Saeidi et al., 2012). تشکیل سنگ ادراری نتیجه مکانیسم های مختلفی می باشد که همراه آن پلاک راندال نقش کلیدی را در بیماری زایی بازی می کند. سبک زندگی و انتخاب رژیم غذایی عوامل مؤثر مهم می باشند (Knoll, 2010). نظریه های مختلفی برای تشکیل سنگ وجود دارد که همه آنها به هسته دار شدن کریستال ها و آسیب به کلیه اشاره دارد (Arumham and Bycroft, 2016). رژیم غذایی ترکیب ادرار را تحت تأثیر قرار می دهد و در نتیجه مستقیماً بر خطر سنگ کلیه اثرگذار خواهد بود. مواد مغذی دخیل در رژیم غذایی شامل کلسیم، پروتئین حیوانی، اگزالات، سدیم، ساکارز، فروکتوز، منیزیم و پتاسیم می باشد (Curhun et al., 2004). عوامل خطر غیررژیمی غذایی از جمله سابقه خانوادگی، اختلالات سیستمیک، قومیت، عوامل محیطی، آسیب شناسی

بیماری سنگ ادراری می باشد (Arumham and Bycroft, 2016).

گیاه کرفس (celery) با نام علمی *Apium graveolens* متعلق به خانواده Apiaceae و بومی قاره اروپا و آسیا است، اما امروزه در سراسر جهان کشت داده شده و مصرف می شود (Choochote et al., 2004). برگ، ساقه و دانه گیاه برای درمان آرتروز، رماتیسم، نقرس، التهاب دستگاه ادراری استفاده می شود (Al-Snafi, 2014). کرفس می تواند عملکرد قلب را تنظیم کند. همچنین می تواند پانکراس را به ترشح انسولین و کاهش سطوح قند خون تحریک کند. بنابراین، گیاه کرفس می تواند برای کاهش یا درمان عوارض دیابتی استفاده شود (Thimm et al., 2002). همچنین، کرفس زردی را کاهش می دهد (Fluke, 2005). کرفس اثرات محافظتی بر بیضه و اثرات تعدیل کننده بر هورمون های جنسی (LH و FSH) در برابر بعضی داروهای سمی مانند سدیم والپروات دارد (Lans, 2006). کرفس اثر محافظتی روی مخاط معده دارد و ضد زخم معده است (Belanger, 1998). همچنین یک گیاه مدر (Al-Howiriny et al., 2010) با خواص آنتی اکسیدانی است (Zidorn et al., 2005). گیاه کرفس برای درمان درد ناشی از زخم معده نیز استفاده می شود (Yarnell, 2002). موارد منع مصرف آن در خانم های باردار و شیرده و بیماران مبتلا به صرع می باشد (Hardani et al., 2015). تجزیه و تحلیل فیتوشیمیایی مقدماتی نشان داده است که کربوهیدرات ها، فلاونوئیدها، آلکالوئیدها، استروئیدها، گلیکوزیدها و طیف گسترده ای از عناصر کمیاب در عصاره متانولی دانه کرفس وجود دارد (Shad et al.,

عصاره به‌دست آمده در غلظت‌های ۵۰، ۱۰۰، ۲۰۰ میلی‌گرم بر کیلوگرم وزن بدن تهیه شد.

– **القاء سنگ کلیه در حیوانات:** برای ایجاد سنگ کلیه در موش‌های صحرایی از اتیلن گلیکول ۰/۷۵ درصد در آب آشامیدنی استفاده شد. حیوانات اتیلن گلیکول ۰/۷۵ درصد را به مدت ۲۸ روز در آب آشامیدنی دریافت کردند (Karadi et al., 2006).

– **گروه‌های مورد مطالعه:** حیوانات به هشت گروه برابر به صورت تصادفی تقسیم گردیدند. تعداد حیوانات در هر گروه ۶ سر بود.

گروه اول (کنترل سالم): موش‌هایی که هیچ‌گونه تیماری را دریافت نکردند.

گروه دوم (کنترل سنگ کلیوی): حیوانات این گروه اتیلن گلیکول ۰/۷۵ درصد را در آب خوراکی به مدت ۲۸ روز متوالی دریافت کردند.

گروه سوم تا پنجم (تجربی سنگ کلیوی): موش‌هایی که علاوه بر دریافت اتیلن گلیکول به مدت ۲۸ روز در آب آشامیدنی، عصاره الکلی کرفس را در غلظت‌های ۵۰، ۱۰۰، ۲۰۰ میلی‌گرم بر کیلوگرم وزن بدن به صورت گاوژ دریافت کردند.

گروه ششم تا هشتم (تجربی سالم): موش‌هایی که عصاره کرفس را در غلظت‌های ۵۰، ۱۰۰، ۲۰۰ میلی‌گرم بر کیلوگرم وزن بدن طی ۲۸ روز به صورت گاوژ دریافت نمودند. آب مورد استفاده موش‌های این گروه سالم و بدون اتیلن گلیکول بود.

– **خون‌گیری:** بعد از سپری شدن دوره ۲۸ روزه تیمار، موش‌ها به مدت ۱۲ ساعت ناشتا نگه داشته شده و سپس توسط اتر بیهوش شدند و خون‌گیری از بطن قلب انجام شد و با استفاده از سانتریفیوژ دور ۳۰۰۰ و

کرفس همچنین حاوی فنول، فورکومارین، روغن‌های فرار، الکل‌های سسکوئین‌ترپن (sesquiterpene) و اسیدهای چرب می باشد (Gara et al., 1980; Bos and Fischer, 1986; Baananou et al., 2013).

هدف از مطالعه حاضر، بررسی اثر عصاره اتانولی بخش‌های هوایی گیاه کرفس بر آسیب کلیوی ناشی از اتیلن گلیکول در موش‌های صحرایی نر بالغ نژاد ویستار بود.

## مواد و روش‌ها

– **حیوانات:** تعداد ۴۸ سر موش صحرایی نر بالغ نژاد ویستار و در محدوده وزنی ۲۰۰ تا ۲۳۰ گرم از انستیتو پاستور کرج خریداری شده و در اتاق حیوانات با درجه حرارت ۲۲-۲۴ درجه سلسیوس و سیکل ۱۲ ساعت نور، ۱۲ ساعت تاریکی و رطوبت نسبی ۶۰-۴۰ درصد نگه‌داری شدند. حیوانات دسترسی کافی به آب و غذا داشتند.

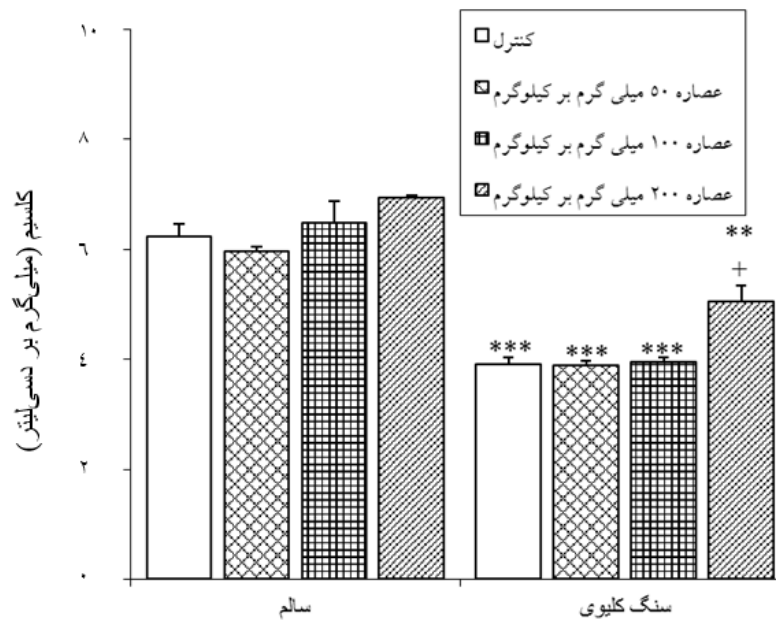
– **نحوه تهیه عصاره کرفس:** گیاه کرفس از میدان تره‌بار شهر تهران خریداری و توسط گروه فارماکونوزی دانشکده داروسازی دانشگاه آزاد اسلامی تهران تأیید شد. بخش‌های هوایی گیاه شامل ساقه و برگ پس از شستشو و خرد کردن به قطعات کوچکتر در سایه و در دمای ۲۵ درجه سلسیوس خشک و آسیاب گردید. ۱۰۰ گرم کرفس خشک و پودر شده با ۲۴۰ میلی‌لیتر الکل اتانول ۸۰ درصد به مدت ۷۲ ساعت بر روی همزن قرار داده شد. سپس عصاره صاف‌شده توسط دستگاه روتاری (Holdoph, Germany)، خشک شد. در زمان آزمایش،

### یافته‌ها

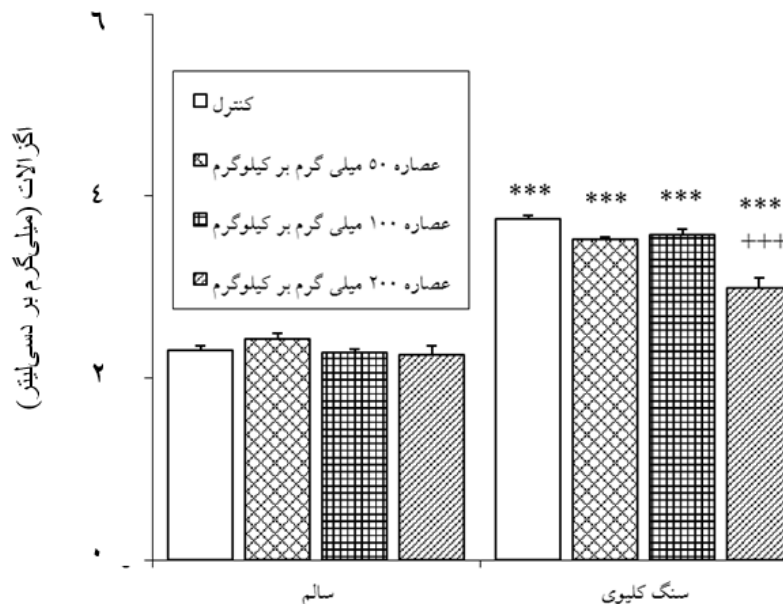
تیمار اتیلن گلیکول با دوز ۰/۷۵ میلی‌گرم بر کیلوگرم وزن بدن باعث کاهش معنی‌دار در میزان کلسیم سرم و افزایش معنی‌داری در اگزالات سرم موش‌ها در مقایسه با حیوانات کنترل سالم شد. تیمار عصاره الکلی بخش‌های هوایی گیاه کرفس با غلظت ۲۰۰ میلی‌گرم بر کیلوگرم وزن بدن باعث افزایش معنی‌داری در میزان کلسیم سرم و کاهش معنی‌داری در میزان اگزالات سرم در مقایسه با کنترل سنگ کلیوی گردید، ولی تیمار عصاره کرفس در غلظت‌های ۵۰ و ۱۰۰ میلی‌گرم بر کیلوگرم وزن بدن تغییر معنی‌داری در میزان پارامترهای فوق در مقایسه با کنترل سنگ کلیوی ایجاد نکرد (نمودارهای ۱ و ۲).

به مدت ۱۰ دقیقه سرم به‌دست آمد و سنجش سطح سرمی کلسیم و اگزالات (کیت زیست شیمی، ایران) با روش کلریمتری و توسط دستگاه اسپکتروفوتومتر انجام شد.

- تحلیل آماری داده‌ها: داده‌ها از نظر آماری با استفاده از نرم‌افزار SPSS-19 و آزمون تحلیل واریانس یک‌طرفه (one-way ANOVA) و آزمون تعقیبی توکی (Tukey) بررسی گردید. نتایج به صورت میانگین  $\pm$  انحراف معیار ارائه شدند. ملاک استنتاج آماری  $p < 0/05$  در نظر گرفته شد.



نمودار ۱- اثر تیمار عصاره الکلی بخش‌های هوایی گیاه کرفس در غلظت‌های ۵۰، ۱۰۰ و ۲۰۰ میلی‌گرم بر کیلوگرم وزن بدن بر میزان کلسیم سرم در موش‌های صحرایی نر بالغ سالم و آسیب‌دیده توسط اتیلن گلیکول ۰/۷۵ درصد در آب خوراکی. هر ستون میانگین  $\pm$  انحراف معیار را نشان می‌دهد. \*\*\*:  $p < 0/01$  و \*\*\*:  $p < 0/001$  اختلاف از گروه کنترل سالم را نشان می‌دهد. +:  $p < 0/05$  اختلاف از گروه کنترل سنگ کلیوی دریافت‌کننده اتیلن - گلیکول را نشان می‌دهد.



نمودار ۲- اثر تیمار عصاره الکلی بخش‌های هوایی گیاه کرفس در غلظت‌های ۵۰، ۱۰۰ و ۲۰۰ میلی‌گرم بر کیلوگرم وزن بدن بر میزان اگزالات سرم در موش‌های صحرایی نر بالغ سالم و آسیب‌دیده توسط اتیلن گلیکول ۰/۷۵ درصد در آب خوراکی. هر ستون میانگین  $\pm$  انحراف معیار را نشان می‌دهد. \*\*\*\*:  $p < 0.001$  اختلاف از گروه کنترل سالم را نشان می‌دهد. +++:  $p < 0.001$  اختلاف از گروه کنترل سنگ کلیوی دریافت‌کننده اتیلن گلیکول را نشان می‌دهد.

گلیکول باعث افزایش اگزالات و کاهش کلسیم سرم موش‌ها در مقایسه با حیوانات گروه کنترل سالم گردید. اتیلن گلیکول جزء اصلی تشکیل‌دهنده ضدیخ، محلول‌های خنک‌کننده و حلال‌های دیگر می‌باشد و موجب مسمومیت می‌گردد (Pellegrino et al., 2006). اتیلن گلیکول ماده‌ای با طعم شیرین در ضدیخ و برخی محصولات صنعتی می‌باشد. زمانی که به صورت عمدی یا اشتباهی در مقدار کافی خورده شود اختلال عصبی، اختلال عملکرد قلبی، اسیدوز متابولیک، نارسایی کلیوی و مرگ را ایجاد می‌کند. علائم جدی با تأخیر، به علت تشکیل متابولیت‌های توکسیک اسیدگلیکولیک و اسید اگزالیک می‌باشند (Porter, 2012). اتیلن گلیکول به خودی خود سمیت اندکی دارد، اما در داخل بدن به چهار اسید آلی شامل گلیکوالدئید، اسیدگلیکولیک،

## بحث و نتیجه‌گیری

در سال‌های اخیر داروهای مختلف گیاهی و صنعتی برای کاهش تشکیل سنگ به بازار عرضه شدند که به طور نسبی ممکن است در پیش‌گیری و درمان کمک‌کننده باشند، ولی کماکان درمان دارویی موثر و بی‌خطر که بدون مداخله جراحی منجر به درمان کامل و یا پیش‌گیری از ایجاد سنگ‌های دستگاه ادراری شود، وجود ندارد (Selvam et al., 2001; Shafizadeh, 2012; Cao et al., 2004; Shafaeifar et al., 2002).

در بررسی حاضر، تیمار اتیلن گلیکول در موش‌های صحرایی نر بالغ نژاد ویستار منجر به آسیب کلیوی شد که عصاره کرفس صدمات ناشی از این آسیب را کاهش داد. نتایج بررسی حاضر نشان داد که تیمار اتیلن

کلسیم سرم، به افزایش سطح کلسیم ادراری و تشکیل سنگ اگزالات کلسیم اشاره دارد (Saeidi *et al.*, 2012). سلول‌های اپیتلیال توبولی کلیه در معرض اگزالات بیش از حد به تولید گونه‌های فعال اکسیژن (reactive oxygen species; ROS) نسبت به مقدار آنتی‌اکسیدان‌های درون‌زا می‌پردازد. متعاقب آن، استرس اکسیداتیو در کلیه‌ها نتیجه‌ای در آسیب DNA سلول‌ها و آغاز تشکیل کریستال دارد (Khan, 2005; Khan, 2006). گونه‌های فعال اکسیژن مانند سوپراکسید آنیونی ( $O_2^-$ ) و هیدروژن پراکسید ( $H_2O_2$ ) باعث تخریب DNA و پراکسیداسیون/اکسیداسیون لیپید در غشای سلول می‌شود (Sullivan *et al.*, 2007). اگزالات پیش‌برنده استرس اکسیداتیو است که به طور قابل توجهی توسط آنتی‌اکسیدان‌ها به تأخیر می‌افتد و اگر آنتی‌اکسیدان‌ها موفق نشوند، منجر به تشکیل سنگ کلیه می‌شود (Scheid *et al.*, 1995; Khan, 2005). پژوهش‌ها نشان داده است که گلیکولات اکسیداز (glycolate oxidase; GO) آنزیم پراکسی‌زومی انسان می‌باشد که به صورت هیدروکسیل اسید اکسیداز ( $hydroxyl\ acid\ oxidase\ 1; HAO1$ ) نیز شناخته می‌شود که آنزیم مهمی در سنتز اگزالات است (Nishijima *et al.*, 2004; Murray *et al.*, 2008). هورمون تستوسترون فعالیت GO را در کلیه‌ها افزایش می‌دهد که ممکن است در آنابولسم ROS نفوذ کرده و منجر به آسیب اکسیداتیو در سلول‌های توبولی شود. GO پیش‌برنده و آلانین گلی‌اکسیلات ترانسفراز (alanine glioxylate transferase; AGT) مهارکننده سنتز اگزالات است (Yoshioka *et al.*, 2011). میزان GO توسط تستوسترون و استرادیول افزایش می‌یابد

اسید گلیوکسیلیک و اسید اگزالیک شکسته می‌شود. این متابولیت‌ها برای سلول‌ها سمی هستند که باعث آشفته‌گی در سیستم عصبی مرکزی و نارسایی قلبی و کلیوی می‌شوند. یکی از متابولیت‌های اتیلن گلیکول، اگزالات می‌باشد که معمولاً به شکل اگزالات کلسیم در کلیه‌ها و دیگر بافت‌ها رسوب کرده، و به شکل اسید گلیکولیک باعث اسیدوز شدید می‌شود (Leth and Gregersen, 2005). تشکیل سنگ در تیمار اتیلن گلیکول حیوانات، به علت هیپراگزالوری (Hyperoxaluria) می‌باشد. اسید اگزالیک به نظر نمی‌رسد که به پروتئین‌های پلازما متصل شود (Corley *et al.*, 2005)، بنابراین آزادانه توسط گلوبولین‌ها تراوش می‌شود. همان‌طور که یون‌های اگزالات از قبل در ادرار غلیظ متمرکز هستند، لذا می‌توانند با یون‌های کلسیم رسوب کرده و منجر به رشد کریستال‌های اگزالات کلسیم نامحلول در اپیتلیوم توبول‌های کلیه، لگنچه یا مثانه شوند. چسبندگی کریستال‌های اگزالات کلسیم به اپیتلیوم توبول کلیه می‌تواند از عملکرد طبیعی کلیه در آن محل جلوگیری کرده و منجر به مرگ سلول‌ها شود (Corley *et al.*, 2008). اتیلن گلیکول به راحتی در سراسر روده جذب شده و در کبد به اگزالات متابولیزه شده و منجر به هیپراگزالوری می‌شود. کریستال‌های اگزالات کلسیم و سطوح بالای اگزالات در نفرون‌ها باعث هسته‌دار شدن کریستال گردیده و به سلول‌های پوششی نفرون صدمه می‌زند (Thamilselvan *et al.*, 2003). اگزالات ادراری باعث آسیب بافت کلیوی از طریق واکنش با اسیدهای چرب با حلقه‌های اشباع نشده، در غشاهای سلولی می‌شود (Ghudasara *et al.*, 2010). کاهش در سطح

داد که عصاره کرفس باعث کاهش آگزالات و افزایش کلسیم سرم موش‌ها می‌شود. سعیدی و همکاران در سال ۲۰۱۲ با مطالعه روی گیاه جعفری نشان دادند که اتیلن گلیکول می‌تواند سبب افزایش سطوح سرمی کلسیم و کاهش معنی داری در سطوح سرمی منیزیم شود (Saeidi et al., 2012). سنگ آگزالات کلسیم ممکن است یک خاستگاه باکتریایی داشته باشد. فعالیت ضد میکروبی گیاه جعفری در برابر میکروفلوورهای طبیعی، کلی‌فرم‌ها، کپک‌های قارچی و استافیلوکوکوس اورئوس گزارش شده است. بنابراین ممکن است در درمان سنگ آگزالات کلسیم موثر باشد. ترکیبات فنولیک به دست آمده از عصاره جعفری دارای فعالیت آنتی‌اکسیدان و آنتی‌باکتریال می‌باشند (Wong and Kitts, 2006). همچنین گیاه جعفری دارای ترکیبات فلاونوئیدی و آپی‌ژنین می‌باشد که دارای اثرات ضد دردی و ضد التهابی است (Calixto et al., 2000). کرفس نیز دارای ترکیبات فنولی و فلاونوئیدی و آپی‌ژنین می‌باشد که دارای فعالیت ضد میکروبی، ضد التهابی و آنتی‌اکسیدانی می‌باشد. ترکیب 3-n-butyl-4,5-dihydrophthalide در کرفس باعث مهار رشد کاندیدا آلبيکنس و کاندیدا کروسسی می‌شود. این ترکیب در آزمایش روی نماتودهای *Panagrellus redivivus* و *Caenorhabditis elegans* موجب ۱۰۰ درصد مرگ‌ومیر می‌گردد (Momin et al., 2000). اسانس کرفس فعالیت ضد میکروبی در برابر *Hafnia alvei*, *Escherichia coli*, *Staphylococcus aureus* و *Enterococcus faecalis*, *Bacillus cereus* و *Enterobacter aerogenes* داشته (Al-Snafi, 2014) و فعالیت ضد قارچی آن در مقابل *Candida albican*.

(Lee et al., 1996; Fan et al., 1998; Yoshihara et al., 1999). هورمون تستوسترون پیش‌برنده و استرادیول مهارکننده رسوب کریستال می‌باشد که توسط آزمایشات میکروسکوپی بافت کلیه تایید شده است (Yoshioka et al., 2011). لذا در مطالعه حاضر از موش صحرایی نر استفاده گردید.

گزارشات متفاوتی در خصوص pH ادرار در نمونه‌های با سنگ کلیه ارائه شده است. ادرار اسیدی معمولاً در انسان‌ها با تشکیل سنگ کلسیم آگزالات ایدیوپاتیک کلیوی یافت می‌شود در حالی که در هیپراگزالوری مزمن، موش‌ها ادرار قلیایی دارند. مکانیسم تولید ادرار قلیایی بعد از تیمار اتیلن گلیکول و ارتباط آن با آسیب کلیوی در این مدل از موش‌ها ناشناخته باقی مانده است و نیاز به مطالعات بیشتر دارد (Huang et al., 2000).

گیاه کرفس ویژگی‌های دارویی از جمله اثرات هیپرلیپیدمی، آنتی‌اکسیدانی و فعالیت‌های محافظت کبدی دارد (Mansi et al., 2009). مطالعات نشان داده است که گیاه کرفس دارای اثرات گوارشی، قلبی-عروقی، سایتوتوکسیک، ضد میکروبی، ضد انگلی، کاهنده چربی خون، ضد التهابی، اعصاب مرکزی و بسیاری اثرات دارویی دیگر می‌باشد (Momin and Nair, 2001; Naema et al., 2010; Ahmed and Sayedda, 2012). خواجوی و همکاران در سال ۲۰۱۱ نشان دادند در تیمار اتیلن گلیکول و گیاه علف دوروا (*Cynodon dactylon*)، رسوبات آگزالات کلسیم به وفور در توبول‌های پروگزیمال نفرون، لوپ‌های هنله، توبول‌های دیستال، مجاری جمع‌آوری کننده و حتی کالیکس کلیه یافت می‌شود (Khajavi Rad et al., 2011). نتایج تحقیق حاضر نشان

نشان دادند اسپری کردن عصاره فیلاننتوس نیرووری (*Niruri phyllanthus*) که یک گونه از راسته مالپیگی‌سانان است دارای فعالیت ضد دردی و التهابی قوی می‌باشد (Porto et al., 2013). در مطالعه‌ای دیگر نشان داده شد آپیژنین (apigenin) در محافظت از کلیه باعث سرکوب استرس اکسیداتیو و التهاب القاء‌شده در موش‌های دارای آسیب کلیوی می‌شود (He et al., 2016). کرفس گیاه دارویی مدر می‌باشد (Feleming, 2007; Ebadi, 2000) پس می‌تواند از این طریق نیز اثر محافظتی خود را در برابر آسیب‌های کلیوی اعمال کند. پوار و همکاران در سال ۲۰۱۲ نشان دادند عصاره میوه هلیله سیاه (*Terminalia chebula*) به علت اثر مدر از افزایش در سطوح اگزالات، کلسیم و فسفات در کلیه جلوگیری کرده و باعث محافظت در برابر سنگ‌های توبول‌های کلیوی می‌شود (Pawar et al., 2012). بنابراین نتایج مطالعه حاضر نشان می‌دهد که تیمار موش‌های صحرایی با عصاره الکلی گیاه کرفس همراه با اتیلن گلیکول از تشکیل سنگ‌های ادراری توسط خاصیت مدر بودن، فعالیت آنتی‌اکسیدانی، ضد التهابی و حفظ برقراری تعادل بین عوامل پیش‌برنده و مهارکننده تشکیل سنگ جلوگیری می‌کند. به منظور تعیین اثرات محافظتی عصاره گیاه کرفس بر سنگ ادراری پیشنهاد می‌گردد که در راستای این تحقیق از ترکیبات مؤثر موجود در عصاره گیاه استفاده گردیده و مشخص گردد که کدام یک از مواد مؤثره موجود در عصاره پتانسیل بالاتری برای ایجاد این اثر دارند. همچنین با بررسی پارامترهای آنتی‌اکسیدانی و التهابی در بافت کلیه، اثرات عصاره گیاه مورد بررسی قرار گیرد.

*Candida parapsilosis* و *Candida krusei* گزارش شده است (Momin et al., 2000; Momin and Nair, 2001). ترکیبات فعال کرفس شامل ایزوایمپراتورین (isoimperatorin)، ایزوکوئرسیترین (isoquercitrin) و لینولئیک اسید (linoleic acid)، کومارین‌ها (شامل celerin، apigravin، ostheno، selenin)، فورانونومارین‌ها (شامل bergapten)، فلاونوئیدها (شامل apigenin و apiin)، ترکیبات فنولی، کولین و آلکالوئیدهای ناشناخته می‌باشد (Asif et al., 2011). فلاونوئیدها از منشأ گیاهان به طور موفقیت‌آمیزی در درمان بیماری‌های مختلف تجربی مفید واقع شده‌اند (Kumar and Pandey, 2013). برخی گزارش‌ها ثابت کرده‌اند که فلاونوئیدها مثل نارینژین (naringenin)، هسپریدین (hesperidin) و ریوتین (rutin) در حفاظت نفرون عمل می‌کنند (Fouad et al., 2014; Kamel et al., 2014). تیمار عصاره اتانولی سیاه دانه (*Nigella sativa*) به علت داشتن فلاونوئیدها و آلکالوئیدها، تعداد و اندازه رسوبات کلسیم اگزالات در بخش‌های مختلف توبول‌های کلیوی را کاهش می‌دهد و از آسیب توبول‌ها و کالیکس‌ها جلوگیری می‌کند (Hadjzadeh et al., 2007). فلاونوئیدها فعالیت‌های دارویی از جمله ضد التهاب، ضد درد (Ramesh et al., 1998; Toker et al., 2004; Kupeli and Yesilada, 2007; Aquila et al., 2009; Dong et al., 2010) و اثرات آنتی‌اکسیدانی و سمیت سلولی را از خود نشان می‌دهند (Heim et al., 2002; Susanti et al., 2007; Dong et al., 2010). بیشتر فلاونوئیدها برای فعالیت‌های ضد التهابی در مدل‌های آزمایشی مختلف در شرایط *in vivo* و *in vitro* مطالعه شدند. پورتو و همکاران در سال ۲۰۱۳



علوم و تحقیقات که نهایت همکاری را در انجام این پروژه داشته‌اند، کمال تقدیر و تشکر را داریم.

## سپاسگزاری

مطالعه حاضر حاصل پایان‌نامه مقطع کارشناسی ارشد فیزیولوژی جانوری از دانشگاه آزاد اسلامی واحد علوم و تحقیقات تهران بوده که با حمایت مالی این دانشگاه انجام شده است. از معاونت پژوهشی واحد

## تعارض منافع

نویسندگان اعلام می‌دارند که هیچ‌گونه تضاد منافی ندارند.

## منابع

- Arumham, V. and Bycroft, J. (2016). The management of urolithiasis. *Surgery*, 34(7): 352-360.
- Ahmed, Q.S. and Sayedda, K. (2012). Effect of celery (*Apium graveolens*) seeds extract on protease inhibitor (Ritonavir) induced dyslipidemia. *National Journal of Integrated Research in Medicine*, 3(1): 52-56.
- Al-Howiriny, T., Alsheikh, A., Alqasoumi, S., Al-Yahya, M., ElTahir, K. and Rafatullah, S. (2010). Gastric antiulcer, antisecretory and cytoprotective properties of celery in rats. *Pharmaceutical Biology*, 48(7): 786-793.
- Al-Snafi, A.E. (2014). The pharmacology of *Apium graveolens*. A review. *International Journal for Pharmaceutical Research Scholars*, 3(1-1): 671-677.
- Aquila, S., Giner, R.M., Recio, M.C., Spigazzini, E.D. and Ríos, J.L. (2009). Anti-inflammatory activity of flavonoids from *Cayaponia tayuya* roots. *Journal of Ethnopharmacology*, 121(2): 333-337.
- Asif, H.M., Akram, M., Usmanghani, K., Akhtar, N., Shah, P.A., Uzair, M., *et al.* (2011). Monograph of *Apium graveolens* Linn. *Journal of Medicinal Plant Research*, 5(8): 1494-1496.
- Baananou, S., Bouftira, I., Mahmoud, A., Boukef, K., Marongiu, B. and Boughattas, N.A. (2013). Antiulcerogenic and antibacterial activities of *Apium graveolens* essential oil and extract. *Natural Product Research*, 27(12): 1075-1083.
- Belanger, J.T. (1998). Perillyl alcohol: applications in oncology. *Alternative Medicine Review*, 3(6): 448-457.
- Bos, R. and Fischer, F.C. (1986). Composition of the volatile oils from the roots, leaves and fruits of different taxa of *Apium graveolens*. *Planta Medica*, 6: 531.
- Calixto, J.B., Beirith, A., Ferreira, J., Santos, A.R.S., Cechinel Filbo, V. and Yunes, R.A. (2000). Naturally occurring antinociceptive substances from plants. *Phytotherapy Research*, 14: 401-418.
- Cao, Z.G., Liu, J.H., Zhou, S.W., Wu, W., Yin, C.P. and Wu, J.Z. (2004). The effects of the active constituents of *Alisma orientalis* on renal stone formation and bikunin expression in rat urolithiasis model. *Zhonghua Yi Xue Za Zhi*, 84(15): 1276-1279.
- Choochote, W., Tuetun, B., Kanjanapothi, D., Rattanachanpichai, E., Chaithong, U., Chaiwong, P., *et al.* (2004). Potential of crude seed extract of celery, *Apium graveolens* L., against the mosquito *Aedes aegypti* (L.) (Diptera: Culicidae). *Journal of Vector Ecology: Journal of the Society for Vector Ecology*, 29(2): 340-346.

- Corley, R.A., Bartels, M.J., Weitz, K.K., Soelberg, J.J., Gies, R.A. and Thrall, K.D. (2005). Development of a physiologically based pharmacokinetic model for ethylene glycol and its developmentally toxic metabolite, glycolic acid, in adult rats and humans. *Toxicological Sciences*, 85: 476-490.
- Corley, R.A., Wilson, D.M., Hard, G.C., Stebbins, K.E., Bartels, M.J., Soelberg, J.J., *et al.* (2008). Dosimetry considerations in the enhanced sensitivity of male Wistar rats to chronic ethylene glycol-induced nephrotoxicity. *Toxicology and Applied Pharmacology*, 228(2): 165-178.
- Curhan, G.C., Willett, W.C., Knight, E.L. and Stampfer, M.J. (2004). Dietary factors and the risk of incident kidney stones in younger women. Nurses' health study II. *Archives of Internal Medicine*, 164(8): 885-891.
- Dong, W., Wei, T., Guang-Ming, Y. and Bao-Chang, C. (2010). Anti-inflammatory, antioxidant and cytotoxic activities of flavonoids from *Oxytropis falcata* Bunge. *Chinese Journal of Natural Medicines*, 8(6): 461-465.
- Ebadi, M. (2007). *Pharmacodynamic basis of herbal medicine*. CRC Press, Taylor and Francis Group, pp: 89.
- Fan, J., Glass, M.A. and Chandhoke, P.S. (1998). Effect of castration and finasteride on urinary oxalate excretion in male rats. *Urological Research*, 26(1): 71-75.
- Feleming, T. (2000). *PDR for herbal medicines*. New Jersey: Montvale, NJ: Medical Economic Company, pp: 128-129, 173.
- Fluke, H. (2005). *Medicinal Plants*. 6th ed., Tavakoli-Saberi, M., Sedaghat, R., translators. Iran: Tehran, Gulshan Press, pp: 201. [In Persian]
- Fouad, A.A., Albuali, W.H., Zahran, A. and Gomaa, W. (2014). Protective effect of naringenin against gentamicin-induced nephrotoxicity in rats. *Environmental Toxicology and Pharmacology*, 38(2): 420-429.
- Gara, S.K., Gupta, S.R. and Sharma, N.D. (1980). Glucosides of *Apium graveolens*. *Planta Medica*, 38(4): 363-365.
- Ghodasara, J., Pawar, A., Deshmukh, C. and Kuchekar, B. (2010). Inhibitory effect of rutin and curcumin on experimentally-induced calcium oxalate urolithiasis in rats. *Pharmacognosy Research*, 2(6): 388-392.
- Hadjzadeh, M., Khoei, A., Hadjzadeh, Z. and Parizady, M. (2007). Ethanolic extract of *Nigella sativa* L. seeds on ethylene glycol-induced kidney calculi in rats. *Urology Journal*, 4(2): 86-90.
- Hardani, A., Afzalzadeh, M.R., Amirzargar, A., Mansouri, E. and Meamar, Z. (2015). Effects of aqueous extract of celery (*Apium graveolens* L.) leaves on spermatogenesis in healthy male rats. *Avicenna Journal of Phytomedicine*, 5(2): 113-119. [In Persian]
- He, X., Li, C., Wei, Z., Wang, J., Kou, J., Liu, W., *et al.* (2016). Protective role of apigenin in cisplatin-induced renal injury. *European Journal of Pharmacology*, 789: 215-221.
- Heim, K.E., Tagliaferro, A.R. and Bobilya, D.J. (2002). Flavonoid antioxidants: chemistry, metabolism and structure-activity relationships. *The Journal of Nutritional Biochemistry*, 13(10): 572-584.
- Huang, H.S., Chen, J. and Chen, C.F. (2000). Circulating adhesion molecules and neutral endopeptidase enzymuria in patients with urolithiasis and hydronephrosis. *Urology*, 55(6): 961-965.
- Kamel, K.M., El-Raouf, A., Ola, M., Metwally, S.A., El-Latif, A., Hekma, A., *et al.* (2014). Hesperidin and rutin, antioxidant citrus flavonoids, attenuate cisplatin-induced nephrotoxicity in rats. *Journal of Biochemical and Molecular Toxicology*, 28(7): 312-319.
- Karadi, R.V., Gadge, N.B., Alagawadi, K.R. and Savadi, R.V. (2006). Effect of *Moringa oleifera* Lam. root-wood on ethylene glycol induced urolithiasis in rats. *Journal of Ethnopharmacology*, 105: 306-311.
- Khajavi Rad, A., Hadjzadeh, M.A., Rajaei, Z., Mohammadian, N., Valiollahi, S. and Sonei, M. (2011). The beneficial effect of *Cynodon dactylon* fractions on ethylene glycol-induced kidney calculi in rats. *Urology Journal*, 8(3): 179-184.

- Khan, S.R. (2005). Hyperoxaluria-induced oxidative stress and antioxidants for renal protection. *Urological Research*, 33(5): 349-357.
- Khan S.R. (2006). Renal tubular damage/dysfunction: key to the formation of kidney stones. *Urological Research*, 34(2): 86-91.
- Knoll, T.H. (2010). Epidemiology, pathogenesis, and pathophysiology of urolithiasis. *European Urology Supplements*, 9(12): 802-806.
- Kumar, S. and Pandey, A.K. (2013). Chemistry and biological activities of flavonoids: an overview. *The Scientific World Journal*, 2013: 1-16.
- Kupeli, E. and Yesilada, E. (2007). Flavonoids with anti-inflammatory and antinociceptive activity from *Cistus laurifolius* L. leaves through bioassay-guided procedures *Journal of Ethnopharmacology*, 112(3): 524-530.
- Lans, C.A. (2006). Ethnomedicines used in Trinidad and Tobago for urinary problems and diabetes mellitus. *Journal of Ethnobiology and Ethnomedicine*, 2: 45.
- Lee, Y.H., Huang, W.C., Huang, J.K. and Chang, L.S. (1996). Testosterone enhances whereas estrogen inhibits calcium oxalate stone formation in ethylene glycol treated rats. *The Journal of Urology*, 156(2): 502-505.
- Leth, P.M. and Gregersen, M. (2005). Ethylene glycol poisoning. *Forensic Science International*, 155(2-3): 179-184.
- Mansi, K., Abushoffa, A.M., Disi, A. and Aburjai, T. (2009). Hypolipidemic effects of seed extract of celery (*Apium graveolens*) in rats. *Pharmacognosy Magazine*, 5(20): 301-305.
- Momin, R.A., Ramsewak, R.S. and Nair, M.G. (2000). Bioactive compounds and 1, 3-Di [(cis)-9-octadecenoyl]-2-[(cis, cis)-9, 12-octadecadienoyl] glycerol from *Apium graveolens* L. Seeds. *Journal of Agricultural and Food Chemistry*, 48(9): 3785-3788.
- Momin, R.A. and Nair, M.G. (2001). Mosquitocidal, nematocidal, and antifungal compounds from *Apium graveolens* L. seeds. *Journal of Agricultural and Food Chemistry*, 49(1): 142-145.
- Murray, M.S., Holmes, R.P. and Lowther, W.T. (2008). Active site and loop 4 movements within human glycolate oxidase: implications for substrate specificity and drug design. *Biochemistry*, 47(8): 2439-2449.
- Naema, N.F., Dawood, B. and Hassan, S.A. (2010). A study of some Iraqi medicinal plants for their spasmolytic and antibacterial activities. *Journal of Basrah Researches (Sciences)*, 36(6): 67-73.
- Nishijima, S., Sugaya, K., Hokama, S., Morozumi, M. and Ogawa, Y. (2004). Effect of dehydroepiandro-sterone on oxalate metabolism in rats. *Frontiers in Bioscience*, 9: 1360-1364.
- Pawar, A.T., Gaikwad, G.D., Metkari, K.S., Tijore, K.A., Ghodasara, J.V. and Kuchekar, B.S. (2012). Effect of *Terminalia chebula* fruit extract on ethylene glycol induced urolithiasis in rats. *Biomedicine and Aging Pathology*, 2(3): 99-103.
- Pellegrino, B., Parravani, A., Cook, L. and Mackay, K. (2006). Ethylene glycol intoxication: disparate findings of immediate versus delayed presentation. *The West Virginia Medical Journal*, 102(4): 32-34.
- Porter, W.H. (2012). Ethylene glycol poisoning: Quintessential clinical toxicology; analytical conundrum. *Clinica Chimica Acta*, 413(3-4): 365-377.
- Porto, C.R.C., Soares, L.A.L., Souza, T.P., Petrovick, P.R., Lyra, I.L., Araújo Júnior, R.F., *et al.* (2013). Anti-inflammatory and antinociceptive activities of *Phyllanthus niruri* spray-dried standardized extract. *Revista Brasileira de Farmacognosia*, 23(1): 138-144.
- Ramesh, M., Rao, Y.N., Rao, A.V.N.A., Prabhakar, M.C., Rao, C.S., Muralidhar, N., *et al.* (1998). Antinociceptive and anti-inflammatory activity of a flavonoid isolated from *Caralluma attenuate*. *Journal of Ethnopharmacology*, 62(1): 63-66.
- Saeidi, J., Bozorgi, H., Zendehdel, A. and Mehrzad, J. (2012). Therapeutic effects of aqueous extracts of *Petroselinum sativum* on ethylene glycol-induced kidney calculi in rats. *Urology Journal*, 9(1): 361-366.

- Scheid, C.R., Koul, H.K., Kennington, L., Hill, W.A., Lubner-Narod, J., Jonassen, J., *et al.* (1995). Oxalate-induced damage to renal tubular cells. *Scanning Microscopy*, 9(4): 1097-1105.
- Selvam, R., Kalaiselvi, P., Govindaraj, A., Bala Murugan, V. and Sathish Kumar, A.S. (2001). Effect of a lanata leaf extract and vediuppu chunnam on the urinary risk factors of calcium oxalate urolithiasis during experimental hyperoxaluria. *Pharmacological Research*, 43(1): 89-93.
- Shad, A.A., Shah, H.U., Bakht, J., Choudhary, M.I. and Ullah, J. (2011). Nutraceutical potential and bioassay of *Apium graveolens* L. grown in Khyber Pakhtunkhwa-Pakistan. *Journal of Medicinal Plants Research*, 5(20): 5160-5166.
- Shafaeifar, A., Mehrabi, S., Malekzadeh, J., Jannesar, R., Sadeghi, H., Vahdani, R., *et al.* (2012). Effect of hydrophilic extract of *alhagi maurorum* on ethylene glycol-induced renal stone in male Wistar rats. *Armaghane danesh*, 17(2): 129-138. [In Persian]
- Shafizadeh, H. (2002). *Medicinal Plants in Lorestan*. 1st ed., Lorestan: Haian, pp: 46-49. [In Persian]
- Srinivasa, B., Desu, R. and Sivaramakrishna, K. (2012). Antidepressant activity of methanolic extract of *Apium graveolens* seeds. *International Journal of Research in Pharmacy and Chemistry*, 2(4): 1124-1127.
- Sullivan, J.C., Sasser, J.M. and Pollock, J.S. (2007). Sexual dimorphism in oxidant status in spontaneously hypertensive rats. *American Journal of Physiology-Regulatory, Integrative and Comparative Physiology*, 292(2): R764-R768.
- Susanti, D., Sirat, H.M., Ahmad, F., Ali, R.M., Aimi, N. and Kitajima, M. (2007). Antioxidant and cytotoxic flavonoids from the flowers of *Melastoma malabathricum* L. *Food Chemistry*, 103(3): 710-716.
- Thamilselvan, S., Khan, S.R. and Menon, M. (2003). Oxalate and calcium oxalate mediated free radical toxicity in renal epithelial cells: Effect of antioxidants. *Urological Research*, 31(1): 3-9.
- Thimm, J.C., Burritt, D.J., Sims, I.M., Newman, R.H., Ducker, W.A. and Melton, L.D. (2002). Celery (*Apium graveolens*) parenchyma cell walls: cell walls with minimal xyloglucan. *Physiologia Plantarum*, 116(2): 164-171.
- Toker, G., Kupeli, E., Memisoglu, M. and Yesilada, E. (2004). Flavonoids with antinociceptive and anti-inflammatory activities from the leaves of *Tilia argentea* (silver linden). *Journal of Ethnopharmacology*, 95(2-3): 393-397.
- Wong, R.Y.Y. and Kitts, D. (2006). Studies on the dual antioxidant and antibacterial properties of parsley (*Petroselinum crispum*) extracts. *Food Chemistry*, 97: 505-515.
- Xu, H., Zisman, A.L., Coe, F.L. and Worcester, E.M. (2013). Kidney stones: an update on current pharmacological management and future directions. *Expert Opinion on Pharmacotherapy*, 14(4): 435-447.
- Yarnell, E. (2002). Botanical medicines for the urinary tract. *World Journal of Urology*, 20(5): 285-293.
- Yoshihara, H., Yamaguchi, S. and Yachiku, S. (1999). Effect of sex hormones on oxalate-synthesizing enzymes in male and female rat livers. *The Journal of Urology*, 161(2): 668-673.
- Yoshioka, I., Tsujihata, M., Akanae, W., Nonomura, N. and Okuyama, A. (2011). Angiotensin type-1 receptor blocker candesartan inhibits calcium oxalate crystal deposition in ethylene glycol-treated rat kidneys. *Urology*, 77(4): 1007.e9-1007.e14.
- Zidorn, C., Johrer, K., Ganzera, M., Schubert, B., Sigmund, E.M., Mader, J., *et al.* (2005). Polyacetylenes from the apiaceae vegetables carrot, celery, fennel, parsley, and parsnip and their cytotoxic activities. *Journal of Agricultural and Food Chemistry*, 53(7): 2518-2523.

## Effects of *Apium graveolens* extract on serum calcium and oxalate in ethylene glycol- induced kidney injury in male Wistar rats

Mehrparvar, P.<sup>1</sup>, Eidi, A.<sup>2\*</sup>, Mortazavi, P.<sup>3</sup>, Oryan, Sh.<sup>2</sup>

1- MSc of Physiology, Department of Biology, Science and Research Branch, Islamic Azad University, Tehran, Iran.

2- Professor, Department of Biology, Science and Research Branch, Islamic Azad University, Tehran, Iran.

3- Associate Professor, Department of Pathology, Faculty of Veterinary Medicine, Science and Research Branch, Islamic Azad University, Tehran, Iran.

\*Corresponding author's email: eidi@srbiau.ac.ir

(Received: 2017/7/20 Accepted: 2018/9/19)

### Abstract

Celery (*Apium graveolens*) is a biennial plant, belonging to family Apiaceae. Various parts of celery are used in hepatic and spleen disorders, brain disorders, body pain, and sleep disturbances. The present study was planned to investigate the effect of celery ethanolic extract on ethylene glycol induced kidney injury in male Wistar rats. Urolithiasis was induced in hyperoxaluric rat model by giving 0.75% ethylene glycol for 28 days. Animals were divided into 8 groups (n=6) including normal control, urolithiatic control (0.75% ethylene glycol in their drinking water), normal rats receiving celery extract at doses of 50, 100 and 200 mg/kg and urolithiatic rats receiving celery extract at doses of 50, 100 and 200 mg/kg intragastrically. At the end of the experiment (28 days), blood samples were collected by cardiac puncture and serum calcium and oxalate was analyzed. Statistical analysis was performed by one-way analysis of variance followed by Tukey post hoc test ( $p < 0.05$ ). Significant elevation of serum oxalate and reduction of serum calcium was observed in urolithiatic control rats compared with the normal control rats. Administration of celery extract at a dose of 200 mg/kg produced significant elevation in serum calcium and reduction in serum oxalate in urolithiatic rats. Thus, celery extract could ameliorate urolithiasis induced by ethylene glycol.

**Conflict of interest:** None declared.

**Keywords:** Celery, Urolithiasis, Ethylene glycol, Rat.