

بررسی اثرات محافظتی عصاره گیاه گزنه بر آسیب حاد کلیوی القاء شده با جنتامایسین در موش‌های صحرایی

مهدیه حاج جوادی^۱، اکرام عیدی^۲، پژمان مرتضوی^{۳*}

۱- دانش‌آموخته کارشناسی ارشد فیزیولوژی، دانشکده علوم پایه، واحد علوم و تحقیقات، دانشگاه آزاد اسلامی، تهران، ایران.

۲- استاد گروه فیزیولوژی، دانشکده علوم پایه، واحد علوم و تحقیقات، دانشگاه آزاد اسلامی، تهران، ایران.

۳- دانشیار گروه پاتولوژی، دانشکده علوم تخصصی دامپزشکی، واحد علوم و تحقیقات، دانشگاه آزاد اسلامی، تهران، ایران.

*نویسنده مسئول مکاتبات: Sp.mortazavi@gmail.com

(دریافت مقاله: ۹۵/۱۲/۱۴ پذیرش نهایی: ۹۶/۸/۱۷)

چکیده

آمینوگلیکوزیدها اغلب در ترکیب با آنتی‌بیوتیک‌های بتالاکتام مورد استفاده قرار می‌گیرند. اثرات ضد باکتری سریع، در دسترس بودن، قیمت منطقی و ایجاد مقاومت کم موجب انتخاب دارویی آن‌ها برای درمان عفونت‌های متعدد تهدیدکننده زندگی شده است. از طرف دیگر اثرات سمیت کلیوی آمینوگلیکوزیدها باعث شده که نتوان به صورت طولانی مدت از آنها استفاده نمود. استفاده از عصاره‌های گیاهی به منظور کاهش آسیب‌های ایجاد شده توسط مواد آسیب‌رسان از دیرباز مورد توجه واقع شده است. مطالعه حاضر به منظور بررسی خاصیت محافظت‌کنندگی عصاره گیاه گزنه در برابر جراحات کلیوی ناشی از مصرف جنتامایسین در موش‌های صحرایی انجام گرفته است. بدین منظور، ۴۵ سر موش صحرایی نر نژاد ویستار به ۹ گروه ۵ تایی تقسیم شدند: ۱- گروه کنترل سالم، ۲- گروه کنترل منفی که ۲۰ tween دریافت کرد، ۳- گروه کنترل بیمار که فقط جنتامایسین (۱۰۰ mg/kg) دریافت کرد، گروه‌های ۴ تا ۶ به ترتیب عصاره گزنه با غلظت‌های (۵۰، ۱۰۰ و ۲۰۰ mg/kg) به صورت خوراکی دریافت کردند و گروه‌های ۷ تا ۹ هم‌زمان با عصاره گزنه، جنتامایسین (۱۰۰ mg/kg) نیز دریافت کردند. در پایان دوره آزمایش (۲۸ روز) نمونه‌های خونی برای ارزیابی کارکرد کلیه‌ها تهیه شد و بافت کلیه برای آسیب‌شناسی بافتی جدا گردید. جنتامایسین به تنهایی موجب آسیب بافت کلیه شد و سطح سرمی اوره و کراتینین را به طور معنی‌داری افزایش داد ($p < 0/05$). در حالی که، تجویز هم‌زمان عصاره گزنه و جنتامایسین به طور معنی‌داری موجب کاهش فراسنجه‌های سرمی مذکور گردید ($p < 0/05$). همچنین آسیب‌شناسی بافتی نشان‌دهنده بهبود ساختار بافتی کلیه در موش‌های تحت درمان با عصاره گزنه بود. با توجه به نتایج به دست آمده می‌توان گفت گیاه گزنه با دارا بودن منابع آنتی‌اکسیدانی می‌تواند از سمیت کلیوی ناشی از جنتامایسین جلوگیری کند.

کلیدواژه‌ها: جنتامایسین، آسیب حاد کلیه، گزنه، موش صحرایی.

مقدمه

پراکسیداسیون غشاء لیپیدی، دناتوراسیون پروتئین‌ها و آسیب DNA، آسیب سلولی و نکروز را القاء می‌کند (Com et al., 2012). نتیجه برهم‌خوردن تعادل بین ROS و دفاع آنتی‌اکسیدانی، استرس اکسیداتیو است. استرس اکسیداتیو موجب بی‌نظمی در عملکردهای سلولی شده و باعث ایجاد شرایط مختلف بیماری‌زایی می‌گردد (Ferrari et al., 1991). هر ترکیبی اعم از طبیعی یا صناعی با ویژگی‌های آنتی‌اکسیدانی می‌تواند موجب کاهش آسیب‌های ناشی از استرس اکسیداتیو گردد (Heibatollah et al., 2008).

گیاه گزنه با نام علمی *Urtica dioica*، تیره *Urticaceae* راسته *Urticales* در زیررده بی‌گلبرگ‌ها و رده دولپه‌ای‌ها می‌باشد. این گیاه در نقاط مختلف دنیا و نواحی مرطوب اغلب نقاط ایران می‌روید (JaniGhorban, 2000). گزنه گیاهی است که شامل آمینواسیدهای ضروری، ویتامین‌ها و مواد غذایی بسیاری است (Aksu and Kaya, 2004). تانن، کومارین، تری‌ترپن، لکتین، استرول و فلاونوئیدها در این گیاه وجود دارند (Bisser, 1994). خانواده این ترکیبات دارای فعالیت آنتی‌اکسیدانی هستند (Kataki et al., 2010). عصاره گیاه گزنه دارای اثرات کاهندگی قند خون بوده و ضد دیابت است (Ahangarpour et al., 2012). گزنه استفاده‌های پزشکی متفاوت در درمان بیماری‌های دیابت، آترواسکلروز، بیماری‌های قلبی-عروقی، آرتريت روماتوئید و سرطان پروستات دارد (Bnouham et al., 2010).

هدف از مطالعه حاضر، بررسی اثرات محافظت از کلیوی گیاه گزنه در موش‌های صحرایی نر نژاد ویستار،

کلیه‌ها نقش مهمی در برقراری تعادل فیزیولوژیکی بدن داشته و در دفع، متابولیسم، ترشح و تنظیم مواد دخالت دارند. بنابراین، آسیب کلیه‌ها می‌تواند بسیار زیان‌آور باشد. آسیب حاد کلیه با کاهش ناگهانی در عملکرد کلیه و کاهش تولید ادرار و افزایش اوره و کراتینین سرم همراه می‌باشد (Hoste and Schurgers, 2008). عوامل مختلفی باعث ایجاد نکروز حاد کلیوی می‌شوند که خانواده آنتی‌بیوتیک‌های آمینوگلیکوزیدی از این نوع می‌باشند (Stojiljkovic et al., 2012). جنتامایسین داروی آمینوگلیکوزیدی است که به دلیل اثرات سودمند درمانی، سرعت پایین در ایجاد مقاومت و قیمت منطقی در ردیف اول درمان آنتی‌بیوتیکی علیه باکتری‌های گرم منفی قرار دارد (Barza et al., 1996). مشخص شده است که در ۱۰ تا ۲۵ درصد از بیماران دریافت‌کننده جنتامایسین آسیب حاد کلیوی ایجاد شده است (Aronson, 2006). سمیت کلیوی ناشی از جنتامایسین منجر به تغییرات عملکردی مثل افزایش سطح سرمی اوره و کراتینین می‌شود و در نهایت آسیب حاد کلیه ایجاد می‌شود (Selby et al., 2009). تیمار موش صحرایی با جنتامایسین می‌تواند به‌عنوان یکی از بهترین مدل‌های آزمایشگاهی برای مطالعه آسیب حاد کلیه در نظر گرفته شود (Stojiljkovic et al., 2012). شواهد تجربی نقش رادیکال‌های آزاد اکسیژن و نیتروژن و کاهش فعالیت آنزیم‌های آنتی‌اکسیدان را در سمیت کلیوی ناشی از جنتامایسین پیشنهاد می‌کند (Lee et al., 2012). مطالعات متعددی به حضور گونه‌های فعال اکسیژن (Reactive oxygen species; ROS) در آسیب حاد کلیه اشاره دارد. تولید ROS از طریق

با آسیب کلیوی ناشی از تزریق درون صفاقی جتتامایسین بود.

مواد و روش‌ها

عصاره‌گیری: گیاه گزنه، در بهار سال ۱۳۹۴ از شهرستان خوی جمع‌آوری شد و به آزمایشگاه هرباریوم واحد علوم و تحقیقات دانشگاه آزاد اسلامی منتقل و مورد شناسایی و تأیید قرار گرفت. بخش‌های هوایی گیاه در سایه و در دمای ۲۵ درجه سانتی‌گراد خشک و آسیاب گردید. به حدود ۱۰۰ گرم از پودر گیاه سه برابر الکل اتانول ۷۰ درجه اضافه شد و به مدت ۷۲ ساعت روی همزن قرار داده شد. پس از ۷۲ ساعت، عصاره الکلی به‌دست‌آمده توسط کاغذ صافی، قیف شیشه‌ای و بالن ژوژه صاف شد. سپس نمونه‌ها به بالن مخصوص دستگاه روتاری ریخته شد و بالن به دستگاه روتاری وصل گردید تا الکل موجود در بالن تبخیر شود و تا حد امکان عصاره غلیظی به‌دست آید. سپس زمانی که مقدار بسیار کمی عصاره الکلی باقی ماند، بالن از دستگاه جدا گردیده و محتویات آن داخل پلیت‌ها ریخته شد. پلیت‌ها در فضای آزمایشگاه با در باز قرار داده شدند تا الکل باقی‌مانده تبخیر شده و تا حد امکان عصاره خشک‌شده باقی بماند. پس از خشک شدن، عصاره در پلیت‌ها گذاشته شد و در یخچال در دمای صفر تا ۴ درجه سانتی‌گراد به دور از نور و گرما نگه‌داری شدند. در زمان نیاز به استفاده از عصاره برای گاوآژ حیوانات، رسوب باقی‌مانده گزنه در هر پلیت اندازه‌گیری شد و با افزودن آب مقطر دوزهای ۵۰، ۱۰۰ و ۲۰۰ میلی‌گرم بر کیلوگرم وزن بدن موش تهیه گردید.

برای حل شدن بهتر عصاره از tween 20 با غلظت ۱/۵۰ استفاده شد.

حیوانات مورد آزمایش: این مطالعه تجربی آزمایشگاهی در تابستان ۱۳۹۵ و در مجتمع آزمایشگاهی واحد علوم و تحقیقات دانشگاه آزاد اسلامی روی ۴۵ سر موش صحرایی نر بالغ نژاد ویستار در محدوده وزنی ۲۰۰ تا ۲۳۰ گرم انجام گرفت. موش‌ها از بخش تکثیر و نگه‌داری حیوانات آزمایشگاهی انستیتو پاستور ایران تهیه و در قفس‌های مخصوص نگه‌داری شدند. به‌منظور پرهیز از استرس و سازگار شدن حیوانات با محیط، هیچ‌گونه آزمایشی به مدت یک هفته روی موش‌ها صورت نگرفت و تمامی حیوانات تحت شرایط محیطی و تغذیه‌ای یکسان (دما، رطوبت، نور و نوع جیره غذایی) نگه‌داری شدند و طی دوره نوری ۱۲ ساعت تاریکی و ۱۲ ساعت روشنایی قرار گرفتند. آب و غذا نیز به صورت آزاد در اختیار حیوانات قرار گرفت. این مطالعه مطابق اصول اخلاقی مورد تأیید کمیته اخلاق حمایت از حقوق حیوانات آزمایشگاهی واحد علوم و تحقیقات دانشگاه آزاد اسلامی انجام گرفت. حیوانات مورد آزمایش به‌طور تصادفی به ۹ گروه برابر تقسیم شدند:

گروه اول (کنترل سالم): حیوانات این گروه روزانه ۰/۵ میلی‌لیتر سرم فیزیولوژی را به مدت ۲۸ روز به‌صورت خوراکی (گاوآژ) دریافت کردند.

گروه دوم (گروه کنترل منفی): حیوانات این گروه روزانه ۰/۵ میلی‌لیتر tween 20 را به مدت ۲۸ روز متوالی دریافت کردند.

گروه سوم (کنترل بیمار): به حیوانات این گروه ۱۰۰ mg/kg جتتامایسین روزانه به مدت ۷ روز متوالی به صورت درون صفاقی تزریق شد.

شدن این دوره، موش‌ها به مدت ۱۲ ساعت ناشتا نگه‌داشته شدند و در روز ۲۹، موش‌ها توسط اتر بیهوش شده و با ایجاد شکاف بر روی شکم، خون‌گیری از قلب آن‌ها انجام شد. سرم خونی تهیه‌شده و میزان اوره و کراتینین سرم به کمک کیت‌های آزمایشگاهی (پارس آزمون) مورد سنجش قرار گرفتند. جهت آسیب-شناسی بافتی، کلیه موش‌ها به دو قسمت مساوی تقسیم و در فرمالین بافری ۱۰ درصد قرار داده شدند. بعد از ۲۴ ساعت مراحل آماده‌سازی بافتی از طریق تهیه بلوک-های پارافینی رایج، برش‌گیری و رنگ آمیزی هماتوکسیلین-ئوزین انجام گردید و با استفاده از میکروسکوپ نوری (Olympus CX22, Germany) میزان جراحات مطابق جدول ابررسی و امتیازدهی شد.

گروه چهارم تا ششم (گروه‌های تجربی سالم تیمار شده فقط با عصاره گزنه): حیوانات در این گروه به ترتیب با دوزهای ۵۰، ۱۰۰ و ۲۰۰ mg/kg وزن بدن، عصاره گزنه را طی ۲۸ روز به صورت گاوآژ دریافت کردند.

گروه هفتم تا نهم (گروه‌های تجربی بیمار تیمار شده با جنتامایسین و عصاره گزنه): به این گروه از موش‌ها جنتامایسین با دوز ۱۰۰ میلی‌گرم بر کیلوگرم وزن بدن، به مدت ۷ روز متوالی تزریق شد. همچنین هم‌زمان با شروع تزریق، حیوانات به ترتیب عصاره گزنه را با غلظت‌های ۵۰، ۱۰۰ و ۲۰۰ mg/kg به صورت گاوآژ به مدت ۲۸ روز متوالی دریافت کردند. -خون‌گیری و نمونه‌گیری: طول مدت تیمار ۲۸ روز (در گروه جنتامایسین ۷ روز) متوالی بود، که پس از سپری

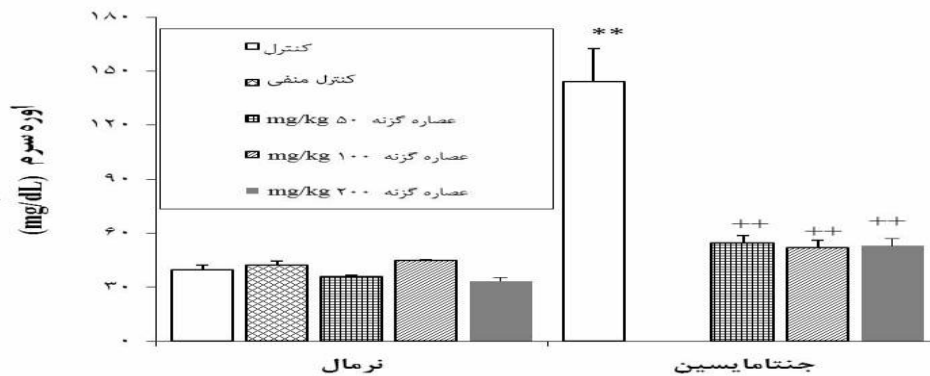
جدول ۱- امتیازدهی جراحات مشاهده شده در کلیه موش‌های صحرایی

امتیاز	ملاک ارزیابی	شاخص
۰	عدم دژنراسیون	
۱	کمتر از ۲۵ درصد	
۲	بین ۲۵ تا ۵۰ درصد	دژنراسیون لوله‌های ادراری
۳	بین ۵۰ تا ۷۵ درصد	
۴	بیش از ۷۵ درصد	
۰	عدم حضور	
۱	خفیف (کمتر از ۲۵ درصد)	
۲	خفیف (بین ۲۵ تا ۵۰ درصد)	نفوذ سلول‌های التهابی
۳	متوسط (بین ۵۰ تا ۷۵ درصد)	
۴	برجسته (بیش از ۷۵ درصد)	
۰	عدم نکروز	
۱	کمتر از ۲۵ درصد	
۲	بین ۲۵ تا ۵۰ درصد	نکروز لوله‌های ادراری
۳	بین ۵۰ تا ۷۵ درصد	
۴	بیش از ۷۵ درصد	

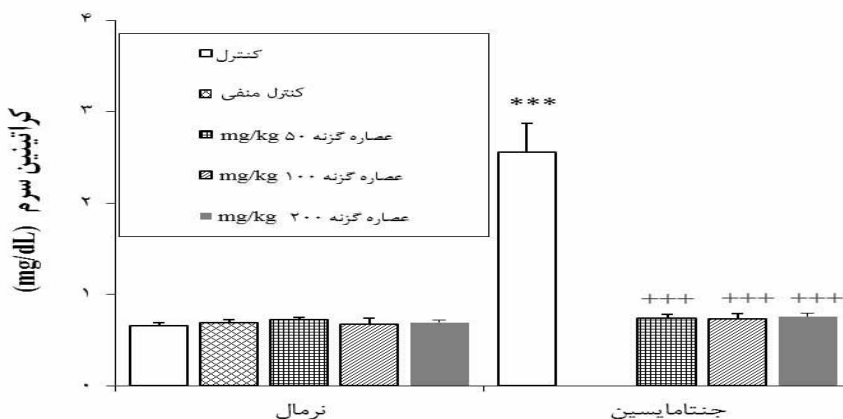
یافته‌ها

تیمار با عصاره الکلی گیاه گزنه تغییر معنی‌داری در میزان اوره و کراتینین سرم در حیوانات سالم ایجاد نکرد. تیمار با جنتامایسین باعث افزایش معنی‌دار ($p < 0/01$) اوره و کراتینین سرم در مقایسه با حیوانات گروه کنترل سالم گردید و تیمار همزمان عصاره گزنه و جنتامایسین باعث کاهش معنی‌دار ($p < 0/01$) در میزان اوره و کراتینین سرم در مقایسه با گروه دریافت‌کننده جنتامایسین شد (نمودارهای ۱ و ۲).

-**تحلیل آماری داده‌ها:** داده‌های به دست آمده کمی، به صورت میانگین \pm انحراف معیار ($mean \pm SD$) ارائه و اختلاف معنی‌دار بین گروه‌ها با استفاده از نرم افزار SPSS ویرایش ۱۸، توسط آزمون‌های آماری تحلیل واریانس یک‌طرفه (ANOVA) و پس‌آزمون توکی (Tukey) در سطح معنی‌داری $p < 0/05$ تحلیل شدند.



نمودار ۱- اثر تیمار با عصاره گیاه گزنه بر میزان اوره سرم در موش‌های سالم و آسیب‌حاد کلیه ناشی از جنتامایسین. هر ستون میانگین \pm انحراف معیار را نشان می‌دهد. تعداد حیوانات در هر گروه ۵ سر می‌باشد. ** اختلاف از گروه کنترل سالم را نشان می‌دهد ($p < 0/01$). ++ اختلاف از گروه کنترل بیمار را نشان می‌دهد ($p < 0/01$).



نمودار ۲- اثر تیمار عصاره گیاه گزنه بر میزان کراتینین سرم در موش‌های سالم و آسیب‌حاد کلیه ناشی از جنتامایسین. هر ستون میانگین \pm انحراف معیار را نشان می‌دهد. تعداد حیوانات در هر گروه ۵ سر می‌باشد. *** اختلاف از گروه کنترل سالم را نشان می‌دهد ($p < 0/01$). +++ اختلاف از گروه کنترل بیمار را نشان می‌دهد ($p < 0/01$).

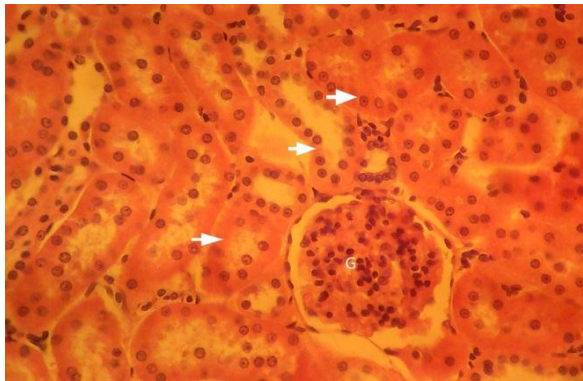
جنتامایسین و عصاره گزنه با دز ۵۰ mg/kg آسیب متوسطی در لوله‌های ادراری به‌صورت دژنراسیون و نکروز خفیف در لوله‌های ادراری مشاهده گردید. نفوذ سلول‌های التهابی تک‌هسته‌ای نیز مشاهده شد (شکل ۶). این جراحات در گروه‌های تیمار هم‌زمان جنتامایسین و عصاره گزنه با دزهای ۱۰۰ mg/kg و ۲۰۰ به میزان کمتری مشاهده گردید (شکل‌های ۷ و ۸). در گروه کنترل منفی (تیمار با Tween 20) نیز هیچ‌گونه آسیبی در بافت کلیه مشاهده نشد. گلومرول‌ها کاملاً سالم و لوله‌های ادراری به صورت طبیعی دیده شدند. (شکل ۹). امتیازبندی جراحات مشاهده شده در گروه‌های مختلف در جدول ۲ نشان داده شده است.

در آسیب‌شناسی بافتی کلیه‌های حیوانات گروه کنترل سالم هیچ‌گونه جراحی دیده نشد. گلومرول‌ها کاملاً سالم و لوله‌های ادراری طبیعی دیده شدند (شکل ۱). در گروه کنترل بیمار، در اثر تیمار با جنتامایسین آسیب شدید در لوله‌های ادراری به صورت نکروز و دژنراسیون شدید سلول‌های پوششی توپول‌ها و نفوذ سلول‌های التهابی تک‌هسته‌ای در فضای بینابینی کلیه دیده شد. این گروه یک الگوی کاملاً مشخص از نکروز حاد لوله‌های ادراری را نشان داد (شکل ۲). در گروه‌های تیمار با گزنه با دوزهای ۵۰، ۱۰۰ و ۲۰۰ mg/kg هیچ‌گونه آسیبی در بافت کلیه دیده نشد. گلومرول‌ها کاملاً سالم و لوله‌های ادراری به صورت طبیعی دیده شدند. (شکل‌های ۳ تا ۵). در گروه تیمار هم‌زمان

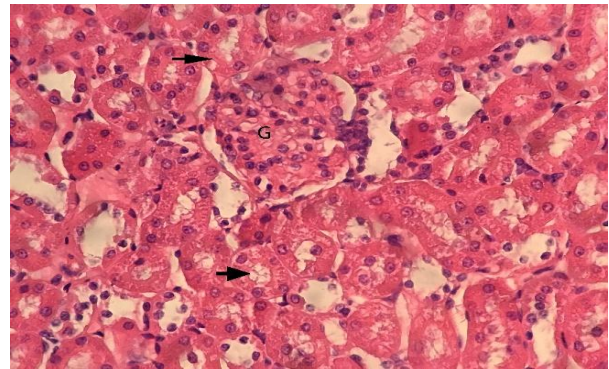
جدول ۲- امتیازدهی شدت جراحات مشاهده‌شده در گروه‌های مختلف آزمایش (mean±SD)

شاخص	گروه‌های آزمایش							
	کنترل سالم	کنترل بیمار	تجربی سالم ۵۰ mg/kg	تجربی سالم ۱۰۰ mg/kg	تجربی سالم ۲۰۰ mg/kg	تجربی بیمار ۵۰ mg/kg	تجربی بیمار ۱۰۰ mg/kg	تجربی بیمار ۲۰۰ mg/kg
دژنراسیون لوله‌های ادراری	۰/۰۰ /۰۰±	۰/۰۰±۰/۰۵*	۰/۰۰±۰/۰۲**	۰/۰۰±۰/۰۰	۰/۰۰±۰/۰۰	۰/۰۰±۰/۰۰	۰/۰۰±۰/۰۵**	۰/۰۰±۰/۰۰
نفوذ سلول‌های التهابی	۰/۰۰ /۰۰±	۰/۰۰±۰/۱۰*	۰/۰۰±۰/۰۰**	۰/۰۰±۰/۰۰	۰/۰۰±۰/۰۰	۰/۰۰±۰/۰۰	۰/۰۰±۰/۰۰**	۰/۰۰±۰/۰۰
نکروز لوله‌های ادراری	۰/۰۰ /۰۰±	۰/۰۰±۰/۳۷*	۰/۰۰±۰/۰۰**	۰/۰۰±۰/۰۰	۰/۰۰±۰/۰۰	۰/۰۰±۰/۰۰	۰/۰۰±۰/۰۰**	۰/۰۰±۰/۰۰

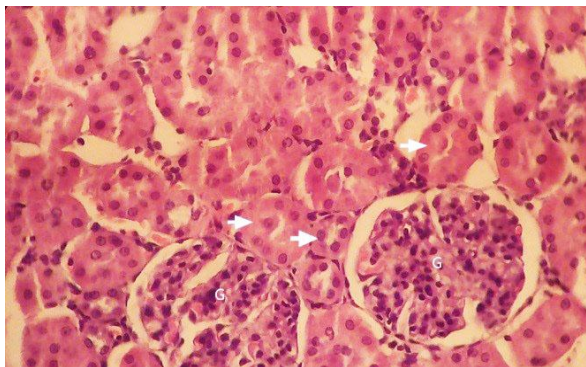
* اختلاف از گروه کنترل سالم را نشان می‌دهد (p<۰/۰۵). ** اختلاف از گروه کنترل بیمار را نشان می‌دهد (p<۰/۰۵).



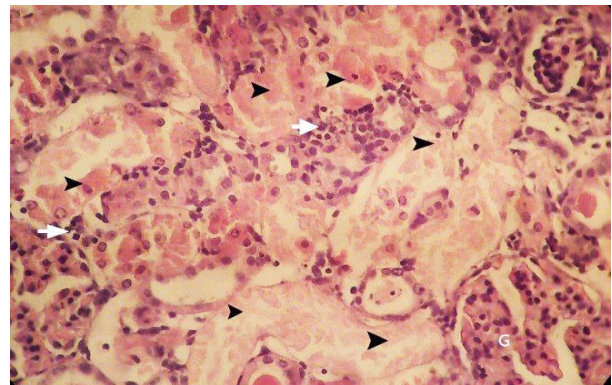
شکل ۴- بافت کلیه در گروه تیمار با عصاره گزنه (۱۰۰ mg/kg). گلومرول سالم (G) و لوله‌های ادراری (پیکان‌ها) به صورت طبیعی دیده می‌شوند (رنگ‌آمیزی هماتوکسیلین-ائوزین، درشت‌نمایی ۴۰×).



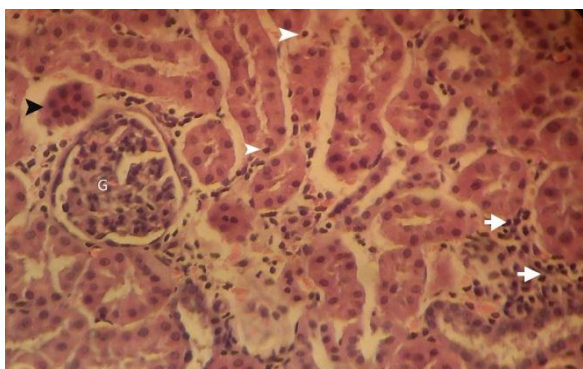
شکل ۱- بافت کلیه در گروه کنترل سالم. گلومرول سالم (G) و لوله‌های ادراری (پیکان) به صورت طبیعی دیده می‌شوند (رنگ‌آمیزی هماتوکسیلین-ائوزین، درشت‌نمایی ۴۰×).



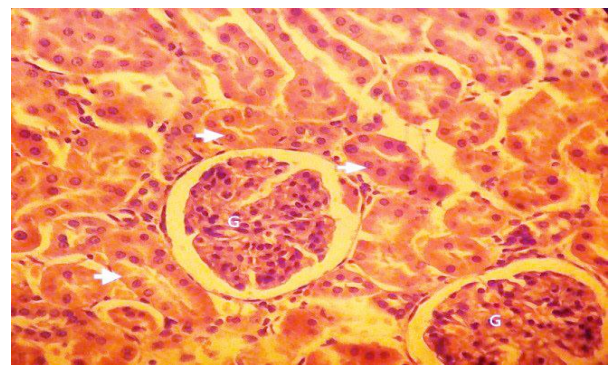
شکل ۵- بافت کلیه در گروه تیمار با عصاره گزنه (۲۰۰ mg/kg). گلومرول سالم (G) و لوله‌های ادراری (پیکان‌ها) به صورت طبیعی دیده می‌شوند (رنگ‌آمیزی هماتوکسیلین-ائوزین، درشت‌نمایی ۴۰×).



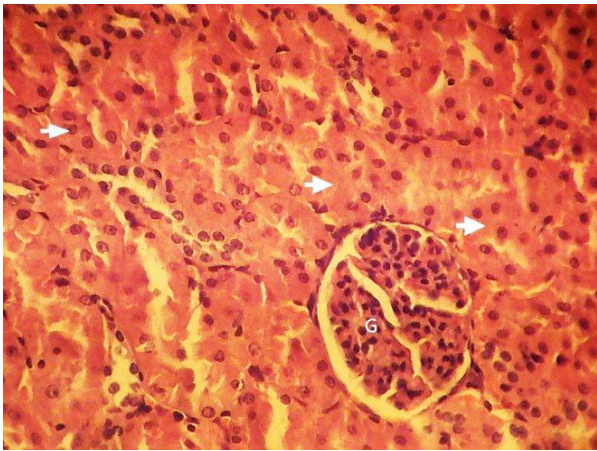
شکل ۲- بافت کلیه در گروه تیمار با جنتامایسین. گلومرول (G) و نکرور گسترده لوله‌های ادراری (نوک پیکان‌های سیاه) و نفوذ سلول‌های التهابی تک‌هسته‌ای (پیکان‌های سفید) دیده می‌شوند (رنگ‌آمیزی هماتوکسیلین-ائوزین، درشت‌نمایی ۴۰×).



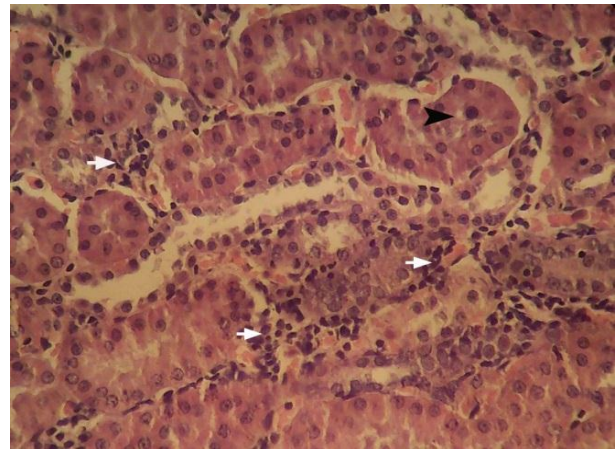
شکل ۶- بافت کلیه در گروه تیمار با جنتامایسین و عصاره گزنه (۵۰ mg/kg). گلومرول به صورت سالم (G) دیده می‌شود. نکرور خفیف لوله‌های ادراری (نوک پیکان‌های سفید) و نفوذ خفیف سلول‌های التهابی تک-هسته‌ای (پیکان‌ها) و دژنراسانس متوسط لوله‌های ادراری (نوک پیکان-های سیاه) دیده می‌شوند (رنگ‌آمیزی هماتوکسیلین-ائوزین، درشت-نمایی ۴۰×).



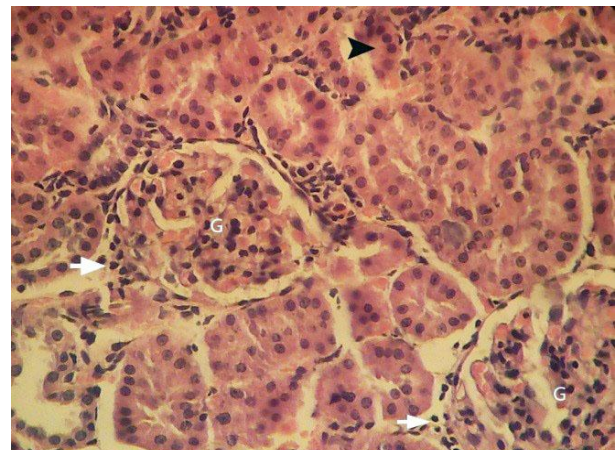
شکل ۳- بافت کلیه در گروه تیمار با عصاره گزنه (۵۰ mg/kg). گلومرول سالم (G) و لوله‌های ادراری (پیکان‌ها) به صورت طبیعی دیده می‌شوند (رنگ‌آمیزی هماتوکسیلین-ائوزین، درشت‌نمایی ۴۰×).



شکل ۹- بافت کلیه در گروه کنترل منفی (tween 20). گلومرول سالم (G) و لوله های ادراری (پیکان‌ها) به صورت طبیعی دیده می‌شوند (رنگ آمیزی هماتوکسیلین-ائوزین، درشت‌نمایی $\times 40$).



شکل ۷- بافت کلیه در گروه تیمار با جنتامایسین و عصاره گزنه (mg/kg 100). نفوذ خفیف سلول‌های التهابی تک‌هسته‌ای (پیکان‌های سفید) در بافت بینابینی و دژنراسانس خفیف سلول‌های پوششی لوله‌های ادراری (نوک پیکان سیاه) دیده می‌شوند (رنگ آمیزی هماتوکسیلین-ائوزین، درشت‌نمایی $\times 40$).



شکل ۸- بافت کلیه در گروه تیمار با جنتامایسین و عصاره گزنه (mg/kg 200). گلومرول به صورت سالم (G) و نفوذ خفیف سلول‌های التهابی تک‌هسته‌ای (پیکان‌های سفید) در بافت بینابینی و هم‌چنین تغییرات دژنراتیو خفیف توبولی (نوک پیکان سیاه) دیده می‌شوند (رنگ آمیزی هماتوکسیلین-ائوزین، درشت‌نمایی $\times 40$).

سخت و تهدیدکننده زندگی قرار دارد (Barza *et al.*, 1996). محدودیت بزرگ برای کاربرد بالینی جنتامایسین، سمیت کلیوی ناشی از دارو است، به‌خصوص زمانی که دوزهای چندگانه در یک دوره درمانی استفاده شود. تحقیقات نشان می‌دهند که

بحث و نتیجه‌گیری

جنتامایسین، آنتی‌بیوتیکی است که به‌تنهایی یا با همکاری آنتی‌بیوتیک‌های بتالاکتام استفاده می‌شود و در ردیف اول درمان آنتی‌بیوتیکی برای مداوای بیماری‌های

ارزش بالینی ویژه‌ای است. امروزه تمایل به سمت آنتی‌اکسیدان‌های طبیعی به‌خصوص با منشأ گیاهی افزایش یافته است (Gülçin *et al.*, 2004). گیاه گزنه دارای ترکیبات متعددی است، از جمله: پلی‌ساکاریدها و کافئیک مالئیک اسید، که هر دو به مقدار فراوان در همه بخش‌های گیاه گزنه یافت می‌شوند و فعالیت آنتی‌اکسیدانی آن را نشان می‌دهند (Obertreis *et al.*, 1996). ترکیبات گزنه دارای فعالیت آنتی‌اکسیدانی هستند و می‌توانند بعضی از آنزیم‌های مشخص را تغییر دهند و بعضی مواد مثل نیتریک پراکسید و رادیکال هیدروکسیل را غیرفعال کنند (Kataki *et al.*, 2010). هوفسس و همکاران در سال ۲۰۰۷، یکی از علل ایجاد تومور را اثر رادیکال‌های آزاد می‌دانستند و با مطالعاتی که روی شاخ و برگ گزنه انجام دادند، نشان دادند این گیاه دارای خاصیت آنتی‌اکسیدانی خوبی است (Hofseth and Wargovich, 2007). منصور و همکاران در سال ۲۰۰۷ طی تحقیقی نشان دادند که عصاره متانولی-آبی ۲۰ درصد شاخ و برگ گزنه حاوی ترکیبات زیستی از جمله فلاونوئیدها می‌باشد. گیاه گزنه نقش مهمی بر رشد سلول‌های سرطانی با بالاترین درصد ۸۹/۲۲ در سلول‌های هلا (HELA) ایفا کرده است. می‌توان احتمال داد برخی از خواص ضد سرطانی گزنه به علت عملکرد فلاونوئیدهای موجود در آن باشد که از این نظر با نتایج تحقیقات پژوهشگران دیگر مطابقت دارد (Mansour *et al.*, 2007). در مطالعه حاضر تیمار با جنتامایسین موجب افزایش اوره و کراتینین سرم گردید که تأییدکننده بررسی‌های پیشین است (Selby *et al.*, 2009). از این‌رو، مطالعه حاضر نقش محافظتی گیاه گزنه در برابر سمیت کلیوی ناشی از

جنتامایسین می‌تواند باعث ایجاد نکرروز حاد در سلول‌های پوششی لوله‌های پیچیده نزدیک شده و در نهایت منجر به نارسایی حاد کلیوی (Acute renal failure) همراه با محدودیت در سنتز پروتئین‌ها در سلول‌های کلیوی می‌شود (Nicolau *et al.*, 1995). اثبات شده است که جنتامایسین تولید ROS مثل آنیون سوپراکسید (O_2^-)، پراکسید هیدروژن (H_2O_2) و رادیکال هیدروکسیل (OH^\bullet) را از میتوکندری کلیوی القاء می‌کند و در نهایت منجر به تخریب ساختار و عملکرد کلیوی می‌شود (Moreira *et al.*, 2014). جنتامایسین موجب تغییر در غشاء لیپیدی از طریق تولید رادیکال‌های آزاد به واسطه پراکسیداسیون لیپیدی می‌شود (Parlakpinar *et al.*, 2005). علاوه بر این در موش‌های تیمار شده با جنتامایسین، کلیه‌ها به آسیب ناشی از ROS به دلیل القاء نقص در آنزیم‌های دفاع آنتی‌اکسیدانی مثل سوپراکسید دیسموتاز و کاتالاز بسیار مستعد هستند (Maldonado *et al.*, 2003). جنتامایسین توسط سلول‌های پروکسیمال توبولار به‌وسیله جذب سطحی آندوسیتوزی جذب می‌شود که منجر به اتصال واکوئل‌های آندوسیتوزی با لیزوزوم‌ها در محل تجمع دارو و افزایش اوره و کراتینین سرم می‌شود (Beauchamp *et al.*, 1997). این تجمع، فرایند فسفولیپیدوزیس لیزوزومی را القاء می‌کند و منجر به نکرروز توبولار می‌شود که اساس مکانیسم پاتولوژیکی دخیل در سمیت کلیوی جنتامایسین است (Kadkhodae *et al.*, 2005). با توجه به این‌که سمیت کلیوی ناشی از جنتامایسین مهم‌ترین عامل محدود کننده کاربرد بالینی آن است (Juan *et al.*, 2007)، رویکرد درمانی که بتواند آسیب کلیه ناشی از جنتامایسین را کاهش دهد یا محافظت کند، دارای

خاصیت ضد التهابی این گیاه نیز در آسیب‌های بافتی مورد مطالعه قرار گیرد.

سپاسگزاری

این مطالعه بخشی از پایان‌نامه کارشناسی ارشد زیست‌شناسی-علوم سلولی مولکولی دانشگاه آزاد اسلامی واحد علوم و تحقیقات تهران بوده که با همکاری این دانشگاه انجام گرفته است. از کارکنان مجتمع آزمایشگاهی دانشگاه آزاد اسلامی واحد علوم و تحقیقات تهران که نهایت همکاری را در انجام این پژوهش داشته‌اند، تشکر و قدردانی می‌شود.

تعارض منافع

نویسندگان اعلام می‌دارند در این مطالعه هیچ‌گونه تضاد منافی وجود ندارد.

جنتامایسین را در موش‌های صحرایی مورد ارزیابی قرار داده است. با توجه به این‌که عصاره گیاه گزنه، دارای اثرات آنتی‌اکسیدانی شناخته‌شده می‌باشد و توانایی این ماده در کاهش تولید رادیکال‌های آزاد و کاهش پراکسیداسیون لیپیدی اثبات شده است، احتمالاً این ماده نقش حفاظت کلیوی در برابر آسیب حاد کلیوی ناشی از جنتامایسین را دارد. این مطالعه نشان داد که جنتامایسین جهت القاء آسیب حاد کلیوی در موش داروی مناسبی بوده که می‌تواند جراحات پاتولوژیک این آسیب را به خوبی نشان دهد. همچنین استفاده از عصاره‌های گیاهی به صورت یک داروی محافظتی می‌تواند از ایجاد آسیب‌های حاد کلیوی جلوگیری کند. پیشنهاد می‌گردد در مطالعات بعدی با اندازه‌گیری سایتوکین‌هایی نظیر فاکتور نکروزدهنده تومور (TNF)

منابع

- Ahangarpour, A., Mohammadian, M. and Dianat, M. (2012). Antidiabetic effect of hydroalcoholic *Urtica dioica* leaf extract in male rats with fructose-induced insulin resistance. *Iranian Journal of Medical Science*, 37:181-186.
- Aksu, M.İ. and Kaya, M. (2004). Effect of usage *Urtica dioica* L. on microbiological properties of sucuk, a Turkish dry-fermented sausage. *Food Control*, 8: 591-595.
- Aronson, J.K. (2006). *Meyler's Side Effects of Drugs*. 15th ed., Amsterdam: Elsevier, pp: 132-134.
- Barza, Ms., Ioannidis, J.P., Cappelleri, J.C. and Lau, J. (1996). Single or multiple daily doses of aminoglycosides: a meta-analysis. *British Medical Journal*, 312: 338-345.
- Beauchamp, D., Laurent, G., Grenier, L., Gourde, P., Zanen, J. and Stiennon, J.A.H. (1997). Attenuation of gentamicin-induced nephrotoxicity in rats by fleroxacin. *Antimicrobial Agents Chemotherapy*, 41: 1237-1245.
- Bisser, N.G. (1994). *Herbal Drugs and Polypharmaceuticals*. Boca Raton, CRC Press, pp: 505-509.
- Bnouham, M., Merhfour F.Z. and Ziyyat, A. (2010). Antidiabetic effect of some medicinal plants of Oriental Morocco in neonatal non-insulin-dependent diabetes mellitus rats. *Human Experimental Toxicology*, 29: 865-871.

- Com, E., Boitier, E., Marchandeu, J.P., Brandenburg, A., Schroeder, S., Hoffmann, D., et al. (2012). Integrated transcriptomic and proteomic evaluation of gentamicin nephrotoxicity in rats. *Toxicology and Applied Pharmacology*, 258: 124-133.
- Ferrari, R., Ceconi, C., Curello, S., Cargnoni, A., Pasini, E. and Visioli, O. (1991). The occurrence of oxidative stress during reperfusion in experimental animals and men. *Cardiovascular Drugs and Therapy*, 5(2): 227-287.
- Gülçin, T., Küfrevioğlu, O., Oktay, M. and Büyükkuroğlu, M. (2004). Antioxidant, antimicrobial, antiulcer and analgesic activities of nettle (UDL.). *Journal of Ethnopharmacology*, 90: 205-215.
- Heibatollah, S., Reza, N., Izadpanah, G. and Sohailla, S. (2008). Hepatoprotective effect of *Cichorium intybus* on CCl4-induced liver damage in rats. *African Journal of Biochemistry Research*, 2(6): 141-144.
- Hofseth, L.J. and Wargovich, M.J. (2007). Inflammation, cancer and targets of ginseng. *Journal of Nutrition*, 137: 183S-185S.
- Hoste, E.A. and Schurgers, M. (2008). Epidemiology of acute kidney injury: how big is the problem? *Critical Care Medicine*, 36(4 Suppl): 146-151.
- JaniGhorban, M. (2000). Flora of iran, Research Institute of Forest and Rangelands publication, Tehran, 36: 5-6. [In Persian]
- Juan, S.H., Chen, C.H., Hsu, Y.H. and Hou, C.C. (2007). Tetramethylpyrazine protects rat renal tubular cell apoptosis induced by gentamicin. *Nephrology Dialysis Transplantation*, 22: 732-739.
- Kadkhodae, M., Khastar, H., Faghihi, M., Ghaznavi, R. and Zahmatkesh, M. (2005). Effects of co supplementation of vitamins E and C on gentamicin-induced nephrotoxicity in rat. *Experimental Physiology*, 90: 571-576.
- Katakı, M.S., Murugamani, V., Rajkumari, A., Singh, P., Mehra, D.A. and Yadav, R.S. (2010). Antioxidant, hepatoprotective, and anthelmintic activities of methanol extract of *Urtica dioica* L. leaves. *Pharmaceutical Crops*, 3: 38-46.
- Lee, I.C., Kim, S.H., Lee, S.M., Baek, H.S., Moon, C., Kim, S.H., et al. (2012). Melatonin attenuates gentamicin-induced nephrotoxicity and oxidative stress in rats. *Archives in Toxicology*, 86: 1527-1536.
- Maldonado, P.D., Barrera, D., Medina-Campos, O.N., Hernandez-Pando, R., Ibarra-Rubio, M.E. and Pedraza-Chaverri, J. (2003). Aged garlic extract attenuates gentamicin induced renal damage and oxidative stress in rats. *Life Science*, 73: 2543-2556.
- Mansour, H.B., Boubaker, I., Bouhlel, A., Mahmoud, S. and Bernillon, M. (2007). An genotoxic activities of crude extracts from *Acacia salicina* leaves. *Environmental Molecular Mutagen*, 48: 58-66.
- Moreira, M., Nascimento, M., Bozzo, T., Cintra, A., Da Silva, S., Dalboni, M., et al. (2014). Ascorbic acid reduces gentamicin-induced nephrotoxicity in rats through the control of reactive oxygen species. *Clinical Nutrition*, 33: 296-301.
- Nicolau, D.P., Freeman, C.D., Belliveau, P.P., Nightingale, C.H., Ross, J.W. and Quintiliani, R. (1995). Experience with a once-daily aminoglycoside program administered to 2,184 adult patients. *Antimicrob. Agents Chemotherapy*, 39: 650-655.
- Obertreis, B., Giller, K., Teucher, T., Behnke, B. and Schmitz, H. (1996). Anti-inflammatory effect of *Urtica dioica* folia extract in comparison to caffeic malic acid. *Drug Research*, 46: 52-56.
- Parlakpinar, H., Tasmemir, S., Polat, A., Bay-Karabulut, A., Vardi, N., Ucar, M., et al. (2005). Protective role of caffeic acid phenethyl ester (cape) on gentamicin-induced acute renal toxicity in rats. *Toxicology*, 207: 169-177.
- Selby, N.M., Shaw, S.M., Woodier, N., Fluck, R.J. and Kohle, N.V. (2009). Gentamicin-associated acutkidne ey injury. *The Quarterly Journal of Medicine*, 102: 873-880.

-
- Stojilkovic, N., Stoilkovic, M., Randjelovic, P., Veljkovic, S. and Mihailovic D. (2012). Cytoprotective effect of vitamin C against gentamicin-induced acute kidney injury in rats. *Experimental and Toxicologic Pathology*, 64: 69-75.

Protective effects of nettle (*Urtica dioica*) extract against acute kidney injury induced by gentamicin in the rat

Hajjavadi, M¹., Eidi, A²., Mortazavi, P.^{3*}

1- MSc Graduate, Faculty of Basic Sciences, Science and Research Branch, Islamic Azad University, Tehran, Iran.

2- Professor, Department of Physiology, Faculty of Basic Sciences, Science and Research Branch, Islamic Azad University, Tehran, Iran.

3- Associate Professor, Department of Pathology, Faculty of Specialized Veterinary Sciences, Science and Research Branch, Islamic Azad University, Tehran, IRAN

*Corresponding author's email: sp.mortazavi@gmail.com

(Received: 2017/3/4 Accepted: 2017/11/8)

Abstract

Aminoglycosides are often used in combination with beta-lactam antibiotics and have a rapid bactericidal effect, are available at an affordable cost and have less incidence of resistance, making them a drug of choice for treatment of several life-threatening infections. However, the nephrotoxic effects of aminoglycosides prevent their long term use. The use of herbal extracts in order to decrease injuries of injurious materials has long been considered. The present study was conducted in order to investigate the protective effects of nettle (*Urtica dioica*) extract against gentamicin induced kidney injuries in the rat. Forty five male Wistar rats were divided into 9 groups consisting of: 1-healthy control group, 2- negative control group that received tween 20 (extract solvent), 3- patient control group which received only gentamicin at 100 mg/kg, experimental healthy groups 4-6 which received nettle extract at 50, 100 and 200 mg/kg and patient experimental groups 7-9 which received nettle extract along with gentamicin at 100 mg/kg. At the end of the experiment (28 days), blood samples were obtained, and the kidneys were removed for histopathologic investigations. The results showed that gentamicin alone induced renal tissue damage and significantly increased the serum levels of creatinine and urea ($p<0.05$). However, administration of nettle extract accompanied with gentamicin decreased these markers significantly ($p<0.05$). Also histologic results indicated improvement of renal tissue structures during treatment with nettle extract. It is concluded that nettle could ameliorate nephrotoxicity induced by gentamicin.

Conflict of interest: None declared.

Keywords: Gentamicin, Acute renal injury, *Urtica dioica*, Rat.