

# مطالعه آناتومیکی و هیستومورفومتری زبان و پاپیلاهای آن در جوجه تیغی

## (*Hemiechinus Auritus*)

محمدرضا پریانی<sup>۱\*</sup>، علیرضا رجبی<sup>۲</sup>، سمیه حامدی<sup>۱</sup>

### چکیده

این مطالعه به منظور توصیف خصوصیات آناتومیکی و بافت‌شناسی زبان جوجه تیغی و پردهای آن انجام گرفت. برای این منظور از ۵ جوجه تیغی سالم و بالغ نژاد گوش‌بلند نر با محدوده وزنی ۵۰۰ گرم استفاده گردید. پس از آسان‌کشی حیوانات، با ایجاد چند برش روی ریشه و ترمز زبانی، زبان از استخوان لامی و کف حفره دهانی جدا و در محلول فرمالین ۱۰ درصد تثبیت گردید. پس از تهیه مقطع بافتی، مشاهدات بافتی نشان داد که سطح پشتی زبان شامل سه لایه مخاط، زیرمخاط و طبقه عضلانی است. مخاط در نواحی نوک، بدنه و ریشه بوسیله بافت سنگفرشی مطبق با درجات مختلفی از لایه شاخی پوشیده و حاوی پردهای مختلف از جمله پردهای نخ‌شکل، قارچی-شکل و جامی‌شکل بود. پردهای نخ‌شکل شبیه خار بوده و فاقد انشعابات ثانویه هستند. پردهای قارچی گنبدی‌شکل و بویژه در بدنه زبان متمرکزند. دو پرده جامی در انتهای خلفی زبان حضور دارند. این پردها بزرگ‌ترین و در عین حال کم‌ترین پردها هستند. هیچ‌گونه پرده برجگی‌شکل مشاهده نگردید. همچنین مشاهده شد که از قدام به خلف زبان ضخامت اپیتلیوم کاسته می‌شود. مقایسه نتایج این بررسی با گزارشات در مورد سایر چونندگان نشان داد که ساختار آناتومیکی و بافت‌شناسی زبان جوجه تیغی بیشترین شباهت را با زبان خرگوش دارد.

واژگان کلیدی: آناتومی، بافت‌شناسی، زبان، پرده، جوجه تیغی

تاریخ دریافت: ۹۵/۹/۱۲ تاریخ پذیرش: ۹۵/۱۲/۲۷

### مقدمه

جوجه تیغی گوش بلند (*Hemiechinus auritus*) از انواع گونه‌های خارپشت بوده که علاوه بر ایران در کشورهای خاورمیانه نیز به وفور یافت می‌شود (۱). این حیوان متعلق به رده پستانداران، راسته *Erinaceomorpha* و خانواده *Erinacidae* است (۲). این گونه از جوجه تیغی عمدتاً از حشرات تغذیه می‌کند اما کرم‌ها، حلزون‌ها و همچنین گوشت و برخی سبزیجات را هم به‌عنوان غذا مصرف می‌نماید (۳).

زبان عضوی عضلانی است که در حفره دهان قرار دارد. مخاط زبان به وسیله بافت پوششی سنگفرشی مطبق پوشیده می‌شود. وظایف چشایی، کمک به حرکت غذا و لامسه اصلی‌ترین وظایف زبان محسوب می‌شوند (۴). در سطح زبان ساختارهایی به نام پردهای زبانی مستقر شده‌اند که دارای انواع گوناگونی از جمله پردهای نخ، پردهای قارچی، پردهای جامی، پردهای مخروطی و پردهای برجگی می‌باشند. هر یک از این پردها دارای ویژگی‌های ظاهری و ساختاری منحصر به خود هستند و چگونگی توزیع آن‌ها در موجودات مختلف به نوع، گونه و عادات غذایی بستگی دارد (۵). در دیواره‌های برخی از پردها ساختارهایی به نام جوانه چشایی وجود دارند که شامل یک اتاقک و منفذ چشایی بوده و از دو نوع سلول به نام سلول‌های چشایی (*Neuroepithelial*) و سلول‌های پشتیبان (*Sustentacular*) تشکیل شده‌اند (۷).

از آنجایی که گزارش‌های در دسترس از بررسی‌های مورفولوژیکی زبان جوجه تیغی محدود بوده‌اند، مطالعه پیش رو از نظر آناتومی و بافت‌شناسی دارای اهمیت می‌باشد.

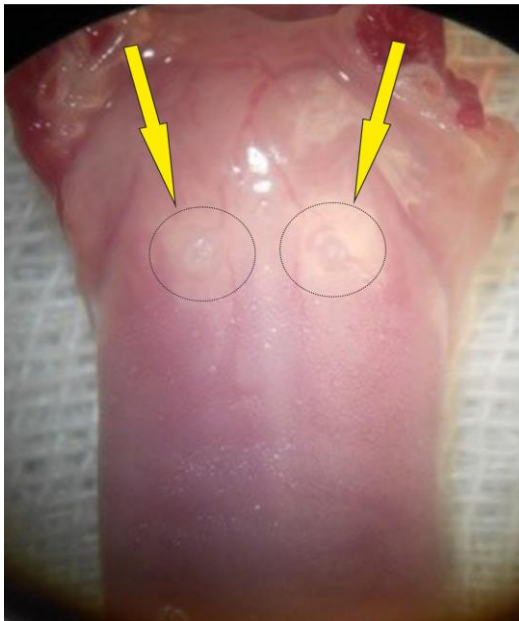### مواد و روش کار

در این مطالعه از ۵ سر جوجه تیغی نر که همگی از نوع خارپشت گوش بلند بودند، استفاده شد. تمامی این حیوانات از بین مراجعین درمانگاه‌های دامپزشکی تهیه گردید. این حیوانات اغلب دچار سانحه بوده و قابل درمان نبودند. جوجه تیغی‌های مورد مطالعه در ابتدا بوسیله پنبه آغشته به کلروفرم بیهوش شده، سپس با تزریق مقادیر بالای داروی

۱- بخش علوم تشریح، گروه علوم پایه، دانشکده دامپزشکی، دانشگاه آزاد اسلامی واحد کرج، کرج، ایران.  
mrrparyani@yahoo.com

۲- دانشکده دامپزشکی، دانشگاه آزاد اسلامی واحد کرج، کرج، ایران.

همچنین ریشه زبان با یک شیب ملایم در جهت خلفی-شکمی به سمت پایه اپی‌گلوٹ خمیده شده و لبه‌های جانبی در انتها واضح نبودند. دو چین خوردگی به نام کمان‌های کامی-زبانی (Palatoglossal arches) ریشه را به کام نرم متصل کرده بودند. در مشاهدات زیر لوپ روی سطح پشتی، پردها مشاهده شدند که ظاهر زبری به زبان داده بودند. بویژه پراکندگی پردهای قارچی در بدنه و پردهای نخعی در نوک بسیار زیاد بود. پردهای جامی بزرگ‌ترین و در عین حال کمترین پردها بودند، به گونه‌ای که دو پرد جامی در انتهای قسمت خلفی زبان مشاهده شد. هیچگونه پرد برگی شکل مشاهده نگردید (نگاره ۱).



نگاره ۱: پردهای جامی در انتهای زبان جوجه تیغی (نوک پیکان) مشاهده می‌شوند.

### مشاهدات میکروسکوپی

در مشاهدات ریزینی مخاط زبان دارای بافت پوششی سنگفرشی مطابق شاخی شده بود. همچنین پارین که غنی از رگ‌های خونی بود بعد از اپی‌تلیوم قرار داشت و در زیر آن زیرمخاط مشاهده شد (نگاره ۲). ضخامت اپیتلیوم از نوک زبان به سمت انتهای آن کاسته می‌شد بطوریکه در ریشه

تیوپیتال سدیم آسان‌کشی شدند. سپس برشی در ناحیه زیر فک ایجاد شده و زبان به همراه ضمام آن خارج شد. پس از شستشوی زبان ارزیابی ماکروسکوپی آن بوسیله لوپ انجام شد. زبان جوجه تیغی‌ها برای ثبوت در محلول بافر فرمالین ۱۰ درصد قرار داده شد و اطلاعات مربوط به جوجه تیغی‌ها نیز بر روی هر یک از ظروف محتوی نمونه به طور جداگانه درج گردید و به آزمایشگاه بافت‌شناسی دانشکده دامپزشکی دانشگاه آزاد اسلامی واحد کرج منتقل گردید. از سه قسمت نوک، بدنه و ریشه زبان نمونه برداری گردید. در این مطالعه، زبان جوجه تیغی بالغ به منظور بررسی هرچه بهتر و دقیق‌تر در سه ناحیه نوک، بدنه و انتها مورد ارزیابی قرار گرفت. پس از تثبیت شدن در محلول فرمالین، نمونه‌ها وارد مراحل معمول بافت‌شناسی شده و برش‌هایی به ضخامت ۶ میکرومتر از آن‌ها تهیه گردید. در این مطالعه از دو رنگ‌آمیزی هماتوکسیلین اتوزین و پرئودیک اسید شیفت استفاده شد.

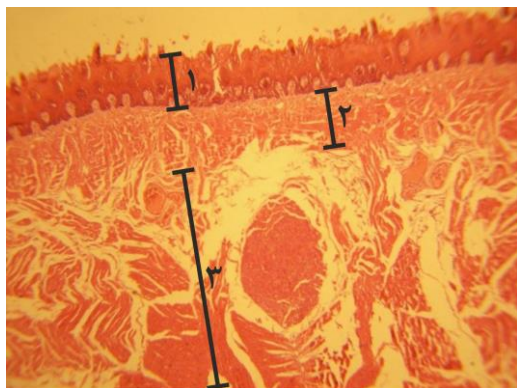
لام‌ها بعد از رنگ‌آمیزی، مورد مطالعه با میکروسکوپ نوری قرار گرفته و طول پردها، عرض پردها، ضخامت لایه اپیتلیوم به صورت کمی توسط گراتیکول خطی مدرج و بافت پوششی، لایه زیرمخاط، لایه عضلانی، اعصاب موجود در ناحیه و غدد سروزی و موکوسی به صورت کیفی ارزیابی گردید. تمامی داده‌های کمی به صورت میانگین  $\pm$  انحراف معیار ارائه و توسط برنامه آماری SPSS ویرایش ۱۸ مورد تحلیل آماری قرار گرفتند. برای مقایسه داده‌ها از روش آماری واریانس یک طرفه استفاده شد. مقادیر  $p < 0/05$  معنی‌دار در نظر گرفته شد.

### نتایج

#### مشاهدات ماکروسکوپی

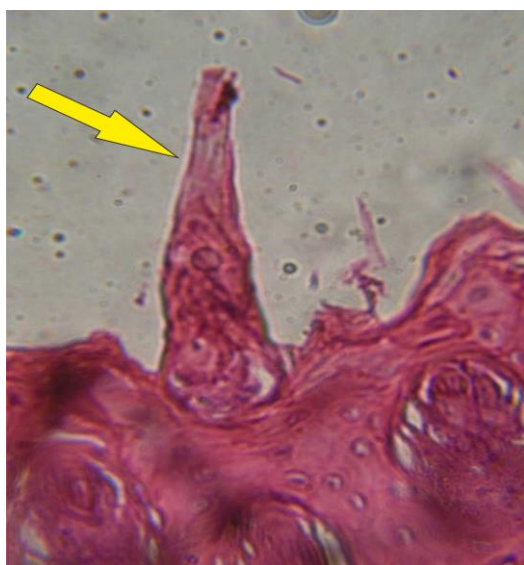در مشاهدات ظاهری زبان جوجه تیغی نژاد گوش بلند، با نوک باریک و سر گرد و مسطح دیده شد و همچنین سطوح پشتی و شکمی به ترتیب با سقف و کف حفره دهان در تماس بوده و در لبه‌ها با یکدیگر تلاقی پیدا می‌کردند.

زبان به کمترین مقدار خود می رسد که این وضعیت هم در مورد سطح پشتی و هم نسبت به سطح شکمی صدق می کرد (نمودارهای ۱ و ۲).

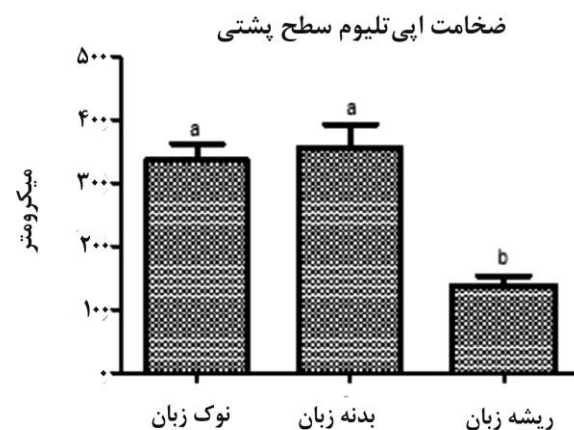


نگاره ۲: نوک زبان جوجه تیغی، سطح پشتی ۱: بافت پوششی، ۲: پارین و زیر مخاط، ۳: طبقه عضلانی (رنگ آمیزی H&E،  $\times 40$ ).

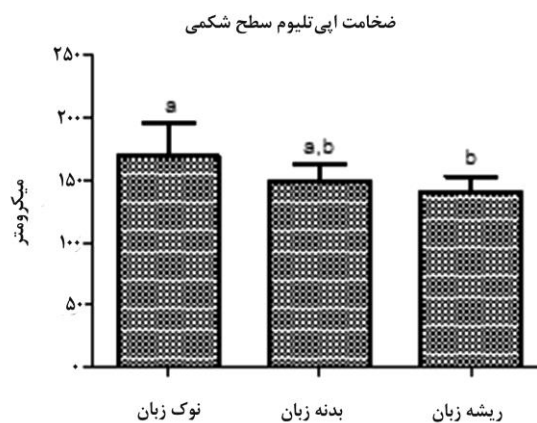
زبان جوجه تیغی نیز فاقد هرگونه پردی بود. در ارزیابی های میکروسکوپی از سه نوع پرد نخ، قارچی و جامی تشخیص داده شدند. پردهای نخ در زبان جوجه تیغی نیز بطور وسیعی در تمام سطح پشتی نوک زبان حاضر بودند که ظاهری شبیه به تیغ یا خار داشته و به سمت عقب خمیده شده بودند و مخاط آن ها از بافت پوششی سنگفرشی مطبق و بسیار شاخی شده پوشیده شده بود (نگاره ۳).



نگاره ۳: نوک زبان جوجه تیغی، سطح پشتی پرد نخ (پیکان) دیده می شود (رنگ آمیزی H&E،  $\times 40$ ).



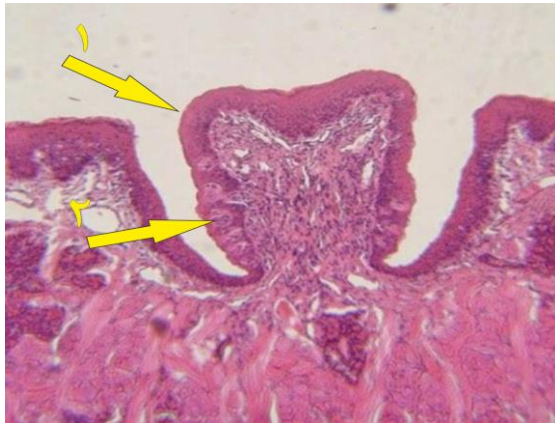نمودار ۱: مقایسه میانگین ضخامت اپیتلیوم سطح پشتی زبان جوجه تیغی در سه قسمت نوک، بدنه و ریشه زبان (حروف انگلیسی غیرمشابه بیانگر اختلاف آماری معنی دار می باشد).



نمودار ۲: مقایسه میانگین ضخامت اپیتلیوم سطح شکمی زبان جوجه تیغی در سه قسمت نوک، بدنه و ریشه زبان (حروف انگلیسی غیرمشابه بیانگر اختلاف آماری معنی دار می باشد).

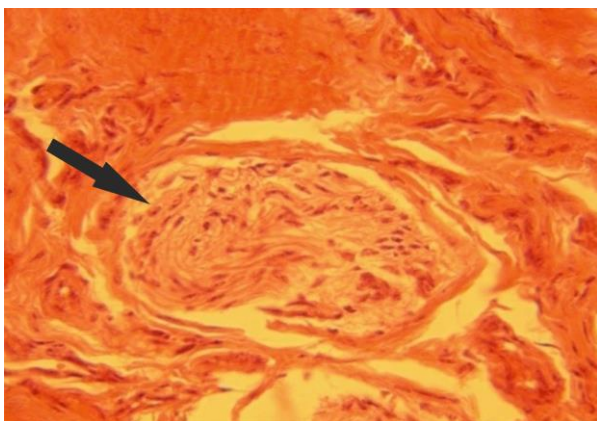
همچنین ضخامت سطح اپیتلیوم در سطح پشتی نسبت به سطح شکمی در هر سه منطقه زبان بیشتر بود. ضخامت اپیتلیوم در سطح پشتی نوک زبان  $336 \pm 26/75$  میکرومتر و در سطح شکمی زبان  $169 \pm 26/85$  میکرومتر بود. ضخامت اپیتلیوم در سطح پشتی و شکمی بدنه زبان به ترتیب  $356 \pm 36/58$  و

بوده و دهانه آن‌ها به شیاری روی این پردها باز می‌شد. در دیواره‌های جانبی پرد، جوانه‌های چشایی به وضوح قابل تشخیص بودند (نگاره ۵). منفذ چشایی جوانه‌ها به درون شیار خندق مانند باز می‌شد.



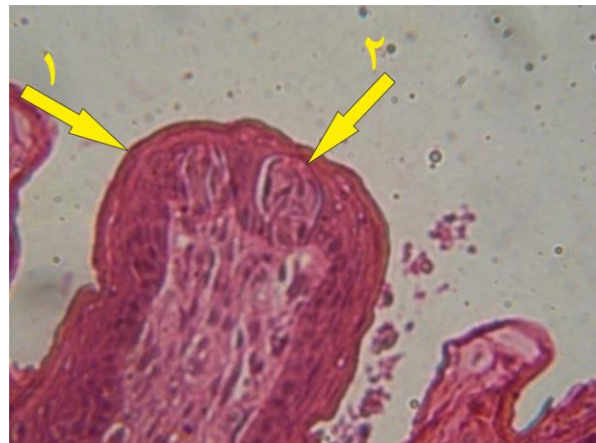نگاره ۵: ریشه زبان جوجه تیغی، سطح پشتی پرد جامی (۱) و جوانه چشایی (۲) مشاهده می‌شود (رنگ آمیزی H&E،  $\times 100$ ).

طبقه عضلانی زبان ترکیبی از دستجات عضلانی اسکلتی بود که در جهات طولی، عرضی و مورب آرایش پیدا کرده و فضاهای بین آن‌ها را رشته‌های کلاژن سست و مویرگ‌ها پر کرده بودند. قابل ذکر است که در قسمت‌هایی از بدنه زبان مقاطعی از عصب محیطی نیز در زیر میکروسکوپ نوری مشاهده شد (نگاره ۶). گروهی از غدد سروزی در میان عضلات زبان مشاهده شدند (نگاره ۷).



نگاره ۶: بدنه زبان جوجه تیغی، سطح پشتی که مقاطعی از عصب محیطی (پیکان) دیده می‌شود (رنگ آمیزی H&E،  $\times 40$ ).

طول و عرض پردهای نخعی در نوک زبان به ترتیب  $159 \pm 19/12$  و  $43 \pm 6/75$  میکرومتر بود. پردهای نخعی در بدنه نسبتاً کوتاه‌تر بودند، طول آن‌ها  $109 \pm 15/24$  میکرومتر و عرض آن‌ها نیز  $41 \pm 3/16$  میکرومتر بود. در پارین و زیر مخاط نیز بافت همبند قابل رویت بود. این پردها در زیر میکروسکوپ نوری تقسیمات ثانویه از خود نشان ندادند. پردهای قارچی در سطح پشتی مستقر بوده و از نظر ظاهری دارای یک پایه باریک و یک کلاهک گرد بودند. این پردها در نوک زبان بیشتر متراکم بودند و در سطوح پشتی این پردها جوانه‌های چشایی مشاهده شدند (نگاره ۴).



نگاره ۴: پرد قارچی (۱) و جوانه چشایی (۲) دیده می‌شود (رنگ آمیزی H&E،  $\times 100$ ).

طول پردهای قارچی در نوک زبان  $340 \pm 33/33$  میکرومتر و عرض آنها  $135 \pm 11/79$  میکرومتر بود. در بدنه طول و عرض این پردها به ترتیب  $350 \pm 19/02$  میکرومتر و  $145 \pm 10/75$  میکرومتر بود.

در انتهای قسمت خلفی زبان دو پرد جامی با بافت سنگفرشی مطبق کمی شاخی شده مشاهده شدند. پردهای جامی در درون یک شیار خندق مانند قرار داشته و بدنه آنها به وسیله این شیار از دیواره زبان جدا می‌گشت. طول و عرض این پردها به ترتیب  $433 \pm 42/18$  میکرومتر و  $197 \pm 4/83$  میکرومتر بودند. جوانه‌های چشایی پردهای جامی روی دیواره‌های جانبی مستقر

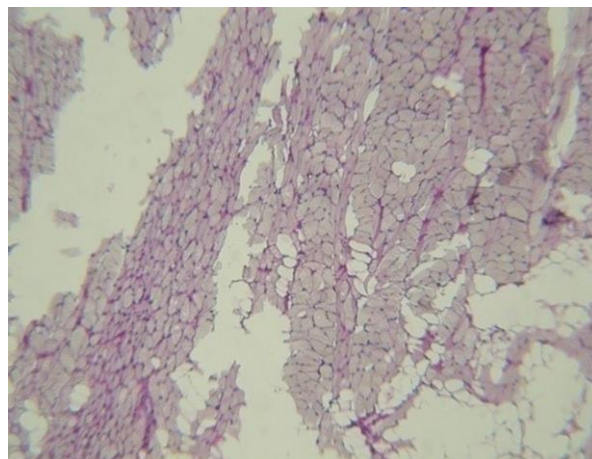
در بررسی حاضر مشاهده شد که مخاط زبان دارای بافت پوششی سنگفرشی مطبق شاخی شده به همراه پارینی غنی از رگهای خونی بود و در زیر آن زیرمخاط دیده می‌شد. این مشاهدات با یافته‌های Nasr در سال ۲۰۱۲ مطابقت داشت (۱۰).

سطح شکمی زبان جوجه تیغی نیز فاقد هرگونه پردی بود. این یافته با نتایج Iwasaki و همکاران در سال ۱۹۹۶ بر روی زبان موش همخوانی داشت (۶). Jabbar در سال ۲۰۱۴، Samuelson در سال ۲۰۰۷ و Qumsiyeh در سال ۱۹۹۶ وجود سه نوع پرد نخعی، قارچی و جامی را به ترتیب در جوجه تیغی، همستر و خوکچه هندی گزارش کرده بودند (۱۳ و ۱۲، ۷). این در حالی بود که در مطالعه حاضر نیز در ارزیابی‌های ماکروسکوپی سه نوع پرد نخعی، قارچی و جامی تشخیص داده شدند.

در مطالعه حاضر پردهای نخعی فراوان، با ظاهری شبیه به خار و خمیده به سمت عقب، با اپی‌تلیومی به شدت شاخی در سطح زبان جوجه تیغی مشاهده گردید. این یافته با گزارشات Karan در سال ۲۰۱۱ در زبان خارپشت کوهی و Toprak در سال ۲۰۰۶ در زبان موش مطابقت داشت (۸، ۱۴).

Toprak و همکاران در سال ۲۰۰۶ و Nasr در سال ۲۰۱۲ وجود تقسیمات ثانویه را در پردهای نخعی به ترتیب در زبان موش و موش صحرائی را گزارش کردند این پردهای ثانویه در تحقیق حاضر نیز مشاهده شد. پردهای قارچی مطابق با یافته‌های Jabbar و Nasr در نوک زبان بیشتر متراکم بودند و در سطوح پشتی این پردها جوانه‌های چشایی مشاهده شدند (۱۴ و ۱۰).

ویژگی‌های مشاهده شده در رابطه با پرد جامی در تحقیق حاضر همسو با یافته‌های Colak در سال ۱۹۹۸ و Jabbar در سال ۲۰۱۴ بود (۸ و ۳). همچنین گروهی از غدد سروزی نیز همسو با یافته‌های Colak و همکاران در سال ۱۹۹۸ در میان عضلات زبان مشاهده شدند (۳).



نگاره ۷. ریشه زبان جوجه تیغی، سطح پشتی که غدد سروزی مشاهده می‌شود (رنگ آمیزی P.A.S.  $\times 100$ ).

## بحث

نتایج بررسی آناتومیکی زبان جوجه تیغی گوش بلند از نظر شکل و محل قرار گیری آن با مطالعات Kobayashi در سال ۱۹۹۰ که بر روی زبان خوکچه هندی انجام گرفت همسو بود (۹). در مطالعه‌ای که توسط Oliveira و همکاران در سال ۲۰۰۴ روی زبان خرگوش انجام گرفت شیار طولی بر سطح پشتی زبان گزارش گردید (۱۱). این در حالی بود که طبق نتایج بررسی حاضر، این شیار طولی در زبان جوجه تیغی گوش بلند مشاهده نشد. همچنین نتایج این بررسی در رابطه با اتصال سطح شکمی زبان به وسیله ترمز زبانی (Frenulum) به کف دهان همسو با گزارش Jabbar در سال ۲۰۱۴ بر روی زبان جوجه تیغی بود (۷).

مطابق با یافته‌های Colak در سال ۱۹۹۸، زبان جوجه تیغی فاقد هرگونه پیشامدگی یا برآمدگی بود (۳). علاوه بر این سایر ویژگی‌ها و جهت‌گیری‌های ریشه زبان مطابق با نتایج Nasr و همکاران در سال ۲۰۱۲ بود (۱۰).

وجود پردهای زبانی که باعث ایجاد ظاهری زیر در سطح زبان شده بود با مشاهدات Jabbar در سال ۲۰۱۴ همسو بود (۷). همچنین در این بررسی هیچگونه پرد برگی مشاهده نگردید.

3. Colak, E., Yigit, N., Sozen, M., Ozkurt, S. (1998): A Study on the Long-Eared Hedgehog, *Hemiechinus Auritus* (Gmelin, 1770) (Mammalia: Insectivora) in Turkey. *Turk. J. Zool.* 22: 131-136.
4. Colville, T., Bassert, J. (2008): *Clinical Anatomy and Physiology for Veterinary Technician 2<sup>nd</sup> Edition*. Mosby Elsever, USA. P: 342.
5. Dyce, K.M., Sack, W.O., Wensing, C.J. (2010): *Textbook of veterinary Anatomy 4<sup>th</sup> edition*. Elsevier Health Sciences. Philadelphia. London New York. P: 15-500.
6. Iwasaki, S., Yushizawa, H., Kawahara, I. (1996): Study by Scanning Electron Microscopy of the Morphogenesis of Three Types of Lingual Papilla in the Mouse. *Acta. Anatomica.* 157(1): 41-52.
7. Jabbar, A.I. (2014): Anatomical and Histological Study of Tongue in the Hedgehog (*Hemiechinus Auritus*). *I. J. R. S. R.* 5(4): 760-763
8. Karan, M., Yilmaz, S., Aydin, A. (2011): Morphology of the Filiform Lingual Papillae in Porcupine (*Hystrix Cristata*). *Anat. Histol. Embryol.* 40(2): 100-103.
9. Kobayashi, K. (1990): Three-dimensional architecture of the connective tissue core of the lingual papillae in the guinea pig. *Anat. Embryol.* 182(3): 205-213.
10. Nasr, E.S., Gamal, A.M., Elsheikh, E.H. (2012): Light and scanning electron microscopic study of the dorsal lingual papillae of the rat *Arvicanthis niloticus* (Muridae, Rodentia). *J. Am. Sci.* 8(4): 619-627.
11. Oliveira, J.L., Ogawa, K., Motoyama, A. A., Silva, M., Marcia, M. C. (2004): Ultrstructure Aspects of the Muscle of the Anterior Third of Rabbit Tongue. *J. M. S.* 21(1): 25-29.
12. Qumsiyeh, M. B. (1996): *Mammals of the Holy Land*. Texas Tech University Press 1<sup>st</sup> Edition. Texas Tech University Press, Lubbock, Texas, USA. pp. 64-66.
13. Samuelson. (2007): *Text book of Veterinary Histology 1<sup>st</sup> Edition*. University of Florida, Florida, USA. P: 10-93.
14. Toprak, B. (2006): Light and scanning microscopic structure of filiform papillae in mice. *Veterinarski. arhiv.* 76(6): 555-562.

بافت پوشش زبان به طور کلی بافت سنگفرشی مطبق با ضخانت‌های متنوعی از لایه شاخی است. در پارین و زیرمخاط زبان بافت همبندی غنی از مقاطع رگ‌های خونی وجود دارد. بعد از زیرمخاط عضلات منقطع زبان قرار دارند که با توجه به اینکه این اندام، یک ارگان عضلانی بسیار قدرتمند و پرتحرک است، در ردیف‌های طولی، عرضی و مورب آرایش یافته‌اند. فضای بین عضلات را مویرگ‌های خونی و غدد سروزی پر می‌کنند. در ساختار بافتی موجود در زبان جوجه تیغی گوش دراز پردهای نخعی، قارچی و جامی دیده می‌شوند در حالیکه پردهای برگی حتی به صورت ابتدایی و تکامل نیافته جایی ندارند. همچنین حضور پردهای مخروطی نیز در زبان این حیوان به طور کامل منتفی است. بدون شک الگوی استقرار این پردها در زبان جوجه تیغی به مانند هر حیوان دیگری ارتباط مستقیم با جیره و عادات غذایی آن دارد. جمیع مشاهدات بدست آمده از مطالعه حاضر و مقایسه آن‌ها با گزارشات ارائه شده در مورد سایر جونندگان حاکی از آن است که ساختار آناتومیکی و بافت‌شناسی زبان جوجه تیغی بیشترین شباهت را با زبان خرگوش دارد.

### تشکر و سپاسگزاری

نویسندگان این مقاله بر خود لازم می‌دانند از تمام کسانی که در انجام این مطالعه و همکاری داشتند تقدیر و تشکر نمایند.

### فهرست منابع

1. Abayomi, T.A., Ofusori, D.A., Odokoya, S.A., Amegor, F.O., Ajayi, A.A., Ojo, G.B., Oluwayinka, O.P. (2009): A comparative histological study of the tongue of rat (*Rattus norvegicus*) at (Eidolon helvum) and pangolin (*Manis tricuspis*). *Int. J. Morphol.* 27(4): 1111-1119.
2. Atoji, Y., Yamamoto, Y., Suzuki, Y. (1998): Morphology of the tongue of a male formosan serow (*Capricornis crispus swinhoei*). *Anat. Histol. Embryol.* 27(1): 17-19.