

## مطالعه کلینیکی و تغییرات هماتو - هیستوپاتولوژیک کوکسیدیوزیس در

### بزغاله‌های بومی استان چهارمحال و بختیاری

عبدالرسول نامجو<sup>۱\*</sup>، سیدپژمان مرتضوی<sup>۲</sup>، محسن جعفریان‌دهکردی<sup>۱</sup>

#### چکیده

کوکسیدیوزیس از مهمترین عوامل آنتریت در بره‌ها و بزغاله‌هاست و می‌تواند باعث اسهال، کاهش وزن و مرگ شود. در این مطالعه تعداد هفت راس بزغاله محلی از یک گله با دامنه سنی ۳ تا ۴ هفته با تاریخچه افسردگی، کاهش اشتها، کم‌آبی، لاغری و اسهال خونی برای تشخیص بیماری به کلینیک دانشکده دامپزشکی دانشگاه آزاد اسلامی واحد شهرکرد ارجاع داده شد. تغییرات هماتولوژیک، کاهش تعداد گلبول‌های قرمز ( $10^6 \times 10^3 \pm 270$  در میکرو لیتر)، کاهش غلظت هموگلوبین ( $5/0 \pm 0/30$  گرم در دسی لیتر)، کاهش هماتوکریت ( $21 \pm 1/85$  درصد) افزایش تعداد گلبول‌های سفید ( $10^3 \times 0/95 \pm 21/350$  با افزایش تعداد نوتروفیل ( $69 \pm 4$  درصد) و کاهش تعداد لمفوسیت ( $3 \pm 24$  درصد) را نشان داد. در کالبدگشایی ضایعات ظاهری بیشتر در قسمت ایلتوم، سکوم و کولون ابتدایی مشاهده شد. این ضایعات شامل طرح غربالی بر روی سطوح سروزی روده، ندول‌های نسبتاً سفید رنگ بدون پایه بر روی سطوح مخاطی ژوژنوم، ایلتوم میانی به همراه خونریزی و خونریزی شدید در سطوح مخاطی سکوم و کولون ابتدایی بود. مطالعات میکروسکوپی افزایش طول کریبت‌ها، هیپرپلازی پایلار اپی تلیوم مخاط ایلتوم، تراوش خفیف سلول‌های آماسی و مراحل سیر تکاملی آیمیریا در آنتروسیت‌های تکثیر یافته را نشان داد. آزمایش میکروسکوپی روده به منظور تعیین آسیب ویژه در قسمت‌هایی که ندول‌های سفید مشاهده می‌شود ضروری است. از اینرو برنامه کنترل کوکسیدیوزیس در نشخوارکنندگان اهلی از اهمیت ویژه‌ای برخوردار است.

واژگان کلیدی: بزغاله، کوکسیدیوزیس، کالبدگشایی، هیستوپاتولوژیک، طرح غربالی

تاریخ دریافت: ۹۰/۲/۱ تاریخ پذیرش: ۹۰/۵/۲۶

#### مقدمه

تقریباً تمام حیوانات مهره‌دار میزبان یک یا چندین گونه از انگل‌های پروتوزوایی هستند که باعث کوکسیدیوزیس یا کوکسیدیازیس می‌شوند. هزازان گونه کوکسیدیا در حیوانات علفخوار، همه چیز خوار و گوشتخوار گزارش شده است، هر چند که تعداد زیادی از این کوکسیدیاها هنوز نامگذاری

نشده‌اند. تعدادی باعث آنتریت و تعدادی دیگر اهمیت کلینیکی چندانی ندارند (۱). کوکسیدیوزیس در نشخوارکنندگان کوچک بویژه در بزغاله‌ها و بره‌ها یک بیماری انگلی است که توسط تک یاخته‌های جنس آیمیریا ایجاد و توزیع جهانی گسترده دارد (۲). سولزبی (۱۹۸۶) گزارش کرد که مرگ و میر ناشی از کوکسیدیوزیس در بره‌ها به ۱۰ درصد می‌رسد (۱۱). احتمالاً بیشتر نشخوارکنندگان در مرحله‌ای از زندگی با کوکسیدیاها آلوده می‌شوند، اما خوشبختانه تنها تعداد کمی از آنها علائم بیماری همچون: اسهال، کاهش آب بدن، ضعف، تب، شکم درد، کاهش وزن، کم‌خونی و علائم عصبی را نشان می‌دهند (۶۸). حیوانات آلوده ممکن است تحت شرایط استرس‌زا ناشی از ازدحام گله تلف شوند (۴). تا کنون چندین گونه مختلف از آیمیریاها در نمونه‌های مدفوعی بزها شناخته شده اما تعداد بسیار اندکی از آنها همچون آیمیریا *arloingi* آیمیریا *ninakohlyakimovae* و آیمیریا *caprina* بیش از سایر گونه‌ها بیماریزا هستند (۱۳). کوکسیدیوزیس در بره‌ها و بزغاله‌ها به علت همه‌گیری و مرگ و میر بالا یکی از مهمترین علل ضررهای اقتصادی در صنعت دامپروری است (۸). بررسی‌هایی در برخی استان‌ها آلودگی گوسفند و بز را با آیمیریا نشان داده است (۹، ۱۵). هدف از این مطالعه بررسی تابلوی خونی و توصیف ضایعات ماکروسکوپی و هیستوپاتولوژیک ناشی از کوکسیدیوزیس در بزغاله‌های بومی شیرخوار در استان چهارمحال و بختیاری است.

\* گروه پاتوبیولوژی دانشکده دامپزشکی، دانشگاه آزاد اسلامی واحد شهرکرد، شهرکرد، ایران

Ar.namjo72@gmail.com

۲- گروه پاتولوژی، دانشکده علوم تخصصی دامپزشکی، دانشگاه آزاد اسلامی واحد علوم و تحقیقات، تهران، ایران

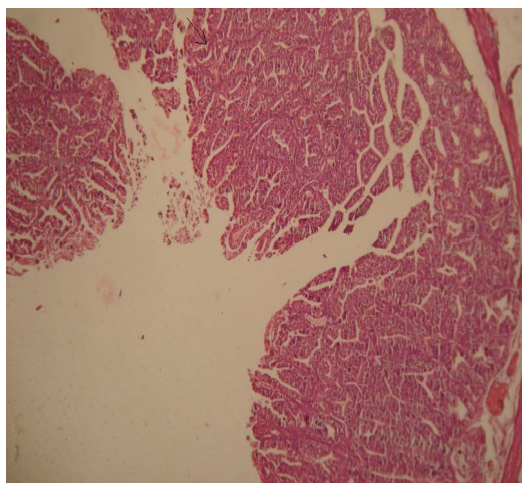
## مواد و روش کار

در این مطالعه موردی تعداد ۷ راس بزغاله نژاد بومی (۳ راس بزغاله زنده و ۴ راس بزغاله مرده) با دامنه سنی ۳ تا ۴ هفته از روستای شلیل واقع در شهرستان اردل از استان چهارمحال و بختیاری با تاریخچه بی اشتها، لاغری، شکم درد، مدفوع آبکی به رنگ زرد تا قهوه‌ای یا قیری تیره در اسفند ماه ۱۳۸۹ جهت تشخیص بیماری و کالبدگشایی به کلینیک دامپزشکی دانشگاه آزاد اسلامی واحد شهرکرد ارجاع داده شد. پس از اخذ خون از ورید و داج بزغاله‌های زنده، در لوله‌های حاوی ماده ضد انعقاد (EDTA) تابلوی خونی تعیین شد. تمام فاکتورهای خونی با استفاده از نرم افزار SPSS بصورت انحراف معیار  $\pm$  میانگین محاسبه شد.

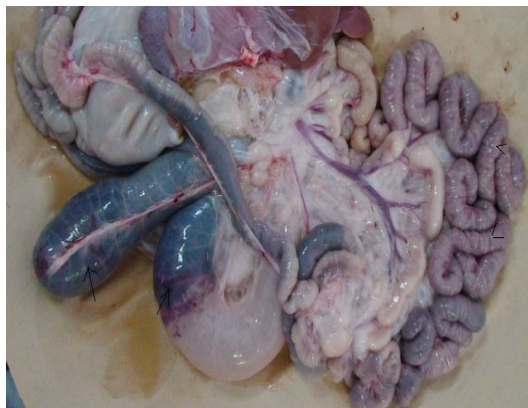## نتایج

در تابلوی خونی حیوان هماتوکریت ( $1/85 \pm 21$  درصد)، غلظت هموگلوبین ( $30/5 \pm 0/5$  گرم در دسی لیتر)، تعداد گلبول قرمز ( $10^6 \times 105 \pm 3/5$  در میکرولیتر)، تعداد گلبول های سفید ( $10^3 \times 95 \pm 21/350$  در میکرولیتر)، تعداد نوتروفیل ها ( $4 \pm 69$  درصد)، باند سل ( $1 \pm 3$  درصد)، لمفوسیت ( $3 \pm 24$  درصد)، منوسیت ( $1 \pm 3$  درصد)، ائوزینوفیل ( $1 \pm 22/0$  درصد) و مقدار فیبرینوژن ( $363 \pm 8/5$  میلی گرم در دسی لیتر) گزارش گردید. در کالبدگشایی روتین بزغاله‌های تلف شده، دستگاه گوارش شامل پیش معده ها، روده های کوچک و بزرگ، عقده های لنفاوی مزاتریک و کبد به دقت مورد بررسی قرار گرفتند. ضایعات ماکروسکوپی شامل الگوی غربالی روی سطح سرورز ژوژنوم و ایلئوم (نگاره ۵، ۴)، ندول های سفید رنگ برجسته بدون پایه به قطر ۳ تا ۵ میلیمتر بیشتر در قسمت های انتهای ژوژنوم تا انتهای قسمت ایلئوم (نگاره ۴) و خونریزی شدید در سطح مخاط سکوم و کولون ابتدایی (نگاره ۵) مشاهده شد. در سطوح مخاطی دئودنوم، سکوم و کولون ضایعه ندولار مشاهده نشد. جهت تشخیص علت احتمالی بیماری، از بزغاله‌های زنده

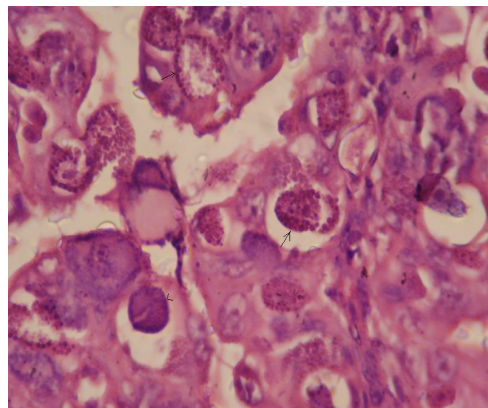
آزمایش مستقیم مدفوع و گسترش هایی از مخاط روده ای ضایعه دار تهیه و تعداد زیادی اووسیست بیضوی مشاهده شد. همچنین نمونه های بافتی مناسب از قسمت های مختلف دستگاه گوارش شامل: دئودنوم، ژوژنوم، ایلئوم، سکوم، کولون، عقده های لنفاوی مزاتریک و کبد جهت تشخیص ضایعه در فرمالین بافر ۱۰ درصد تثبیت شد و پس از قالبگیری در پارافین مقاطعی به ضخامت ۵ میکرون برش داده شد و به روش هماتوکسیلین و ائوزین رنگ آمیزی و بوسیله میکروسکوپ نوری مورد مطالعه قرار گرفت. آزمایش هیستوپاتولوژیک مقاطع ژوژنوم و ایلئوم هیپرپلازی پایپلار مخاط اپی تلیوم، هیپرپلازی کریپت ها (نگاره ۱) و اشکال مختلف گامتوگونی را در قسمت پرزهای مخاطی و غدد لیبرکوهن ژوژنوم و ایلئوم نشان داد (نگاره ۲، ۳) و به علت افزایش تعداد گامونت ها، ساختار کریپت به صورت درهم ریخته مشاهده شد. از ضایعات دیگر می توان به آتروفی فولیکول های لنفاوی در پلاک های پاپر اشاره کرد. مراحل سیر تکاملی آمیریا در دئودنوم، سکوم، کولون، عقده های لنفاوی مزاتریک و کبد مشاهده نشد. پس از تشخیص بیماری جهت درمان بزغاله‌های مبتلا به کوکسیدیوز مصرف آنتی کوکسیدیا همچون بای تریل تجویز و راهکارهای مناسب جهت جلوگیری از پیشرفت بیماری ارائه شد.



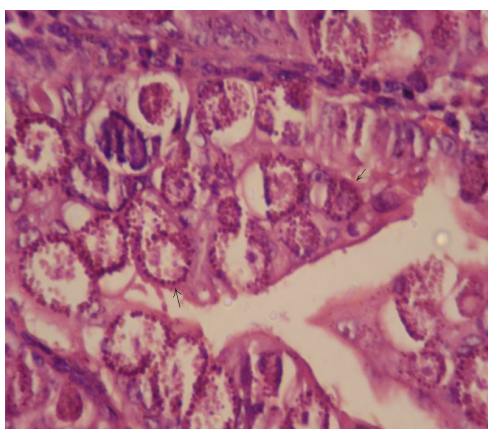
نگاره ۱- هیپرتروفی و هیپرپلازی و پهن شدن پرزها ناحیه ژوژنوم.  
(H&E×۷۲)



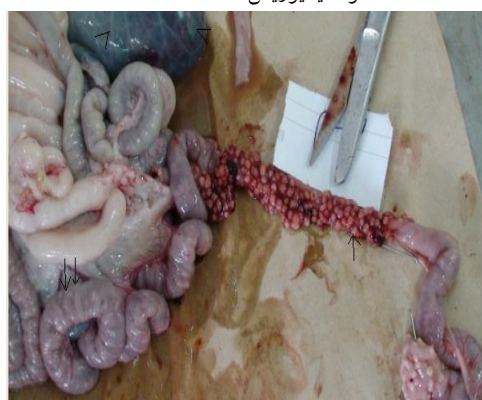نگاره ۵- آنتریت خونریزی دهنده در سکوم (پیکان)، کولون (سرپیکان) و الگوئی دایره وار در سطح سروزی ژوژنوم و ایلئوم (سرپیکان) در بزغاله مبتلا به کوکسیدیوزیس



نگاره ۲- اشکال مختلف گامتوگونی (پیکان) در سلول‌های اپی تلیوم ایلئوم و گامونت‌های تمایز نیافته (سرپیکان) در بزغاله مبتلا به کوکسیدیوزیس (H&E×۱۲۰۰)



نگاره ۳- اشکال مختلف گامتوگونی (پیکان) در سلول‌های اپی تلیوم ایلئوم و اوویست نابالغ (سرپیکان) در بزغاله مبتلا به کوکسیدیوزیس. H&E×۱۲۰۰



نگاره ۴- افزایش ضخامت مخاط ایلئوم بعلت هیپرپلازی پایلار (آدنوماتوز کاذب) (پیکان)، خونریزی شدید در سکوم (سرپیکان) و الگوئی دایره وار و برآمده روی سطوح سروزی روده‌ها (دوپیکان) در بزغاله‌های ۲۱ روزه مبتلا به کوکسیدیوزیس.

### بحث

هنوز کوکسیدیوزیس یکی از مهمترین بیماری‌های روده‌ای در نشخوارکنندگان و پرندگان است که توسط تک‌یاخته‌ای از جنس آیمیریا بوجود می‌آید (۶) و می‌تواند باعث اسهال، کاهش آب بدن، ضعف، تب، شکم درد، کاهش وزن و در برخی موارد باعث مرگ شود (۸). در این مطالعه، معاینات بالینی بزغاله‌های بیمار، بی‌حالی، سستی، کاهش اشتها، بی‌رنگی مخاط، اسهال آبکی بهمراه مدفع خونی را مشخص کرد که این علائم با منابع و گزارشات قبلی مطابقت دارد (۸، ۱۲). آزمایش مستقیم مدفوع بزغاله‌های زنده، اوویست‌های غیر اسپوردار شده را نشان داد، بنابراین تشخیص نوع آیمیریا امکان‌پذیر نبود اما معمول‌ترین گونه‌های آیمیریا که باعث کوکسیدیوزیس در بز می‌شوند عبارتند از آیمیریا *arloingi*، آیمیریا *caprina* و آیمیریا *ninakohtyakimovae* (۱۲، ۷، ۱). اسهال، لاغری و کاهش آب بدن در بزغاله‌های بیمار به علت هیپرپلازی مخاط روده، افزایش ضخامت روده، آزاد شدن مروزوآیت‌ها و اختلال در هضم و جذب آب و مواد غذایی است (۱). کاهش تعداد گلبول‌های قرمز خون، هموگلوبین و هماتوکریت با آنتریت خونریزی دهنده ناشی از کوکسیدیوزیس و اسهال خونی مرتبط است. در این مطالعه بزغاله‌های بیمار افزایش لکوسیت‌ها و

دیگر عوامل همچون عفونت‌های ویروسی، باکتریایی و کریپتوسپورییدیوم که باعث اسهال خونی می‌شوند تفریق شود. در پایان نتایج این مطالعه نشان داد که کوکسیدیوز در بزغاله‌های شیرخوار با مدفوع آبکی به رنگ قهوه ای تا قیری تیره، کاهش تعداد گلبول‌های قرمز، افزایش تعداد گلبول‌های سفید، افزایش تعداد نوتروفیل‌ها و مشاهده ندول‌های سفیدرنگ بدون پایه در سطح مخاط ژوژنوم و ایلئوم در ارتباط است و می‌تواند به شناخت بیماری کوکسیدیوز در نشخوارکنندگان کمک کند. جهت تشخیص دقیق بیماری مشاهده اووسیست در نمونه مدفوع حیوانات بیمار و مشاهده ضایعات ماکروسکوپی و میکروسکوپی ضروری است و برنامه‌های کنترل آلودگی با کوکسیدیا در نشخوارکنندگان اهلی از اهمیت بسزائی برخوردار است.

## REFERENCES

1. Ghanem, M.M and Abd El-Raof, Y.M. (2005): Clinical and Haemato-Biochemical studies on lamb Coccidiosis and changes following amprolium and sulphadimthoxine therapy. *Benha Vet. Med. J.* 16 (2): 286-299.
2. Jolley, W.R., Bardsley, K.D. (2006): Ruminant coccidiosis. *Vet Clin Food Anim Pract.* 22(3): 613-21.
3. Jubb, K.V.F., Kennedy, P.C., Palmer, N. (2006): *Pathology of domestic animals*, 4<sup>th</sup> edn. Academic Press Inc. 2: 122-133.
4. Koudela, B., Boková, A. (1998): Coccidiosis in goats in Czech Republic. *Vet. Parasitol.* 76: 261-267.
5. McGavin, M.D., Zachary, J.F. (2007): *Pathologic basis of veterinary disease*, 4<sup>th</sup> edn. Elsevier, Mosby Saunders. P: 385-385
6. Jones, T.C., Hunt, R.D. and King, N.W. (1997): *Veterinary pathology*. 6<sup>th</sup> edn. Lippincott Willian and Wilkins. P: 550-554
7. Nourani, H., Karimi, I. and Azizi, H. (2006): Severe and Diffuse Hyperplasia of Jejunum Due to Eimeria Species in an Iranian Native Kid. *Pak.J.Biol. Sci.* 9(8): 1584-1586.

نوتروفیل را نشان دادند که این تغییرات به علت التهاب روده‌ای و تب است. رادوستیت و همکاران (۲۰۰۷) آسیب بافتی و تب را عامل افزایش گلبول‌های سفید معرفی کرده اند (۸). احتمالاً کاهش تعداد لنفوسیت‌های خون با آتروفی فولیکول‌های لنفاوی پلاک‌های پایر در ارتباط است. نتایج تابلوی خونی گزارش حاضر با مطالعات Ghanem (۲۰۰۵) و Sahunduran (۲۰۰۶) مطابقت داشت با این تفاوت که در مطالعه حاضر تعداد ائوزینوفیل نسبت به مطالعات قبل (۱) از افزایش چشمگیری برخوردار نبود، که علت آن می‌تواند پاسخ به استرس و نقص ایمنی باشد (۱۴). نتایج این مطالعه نشان داد که آلودگی بزغاله‌ها با آیمیریا باعث التهاب پرولیفراتیو روده‌ای می‌شود. مهمترین ضایعات شامل ندول‌های بدون پایه سفید برجسته روی سطح مخاطی قسمت‌های انتهایی روده کوچک و خونریزی شدید در سکوم و ابتدای کولون بود. الگوی هیستوپاتولوژیک شامل هیپرپلازی پایپلار اپی تلیوم و مشاهده گامونت‌ها و اووسیست بود این الگوی هیستوپاتولوژیک توسط سایر محققین در گوسفند و بز گزارش شده است (۱۲ و ۱۳، ۵). این مطالعه نشان داد که بیشتر ضایعات در بزغاله‌های شیرخوار به صورت ندول‌های غیر پایه دار در مخاط ژوژنوم و ایلئوم است. مکانیسم و درجه آسیب بافتی به گونه‌های آیمیریا، اندازه اووسیست و دوز عفونت‌زا و عوامل گوناگون مرتبط با میزان شامل سن، شرایط فیزیکی، حساسیت ژنتیکی و فاکتورهای استرس‌زا همچون: از شیر گرفتن بره‌ها و بزغاله‌ها، تغییر جیره غذایی، تغییرات آب و هوا، تنش‌های ناشی از حمل و نقل و میزان ایمنی به آیمیریا ارتباط دارد. همچنین شدت عفونت در حیوانات جوان بمراتب بیش از حیوانات بالغ است که با پایین بودن سطح ایمنی به کوکسیدیا در ارتباط است (۱۳، ۳). در مطالعه حاضر گونه‌های آیمیریای موثر شناسایی نشد اما به نظر می‌رسد که احتمالاً آیمیریا *arloiingi* و آیمیریا *ninakohtyakimovae* از مهمترین گونه‌های آیمیریا در بزهای استان چهارمحال و بختیاری باشند. کوکسیدیوزیس در بره‌ها و بزغاله‌ها باید از

8. Radostits, O. M., Gay, C.C., Hinchcliff, K.w., Constable, R D. (2007): *Veterinary Medicine*, A textbook of the disease of cattle, sheep, pigs, goats and horses. 10<sup>th</sup> Ed. Bailliere Tindal, London, Great Britain. 1498-1505
9. Razavi, S.M. and Hassanvand, A. (2006): A survey on prevalence of different *Eimeria* species in goats in Shiraz Suburb. *Journal of the Faculty of Veterinary Medicine, University of Tehran*. 4(61): 373-376.
10. Sahunduran S, Sezer K, Buyukoglu T, Bayram Ali Yukari BA, Albay M K. (2006): Plasma ascorbic acid levels in lambs with coccidiosis. *Turk J Vet Anim Sci*.30: 219-221.
11. Soulsby, E.J.L. (1986): *Helminthes, Arthropods and Protozoa of Domesticated Animals*, 7<sup>th</sup> edn. Ballier, London.UK. P: 599-625.
12. Tafti, A.K and Mansourian, M. (2008): Pathologic lesions of naturally occurring coccidiosis in sheep and goats. *Comp.Clin. Pathol*. 17:87-91.
13. Wanga, C.R., Xiaoc, J.Y., Chena, A.H., Chena, J., Wanga,Y., Gaoa, J.F., Zhub, X.Q. (2010): Prevalence of coccidial infection in sheep and goats in northeastern China. *Veterinary Parasitology*. 174: 213-217.
14. Weiss, D. J., Wardrop, K. J.(2010): *Schalm's veterinary hematology*, 6<sup>th</sup> edn. Blackwell Publishing Ltd, Ames, Iowa, USA. P:288-308.
15. Yakhchali, M. and Rezaei, A.A. (2010): The prevalence and intensity of *Eimeria* spp. infection in sheep of Malayer suburb, Iran *Archives of Razi Institute*. 65(1): 27-32.