

مقایسه اثر کاپتوپریل و اومپرازول بر زخم دئودنوم ناشی از سیستامین در موش صحرایی

فیروزه سقایی^{۱*}، مرتضی ثمنی^۲، ایرج کریمی^۳، عابد کوهپایه^۴

Comparative effects of Omeprazole and Captopril on Cysteamine induced duodenal ulcer on Rat

Saghaei. F.^{1*}, Samini. M.², Karimi. I.³, Koohpaye. A.⁴

1*-Graduated of Veterinary Pharmacology, Faculty of Specialized Veterinary Science, Science and Research Branch, Islamic Azad University, Tehran, Iran (f_saghaei@yahoo.com)

2- Department of Pharmacology, School of Medical Sciences, Tehran University, Tehran, Iran

3- Department of Pathology, Faculty of Veterinary Science, Shahrekord University, Shahrekord, Iran

4-Graduate of Veterinary, Shahrekord Branch, Islamic Azad University, Shahrekord, Iran

Cysteamine is known to induce duodenal ulcer by oxidative effect in mucus. We studied the protective effect of captopril (with doses 15, 30 and 45mg/kg respectively at 0.5 and 12h before ulcer induction) and omeprazole (with doses 10, 20 and 30mg/kg respectively at 0.5 and 12h before ulcer induction) against cysteamine-induced duodenal ulcer (450mg/kg twice at 4h interval) in 112 rats by determining duodenal ulcer Index and ulcer inhibition percent. Drugs used in this study were given by gavages. Twenty-four hours after the final dose of normal saline or cysteamine, the animals were killed under ether anesthesia and the duodena were excised carefully. Each duodenum was cut open along the antimesentric side and rinsed with saline and examined under 5-fold binocular magnification. For histological examination, tissue samples were fixed in 10% neutral buffered formalin. We found that Captopril and Omeprazole decreased the incidence of ulcers and also enhanced the healing of ulcers. Ulcer Index by Cysteamine was 3.02 ± 0.6 but after the administration of Omeprazole decreased to 0.94 ± 0.24 and with Captopril reached to 0.7 ± 0.24 that both was significant ($P \leq 0.05$). Percent of ulcer inhibition by Omeprazole 68.74 ± 8.24 and by Captopril administration were 77.6 ± 8.24 . Conclusively, both drugs have anti ulcer effects that are probably due to antioxidant effects of these drugs.

Keywords: Cysteamine, duodenal ulcer, Captopril, Omeprazole, Rat

عواملی چون استرس، NSAIDها و H. Pylori با مکانیسم‌های متعددی موجب آسیب بافت‌های گوارشی می‌شوند. متابولیت‌های

چکیده

سیستامین به علت دارا بودن خاصیت اکسیداتیو، به عنوان یک ترکیب ایجادکننده زخم دئودنوم شناخته شده است. داروهایی که واجد آثار آنتی اکسیدان می‌باشند می‌توانند از اثرات این ماده بر روی دئودنوم جلوگیری نمایند. به این منظور بر روی ۱۶ گروه ۷ تایی موش صحرایی نر از نژاد ویستار، اثرات ضد زخم دو داروی کاپتوپریل (با دوزهای ۱۵ و ۳۰ و ۴۵ mg/kg یکبار و به صورت خوراکی) و اومپرازول (با دوزهای ۱۰ و ۲۰ و ۳۰ mg/kg یکبار و به صورت خوراکی) هر کدام ۱۲ ساعت و ۰/۵ ساعت قبل از القا زخم دئودنوم توسط سیستامین که به صورت خوراکی (با دوز ۴۵۰ mg/kg، دو بار و به فاصله ۴ ساعت) به کار برده شد ارزیابی گردید. همه حیوانات در این گروه‌ها، ۲۴ ساعت پس از آخرین دوز سالیین یا سیستامین توسط اتر کشته شده و دئودنوم آنها خارج و توسط سالیین شستشو داده شده سپس فیکس و جهت ارزیابی شاخص زخم و مطالعات هیستوپاتولوژیک آماده گردید. نتایج نشان داد سیستامین به دئودنوم آسیب شدیدی وارد نموده و پیش درمان با دو داروی کاپتوپریل و اومپرازول القاء زخم دئودنوم توسط سیستامین را کاهش می‌دهند. شاخص زخم در گروه سیستامین $3/02 \pm 0/6$ بوده ولی با تجویز اومپرازول به $0/94 \pm 0/24$ و با کاپتوپریل به $0/7 \pm 0/24$ رسید که این کاهش معنادار بود. درصد مهار زخم با تجویز اومپرازول $68/74 \pm 8/24$ و با تجویز کاپتوپریل $77/6 \pm 8/24$ برآورد گردید. این نتایج بیانگر اثر هر دو دارو بر پیشگیری از زخم دئودنوم ناشی از سیستامین می‌باشد که احتمالاً به اثرات آنتی اکسیدان آنها مربوط می‌شود.

واژگان کلیدی: سیستامین، زخم دئودنوم، کاپتوپریل، اومپرازول، موش صحرایی

تاریخ دریافت: ۸۸/۱۱/۱۰ تاریخ پذیرش: ۸۹/۴/۷

مقدمه

درد سوزاننده اپی گاستر که در اثر نخوردن غذا تشدید شده و با غذا خوردن بهتر می‌شود حاکی از وجود زخم پپتیک می‌باشد. زخم دئودنوم بیشتر در قسمت ابتدایی دئودنوم پدید می‌آید و معمولاً قطری برابر با ۱ سانتیمتر یا بیشتر داشته و کناره آن واضح بوده و عمق زخم گاه تا ماهیچه مخاطی هم می‌رسد (۱).

*- دانش آموخته دکترای تخصصی فارماکولوژی دامپزشکی، واحد علوم و تحقیقات، دانشگاه آزاد اسلامی، تهران، ایران (fsaghaei@yahoo.com)

۲- گروه فارماکولوژی دانشگاه علوم پزشکی تهران، تهران، ایران

۳- گروه پاتولوژی دانشکده دامپزشکی دانشگاه شهرکرد، شهرکرد، ایران

۴- دانش آموخته دکترای دامپزشکی، واحد شهرکرد، دانشگاه آزاد اسلامی، شهرکرد، ایران

سولفیدریل در آن می‌باشد. کاپتوپریل عمل آنتی اکسیدان خود را با جمع کردن گونه‌های فعال اکسیژن و افزایش فعالیت آنزیم‌های آنتی اکسیدان مثل سوپر اکسید دیسموتاز و گلوتاتیون پراکسیداز انجام می‌دهد (۳). از طرفی Soardo و همکارانش نشان دادند که کاپتوپریل به دلیل داشتن گروه سولفیدریل در ساختمان‌ش اثر آنتی اکسیدان بیشتری از انالپریل دارد (۲۰). هم چنین این دارو ظرفیت آنزیم‌های آنتی اکسیدان را در بیماران مبتلا به فشار خون بالا افزایش می‌دهد (۹).

سیستامین (مرکاپتوآیل آمین هیدروکلراید) ماده‌ای است که در امور تحقیقاتی جهت ایجاد زخم دئودنوم بکار می‌رود. این ماده با کاهش جریان خون مخاط دئودنوم و کاهش ترشح غدد بروئر که هر دو موجب تضعیف مکانیسم‌های دفاعی موضعی می‌گردند، ایجاد زخم می‌نماید. هم چنین مطالعات اخیر نشان دهنده تغییر حالات اکسیداسیون - احیا و کاهش اکسیژن رسانی مخاط دوازدهه پیش از ایجاد زخم توسط سیستامین می‌باشد. سیستامین یک ترکیب سولفیدریل با آثار بیولوژیک متفاوت بوده و گر چه به عنوان یک دارو مطرح نمی‌باشد ولی در رفع مسمومیت با پاراستامول، درمان سیستینوزیس نفروپاتیک و محافظت از اشعه موثر می‌باشد (۱۷ و ۱۸). بنابراین با توجه به مکانیسم سیستامین در ایجاد زخم دئودنوم، شاید بتوان با بررسی اثر کاپتوپریل بر آن گامی مؤثر در جهت بکارگیری داروهای جدید و مناسب‌تر در بهبود و پیشگیری از اینگونه بیماری‌ها برداشت.

مواد و روش کار

۱- مواد:

مواد و داروهای زیر در این مطالعه مورد استفاده قرار گرفتند: سیستامین تهیه شده از شرکت Merck (Darmstadt, Germany)، که ۱۰۰ میلی‌گرم از آن جهت تهیه محلول ۱٪ در ۱۰ میلی‌لیتر آب مقطر حل گردید. کاپتوپریل و اوپرازول از شرکت Sigma-Aldrich تهیه شدند. ۱۰۰ میلی‌گرم کاپتوپریل در آب مقطر جهت تهیه محلول ۱٪ حل و استفاده گردید ولی داروی اوپرازول به علت عدم حلالیت در آب، در کریوسی

اکسیژن فعال (ROM=Reactive Oxygen Metabolite) مانند $^{\circ}\text{OH}$, O_2^- که توسط سلولهای التهابی تولید می‌گردند در آسیبهای دستگاه گوارش زیاد شده و یکی از فاکتورهای اساسی در زخمهای گوارشی ناشی از آسیبهای اکسیداتیو می‌باشند (۸). جهت درمان زخم‌های پپتیک از داروهای مختلفی چون ضد اسیدها، آنتاگونیست‌های گیرنده H_2 ، مهار کننده‌های پمپ پروتون (H^+ , K^+ -ATPase)، عوامل حفاظت کننده سلول همچون سوکرال فیت (sucralfate) و آنالوگ‌های پروستاگلاندین استفاده می‌گردد (۱). اما اخیراً رویکرد تحقیقات علمی به سمت داروهای آنتی اکسیدان طبیعی یا سنتتیک معطوف گردیده که این ناشی از دستیابی به مکانیسم‌های موضعی ایجاد زخم در دستگاه گوارش می‌باشد. مهارکننده‌های پمپ پروتون (PPIs) مانند اوپرازول و لانزوپرازول داروهای انتخابی اختلالات وابسته به اسید هستند (۲). تحقیقات بیانگر این موضوع است که PPIs مانند اوپرازول می‌تواند آسیبهای اکسیداتیو مخاط دستگاه گوارش را که ناشی از موادی چون اتانول (۵)، آلدورنیت (۶)، ضد درد و ضد التهاب‌های غیر استروئیدی (۷) و عوامل استرس‌زا می‌باشند را مهار نمایند. اثر ضد زخم اوپرازول مؤید نقش آن در مهار آسیب اکسیداتیو و آپوپتوز در طی ایجاد زخم می‌باشد (۸).

از سوی دیگر تحقیقات علمی نشان داده‌اند که واکنش‌های اکسیداسیون - احیاء و استرس اکسیداتیو نقش مهمی در پاتوژنز برخی از بیماری‌های دیگر نیز ایفا می‌کنند که از آن جمله می‌توان به نفروپاتی دیابتی (۴) و اشکال مختلف فشار خون بالا (۱۶ و ۱۹) اشاره کرد.

از بین داروهایی که برای درمان اینگونه بیماری‌ها استفاده می‌شوند مهار کننده‌های آنزیم مبدل آنژیوتانسین را می‌توان نام برد که از این میان داروی کاپتوپریل مورد توجه بوده و طی تحقیقات مختلف نشان داده شده که این دارو در ساختمان خود دارای گروه سولفیدریل بوده و به سرعت در واکنش‌هایی که گروه سولفیدریل درگیر می‌شود متابولیزه و تشکیل دی‌مردی سولفید کاپتوپریل می‌دهد و به نظر می‌رسد اعمال آنتی - اکسیدانی که به این دارو نسبت داده شده مربوط به وجود گروه

در کلیه گروه‌ها ۲۴ ساعت پس از تجویز اولین دوز سیستم‌های صحرایی صحرایی توسط دوز بالایی از اتر کشته شده، شکم آنها باز و دئودنوم آنها خارج گردید.

۳- سنجش هیستوپاتولوژیک ضایعات دئودنوم

پس از خارج کردن دئودنوم از شکم موشهای صحرایی آنها را با نرمال سالین شستشو داده و توسط دوربین مجهز به عدسی 5X مشاهده و از آنها عکسبرداری شد و توسط نرم افزار اتوکد سطح زخم‌ها اندازه‌گیری گردید و با استفاده از فرمول زیر شاخص زخم تعیین شد.

$$U_I = U_N + U_S + U_A \times 10^{-1}$$
 در این فرمول U_I به معنای شاخص زخم، U_N تعداد زخم، U_S بیانگر درجه زخم و U_A نشان دهنده سطح زخم برای هر دئودنوم می باشد (۱۸).

نمونه های بافتی پس از یک بار شستشو با سرم فیزیولوژی ابتدا در فرمالین ۱۰٪ خشی قرار داده شد و بعد از ۲۴ ساعت پس از شستشوی بافت ها با آب معمولی جهت نفوذ بهتر فرمالین به داخل بافت فرمالین تعویض شد. پس از حصول اطمینان از فیکساسیون کامل بافتها، با استفاده از دستگاه اتوکنیون عمل آوری بافت ها انجام گرفت و برشهای پارافینی با رنگ آمیزی هماتوکسیلین اتوزین رنگ آمیزی شد و پس از تهیه لام توسط میکروسکوپ نوری مشاهده و بررسی شدند. ضایعات ایجاد شده به شرح ذیل درجه بندی گردید (۱۷):

عدم ایجاد هیچ گونه ضایعه = ۰

خراش مخاطی سطحی = ۱

آسیب عمیق یا نکروز = ۲

زخم همراه با سوراخ شدگی = ۳

آنالیزهای آماری: در این تحقیق محاسبات مربوط به آنالیز واریانس با رویه GLM برنامه آماری SAS (۲۰۰۰) صورت پذیرفت و برای مقایسه میانگین ها از آزمون دانکن استفاده شد و نتایج به صورت $mean \pm SD$ بیان شد.

نتایج

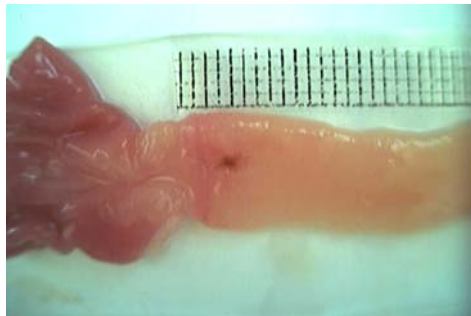۱- نتایج مشاهدات ماکروسکوپی ضایعات دئودنوم

داروی سیستم‌های بخوبی می‌تواند در دئودنوم ایجاد ضایعه نماید. این ضایعات قابل شمارش و اندازه‌گیری می‌باشند. نگاره

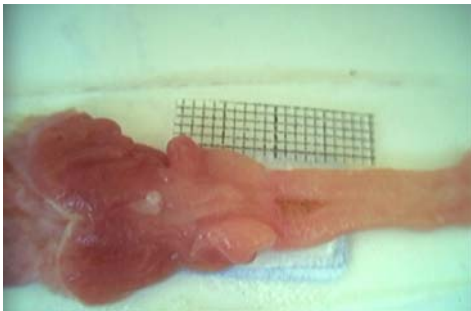متیل سلولز ۱٪ (تهیه شده از شرکت Sigma-Aldrich) وارد و مورد استفاده قرار گرفت.

۲- گروه بندی و تهیه نمونه:

تعداد ۱۱۲ رأس موش صحرایی نر نژاد ویستار با وزن تقریبی ۲۵۰-۲۰۰ گرم و سن هفت هفته به ۱۶ گروه مساوی تقسیم شدند. گروه اول به عنوان گروه کنترل که فقط سالین دریافت نمودند. گروه دوم به عنوان گروه شاهد فقط سیستم‌های به میزان ۴۵۰ میلی‌گرم به ازای هرکیلوگرم وزن بدن، ۲ بار و به فاصله ۴ ساعت دریافت کردند (جهت القای زخم دئودنوم مطابق با روش ذکر شده در منبع ۱۸). گروه سوم و چهارم و پنجم ۰/۵ ساعت قبل از دریافت اولین دوز سیستم‌های، اومپرازول را هر یک با دوزهای ۱۰ و ۲۰ و ۳۰ میلیگرم به ازای هرکیلوگرم وزن بدن یک بار به صورت خوراکی دریافت نمودند. در گروه ششم، هفتم و هشتم ۱۲ ساعت قبل از دریافت اولین دوز سیستم‌های، اومپرازول با دوزهای ۱۰ و ۲۰ و ۳۰ میلیگرم به ازای هرکیلوگرم وزن بدن یک بار به صورت خوراکی تجویز شد. گروه‌های نهم، دهم و یازدهم ۰/۵ ساعت قبل از دریافت اولین دوز سیستم‌های، کاپتوپریل را هر یک با دوزهای ۱۵ و ۳۰ و ۴۵ میلی‌گرم به ازای هر کیلوگرم وزن بدن یک بار به صورت خوراکی دریافت نمودند و گروه‌های دوازدهم، سیزدهم و چهاردهم ۱۲ ساعت قبل از دریافت اولین دوز سیستم‌های، کاپتوپریل را هر یک با دوزهای ۱۵ و ۳۰ و ۴۵ میلی‌گرم به ازای هر کیلوگرم وزن بدن یک بار به صورت خوراکی دریافت کردند. گروه پانزدهم نیم ساعت و گروه شانزدهم ۱۲ ساعت قبل از دریافت اولین دوز سیستم‌های، کربوکسی متیل سلولز (حامل اومپرازول) با دوز ۱ میلی‌لیتر به ازای هر موش صحرایی به صورت خوراکی دریافت نمودند. کلیه حیوانات مورد آزمایش از موسسه رازی تهران تهیه و در طول آزمایش در قفس‌های انفرادی استاندارد و دمای معمولی و هم چنین چرخش نوری ۱۲ ساعت روشنایی و ۱۲ ساعت تاریکی نگهداری شدند. غذا و آب کافی در اختیار حیوانات قرار داشت. ۲۴ ساعت قبل از تجویز دارو، غذا از دسترس حیوانات دور شده ولی آب کافی در اختیار آنها بود.

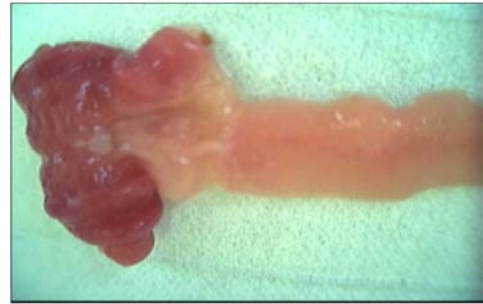

A

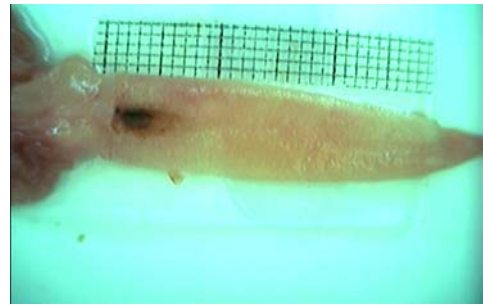


B

نگاره ۲- وضعیت دئودنوم پس از مصرف اومپرازول (A) و کاپتوپریل (B) نوع و تعداد ضایعات ایجاد شده به تفصیل در گروه‌های دریافت کننده دارو در جدول ۱ ملاحظه می‌شود.



A



B

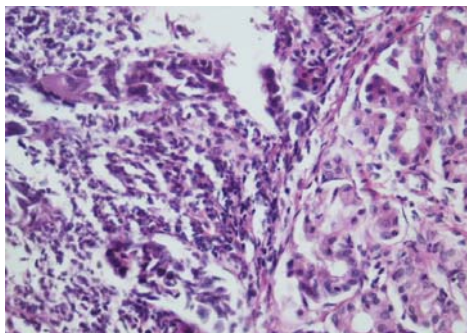
نگاره ۱- دئودنوم سالم (A) و دئودنوم آسیب دیده توسط سیستامین (B)

جدول ۱- تعداد و نوع ضایعات ایجاد شده در گروه‌های درمانی مختلف

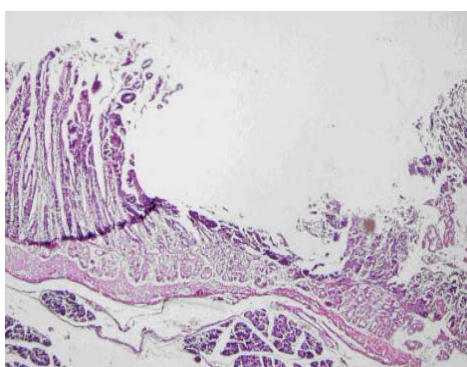
Lesion			درمان n=7	
روز یون	درجه ۲	درجه ۱	زخم	
۰	۰	۰	۰	کنترل (سالین)
۳	۲	۲	۲	سیستامین
۲	۱	۰	۰	سیستامین + کاپتوپریل (۱۵ mg/kg)
۳	۰	۰	۰	سیستامین + کاپتوپریل (۳۰ mg/kg)
۲	۰	۰	۰	سیستامین + کاپتوپریل (۴۵ mg/kg)
۲	۲	۱	۱	سیستامین + کاپتوپریل (۱۵ mg/kg)
۴	۱	۰	۰	سیستامین + کاپتوپریل (۳۰ mg/kg)
۲	۰	۰	۰	سیستامین + کاپتوپریل (۴۵ mg/kg)
۲	۰	۱	۱	سیستامین + اومپرازول (۱۰ mg/kg)
۳	۰	۰	۰	سیستامین + اومپرازول (۲۰ mg/kg)
۲	۰	۰	۰	سیستامین + اومپرازول (۳۰ mg/kg)
۴	۲	۰	۰	سیستامین + کربوکسی متیل سلولز
۲	۱	۰	۰	سیستامین + اومپرازول (۱۰ mg/kg)
۰	۳	۰	۰	سیستامین + اومپرازول (۲۰ mg/kg)
۰	۳	۰	۰	سیستامین + اومپرازول (۳۰ mg/kg)
۳	۳	۱	۱	سیستامین + کربوکسی متیل سلولز

۲- نتایج مشاهدات هیستوپاتولوژیک

پس از تهیه مقاطع بافتی، دئودنوم توسط میکروسکوپ با بزرگنمایی‌های مختلف مشاهده شدند. در نگاره ۳ قسمت A، یک مقطع از دئودنوم موش‌های صحرایی که فقط سالین گرفته اند دیده می‌شود. در این بافت هیچ آثاری از ضایعه و زخم التهابی دیده نمی‌شود. در بافتهایی که آروزیون از درجه ۱ ایجاد گردیده مواردی مانند تخریب و کنده شدن اپی تلیوم روده همراه با تجمع سلولهای التهابی در ناحیه پارین دیده می‌شود (قسمت B). در آروزیون از درجه ۲، تخریب اپی تلیوم و غدد مخاطی روده همراه با تجمع سلول‌های التهابی در مخاط روده مشاهده می‌گردد (قسمت C). در قسمت (D) تخریب کامل بافت پوششی غدد لیبرکوهن همراه با پاره شدن عضله مخاطی و تجمع سلول‌های التهابی در ناحیه آسیب دیده مشاهده می‌شود که این گونه تخریب بنام زخم نامیده می‌شود و بیشتر با تجویز سیستم‌آمین ایجاد می‌شود. پس از تجویز کاپتوپریل و اومپرازول شدت ضایعات کاهش یافته و آسیب دیدگی مخاط دئودنوم بیشتر به صورت آروزیون از درجه ۱ و ۲ بود.



C(E&H.10X)



D(E&H.4X)

نگاره ۳- مقطع دئودنوم سالم (A)، آروزیون درجه ۱ (B)، آروزیون درجه ۲ (C) و زخم (D).

۳- نتایج تاثیر نوع و دوز دارو بر صفات مورد بررسی

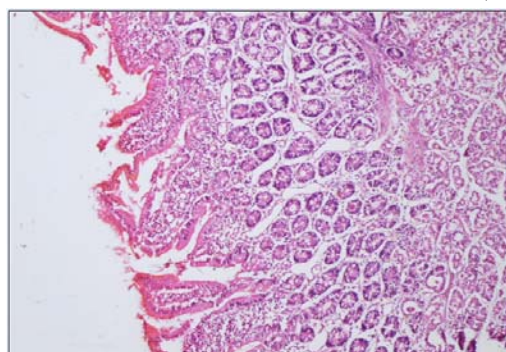
در جدول ۲ تاثیر نوع، دوز و زمان تجویز داروهای بکار رفته بر صفات مورد بررسی بصورت آماری توصیف شده است که نشان دهنده این است که اثر نوع دارو بر صفات مورد بررسی در سطح احتمال کمتر از ۱٪ معنادار است. اما اثر دوز دارو بر روی شاخص زخم و درصد مهار زخم معنی دار نمی‌باشد. اثر زمان تجویز داروها بر صفات مورد بررسی معنی دار نمی‌باشد.

جدول ۲- آمار توصیفی تاثیر نوع دارو - دوز دارو و زمان تجویز دارو بر متغیرهای مورد بررسی

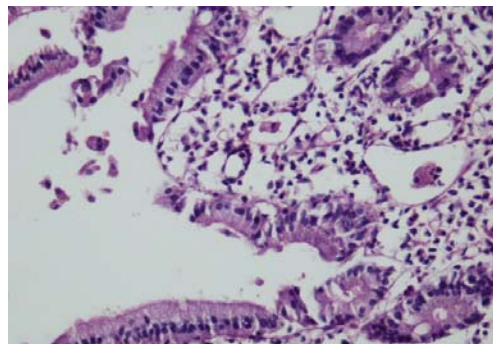
متغیر	میانگین	نوع دارو (کاپتوپریل و اومپرازول)	Dose dependency	Time dependency	CV	R ²
شاخص زخم	۰/۹۵	*	n.s.	n.s.	۱۶۹/۹	۰/۲۱
درصد مهار زخم	۶۸/۵۵	**	n.s.	n.s.	۷۷/۹	۰/۲۱

** و * به ترتیب: معنی دار در سطح احتمال کوچکتر از ۱٪ و ۵٪.

n.s: غیر معنی دار CV: Coefficient Variation: R²: ضریب تشخیص (ضریب تعیین)



A (E&H.4X)



B(E&H.10X)

۴- مقایسه اثر دو داروی کاپتوپریل و اومپرازول بر موارد

بررسی شده

مطابق با جدول ۳ اثر دو داروی بکار رفته در بهبود زخم بر روی متغیرهای مورد نظر مقایسه شده است. کربوکسی متیل سلولز که به عنوان حامل اومپرازول استفاده شده هیچ تاثیری بر متغیرهای فوق در مقایسه با شاهد نداشته است. شاخص زخم و درصد مهار زخم نیز تحت تاثیر داروهای مورد نظر قرار گرفته و هر دو بطور معناداری موجب کاهش شاخص زخم و افزایش درصد مهار زخم شده اند. با مقایسه اثر دو داروی فوق الذکر بر روی متغیرهای مورد نظر گرچه کاپتوپریل تغییرات بیشتری را ایجاد نموده اما از نظر آماری این تغییرات نسبت به اومپرازول معنادار نمی باشد.

جدول ۳- مقایسه اثر دو داروی کاپتوپریل و اومپرازول بر موارد مورد بررسی

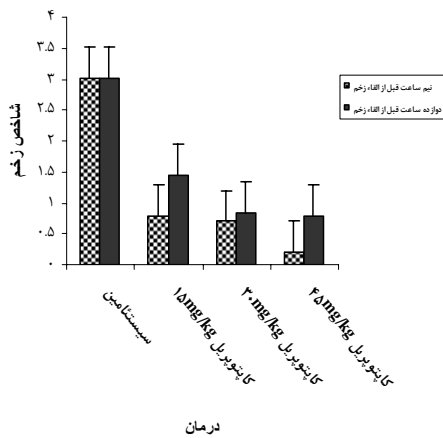
متغیر / نوع دارو	شاخص زخم	درصد مهار زخم
سیستتامین	3/02 ± 0/60 ^a	0 ± 0/7 ^b
سالین	0 ± 0/61 ^b	-
کاپتوپریل + سیستتامین	0/7 ± 0/24 ^b	77/6 ± 8/24 ^a
اومپرازول + سیستتامین	0/94 ± 0/24 ^b	78/74 ± 8/24 ^a
کربوکسی متیل سلولز	3/22 ± 0/43 ^a	1 ± 0/20 ^b

اختلاف میانگین درمان های مختلف که دارای حروف یکسانی هستند از نظر آماری ($p < 0/05$) دارای تفاوت معناداری نیستند.

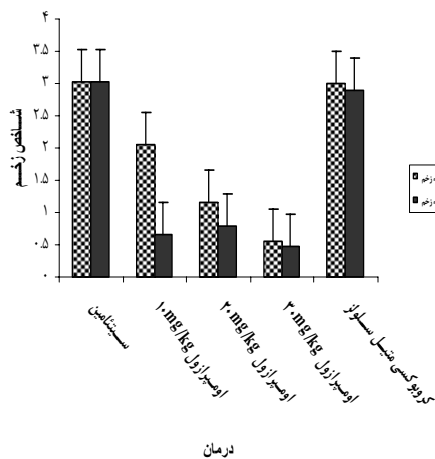
۵ - نتایج اثرات درمانهای مختلف بر موارد مورد بررسی

الف- نتایج اثرات درمانهای مختلف بر روی شاخص زخم

اثر تجویز کاپتوپریل با دوزهای (۱۵، ۳۰، ۴۵mg/kg) و ۰/۵ و ۱۲ ساعت قبل از القاء زخم بر شاخص زخم و اثر اومپرازول با دوزهای (۱۰، ۲۰، ۳۰mg/kg) در دو زمان ۰/۵ و ۱۲ ساعت پیش از تجویز سیستتامین در مقایسه با تجویز سیستتامین به تنهایی و حامل اومپرازول (کربوکسی متیل سلولز) در نمودار ۱ و ۲ بیان شده است.



نمودار ۱- مقایسه اثر دوزهای مختلف کاپتوپریل با سیستتامین بر شاخص زخم ۰/۵ و ۱۲ ساعت قبل از القاء زخم



نمودار ۲- مقایسه اثر دوزهای مختلف اومپرازول و کربوکسی متیل سلولز با سیستتامین بر شاخص زخم ۰/۵ و ۱۲ ساعت قبل از القاء زخم

ب- نتایج اثرات درمانهای مختلف بر روی درصد مهار زخم

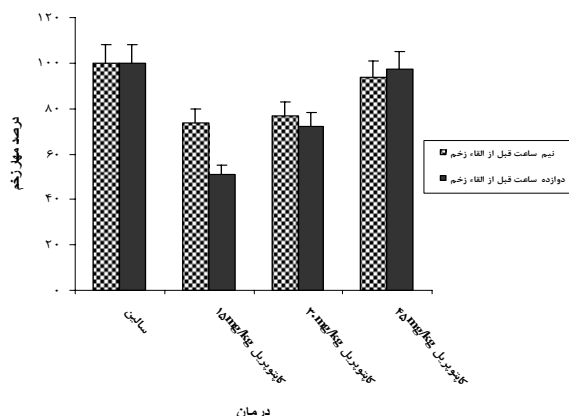
اثر تجویز کاپتوپریل با دوزهای (۱۵، ۳۰، ۴۵mg/kg) و ۰/۵ و ۱۲ ساعت بعد از القاء زخم در مقایسه با اثر سالین بر درصد مهار زخم در نمودار ۳ مشاهده می شود و اثر اومپرازول با دوزهای (۱۰، ۲۰، ۳۰mg/kg) در دو زمان ۰/۵ و ۱۲ ساعت پس از تجویز سیستتامین در مقایسه با تجویز سالین و حامل اومپرازول (کربوکسی متیل سلولز) در نمودار ۴ بیان شده است.

نمی‌شود از آسیب‌های مخاط گوارشی که توسط مواد نکرورز کننده بافتی در موش صحرایی ایجاد شده جلوگیری نماید. همچنین Wandall JH در سال ۱۹۹۲ نشان داد اومپرازول کموتاکسی‌نوتروفیلها و تولید آنیون سوپر اکسید را مهار می‌کند (۱۲). در سال ۱۹۹۶ تحقیق Lapenna D نیز موید نقش اومپرازول در جمع‌آوری هیپوکلروس اسید و مهار آهن و مس مشتق شده از آسیب‌های اکسیداتیو بود (۱۳).

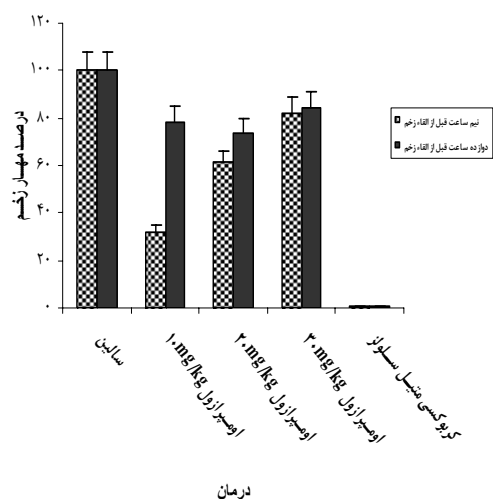
اخیراً نیز توسط Kobayashi T و همکارانش (۲۰۰۲) نشان داده شده که اومپرازول قادر است از آسیب‌های گوارشی ناشی از ماده ۴۸/۸۰ که یک دگرانوله کننده مست سل هاست با اعمال اثرات ضد التهابی و مهار تجمع نوتروفیلها جلوگیری نماید (۱۴). همچنین Biswas توانست آسیب‌های گوارشی القاء شده با ایندومتاسین را توسط اومپرازول مهار نماید که احتمالاً این اثر با مهار ترشح اسید توسط این دارو مرتبط نمی‌باشد (۸). از آنجا که در تحقیق حاضر از سیستم‌آمین که یک ترکیب اکسیداتیو می‌باشد برای القای زخم دئودنوم استفاده شد لذا نتایج حاصل از کاربرد اومپرازول در راستای بهبود زخم با سایر تحقیقات انجام شده هم‌خوانی دارد به طوری‌که اومپرازول توانسته به میزان $68/74 \pm 8/24$ موجب مهار زخم دئودنوم گردد.

از سویی دیگر کاپتوپریل به عنوان یک داروی مهار کننده ACE که واجد گروه سولفیدریل است اخیراً به جهت خواص آنتی‌اکسیدان مورد توجه قرار گرفته است. این دارو به عنوان یک جمع‌آوری کننده رادیکالهای آزاد معرفی شده است که به نظر می‌رسد اثر آن وابسته به گروه سولفیدریل در ساختمان‌ش می‌باشد (۱۵).

Kalia و همکارانش در سال ۲۰۰۷ در یک مطالعه بصورت *in vivo* اثر کاپتوپریل بر روی صدمات همتولوژیک، کلیوی و کبدی ناشی از ارسنیک را با تاکید بر استرس اکسیداتیو بررسی کردند و نشان دادند کاپتوپریل اثر آنتی‌اکسیدان بسیار خوبی در مقایسه با سایر آنتی‌اکسیدانها داشته که البته این اثر وابسته



نمودار ۳- مقایسه اثر دوزهای مختلف کاپتوپریل با سالیین بر در صد مهار زخم ۰/۵ و ۱۲ ساعت قبل از القاء زخم



نمودار ۴- مقایسه اثر دوزهای مختلف اومپرازول و کربوکسی متیل سلولز با سالیین بر در صد مهار زخم ۰/۵ و ۱۲ ساعت قبل از القاء زخم

بحث

اومپرازول یک داروی مهار کننده پمپ پروتون است ولی طبق تحقیقات قبلی مشخص شده که این دارو واجد اثرات آنتی‌اکسیدان نیز می‌باشد. به عنوان مثال Mattsson و همکاران (۱۰) و هم چنین Konturek و همکاران (۱۱) در سال ۱۹۸۳ در دو تحقیق جداگانه نشان دادند که اومپرازول بصورت خوراکی می‌تواند با مکانیسمی که به مهار ترشح اسید مربوط

- 6- Sener, G. Goren, F.G. Ulusoy, N.B. Ersoy, Y. Arbak, S. Dulger, G.A. (2005): Protective effect of melatonin and omeprazole against alendronate-induced gastric damage. *Digestive Diseases Sciences*. 50(8): 1506-1512
- 7- Pozzoli, C. Menozzi, A. Grandi, D. Solenghi, E. Ossiprandi, M.C. Zullian, C. Bertini, S. Cavestro, G.M. Coruzzi, G. (2007): Protective effects of proton pump inhibitors against indomethacin-induced lesions in the rat small intestine. *Naunyn-Schmiedeberg's Archive of Pharmacology*. 374(4): 283-291
- 8- Biswas, K. Bandyopadhyay, U. Chattopadhyay, I. Varadaraj, A. Ali, E. Banerjee, R.K. (2003): A novel antioxidant and antiapoptotic role of omeprazole to block gastric ulcer through scavenging of hydroxyl radical. *The Journal of Biological Chemistry*. 278(13):10993-11001
- 9- Schneider, R. Iscovits, H. Bernstein, K. Gros, M. Iaina, A. (1990): Oxygen free radical scavenger system intermediates in essential hypertensive patients before and immediately after sublingual captopril administration. *Israel Journal of Medical Sciences*. 26(9): 491-495
- 10- Mattsson, H. Andersson, K. Larsson, H. (1983): Omeprazole provides protection against experimentally induced gastric mucosal lesions. *European Journal of Pharmacology*. 91:111-140
- 11- Konturek, S.J. Brozozowski, T. Radecki, T. (1983): Protective action of omeprazole a benzimidazole derivative, on gastric mucosal damage by aspirin and ethanol in rats. *Digestion*. 27:159-164
- 12- Wandall, JH. (1992): Effects of omeprazole on neutrophil chemotaxis, superoxide production, degradation and translocation of cytochrome b-245. *Gut*. 33: 617-621
- 13- Lapenna, D. de Gioia, S. Ciofani, G. Festi, D. Cuccurullo, F. (1996): Antioxidant properties of omeprazole. *Federation of European Biochemical Societies Letters*. 382: 189-92
- 14- Kobayashi, T. Ohta, Y. Inui, K. Yoshino, J. Nakazawa, S. (2002): Protective effect of omeprazole against acute gastric mucosal lesions induced by compound 48/80, a mast cell degranulator, in rats. *Pharmacological Research*. 46(1):75-84.

به دوز است (۱۶). تا کنون اثر این دارو بر روی زخمهای گوارشی ناشی از سیستم‌آمین مورد بررسی قرار نگرفته است ولیکن در تحقیق حاضر این اثر با تاکید بر ویژگی آنتی اکسیدان آن بررسی و نتایج در جهت بهبود زخم دئودنوم ناشی از سیستم‌آمین بوده که در راستای تحقیقات قبلی می تواند موید اثر آنتی اکسیدان این دارو باشد. کاپتوپریل توانسته است به میزان $77/6 \pm 8/24$ از بروز زخم دئودنوم جلوگیری نماید. مقایسه اعداد حاصل از شاخص زخم و درصد مهار زخم برای دو داروی کاپتوپریل و اومپرازول نشان دهنده هم ارز بودن اثر این دو دارو در پیشگیری از زخم دئودنوم بوده و می تواند راهگشای دستیابی به داروهای جدیدتر در درمان بیماری زخم پپتیک با منشا استرس اکسیداتیو باشد.

فهرست منابع

- ۱- علویان. س.م.، تربیت. م.، تربیت. ع.، غلامرضا نژاد. ع.، (مترجمین) ۱۳۸۵: *اصول طب داخلی هاریسون (بیماریهای دستگاه گوارش)*، انتشارات نور دانش (۲۰۰۵)، ۱۳۷.
- ۲- ثمنی. م.، شریف زاده. م.، (۱۳۸۷): *فارماکولوژی کاربردی*، انتشارات دانشگاه تهران، ۵۹۹-۵۸۳.
- ۳- قاضی خوانساری. م.، ثمنی. م.، کاکنج. م. (۱۳۸۶): اثر کاپتوپریل بر تغییرات سطح لیپید پراکسیداسیون در ریه پرفیوز شده موش صحرائی با نیترو فورانتوئین. پایان نامه کارشناسی ارشد سم شناسی.
- 4- Yavuz, D. Kucukkaya, B. Haklar, G. Eersoz, O. Akoglu, E. (2003): Effect of captopril and losartan on lipid peroxidation protein oxidation and nitric oxid release in diabetic rat kidney. *Prostaglandins, Leukotrienes and Essential Fatty Acids*. 69:223-227
- 5- Natal, G. Lazzeri, G. Lubrano, V. Colucci, R. Vassalle, C. Fornai, M. Blandizzi, C. Tacca, M.D. (2004): Mechanisms of gastroprotection by lansoprazole pretreatment against experimentally induced injury in rats: role of mucosal oxidative damage and sulfhydryl compounds. *Toxicology and Applied Pharmacology*. 195:62-72.

- 15- Bagchi, D. Prasad, R. Das, DK. (1989): Direct scavenging of free radicals by captopril, an angiotensin converting enzyme inhibitor. *Biochemhcal and Biophysical Research Commum.* 158: 52-57
- 16- Kalia, K. Narula, GD. Kanna, GM. Flora, SJS. (2007): Effect of combined administration of captopril and DMSA on arsenite induced oxidative stress and blood and tissue arsenic concentration in rats. *Comparative Biochemistry and Physiology. Part c,* 144: 372-379
- 17- Desai, J.K. Goyal, R.K. Parmar, N.S. (1995): Gastric and duodenal anti-ulcer activity of SKF 38393, a dopamine D1-Receptor agonist in rats. *Journal of Pharmacy and Pharmacology.* 47:734-738
- 18- Minaiyan, M. Ghannadi, A. Salehi, E. (2005): Antiulcerogenic effect of *Zataria multiflora* Boiss. on cysteamine induced duodenal ulcer in rats. *Iranian Journal of Pharmaceutical Sciences.* 1(4): 223-229
- 19- Chen, S.X. Song, T. Zhou, S.H. Liu, Y.H. Wu, S.J. Liu, L.Y. (2008): Protective effects of ACE inhibitors on vascular endothelial dysfunction induced by exogenous advanced oxidation protein products in rats. *European Journal of Pharmacology.* 584: 368-375
- 20- Soardo, G. Donnini, D. Moretti, M. Milocco, C. Catena, C. Sechi, L.A. (2008): Effects of antihypertensive drugs on alcohol-induced functional responses of cultured human endothelial cells. *Hypertension Research.* 31:345-351.