

Research Article

The Effect of Hydroalcoholic Extract of Carob (*Ceratonia siliqua* L.) on Testicular Damage in Streptozotocin-Induced Diabetic Male Rats

Masoumeh Samiei, Vida Hojati*, Shahram Sharafi

Department of Biology, Damghan Branch, Islamic Azad University, Damghan, Iran

*Corresponding author: vida.hojati@iau.ac.ir

Received: 24 July 2024

Accepted: 13 November 2024

DOI: 10.60833/ascij.2024.1195944

Abstract

Diabetes mellitus is a common metabolic disorder worldwide and leads to testicular damage, reduced spermatogenesis, and reduced male sexual activity. Carob plant plays a major role in the prevention and treatment of complications caused by oxidative stress due to its antioxidant and anti-apoptotic properties. This study aimed to investigate the therapeutic effect of carob fruit hydroalcoholic extract on testicular damage caused by streptozotocin-induced diabetes in rats. In this study, 32 male Wistar rats were divided into four groups. The control group (healthy), the diabetic group (via intraperitoneal injection of 55 mg/kg streptozotocin), the first experimental group (diabetic + 50 mg/kg hydroalcoholic extract of carob) and the second experimental group (diabetic + 100 mg/kg hydroalcoholic extract of carob) which received the extract intraperitoneally for five weeks after becoming diabetic for two months. At the end of the fifth week, blood samples were taken from the samples and hormonal factors were measured and testicular tissue sections were evaluated using hematoxylin-eosin staining. One-way ANOVA and Tukey's supplementary test were used for statistical analysis. Diabetes led to testicular damage, decreased spermatogenesis and Sertoli cells, decreased insulin and testosterone, and a significant decrease in the diameter and number of germ cells of the seminiferous tubule. In the experimental groups, the levels of insulin and testosterone hormones increased significantly and were associated with an increase in germ cells and the diameter of the germ layer. Consumption of carob hydroalcoholic extract significantly reduced testicular damage in diabetic rats and could play an important role in its improvement.

Keywords: Diabetes, Carob extract, Spermatogenesis, Testicular damage, Rat.



مقاله پژوهشی

اثر عصاره هیدروالکلی خرنوب (*Ceratonia siliqua* L.) بر آسیب بیضه‌ای موش‌های صحرائی
نر دیابتی شده با استرپتوزوتوسین

معصومه سمیعی، ویدا حجتی*، شهرام شرفی

گروه زیست‌شناسی، واحد دامغان، دانشگاه آزاد اسلامی، دامغان، ایران

*مسئول مکاتبات: vida.hojati@iau.ac.ir

تاریخ پذیرش: ۱۴۰۳/۰۸/۲۳

تاریخ دریافت: ۱۴۰۳/۰۵/۰۳

DOI: 10.60833/ascij.2024.1195944

چکیده

دیابت ملیتوس از اختلالات متابولیکی شایع در سراسر جهان است و منجر به آسیب‌های بیضه‌ای، کاهش اسپرماتوژنز و کاهش فعالیت‌های جنسی نر می‌گردد. گیاه خرنوب به دلیل خواص آنتی‌اکسیدانی و ضد آپیتوزی نقش عمده‌ای در پیشگیری و درمان عوارض ناشی از استرس‌های اکسیداتیو اعمال می‌نماید. این تحقیق با هدف بررسی تاثیر درمانی عصاره هیدروالکلی میوهی خرنوب بر آسیب‌های بیضه‌ای ناشی از دیابت القاء شده با استرپتوزوتوسین در موش‌های صحرائی انجام شد. در این مطالعه ۳۲ سر موش صحرائی نر از نژاد ویستار به چهار گروه تقسیم گردیدند. گروه کنترل (سالم)، گروه دیابتی (از طریق تزریق درون صفاقی ۵۵ میلی‌گرم/کیلوگرم استرپتوزوتوسین)، گروه تجربی اول (دیابتی + ۵۰ میلی‌گرم/کیلوگرم عصاره هیدروالکلی خرنوب) و گروه تجربی دوم، (دیابتی + ۱۰۰ میلی‌گرم/کیلوگرم هیدروالکلی خرنوب) که پس از دو ماه دیابتی شدن، به مدت پنج هفته عصاره را به روش درون صفاقی دریافت کردند. در پایان هفته پنجم از نمونه‌ها خون‌گیری به عمل آمده و فاکتورهای هورمونی سنجش و با استفاده از رنگ‌آمیزی هماتوکسین-ائوزین، مقاطع بافتی بیضه مورد ارزیابی قرار گرفت. برای تحلیل آماری از آزمون آنوای یکطرفه و آزمون تکمیلی توکی استفاده گردید. دیابت منجر به آسیب بیضه‌ای، کاهش اسپرماتوژنز و سلول‌های سرتولی، کاهش انسولین و تستوسترون و کاهش چشمگیری در قطر و تعداد سلول‌های زاینده لوله منی‌ساز گردید. در گروه‌های تجربی میزان هورمون‌های انسولین و تستوسترون افزایش معنی‌دار داشت و با ازدیاد سلول‌های زاینده جنسی و قطر لایه زاینده همراه بود. مصرف عصاره هیدروالکلی خرنوب، آسیب‌های بیضه‌ای در موش‌های صحرائی دیابتی را به طور معنی‌داری کاهش داد و توانست نقش مهمی در بهبود آن داشته باشد.

کلمات کلیدی: دیابت، عصاره خرنوب، اسپرماتوژنز، آسیب بیضه‌ای، موش صحرائی.

مقدمه

ولی در شمال آفریقا، مراکش تا ایران، هند و چین پراکندگی دارد (۵). خرنوب از میان کشورهای حاشیه دریای مدیترانه، در ایتالیا، اسپانیا و ترکیه به مقدار فراوان پرورش می‌یابد. درختی است به بزرگی درخت گردو، برگ آن همیشه سبز است و دارای گل‌های زرد

درخت خرنوب (*Ceratonia siliqua* L.) از تیره بقولات یا باقلانیان (Fabaceae) و راسته باقلاسانان (Fabales) در حال حاضر یکی از با ارزش‌ترین درختان میوه و جنگلی به دلیل خواص دارویی و درمانی محسوب می‌شود. منشا آن خاورمیانه است

کاهش قند خون است (۲۳). همچنین دارای خواص ضد تکثیری، ضدسرطانی، محافظت کبدی و کلیوی و محافظت کننده انجامد گامت‌ها است (۱۰). تیمار حیوانات با ۵۰ میلی‌گرم/کیلوگرم عصاره غلاف خرنوب از اختلال حافظه کوتاه‌مدت ناشی از استرس مزمن جلوگیری کرده ولی تأثیری بر عملکرد حافظه موش‌های بدون استرس نداشته است. عصاره غلاف خرنوب از کاهش فاکتور نوروتروفیک مشتق از مغز (BDNF) هیپوکامپ که ناشی از قرار گرفتن در معرض استرس مزمن جلوگیری کرده است (۱).

عصاره خرنوب همچنین دارای فعالیت اسکولکس-کشی قوی بوده و در غلظت ۵۰ میلی‌گرم/میلی‌لیتر بعد از گذشت ۳۰ دقیقه موجب از بین رفتن تمام پروتواسکولکس‌ها در کبد گوسفندان آلوده به کیست هیداتید شد (۱۲). نانوذرات اکسیدروی سنتز شده با عصاره خرنوب به صورت وابسته به دوز (۳۱/۲ - ۲۵۰ میکروگرم/میلی‌لیتر) و زمان (۲۴، ۴۸ و ۷۲ ساعت)، باعث القای سمیت سلولی بر روی رده سلول‌های سرطان پستان MDA-MB231 شد. نانوذرات اکسید روی با توجه به دوز به صورت معنی‌داری منجر به کاهش تعداد عروق، طول عروق و قد جنین و وزن جنین در دوز بالا گردید (۱۹). نانوذرات اکسید روی بیوسنتز شده با عصاره خرنوب توانایی القای آپوپتوز در سلول‌های سرطانی پستان MCF-7 را به صورت وابسته به زمان و دوز دارند و می‌توانند به عنوان یک استراتژی امیدوارکننده برای درمان سرطان پستان در نظر گرفته شوند (۱۸).

دیابت یکی از شایع‌ترین بیماری‌های متابولیک در سراسر جهان است که با تغییرات پاتولوژیکی زیادی در ارتباط است و تأثیرات منفی قابل توجهی روی غدد تناسلی بخصوص جنس نر دارد. متأسفانه در کشور ما نیز دیابت شیوع گسترده‌ای دارد. از این رو تحقیق حاضر با هدف بررسی تأثیر درمانی عصاره

و طلایی است. میوه آن حدوداً یک وجب است، رنگ آن سیاه و ضخیم است، دانه‌های آن شبیه به باقلا است و تا اندازه‌ای طعم شیرین دارد که در هشت تا ۱۵ سال اول زندگی‌اش میوه‌ای نمی‌دهد. ارتفاع خرنوب به ۸ تا ۱۰ متر می‌رسد. شاخه‌های گره‌دار و برگ‌هایی مرکب از ۸ تا ۱۰ برگچه دارد. گل‌های آن عاری از گلبرگ و مجتمع به صورت خوشه است. رنگ میوه قهوه‌ای شفاف و سطح خارجی آن مسطح و قوسی شکل است. میان‌بر میوه طعم بسیار شیرین شبیه عسل دارد و در داخل آن ۱۲ تا ۱۶ دانه بسیار سخت شبیه عدس دیده می‌شود. غلظت درصد کل قند و قند احیا کننده در غلاف خرنوب به دست آمده از مناطق مختلف مراکش به ترتیب ۳۱/۳-۵۰/۱ و ۱۰/۲-۱۴/۶ گرم در ۱۰۰ گرم بود (۶). D-پینیتول یک اینوزیتول طبیعی است که در بسیاری از گیاهان یافت می‌شود و خرنوب حاوی بالاترین مقدار آن است که دارای طیف وسیعی از خواص دارویی است و یکی مهم‌ترین آنها تنظیم انسولین است (۳).

در طب سنتی برای درمان دیابت، فشار خون و ناراحتی‌های گوارشی استفاده می‌شود. تمام قسمت‌های آن اعم از برگ‌ها، گل‌ها، غلاف‌ها، دانه‌ها، چوب، پوست و ریشه مفید و باارزش است و در سال‌های اخیر به طور قابل ملحظه‌ای مورد توجه قرار گرفته است. مطالعات قبلی روی گیاه خرنوب وجود ترکیبات متعددی از جمله پلی‌فنول‌ها، فلاونوئیدها، کربوهیدرات‌ها، مواد معدنی و پروتئین‌ها را نشان داده است (۲۴). ترکیبات فیتوشیمیایی اصلی موجود در عصاره‌های مختلف این گیاه شامل اسیدهای فنولیک (اسید کوماریک و اسید گالیک) و فلاونوئیدهایی مانند کامفرول و کوئرستین می‌باشد (۴). در عصاره دانه، اسید کوماریک و اسید گالیک اسیدهای فنولیک غالب هستند (۸). عصاره خرنوب دارای فعالیت‌های ضد فشار خون، ضد اسهال، ضد افسردگی، ضد چاقی و

هیدرو الکلی خرنوب بر آسیب‌های بیضه‌ای ناشی از دیابت ایجاد شده با استرپتوزوتوسین انجام شد.

مواد و روش‌ها

تهیه عصاره‌ی هیدرو الکلی خرنوب: ۳۰۰ گرم از میوه‌ی گیاه خرنوب به طور جداگانه به ۱۰۰ میلی‌لیتر اتانول ۸۵ درجه اضافه گردید و به مدت ۷۲ ساعت بر روی دستگاه چرخاننده به آرامی مخلوط گردیده تا استخراج به خوبی صورت گیرد. سپس مخلوط حلال و گیاه توسط صافی از هم جدا تا عصاره‌های اولیه ۲ بدست آید. عصاره اولیه وارد دستگاه تقطیر در خلاء گردیده و در دمای ۸۰ درجه سانتی‌گراد حلال آنها به مدت یک ساعت به آرامی تبخیر گردید و عصاره تغلیظ شده بدست آمد.

حیوانات آزمایشگاهی: ۳۲ سر موش صحرایی نر بالغ نژاد ویستار با میانگین وزنی ۲۲۰-۲۰۰ گرم از انستیتو پاستور آمل تهیه گردید. سن حیوانات در هنگام آزمایش ۶ ماه بود. حیوانات در شرایط کنترل شده‌ی نور (۱۲ ساعت روشنایی و ۱۲ ساعت تاریکی)، دمای محیط ۲۲-۲۰ درجه سانتی‌گراد و رطوبت نسبی ۶۰-۴۰ درصد در حیوانخانه دانشگاه آزاد اسلامی واحد دامغان نگهداری شدند تا با محیط جدید سازگار شوند. تحقیق حاضر طبق پروتکل اخلاق کار با حیوانات آزمایشگاهی واحد دامغان انجام شد. استرپتوزوتوسین که جهت دیابتی کردن استفاده شد باعث از بین رفتن سلول‌های بتای جزایر لانگرهانس لوزالمعده و کاهش تولید انسولین و افزایش قند خون می‌شود. موش‌ها به چهار گروه هشت‌تایی تقسیم‌بندی شدند: گروه کنترل (سالم)، گروه دیابتی (تزریق درون‌صفاقی ۵۵ میلی‌گرم/کیلوگرم استرپتوزوتوسین)، گروه تجربی اول (دیابتی + ۵۰ میلی‌گرم/کیلوگرم عصاره خرنوب) و گروه تجربی دوم (دیابتی + ۱۰۰ میلی‌گرم/کیلوگرم عصاره خرنوب) که پس از دو ماه

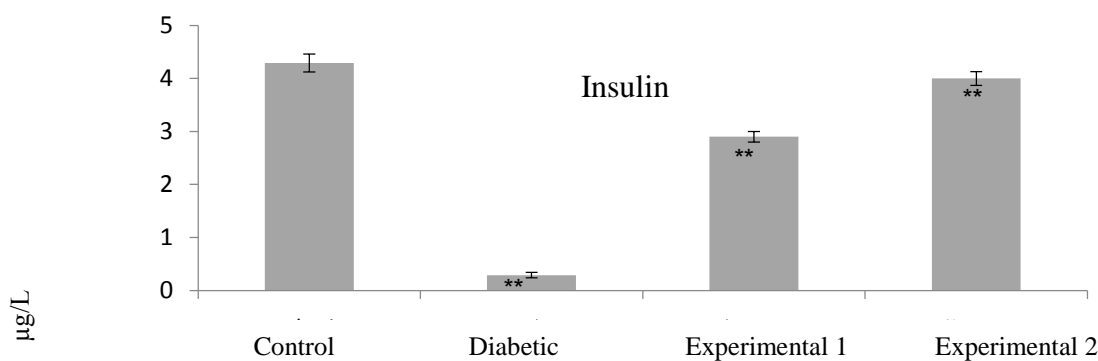
دیابتی شدن به مدت پنج هفته عصاره را به روش درون صفاقی دریافت کردند. پس از گذشت ۴۸ ساعت از تزریق استرپتوزوتوسین از ورید دمی موش‌های صحرایی گروه دیابتی در حالت ناشتا با استفاده از گلوکومتر خونگیری به عمل آمد و قند خون آنها اندازه‌گیری شد. در این مطالعه قند خون بالای ۳۰۰ میلی‌گرم/دسی‌لیتر ملاک دیابتی بودن قرار گرفت. در پایان هفته پنجم، ابتدا حیوانات با تزریق کتامین و زایلازین به صورت درون‌صفاقی بی‌هوش شدند و جهت سنجش هورمون‌های انسولین و تستوسترون، خونگیری از قلب به عمل آمد. نمونه‌ها به مدت ۱۰ دقیقه در دستگاه سانتریفوژ با دور rpm ۴۰۰۰ قرار گرفتند، تا سرم آنها جدا شود. سرم‌ها توسط سمپلر به میکروتیوب شماره‌گذاری شده منتقل گردید و در فریزر با دمای ۲۰- درجه سانتی‌گراد قرار گرفتند. پس از بیهوشی بیضه‌ها، اپیدیدیم و وازودفران خارج گردید. اپیدیدیم و وازودفران، هر یک توسط ترازوی دیجیتال با دقت ۰/۰۰۱ گرم وزن شدند. بیضه‌ها درون فیکساتیو فرمالین ۱۰ درصد قرار گرفتند. پس از تهیه مقاطع بافت بیضه با رنگ‌آمیزی هماتوکسیلین-ئوزین تعداد سلول‌های اسپرماتوگونی اسپرماتوسیت و اسپرماتید و سلول‌های سرتولی در زیر میکروسکوپ توسط عدسی شی ۴۰× به روش میدانی شمارش گردید. اپیدیدیم از بیضه جدا شده و سپس دم آن از بخش‌های دیگر جدا شد. بافت داخل شیشه ساعت محتوی ۱ میلی‌لیتر سرم فیزیولوژی قرار داده و ۵ دقیقه زمان داده شده تا اسپرم‌ها خارج گردند. در مرحله بعد با استفاده از پپیت ملانژور مخصوص شمارش گلبول قرمز (که به نسبت ۱:۲۰۰ توسط سرم فیزیولوژی رقیق می‌شوند)، لام نئوبار و میکروسکوپ نوری سلول‌های موجود در دم اپیدیدیم مورد مطالعه و شمارش قرار گرفت.

افزایش معنی‌داری بین گروه‌های تجربی نسبت به گروه دیابتی مشاهده می‌شود و هرچه دوز عصاره افزایش می‌یابد میزان هورمون بیشتر می‌شود جدول ۱ نشان می‌دهد که کاهش معنی‌داری در سلول‌های اسپرم‌ساز بین گروه دیابتی نسبت به کنترل و کاهش معنی‌داری بین گروه‌های تجربی نسبت به گروه دیابتی مشاهده می‌شود که در این بین افزایش معنی‌داری در سطح سلول‌های اسپرم‌ساز در گروه‌های تجربی مشاهده گردید. جدول ۲ مقایسه حجم بیضه و طول بیضه و قطر بیضه و وزن بیضه در بین گروه کنترل، دیابتی و گروه‌های تجربی را نشان می‌دهد. گروه تجربی دوم بیشترین بهبود پارامترها را نسبت به گروه دیابتی نشان می‌دهد.

تجزیه و تحلیل داده‌ها: از نرم‌افزار SPSS16 استفاده شد. محاسبات آماری برای بررسی اختلاف معنی‌دار بین گروه‌ها با استفاده از آزمون واریانس یک‌طرفه و به دنبال آن آزمون تکمیلی Tukey انجام شد. نمودارها با استفاده از نرم‌افزار Excel رسم گردید. سطح معناداری آماری $p < 0/05$ در نظر گرفته شد.

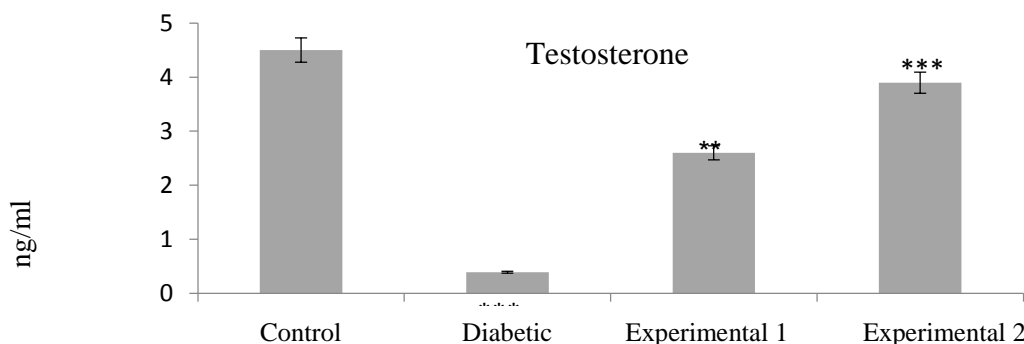
نتایج

نمودار ۱ نشان می‌دهد که کاهش معنی‌داری در انسولین سرم بین گروه دیابتی نسبت به گروه کنترل و همچنین افزایش معنی‌داری بین گروه‌های تجربی نسبت به گروه دیابتی مشاهده می‌شود. نمودار ۲ نشان می‌دهد که کاهش معنی‌داری در هورمون تستوسترون سرم بین گروه دیابتی نسبت به گروه کنترل و همچنین



نمودار ۱- مقایسه انسولین سرم (میکروگرم/لیتر) در گروه‌های مورد مطالعه. **: اختلاف معنی‌دار در سطح $p < 0/01$.

Fig 1. Comparison of serum insulin ($\mu\text{g/L}$) in the study groups. **: significant difference at the $p < 0.01$.



نمودار ۲- مقایسه تستوسترون (نانوگرم/میلی‌لیتر) در گروه‌های مورد مطالعه. * و ** به ترتیب نشان‌دهنده اختلاف معنی‌دار در

سطوح $p < 0/05$ و $p < 0/01$.

Fig 2. Comparison of testosterone (ng/ml) in the study groups. * and ** indicate significant differences at $p < 0.05$ and $p < 0.01$ levels, respectively.

جدول ۱- مقایسه میانگین \pm انحراف معیار تعداد سلول‌های مختلف و ضخامت غشای پایه در بین گروه‌ها

Table 1- Comparison of mean \pm standard deviation of different cell numbers and basement membrane thickness between groups

Variables	Control	Diabetic	Experimental 1	Experimental 2
Number of spermatogonia	67.2 \pm 2.51 a	57.2 \pm 6.63 b	88.2 \pm 8.76 c	95.2 \pm 11.04 d
Number of spermatocytes	75.2 \pm 2.40 a	42.3 \pm 4.99 b	96.3 \pm 11.55 c	115.2 \pm 8.85 d
Number of spermatids	195.12 \pm 5.29 a	90.9 \pm 3.73 b	115.12 \pm 3.87 c	154.4 \pm 11.04 d
Number of Sertoli cells	23.1 \pm 2.11 a	5.0 \pm 0.76 b	12.1 \pm 0.42 c	18.3 \pm 3.21 d
Basal membrane thickness	3.0 \pm 0.22 a	4.0 \pm 0.35 b	3.0 \pm 0.23 c	3.0 \pm 0.04 d

Dissimilar letters indicate significant change $p < 0.05$. Similar letters indicate non-significant change.

جدول ۲- مقایسه میانگین \pm انحراف معیار متغیرهای بیضه در بین گروه‌ها

Table 2- Comparison of mean \pm standard deviation of testicular variables between groups

Variables	Control	Diabetic	Experimental 1	Experimental 2
Testicle weight (grams)	2.52 \pm 0.45 a	1.15 \pm 0.21 b	1.88 \pm 0.037 c	2.0 \pm 0.04 d
Testicle diameter (mm)	1.18 \pm 0.17 a	0.67 \pm 0.12 b	1.0 \pm 0.058 c	1.5 \pm 0.04 d
Testicle length (mm)	2.04 \pm 0.03 a	1.41 \pm 0.17 b	1.0 \pm 0.04 c	2.0 \pm 0.03 d
Testicular volume (cm ³)	2.05 \pm 0.16 a	1.04 \pm 0.1 b	1.0 \pm 0.014 c	1.8 \pm 0.04 d

Dissimilar letters indicate significant change $p < 0.05$. Similar letters indicate non-significant change.

بحث

بعلاوه، سلول‌های زایشگر دیواره لوله‌های منی‌ساز می‌توانند عملکرد سلول‌های سرتولی را تحت تاثیر قرار دهند. سلول‌های اسپرماتید از مهمترین کنترل کننده‌های فعالیت سلول‌های سرتولی می‌باشند. افزایش ضخامت دیواره لوله‌های منی‌ساز می‌تواند نشان دهنده فعالیت غیر طبیعی فیروپلاست‌های پیرامون لوله‌های منی‌ساز باشد. مصرف عصاره گیاه خرنوب سبب کاهش معنی‌داری در میزان انسولین خون در گروه دیابتی نسبت به کنترل شده است. کاهش معنی‌داری در وزن بدن، حجم، طول، قطر و وزن بیضه در گروه دیابتی مشاهده شد و مصرف عصاره گیاه خرنوب باعث افزایش معنی‌دار آنها شد. مصرف عصاره گیاه خرنوب باعث افزایش معنی‌دار اسپرماتوگونی، اسپرماتوسیت، اسپرماتید، اسپرم، سلول‌های سرتولی و قطر لوله اسپرم‌ساز و کاهش غشای پایه گردید. همچنین در سلول‌های اسپرماتوگونی کاهش معنی‌داری در گروه دیابتی با گروه کنترل دیده می‌شود. میزان اسپرماتوسیت در

در این مطالعه، میانگین وزن گنادها در موش‌های دیابتی در مقایسه با موش‌های گروه کنترل کاهش یافت. کاهش بیوستتوز و سوخت‌وساز آندروژن‌های بیضه‌های متعاقب ایجاد دیابت در مطالعات مختلف گزارش شده است. کاهش تولید هورمون تستوسترون از بیضه می‌تواند در ارتباط با کاهش میزان گنادوتروپین‌های هیپوفیزی باشد. میزان تبدیل پیش-سازهای استروئیدی به آندروژن‌ها در شرایط دیابتی کاهش می‌یابد و این امر منجر به کاهش میزان تبدیل پرگنولون و پروژسترون به تستوسترون و سایر استروئیدهای بیضه‌ای می‌گردد. در مطالعه حاضر، غلظت خونی هورمون تستوسترون در موش‌های دیابتی به طور معنی‌داری کاهش نشان داد. این کاهش می‌تواند به دلیل تولید و تجمع این هورمون‌ها در بافت بیضه و عدم آزاد شدن آنها به جریان خون در اثر دیابت رخ دهد. دیابت باعث اختلال در فرایند اسپرماتوزنز می‌گردد. سلول‌های سرتولی نقش مهمی در کنترل فعالیت طبیعی بافت بیضه بر عهده دارند

کنترل مشاهده نشد. در مقاطع کبد هیپاتوسیت‌ها به همراه ورید مرکزی لوبولار و باب به صورت نرمال بود. در مقاطع کلیه، گلومرول‌ها به همراه توپول‌های کلیه در وضعیت نرمال بود. (۲۰). عصاره هیدروالکلی دانه خرنوب می‌تواند موجب کاهش مشکلات کلیوی ناشی از دیابت شود. میانگین غلظت سرمی کراتینین، نیتروژن اوره و اسید اوریک در گروه دریافت‌کننده ۱۵۰ میلی‌گرم/کیلوگرم عصاره هیدروالکلی دانه خرنوب و در گروه‌های تجربی دریافت‌کننده ۱۵۰ و ۶۰۰ میلی‌گرم/کیلوگرم عصاره هیدروالکلی دانه خرنوب میزان پتاسیم کاهش و میزان سدیم افزایش معنی‌داری نسبت به گروه دیابتی نشان داد. غلظت کلسیم در هیچ کدام از گروه‌ها اختلاف معنی‌داری نشان نداد (۱۴). عصاره خرنوب با دوز ۳۰۰ میلی-گرم/کیلوگرم به طور قابل توجهی توانسته از اثرات جانبی سیکلوفسفامید بر کاهش تحرک اسپرم، افزایش میانگین سطح مالون دی‌آلدئید (MDA) بافتی و کاهش تستوسترون سرم جلوگیری کند و احتمالاً به دلیل وجود ترکیبات آنتی‌اکسیدانتی، می‌تواند سمیت باروری سیکلوفسفامید را در رت اصلاح کند (۲۱). همچنین تاثیر عصاره دانه خرنوب بر فاکتورهای عملکردی کبد بعد از تزریق استرپتوزتوسین بررسی شد. گروه‌های تجربی ۱ و ۲ و ۳ علاوه بر دیابتی شدن به ترتیب روزانه مقادیر ۱۵۰ و ۳۰۰ و ۶۰۰ میلی-گرم/کیلوگرم عصاره آبی-الکلی دانه خرنوب را به صورت گاواژ، به مدت ۱۶ روز دریافت کردند. میزان آنزیم‌های آسپاراتات آمینوترانسفراز، آلانین ترانسفراز و آلکالین فسفاتاز در گروه‌های تجربی ۱ و ۲ و ۳ نسبت به گروه کنترل دیابتی کاهش معنی‌داری نشان دادند. افزایش میزان پروتئین توتال تنها در گروه تجربی ۳ نسبت به گروه کنترل دیابتی معنی‌دار بود. میزان آلبومین در گروه‌های تجربی ۱، ۲ و ۳ نسبت به گروه شاهد دیابتی نیز افزایش معنی‌داری نشان داد. این

گروه دیابتی کاهش پیدا نموده و در گروه‌های تجربی ۱ و ۲ افزایش معنی‌دار داشته است. احتمالاً افزایش هورمون تستوسترون در ازدیاد سلول‌های اسپرماتوسیت در گروه تجربی موثر بوده است. استفاده از خرنوب در حیوانات عوارض سمی نداشته و می‌تواند برای انسان مورد استفاده قرار گیرد. هیچ نشانه سم‌شناسی یا مرگ مرتبط با عصاره خرنوب در اندام‌هایی مانند کبد، کلیه، ریه، مغز و قلب گزارش نشده است (۹). طی پژوهشی اثر عصاره خرنوب بر تغییرات بافت‌شناسی، آپوپتوز، بیوشیمیایی و اسپرم‌زایی داخل بیضه در موش‌های در معرض نیکوتین بررسی شد. به مدت ۳۵ روز یک بار در روز به آنها سالین، نیکوتین، خرنوب یا نیکوتین + خرنوب تزریق شد. گروه نیکوتین + خرنوب نسبت به گروه نیکوتین تغییرات مثبت معنی‌داری در پارامترهای منی، امتیاز جانسن، تعداد سلول‌های آپوپتوز و پروتئین فاکتور VIII داشتند. نتایج نشان داد که گروه نیکوتین + خرنوب سطوح وضعیت آنتی‌اکسیدانی کل (TAS) به طور قابل توجهی در مقایسه با گروه کنترل پایین‌تر بود. با این حال، این سطوح بالاتر از گروه نیکوتین بود. نیکوتین باعث افزایش قابل توجهی در سطوح اینترلوکین ۶ و $TNF-\alpha$ در مقایسه با گروه کنترل شد، اما به نظر می‌رسد خرنوب به طور قابل توجهی با این افزایش مقابله کرده و اثرات مثبتی بر اسپرم‌زایی و کاهش آسیب پارانشیمی بیضه، آپوپتوز و رگ‌زایی دارد (۱۷). پژوهشی نشان داد عصاره خرنوب در دوزهای ۲۰۰، ۴۰ و ۸۰۰ میلی‌گرم/کیلوگرم اثر سمی بر کبد و کلیه موش‌ها ندارد. در موش‌های نر بالغ، اختلاف معنی‌داری بین میانگین سطح اوره و کراتینین در گروه‌های دریافت‌کننده خرنوب نسبت به گروه کنترل مشاهده نشد. تفاوت معنی‌داری در میانگین سطح آنزیم‌های آلانین آمینوترانسفراز و آسپاراتات-آمینوترانسفراز در گروه‌های تجربی نسبت به گروه

فراسنجه‌های اسپرمی، فاکتورهای التهابی، شاخص‌های استرس اکسیداتیو و هورمون‌های جنسی در مردان نابارور ایدیوپاتیک ۶۰ مرد مبتلا به استنوسپرمی مطالعه شد. گروه مداخله به مدت ۱۲ هفته روزانه ۵۰۰ میلی‌گرم پودر خرنوب (سه کپسول ۵۰۰ میلی-گرم) و گروه دارونما روزانه سه کپسول دارونما مصرف کردند. پس از انجام مداخله، تغییرات تعداد، غلظت و درصد کل اسپرم‌های متحرک، ظرفیت آنتی-اکسیدانی تام و غلظت مالون‌دی‌آلدئید و فاکتورهای التهابی پلاسما در گروه مداخله معنی‌دار بود. تغییرات هورمون‌های جنسی در دو گروه معنی‌دار نبود. افزایش غلظت و تحرک اسپرم و کاهش استرس اکسیداتیو و عوامل التهابی در گروه دریافت‌کننده خرنوب مشاهده گردید (۱۱). تاثیر عصاره دانه‌ی خرنوب به عنوان آنتی‌اکسیدانت طبیعی بر کیفیت اسپرم قوچ نژاد فراهانی پس از یخ‌گشایی بررسی شده است. از پنج راس قوچ نر دو بار در هفته توسط واژن مصنوعی اسپرم‌گیری شد. سطوح مختلف عصاره دانه‌ی خرنوب (صفر، ۰/۰۵، ۰/۱، ۰/۱۵، ۰/۲ میلی‌لیتر) به رقیق‌کننده بر پایه زرده تخم مرغ-تریس افزوده شد. سطح ۰/۰۵ میلی‌لیتر از عصاره دانه‌ی خرنوب به طور معنی‌داری سبب بهبودی فراسنجه‌های اسپرم همچون تحرک، زنده‌مانی، یکپارچگی غشای پلاسمایی و ریخت‌شناسی در مقایسه با گروه شاهد شد (۲). صمغ دانه خرنوب در دو دوز ۲۵ و ۵۰ میلی‌گرم/کیلوگرم تاثیر بر خوراک مصرفی جوجه‌های گوشتی نداشته اما افزودن صمغ دانه به جیره تفاوت معنی‌داری در خصوصیات لاشه نسبت به شاهد نداشت، اما نسبت به گروه آنتی‌بیوتیک ویرجینامایسین (۱۰۰ میلی-گرم/کیلوگرم جیره) مؤثرتر بود (۷). بدیهی است تعمیم تغییرات مشاهده شده در این مطالعه به تغییرات بافت بیضه در انسان و نیز مکانیسم‌های احتمالی درگیر نیاز به تحقیقات بیشتر دارد

تحقیق نشان داده عصاره آبی الکلی دانه خرنوب با کاهش آسیب کبدی ناشی از دیابت می‌تواند در رژیم غذایی بیماران دیابتی مورد استفاده قرار گیرد (۱۵). عصاره هیدروالکلی خرنوب در دوز ۳۰۰ میلی-گرم/کیلوگرم دارای اثر حفاظتی بر مسمومیت اسپرماتوزنژ القا شده توسط داروی ضدسرطان دوکسوروبیسین بوده است. میانگین وزن بدن، تعداد سلول‌های اسپرماتوگونی، اسپرماتوسیت، اسپرماتید و سلول‌های لایدیگ در گروه تجربی دریافت‌کننده دوکسوروبیسین و دوز ۳۰۰ میلی‌گرم/کیلوگرم عصاره خرنوب در مقایسه با گروه کنترل و شم افزایش معنی-دار نشان داد. میزان چروکیدگی بافت بیضه در گروه دوکسوروبیسین + ۳۰۰ میلی‌گرم/کیلوگرم عصاره هیدروالکلی خرنوب در مقایسه با گروه دوکسوروبیسین کاهش بیشتری مشاهده شد که نشانگر تاثیر این دوز در بازسازی بافت بیضه است (۱۳). ۳۸ ترکیب آلی در عصاره متانولی میوه خرنوب شناسایی شده که بیشترین آنها متعلق به اسیدهای چرب بودند. هشت عنصر معدنی در میوه خرنوب شناسایی گردید که مس و روی عناصر غالب بودند. آنالیز روغن حاصل از میوه وجود هشت اسید چرب را نشان می‌دهد. عصاره آبی بیشترین مقدار IC50 را دارد. نقش میوه خرنوب در درمان ناباروری می‌تواند به علت وجود ترکیبات آنتی‌اکسیدانی فراوان و نقش آنها در کاهش استرس اکسیداتیو در اسپرم‌ها و همچنین وجود عناصر مغذی به عنوان کوفاکتورهای درگیر در مسیر استرس اکسیداتیو و نیز وجود اسیدهای چرب فراوان باشد (۱۶). در موش‌های صحرایی دیابتی، عصاره آبی-الکلی دانه خرنوب بخصوص در دوز ۳۰۰ میلی‌گرم/کیلوگرم میزان گلوکز و لیپیدهای خون (کلسترول و تری‌گلیسریدها) را کاهش و میزان HDL-C را افزایش نشان داده است (۲۲). اثر مکمل یاری دانه خرنوب بر تغییرات

7. Ghazvinian K., Ahmadi Hamedani M., Kafshdouzan K. 2021. The Effect of *Ceratonia siliqua* in comparison with antibiotics and prebiotics on performance, carcass characteristics, immune system, and blood parameters of broiler chickens. *Research on Animal Production*, 12(34):1-10.

8. Goulas V., Stylos E., Chatziathanasiadou M.V., Mavromoustakos T., Tzakos A.G. 2016. Functional components of carob fruit: Linking the chemical and biological space. *International Journal of Molecular Sciences*, 17:1875

9. Gulay M., Yildiz-Gulay O., Ata A., Balic A., Demirtas A. 2012. Toxicological evaluation of carob (*Ceratonia siliqua*) bean extracts in male New Zealand white rabbits. *Journal of Animal Veterinary Advances*, 11:1853-1857.

10. Khazaei A.H., Faramarzi A., Khazaei M. 2022. Therapeutic and functional application of *Ceratonia siliqua*: tradition remedies and new research finding. *Journal of Knowledge and Health in Basic Medical Sciences*, 17(3):18-25

11. Mahdiani E, Khadem Haghghian H, Javadi M, Karami A A, Kavianpour M. 2018. Effect of Carob (*Ceratonia siliqua* L.) oral supplementation on changes of semen parameters, oxidative stress, inflammatory biomarkers and reproductive hormones in infertile men. *Journal of Kurdistan University of Medical Sciences*, 23(3):56-66

12. Malekifard F., Keramati F. 2018. Investigation of the effects of *Ceratonia Siliqua* extract on protoscolexes of hydratid cyst in vitro. *Armaghan-e-Danesh*, 23(1):69-79.

13. Mehdikhani, H., Shariati, M., Forozanfar, M., Hosseini, S. E. 2020. Protective effect of hydroalcoholic extract of carob (*Ceratonia Siliqua*) on testicular tissue in adult rats treated with doxorubicin. *Alborz University Medical Journal*, 9(4):380-394.

نتیجه‌گیری

. در کل عصاره گیاه خرنوب توانست در دو دوز ۵۰ و ۱۰ میلی‌گرم/کیلوگرم سبب افزایش وزن، حجم، طول و قطر بیضه، افزایش تعداد رده سلول‌های اسپرم‌ساز و همچنین افزایش هورمون انسولین و تستوسترون در موش صحرائی نر دیابتی شود.

منابع

1. Alzoubi K.H., Alibbini S., Khabour O.F., El-Elimat T., Al-Zubi M., Alali F.Q. 2018. Carob (*Ceratonia siliqua* L.) prevents short-term memory deficit induced by chronic stress in rats. *Journal of Molecular Neuroscience*, 66(3):314-321.

2. Asgari M., Khodaei Motlagh M., Kazemi Bonchenari M., Vahedi V. 2020. Antioxidant effect of carob seedextract (*Ceratoniasiliqua* L) on quality parameters Farahani ram sperm after freeze-thawing. *Journal of Cell and Tissue*, 11(1):1-12.

3. Azab A. 2022. D-Pinitol—Active Natural Product from Carob with Notable Insulin Regulation. *Nutrients*, 14:1453.

4. Brassesco, M.E.; Brandão, T.R.S.; Silva, C.L.M.; Pintado, M. 2021. Carob bean (*Ceratonia siliqua* L.): A new perspective for functional food. *Trends in Food Science and Technology*, 114:310–322.

5. Dahmani W., Elaoui N., Abousalim A., Akissi Z.L.E., Legssyer A., Ziyat A., Sahpaz S. 2023. Exploring carob (*Ceratonia siliqua* L.): A comprehensive assessment of its characteristics, ethnomedicinal uses, phytochemical aspects, and pharmacological activities. *Plants*, 12(18):3303.

6. El Batal H., Hasib A., Ouattmane A., Dehbi F., Jaouad A., Boulli A. 2016. Sugar composition and yield of syrup production from the pulp of Moroccan carob pods (*Ceratonia siliqua* L.). *Arabian Journal of Chemistry*, 9:955–959.

20. Sadat S.S., Mohammadi S., Fazel A., Sazegar G., Ebrahimzadeh, A., Ghayour Mobarhan M., Boroumand Noughabi S. 2019. Hepatotoxicity and Nephrotoxicity Evaluation of Carob Extract (*Ceratonia siliqua*) in Balb/C Mice. *Journal of Medicinal Plants*, 18(12):267-273.
21. Sadeghzadeh F., Sadeghzadeh A., Changizi-Ashtiyani S., Bakhshi S., Jalali Mashayekhi F., Mashayekhi M. 2020. The effect of hydro-alcoholic extract of *Ceratonia Siliqua* L. on spermatogenesis index in rats treated with cyclophosphamide: An experimental study. *International Journal of Reproductive BioMedicine*, 18(4):295-306.
22. Sharifi E., ShahAmir Tabatabayi M., Mokhtari M. 2010. The effect of the hydroalcoholic extract of *Ceratonia siliqua* L. Seeds on blood glucose and lipids of male diabetic rats. *Journal of Sabzevar University of Medical Sciences*, 17(3):148-157.
23. Thouraya A.G., Rihem M., Leghouil F., Mejda A., Youssef A. 2024. Phytochemical compounds and antioxidant activity of two extracts of wild and domesticated carob leaves. *Pakistan Journal of Biological Sciences*, 27(7):348-355.
24. Zhu B.J., Zayed M.Z., Zhu H. X., Zhao J., Li S.P. 2019. Functional polysaccharides of carob fruit: A review. *Chinese Medicine*, 14:40.
14. Mokhtari M., Mohammadi B., Sharifi E., Shahamir Tabatabaee M. 2011. The effect of hydro – alcoholic seeds extract of *Ceratonia siliqua* L. on the kidney functional factors and serum electrolytes in diabetic male rats. *Yafte*, 13(2):74-82
15. Mokhtary M., Sharifi E., Shahamir Tabatabaee M. 2013. The effect of Carob extract on liver function test in diabetic male rat. *Journal of Shahrekord University of Medical Sciences*, 15(3):40-47.
16. Nasiri M., Mokhtari B., Kolahi M., Pourreza N. 2021. Phytochemical investigation, antioxidant properties, and identification of organic and inorganic compounds from the Carob (*Ceratonia siliqua* L.) fruit. *Journal of Ilam University of Medical Sciences*, 29(3):82-91.
17. Oztekin U., Caniklioglu M., Firat F., Atac F., Doganyigit Z., Gocmen A.Y., Yilmaz S., Tokpinar A. 2020. Carob attenuates nicotine-induced oxidative stress and intratesticular damage in male rats. *Andrologia*, 52(9):e13670.
18. Raeisalsadati A.S., Pouresmaeil V., Nemati A. 2017. Cytotoxic effects of zinc oxide nanoparticles biosynthesized with *ceratonia siliqua* l extract on mcf-7 breast cancer cell line. 3rd International Nastaran Cancer Symposium. Mashad, Iran.
19. Raeisalsadati A.S., Pouresmaeil V., Nemati A. 2019. Evaluation of the cytotoxic effect of green-synthesized zinc oxide nanoparticles with *Ceratonia siliqua* extract on the breast cancer cell line (MDA-MB231) and its antiangiogenic effects. *Journal of Neyshabur University of Medical Sciences*, 7(2):58-72.