

## مطالعه هیستوپاتولوژی تاثیر عصاره الکلی ریشه شلغم بر آسیب ایسکمی - باز خونرسانی کلیه در موش صحرایی

داریوش مهاجری<sup>۱\*</sup>، غفور موسوی<sup>۲</sup>، پدرام محمدی<sup>۳</sup>

۱. دانشگاه آزاد اسلامی، واحد تبریز، دانشکده دامپزشکی، گروه پاتوبیولوژی، تبریز، ایران

۲. دانشگاه آزاد اسلامی، واحد تبریز، دانشکده دامپزشکی، گروه علوم درمانگاهی، تبریز، ایران

۳. دانشگاه آزاد اسلامی، واحد تبریز، دانشکده دامپزشکی، دانش آموخته دامپزشکی، تبریز، ایران

\* نویسنده مسئول مکاتبات: mohajeri@iaut.ac.ir

(دریافت مقاله: ۹۱/۴/۲۵، پذیرش نهایی: ۹۱/۸/۴)

### چکیده

آسیب ایسکمی - باز خونرسانی کلیه یکی از مهمترین عوامل نارسایی حاد کلیه به شمار می‌رود که در بسیاری از موارد بالینی با آن برخورد می‌شود. این مطالعه به منظور ارزیابی اثرات پیش درمانی با عصاره الکلی ریشه گیاه شلغم بر هیستوپاتولوژی کلیه و شاخص‌های سرمی آسیب آن در آسیب ناشی از ایسکمی - باز خونرسانی کلیه در موش صحرایی طراحی گردید. در مجموع ۸۰ موش صحرایی نر نژاد ویستار به طور تصادفی در ۴ گروه: شاهد جراحی، مدل ایسکمی - باز خونرسانی و ۲ گروه ایسکمی - باز خونرسانی + تیمار با عصاره الکلی ریشه شلغم (۱٪ و ۲٪) با ۲۰ سر موش صحرایی در هر گروه تقسیم گردید. موش‌های گروه ایسکمی - باز خونرسانی به مدت ۶۰ دقیقه در دمای ۳۷ درجه سانتی‌گراد در معرض ایسکمی و به مدت ۳۰ دقیقه در معرض باز خونرسانی قرار گرفتند. ۲۴ ساعت پس از دوره باز خونرسانی موش‌ها آسان‌کشی شدند. آزمون‌های عملکرد کلیه و آسیب‌شناسی بافتی کلیه در مورد گروه‌های مورد آزمایش انجام گردید. نتایج به‌دست آمده با گروه شاهد جراحی مورد مقایسه قرار گرفت. افزایش کراتینین سرم، اوره خون و اسید اوریک در موش‌های گروه ایسکمی - باز خونرسانی در مقایسه با گروه شاهد جراحی مشاهده شد. پیش‌تیماری عصاره الکلی شلغم به مدت ۳۰ روز قبل از القاء ایسکمی - باز خونرسانی عملکرد کلیه را بهبود بخشیده و آسیب ناشی از آماس و استرس اکسیداتیو را کاهش داد. نتایج به‌دست آمده از مطالعه حاضر نشان داد که عصاره الکلی ریشه شلغم به‌طور معنی‌داری از آسیب عملکردی و بافتی کلیه در اثر ایسکمی - باز خونرسانی جلوگیری کرد.

مجله دامپزشکی دانشگاه آزاد اسلامی واحد تبریز، دوره ۶، شماره ۲، پیاپی ۲۲، صفحات: ۱۵۵۹-۱۵۴۹.

کلید واژه‌ها: عصاره الکلی ریشه شلغم، ایسکمی - باز خونرسانی، کلیه، موش صحرایی

### مقدمه

رادیکال‌های آزاد بسیار فعال اکسیژن یعنی سوپر اکسید و رادیکال هیدروکسیل طی روند ایسکمی - باز خونرسانی، بافت‌ها متحمل آسیب‌های ساختاری و عملکردی متعددی می‌گردند به طوری که آسیب‌های پاتولوژیک شدیدتر در فاز باز خونرسانی

مسیرهای پاتولوژیک مختلفی برای آسیب بافت‌های بدن در روند ایسکمی - باز خونرسانی، معرفی شده است. در اکثر بافت‌ها آسیب ناشی از ایسکمی - باز خونرسانی، عمدتاً توسط رادیکال‌های آزاد اتفراق می‌افتد. با تولید

اتفاق می افتد (۲۲). آسیب ایسکمی زمانی اتفاق می افتد که جریان خون به یک بافت قطع شود، اما به صورت متناقض آسیب بافتی بیشتر موقعی روی می دهد که جریان خون دوباره در طی رپرفیوژن برقرار شود (۱۸). کلیه یکی از ارگان هایی است که از این سندروم بالینی (آسیب ایسکمی- رپرفیوژن) آسیب می بیند. مثلاً در پی کاهش جریان خون به کلیه به دلیل خونریزی، شوک، اعمال جراحی بزرگ و یا قطع کامل جریان خون به این ارگان در حین انتقال از دهنده به گیرنده در طی پیوند کلیه این وضعیت اتفاق می افتد. علت اصلی عملکرد تأخیری بافت پیوندی آسیب ایسکمی- رپرفیوژن (I/R) می باشد. هرچه قدر شدت آسیب اولیه ناشی از I/R بیشتر باشد، موارد رد پیوند یا اختلال عملکردی آن افزایش می یابد. بنابراین، کاهش در آسیب I/R اولیه منجر به نتیجه بهتر برای بقا آلوگرافت در کوتاه مدت و دراز مدت می شود (۱۶). پاسخ التهابی کوتاه مدت آغاز شده به دلیل I/R، توسط القاء آبشار سیتوکاین های پیش التهابی، بیان ملکول های اتصال و ارتشاح سلولی مشخص می شود. IL-1 و TNF- $\alpha$  به عنوان سیتوکاین های پیش التهابی هستند که نقش مهمی را در آسیب I/R بعد از پیوند ارگان دارند (۱۶).

بروز ایسکمی- بازخونرسانی در کلیه نیز با تولید رادیکال های آزاد باعث پراکسیداسیون لیپیدی شده که منجر به نارسایی حاد کلیوی می شود (۱۳ و ۲۴). استفاده از گیاهان دارویی جهت درمان طیف وسیعی از بیماری ها، به سرعت در حال توسعه بوده و توجه ویژه ای به اثرات محافظتی آنتی اکسیدان های با منشأ طبیعی در برابر بیماری ها شده است (۱۲). گیاهان دارویی فراوانی با خواص آنتی اکسیدانی وجود دارند، که گمان می رود در پیشگیری از آسیب ایسکمی- بازخونرسانی بافت ها موثر باشند. از جمله گیاهانی که ترکیبات آن دارای خواص قوی آنتی اکسیدانی است گیاه شلغم می باشد (۵).

شرایط پاتولوژیک نظیر سرطان ها، پیری، بیماری های قلبی- عروقی، ایسکمی و آماس در تولید و تجمع گونه های فعال

اکسیژن دخیل هستند (۱ و ۹). بنابراین، از بین بردن گونه های رادیکال اکسیژن یک راهکار تدافعی موثری در برابر بیماری های مختلف قلمداد می شود. آنتی اکسیدان ها موادی هستند که در صورت وجود در غذاها و بدن، حتی در مقادیر ناچیز، می توانند بدن را در مقابل انواع مختلف آسیب های اکسیداتیو ناشی از گونه های فعال اکسیژن محافظت کنند (۲۸). گیاهان دارویی به علت سهولت دسترسی، کاهش عوارض جانبی و صرفه اقتصادی، به عنوان جایگزین های شایسته داروهای صنعتی، همواره مورد توجه بوده و از چند دهه اخیر به طور خاص مورد توجه محققین قرار گرفته است. مواد بیولوژیک با منشأ گیاهی شاخه ای از فارماکوتراپی مدرن بیماری ها را تشکیل می دهند. اگر چه عوامل دارویی متنوعی برای درمان انواع بیماری ها وجود دارد، لکن اغلب بیماران قادر به تحمل اثرات جانبی داروهای شیمیایی نیستند و از سوی دیگر اکثر گیاهان اثرات جانبی بسیار اندکی در روی بیماران به جای می گذارند. با انجام این مطالعه خاصیت دارویی عصاره شلغم در محافظت از بافت کلیه در شرایط ایسکمی- بازخونرسانی برای اولین بار از طریق آسیب شناسی مورد ارزیابی قرار می گیرد که در صورت تایید می تواند به عنوان یک منبع قابل دسترس با خاصیت آنتی اکسیدانی مورد استفاده قرار گیرد. بدیهی است قبل از آن که دارویی جدید وارد عرصه طب شود، لازم است مطالعات متعددی در چندین مرحله روی دارو انجام شود. در اولین مرحله، دارو در محیط های بی- جان (in vitro) و نیز روی حیوانات زنده (in vivo) بررسی می شود که در این مرحله ویژگی های کلی را روی مورد مطالعه (Pharmacological profile) مورد بررسی قرار می دهند.

بعد از این مرحله است که دارو روی انسان آزمایش می شود. با توجه به اینکه شلغم دارای اثرات آنتی اکسیدانی می باشد انتظار می رود که مصرف این گیاه بتواند از آسیب ایسکمی- بازخونرسانی جلوگیری نماید. با عنایت به اینکه اثر گیاه مذکور بر آسیب ایسکمی- بازخونرسانی با جنبه هیستوپاتولوژیک مورد مطالعه قرار نگرفته است، هدف از مطالعه حاضر، بررسی اثرات

محافظتی عصاره الکلی شلغم بر آسیب ایسکمی-بازخونسانی کلیه با جنبه آسیب‌شناسی در موش‌های صحرایی می‌باشد.

## مواد و روش‌ها

مطالعه حاضر از نوع تجربی مداخله‌گر آزمایشگاهی می‌باشد. برای انجام این مطالعه، از تعداد ۸۰ سر موش صحرایی نر بالغ نژاد ویستار با وزن تقریبی  $20 \pm 200$  گرم و در محدوده سنی ۹ هفته استفاده شد. شرایط تغذیه و نگهداری برای تمام گروه‌ها یکسان و به صورت ۱۲ ساعت روشنایی/تاریکی و دمای  $2 \pm 21$  درجه سانتی‌گراد بود. جیره غذایی یکسان و آب نیز به‌طور آزاد در دسترس قرار گرفته و پس از یک هفته عادت به شرایط جدید، آزمایش شروع شد. موش‌ها به‌طور تصادفی به ۴ گروه مساوی شامل: ۱- گروه شاهد (Sam I/R) ۲- گروه ایسکمی-بازخونسانی (I/R) ۳- گروه ایسکمی-بازخونسانی+ تیمار با دز پایین عصاره (low dose extract+ I/R) ۴- گروه ایسکمی-بازخونسانی+ تیمار با دز بالای عصاره (high dose extract + I/R) تقسیم شد.

ریشه شلغم مورد استفاده در این بررسی پس از تهیه، توسط دانشکده کشاورزی دانشگاه آزاد اسلامی واحد تبریز تأیید شد. ریشه‌های تازه با آب تمیز به‌طور کامل شستشو شده و پس از برش، سه بار توسط اتانول عصاره‌گیری شد. محلول عصاره صاف گردیده و توسط دستگاه روتاری اوپوراتور تحت خلأ کاملاً خشک شد. عصاره خشک شده تا زمان استفاده در یخچال و تحت شرایط انجماد نگهداری شد. در این مطالعه، تیمار با عصاره ریشه گیاه شلغم به مدت ۳۰ روز طول کشید. از زمان شروع، در گروه‌های ۱ (Sam I/R) و ۲ (I/R) صرفاً از جیره پایه و در گروه‌های ۳ (سالم تیمار با low dose green tea+ I/R) و ۴ (high dose green tea+ I/R) به ترتیب از جیره حاوی عصاره بر اساس میزان مصرف ۱٪ و ۲٪ ریشه خام در جیره پایه (به ترتیب ۲ و ۵ گرم ماده خام ریشه گیاه شلغم در ۱۰۰ گرم جیره پایه)، استفاده شد. شرایط نگهداری در سایر موارد

برای تمامی گروه‌ها یکسان در نظر گرفته شد. پس از ۳۰ روز، برای ایجاد ایسکمی و برقراری مجدد خونرسانی، همه گروه‌ها توسط تزریق داخل صفاقی پنتوباریتال سدیم (50 mg/kg) بیهوش گردیده و رهیافت تهیگاه به‌طور دو طرفی برش داده شد. در گروه شاهد (Sam I/R) فقط به دستکاری سرخرگ کلیوی اکتفا کرده (از گیره استفاده شد) و در سایر گروه‌ها سرخرگ‌های کلیوی به مدت ۶۰ دقیقه به‌وسیله گیره‌های نان-تروماتیک عروقی مسدود شد. پس از برداشتن گیره و رفع انسداد، حفره شکمی بخیه زده شده و حیوانات به قفس‌های خود باز گردانده شد.

پس از ۲۴ ساعت بازخونسانی، جهت اندازه‌گیری برخی فاکتورهای بیوشیمیایی شامل اوره (۱۱)، اسید اوریک (۴) و کراتینین (۲۹)، نمونه خون نیز از سینوس پشت کره چشم (retro-orbital plexus) اخذ گردید. سرم نمونه‌های خون توسط سانتریفیوژ با سرعت ۲۵۰۰ دور در دقیقه و به مدت ۱۵ دقیقه در دمای ۳۰ درجه سانتی‌گراد جدا شد. هم‌زمان همه موش‌ها با ایجاد دررفتگی در مهره‌های گردن (Cervical dislocation) به راحتی کشته شدند. کلیه موش‌ها متعاقب پرفوزیون کلیوی از طریق سرخرگ کلیه توسط سرم فیزیولوژی سرد، سریعاً خارج و در فرمالین بافری ۱۰ درصد پایدار شد. از نمونه‌های فوق با استفاده از شیوه‌های رایج پاساژ بافت و تهیه مقاطع هیستوپاتولوژی، برش‌هایی با ضخامت ۵ میکرون و با روش رنگ آمیزی هماتوکسیلین-ائوزین تهیه شد (۲۰). مقاطع بافتی کلیه، تهیه شده از گروه‌های مختلف آزمایشی به‌شکل دو سو بی‌خبر از لحاظ تغییرات پاتولوژیک از جمله: تورم حاد سلولی بافت پوششی توبول‌ها، پرخونی و خونریزی، اتساع توبولی و نکروز سلول‌های پوششی توبول‌ها مورد مطالعه قرار گرفت و از لحاظ شدت آسیب بر اساس روش Bhalodia و همکاران در سال ۲۰۰۹ به صورت آسیب ملایم (+۱)، آسیب متوسط (+۲)، آسیب شدید (+۳) رتبه بندی شد (۳).

## تحلیل آماری

داده‌های به‌دست آمده کمی، به صورت  $\text{mean} \pm \text{S.E.M}$  ارائه و اختلاف معنی‌دار بین گروه‌ها توسط آزمون ANOVA و آزمون تعقیبی Tukey در سطح معنی‌داری  $p < 0/05$  توسط نرم‌افزار آماری SPSS مورد تجزیه و تحلیل قرار گرفت.

## یافته‌ها

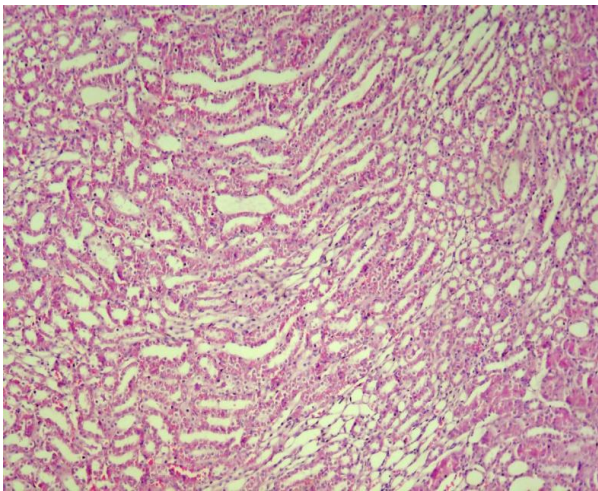
## یافته‌های آسیب‌شناسی

تغییرات هیستوپاتولوژی گروه‌های مختلف آزمایشی شامل: شم، ایسکمی-بازخونسانی، ایسکمی-بازخونسانی+ عصاره الکلی شلغم (۱٪) و ایسکمی-بازخونسانی+ عصاره الکلی شلغم (۲٪) در نگاره‌های ۱ تا ۸ نشان داده شده و شدت تغییرات در جدول ۱ ارائه گردیده است. در گروه شم، ساختار بافت کلیه طبیعی بوده و تغییر پاتولوژیک خاصی در آن مشاهده نگردید. در گروه ایسکمی-بازخونسانی تغییرات دژنراتیو سلول‌های توبولی، نکروز حاد توبول‌ها، ادم، پرخونی و خونریزی شدید بینابینی مشاهده گردید. پرخونی و خونریزی شدید گلومرولی بسیار واضح بود. در گروه ایسکمی-بازخونسانی+ عصاره الکلی شلغم (۱٪)، پیش‌تیماری توسط عصاره الکلی شلغم به میزان ۱٪ بهبود قابل توجهی در بروز تغییرات پاتولوژیک مشاهده گردید. تغییرات پاتولوژیک مشاهده شده در این گروه شامل ادم، پرخونی و خونریزی متوسط در گلومرول و بافت بینابینی کلیه و همچنین تغییرات ملایم دژنراتیو همراه با نکروز خفیف سلول‌های اپیتلیال توبولی در مناطق قشری و مرکزی کلیه بود. مقاطع تهیه شده از کلیه گروه ایسکمی-بازخونسانی+ عصاره الکلی شلغم (۲٪)، بهبود قابل توجهی را در بروز تغییرات پاتولوژیک نشان داد. تنها تغییر پاتولوژیک مشاهده شده در این گروه شامل واکوئولاسیون خفیف سلول‌های توبولی و پرخونی جزئی بود.

جدول ۱- آسیب کلیه در موش‌های صحرایی

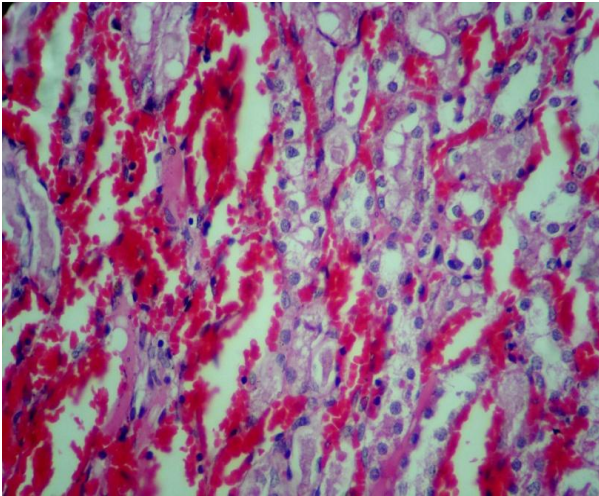
نکروز سلول‌های پوششی توبول‌ها	اتساع توبولی	پرخونی و خونریزی	تورم حاد سلولی	گروه‌ها
-	-	-	-	شم
+++	+++	+++	+++	ایسکمی- بازخونسانی
++	++	++	+++	ایسکمی- بازخونسانی + عصاره الکلی شلغم (۱٪)
+	+	+	++	ایسکمی- بازخونسانی + عصاره الکلی شلغم (۲٪)

علامت منفی نشان‌دهنده عدم مشاهده تغییر پاتولوژیک و علامت مثبت نشان‌دهنده تغییرات پاتولوژیک می‌باشد.

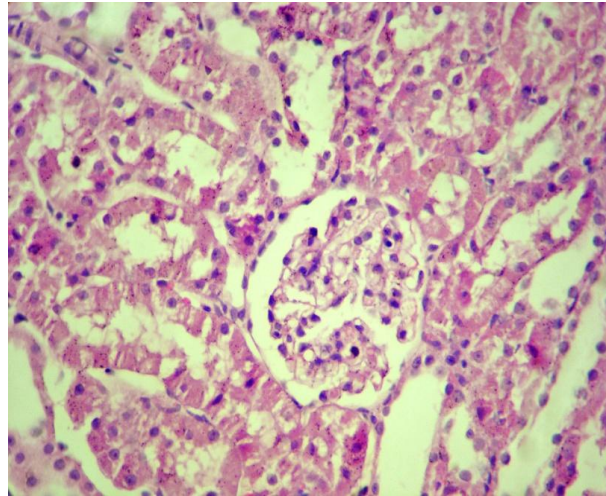


نگاره ۱- نمای ریزبینی از بافت کلیه موش صحرایی گروه کنترل

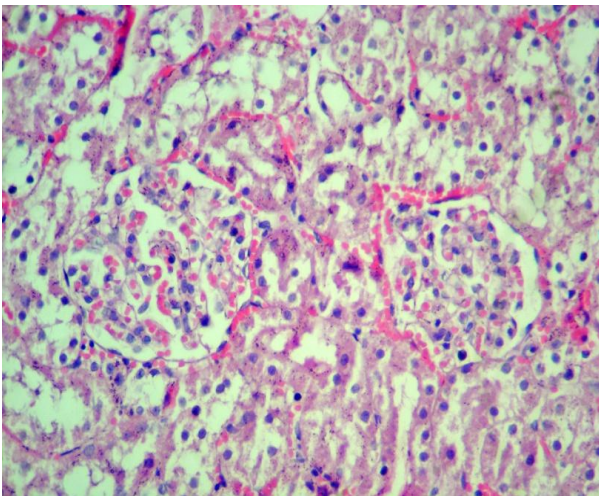
جراحی (شم). ساختار بافت کلیه در کورتکس و مدولا سالم بوده و تغییر پاتولوژیک خاصی در آن مشاهده نمی‌شود (رنگ آمیزی هماتوکسیلین - اتوزین، بزرگنمایی  $\times 40$ ).



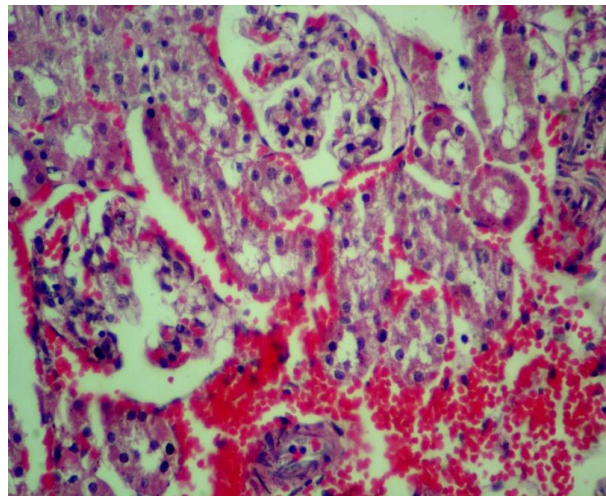
**نگاره ۴-** نمای ریزیینی از بافت کلیه موش صحرائی گروه تحت ایسکمی / بازخونسانی. پرخونی و خونریزی شدید در بافت بینابینی کلیه و همچنین تغییرات شدید دژنراتیو همراه با نکروز سلولهای اپیتلیال توبولها در قسمت مرکزی کلیه قابل توجه می باشد (رنگ آمیزی هماتوکسیلین - ائوزین، بزرگنمایی ۲۵۰x).



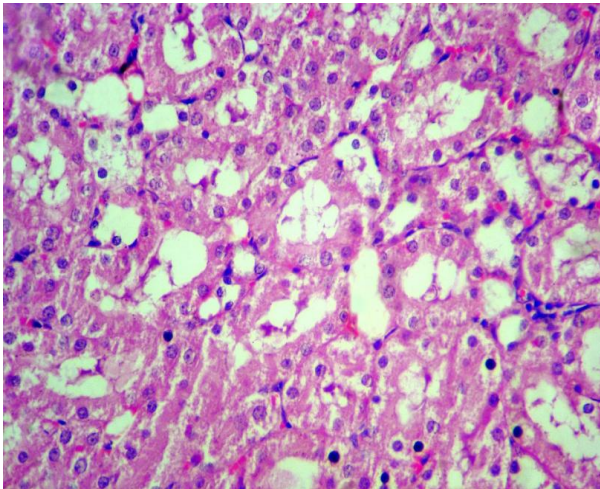
**نگاره ۲-** نمای ریزیینی از بافت کلیه موش صحرائی گروه کنترل جراحی (شم). ساختار بافت کلیه در منطقه قشر سالم بوده و تغییر پاتولوژیک قابل توجهی در آن مشاهده نمی شود (رنگ آمیزی هماتوکسیلین - ائوزین، بزرگنمایی ۲۵۰x).



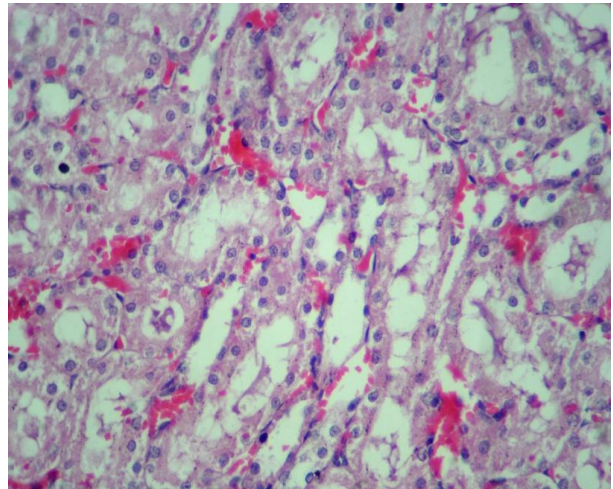
**نگاره ۵-** نمای ریزیینی از بافت کلیه موش صحرائی گروه تحت ایسکمی / بازخونسانی به علاوه تیمار با دز پائین (۱٪) عصاره الکلی ریشه شلغم. به پرخونی و خونریزی متوسط در گلوبول و بافت بینابینی کلیه و همچنین تغییرات ملایم دژنراتیو همراه با نکروز خفیف سلولهای اپیتلیال توبولی در منطقه قشری کلیه توجه نمائید (رنگ آمیزی هماتوکسیلین - ائوزین، بزرگنمایی ۲۵۰x).



**نگاره ۳-** نمای ریزیینی از بافت کلیه موش صحرائی گروه تحت ایسکمی / بازخونسانی. به پرخونی و خونریزی شدید در گلوبول و بافت بینابینی کلیه و همچنین تغییرات شدید دژنراتیو همراه با نکروز سلولهای اپیتلیال توبولی در منطقه قشری کلیه توجه نمائید (رنگ آمیزی هماتوکسیلین - ائوزین، بزرگنمایی ۲۵۰x).



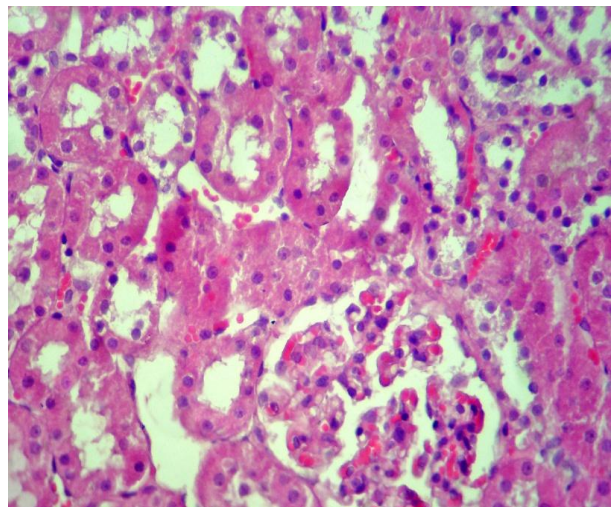
نگاره ۸- نمای ریزبینی از بافت کلیه موش صحرائی گروه تحت ایسکمی / بازخونسانی به علاوه تیمار با دز بالای (۲٪) عصاره الکلی ریشه شلغم. تغییرات ملایم دژنراتیو همراه با نکروز خفیف سلول‌های اپیتلیال توبول‌ها در قسمت مرکزی کلیه قابل مشاهده می‌باشد (رنگ آمیزی هماتوکسیلین - ائوزین، بزرگنمایی ۲۵۰×).



نگاره ۶- نمای ریزبینی از بافت کلیه موش صحرائی گروه تحت ایسکمی / بازخونسانی به علاوه تیمار با دز پائین (۱٪) عصاره الکلی ریشه شلغم. پرخونی و خونریزی ملایم تا متوسط در بافت بینابینی کلیه و همچنین تغییرات ملایم دژنراتیو همراه با نکروز خفیف سلول‌های اپیتلیال توبول‌ها در قسمت مرکزی کلیه قابل توجه می‌باشد (رنگ آمیزی هماتوکسیلین - ائوزین، بزرگنمایی ۲۵۰×).

### یافته‌های بیوشیمیایی

تغییرات بیوشیمیایی سرم و مقایسه آماری گروه‌های مختلف آزمایشی شامل: شم، ایسکمی-بازخونسانی، ایسکمی-بازخونسانی+شلغم (۱٪) و ایسکمی-بازخونسانی+شلغم (۲٪) در جدول ۲ ارائه گردیده است.



نگاره ۷- نمای ریزبینی از بافت کلیه موش صحرائی گروه تحت ایسکمی / بازخونسانی به علاوه تیمار با دز بالای (۲٪) عصاره الکلی ریشه شلغم. پرخونی ملایم در بافت بینابینی کلیه و همچنین تغییرات ملایم دژنراتیو همراه با نکروز جزئی سلول‌های اپیتلیال توبولی در منطقه قشری کلیه قابل مشاهده می‌باشد (رنگ آمیزی هماتوکسیلین - ائوزین، بزرگنمایی ۲۵۰×).

جدول ۲- تاثیر پیش درمانی شلغم بر پارامترهای سرمی کراتینین، اوره و اسیداوریک

گروه	سرم کراتینین (میلی گرم بر دسی لیتر)	ازت اوره خون (میلی گرم بر دسی لیتر)	اسید اوریک (میلی گرم بر دسی لیتر)
شاهد	۱/۵۵ ± ۰/۰۹	۶۱/۳۲ ± ۵/۸	۰/۷۹ ± ۰/۱۱
ایسکمی-بازخونسانی	۴/۲۳ ± ۰/۲۱ <sup>a</sup>	۱۴۲/۹۵ ± ۱۲/۷۵ <sup>a</sup>	۱/۸۲ ± ۰/۱۸ <sup>a</sup>
ایسکمی-بازخونسانی + شلغم (۱٪)	۲/۶۲ ± ۰/۱۱ <sup>b</sup>	۱۰۳/۹۵ ± ۷/۳۲ <sup>b</sup>	۱/۳۰ ± ۰/۱۲ <sup>b</sup>
ایسکمی-بازخونسانی + شلغم (۲٪)	۱/۸۰ ± ۰/۰۸ <sup>c</sup>	۷۱/۳۵ ± ۴/۳ <sup>c</sup>	۰/۸۸ ± ۰/۱۵ <sup>c</sup>

a:  $p < 0/001$  در مقایسه با گروه شم، b:  $p < 0/05$  و c:  $p < 0/01$  در مقایسه با گروه ایسکمی-بازخونسانی

## بحث و نتیجه گیری

مصرف گیاهان جنس شلغم با سلامت انسان در ارتباط بوده و باعث کاهش خطر ابتلا به برخی از بیماری‌های مزمن نظیر اختلالات قلبی عروقی (۵) و سرطان (۳۰) می‌گردد. در مطالعات انجام شده توسط Kim و همکارانش در سال ۲۰۰۶ اثرات محافظتی عصاره ریشه گیاه شلغم در برابر سمیت کلیوی سیسپلاتین به اثبات رسیده است (۱۹). مطالعات انجام شده توسط Rafatullah و همکارانش در سال ۲۰۰۶ نشان داده است که تیمار با عصاره شلغم مانع از بروز آسیب سلول‌های کبدی توسط تتراکلرید کربن (CCl<sub>4</sub>) می‌شود. طبق نظر ایشان اثر محافظتی عصاره شلغم احتمالاً به دلیل خواص آنتی‌اکسیدانی آن بوده است (۲۵). در مطالعه‌ای که توسط Choi و همکارانش در سال ۲۰۰۶ انجام شده، اثرات آنتی‌اکسیدانی و هپاتوپروتکتیو عصاره اتانولی شلغم در هر دو شرایط *in vivo* و *in vitro* مورد مطالعه قرار گرفته است. در مطالعه ایشان تجویز خوراکی عصاره اتانولی شلغم به موش‌های صحرايي که کبد آنها توسط d-Galactosamine آسیب دیده بود، منجر به بهبود وضعیت کبد گردیده است (۷). Jung و همکارانش با تحقیق در مورد موش‌های دیابتیک نشان داده‌اند که عصاره ریشه گیاه شلغم با

افزایش متابولیسم گلوکز و چربی دارای اثرات ضد دیابتی در دیابت نوع ۲ می‌باشد (۱۷). تحقیقات نشان داده است که ایزوتیوسیانات‌ها (Isothiocyanates) و متابولیت‌های ایندول گلوکوزینولات (indole glucosinolate metabolites) دو گروه عمده از مشتقات گلوکوزینولات‌ها هستند که هر دوی آنها دارای اثرات ضد سرطانی در برابر طیف وسیعی از کانسرها چه در شرایط درون‌تنی (*in vivo*) و چه در شرایط برون‌تنی (*in vitro*) می‌باشند (۲۳ و ۳۲).

این اثرات اغلب به گیاشیمی این گیاه به‌خصوص گلوکوزینولات‌ها (glucosinolates) (۲۳ و ۲۶) و ترکیبات فنولیک (phenolic compounds) (۱۰ و ۱۵) آن، نسبت داده می‌شود که تنوعی از اعمال فیزیولوژیک شامل فعالیت‌های آنتی‌اکسیدانی، تنظیم و کنترل آنزیم‌ها و کنترل و مهار آپوپتوز و چرخه سلول را القاء می‌کنند. ترکیبات فنولیک، گروه بزرگی از متابولیت‌های ثانویه این سلسله گیاهی به‌شمار می‌روند. این ترکیبات بر اساس ساختار مولکولی خود و تعداد و موقعیت گروه‌های هیدروکسیل و سایر گروه‌های استخلافی به گروه‌ها و تحت گروه‌هایی طبقه‌بندی می‌گردند. گسترده‌ترین و متنوع‌ترین گروه از پلی‌فنول‌ها، فلاونوئیدها می‌باشند. فلاونوئیدها

در این مطالعه میزان سرم کراتینین، ازت اوره خون و اسیداوریک در گروه ایسکمی-بازخونسانی به طور معنی داری بیشتر از گروه شاهد بودند. نتایج حاصل از آزمایشات ما نشان می دهد که پیش درمانی با شلغم افزایش ازت اوره خون، سرم کراتینین و اسیداوریک را که حاصل آسیب ایسکمی-بازخونسانی است را به طور چشمگیری کاهش می دهد همچنین ما به این نتیجه رسیدیم که اثر پیش درمانی شلغم در جلوگیری از اختلال عملکردی حاصل از ایسکمی-بازخونسانی وابسته به دوز مصرفی شلغم می باشد.

نارسایی حاد کلیوی ایجاد شده توسط آسیب ایسکمی-بازخونسانی با نشانه های هیستوپاتولوژیکی که از بافت کلیه به- دست آمد آسیب گسترده توبول کلیوی، نکروز سلول های توبولی، آسیب گلوبمرولی، انسداد توبول کلیوی با لاشه های سلولی را برای ما نشان داد. بخش عمده ای از این اختلالات توبولی و گلوبمرولی در طول دوره برقراری مجدد جریان خون به دنبال انفجار اکسیداتیو رخ می دهد و مقدار زیادی گونه های فعال اکسیژن تولید می شود که یکی از عوامل مهم آسیب رسانی در آسیب ایسکمی-بازخونسانی می باشند. گونه های فعال اکسیژن مسئول پراکسیداسیون لیپیدی غشاهای بیولوژیکی هستند که در نهایت منجر به مرگ سلولی می شوند. حفاظت ایجاد شده توسط زدااینده های رادیکال های آزاد در مقابل گونه های فعال اکسیژن تولید شده در طی آسیب ایسکمی-بازخونسانی نشان می دهد که گونه های رادیکال آزاد در پاتوژنز سلول های دچار ایسکمی بازخونسانی دخیل می باشند.

در مجموع مکانیسم اثر حافظتی شلغم در آسیب ایسکمی-بازخونسانی کلیوی را می توان با فعالیت آنتی اکسیدانی آن توجیه کرد (۵). سیستم رنین- آنژیوتانسین یک نقش محوری را در تنظیم فشار خون ایفا می کند. رنین در تبدیل آنژیوتانسین به آنژیوتانسین I و آنژیوتانسین II به آنژیوتانسین II با کمک آنزیم مبدل آنژیوتانسین نقش دارد. شواهد جمع آوری شده نشان می دهد آنژیوتانسین II در تحریک تولید فرم های داخل سلولی

(Flavonoids) و مشتقات هیدروکسی سینامیک اسید (hydroxycinnamic acid derivatives) به وفور در این گیاهان وجود داشته و از ترکیبات فعال بیولوژیکی مهم رژیم غذایی انسان به شمار می روند (۶، ۲۱ و ۳۱). این ترکیبات دارای اثرات مستقیم آنتی اکسیدانی و فعالیت های زدااینده رادیکال آزاد هستند و همچنین می توانند باعث بیان تنوعی از ژن های دخیل در کدگذاری (encoding) آنزیم های متابولیکی مؤثر در کاهش خطر ابتلا به گروهی از بیماری ها و اختلالات، گردند (۲).

یکی از مسائل بسیار مهم در ایسکمی-بازخونسانی آسیب سلولی می باشد، برقراری مجدد جریان خون به شکل متناقضی باعث تشدید آسیب سلولی در بافت می گردد، بنابراین علاوه بر سلول هایی که تا انتهای دوره ایسکمی دچار آسیب غیرقابل برگشت شده بودند، سلول های دیگری نیز در بافت از می روند (۸). نتایج حاصل از مطالعه ما نشان می دهد پیش درمانی با شلغم اثرات پیشگیرانه محافظتی و درمانی در برابر آسیب ایسکمی-بازخونسانی کلیوی دارد که این موضوع را با آزمایشات بیوشیمیایی و پاتولوژیکی ثابت کردیم.

در آزمایشات ما حیواناتی که دچار آسیب ایسکمی-بازخونسانی شده بودند آسیب های کلیوی را نشان دادند که شامل کاهش عملکرد کلیه به صورت افزایش سطح اوره، اسید اوریک و کراتینین سرم بود.

تغییرات حاصل از ایسکمی-بازخونسانی آسیب های گسترده هیستوپاتولوژیکی را مانند واکنش شدن سلول ها، ادم بینابینی، پرخونی، خونریزی، نکروز توبولی و تغییرات گلوبمرولی را نشان می دهد.

با استفاده از شلغم به عنوان پیش درمان در حیواناتی که دچار آسیب ایسکمی بازخونسانی شدند تغییرات و آسیب های بیوشیمیایی و هیستوپاتولوژیکی کاهش چشمگیری پیدا کرد. مقدار سرم کراتینین، ازت اوره خون و اسیداوریک نشان دهنده میزان فیلتراسیون گلوبمرولی هستند.



این نظرات و آزمایشات نشان می‌دهد پیش‌درمانی با شلغم کلیه‌هایی که دچار ایسکمی-بازخونسازی شده بودند را در برابر پراکسیداسیون لیپیدی محافظت می‌کند و کلیه‌ها را از افزایش شدید فرم‌های فعال اکسیژن و تخلیه سوپراکسید دسموتاز و کاتالاز و گلووتاتیون پراکسیداز محافظت کرده و میزان گلووتاتیون را در موش‌هایی که کلیه‌هایشان در معرض ایسکمی-بازخونسازی قرار دارد کاهش می‌دهد.

به هر حال، نتایج این مطالعه نشان داد که پیش‌درمانی با عصاره الکلی شلغم به میزان قابل توجهی از آسیب ایسکمی-بازخونسازی کلیوی در موش‌های صحرایی کاهش داده و نقش محافظتی را انجام می‌دهد. در این مطالعه ما مشاهده کردیم که عصاره الکلی شلغم می‌تواند وضعیت شاخص‌های عملکردی آسیب کلیه و نیز خصوصیات بافتی و ساختاری این اندام را در موش‌های صحرایی که تحت آسیب ایسکمی-بازخونسازی قرار گرفته‌اند، بهبود بخشد. لکن، شناخت دقیق ماده یا مواد موثر اصلی این محصول گیاهی، تعیین دقیق مکان و مکانیسم یا مکانیسم‌های مؤثر در عملکرد فارماکولوژیکی آن در این مورد نیاز به مطالعات آتی دارد.

گونه‌های فعال اکسیژن مانند آنیون سوپراکسید و هیدروژن پراکسید که منجر به آسیب کلیوی می‌شود نقش دارد (۱۴). مدت زمان تشکیل فرم‌های فعال اکسیژن یکی از عوامل مهم در ایجاد و کمک به آسیب بازخونسازی می‌باشد.

استرس‌های اکسیداتیو می‌تواند منجر به افزایش تولید فرم‌های فعال اکسیژن یا کاهش توانایی مهار فرم‌های فعال اکسیژن گردد، بنابراین فرم‌های فعال اکسیژن متصل شده به اسیدهای چرب غیر اشباع در غشای لیپیدی ممکن است در نتیجه پراکسیداسیون منجر به هم ریختگی ساختاری و عملکردی سلولی شود. پس از بازخونسازی و باز اکسیژن رسانی عدم تعادل باز اکسیژن رسانی و عملکرد تنفسی در میتوکندری منجر به تولید نسل عظیمی آنیون سوپراکسید در میتوکندری می‌شود (۲۷).

تحت این شرایط سیستم دفاعی آنتی اکسیدان و آنزیم‌های آنتی اکسیدان راتشخیص می‌دهد اما نمی‌تواند از فرار گونه‌های فعال اکسیژن جلوگیری کند به خصوص در میتوکندری و همین‌طور نمی‌تواند از اثرات آنها در فضاهای داخل سلولی دیگر جلوگیری کند. بنابراین این آبشار حوادث به عنوان سیستم آسیب بازخونسازی شناخته می‌شود.

## منابع

1. Barber, DA. and Harris, SR. (1994) Oxygen free radicals and antioxidants: a review. *Am. Pharm. NS34*, pp. 26–35.
2. Bennett, R.N., Rosa, E.A.S. Mellon, F.A. and Kroon, P.A. (2006) Ontogenic profiling of glucosinolates, flavonoids, and other secondary metabolites in *Eruca sativa* (salad rocket), *Diplotaxis eruroides* (wall rocket), *Diplotaxis tenuifolia* (wild rocket), and *Bunias orientalis* (Turkish rocket). *J Agric Food Chem.* 54(11):4005-4015.
3. Bhalodia, Y., Kanzariya, N., Patel, R., Patel, N., Vaghasiya, J., Jivani, N. and Raval, H. (2009) Renoprotective Activity of Benincasa Cerifera Fruit Extract on Ischemia/Reperfusion-Induced Renal Damage in Rat. *IJKD.* 3(2): 80-85.
4. Caraway, WT. (1955) Determination of uric acid in serum by carbonate method, *Am. J. Clin. Pathol*; 25: 840–845.
5. Cartea M.E. and Velasco, P. (2008) Glucosinolates in Brassica foods: bioavailability in food and significance for human health. *Phytochem. Rev.* 7: 213-229.

6. Cermak, R., Landgraf, S. and Wolfram, S. (2003) The bioavailability of quercetin in pigs depends on the glycoside moiety and on dietary factors. *J Nutr.* 133(9):2802-2807.
7. Choi HJ, Han MJ, Baek NI, Kim DH, Jung HG, Kim NJ. (2006) Hepatoprotective effects of Brassica rapa (Turnip) on d-Galactosamine induced liver injured rats. *Kor J Pharmacogn.* 37(4):258-65.
8. Cotran, SR., Kumar, V. and Robbins, LS. (1989) Robbins Pathologic Basis of Disease, W.B. Saunders Company, USA, 4th ed., pp:1-50.
9. Das, DK. and Maulik, N. (1994) Antioxidant effectiveness in ischemia–reperfusion tissue injury. *Methods Enzymol.* 233, pp. 601–610.
10. Duthie, G.G., Duthie, S.J. and Kyle, J.A.M. Plant polyphenols in cancer and heart disease: implications as nutritional antioxidants'. *Nutrition Research Reviews*, vol 13, no. 1, pp. 79-106.
11. Fawcett, JK. and Scott, JE. (1960) A rapid and precise method for the determination of urea, *J. Clin. Pathol* 1960; 13: 156–159.
12. Frei, B. and Higdon, J. (2003) Antioxidant activity of tea polyphenols in vivo: evidence from animal studies, *J Nutr* 133:3275-3284.
13. Garcia-Criado, FJ., Eleno, N., Santos-Benito, F., Valdunciel, JJ., Reverte, M., Lozano-Sanchez, FS., Ludena, MP., Gomez-Alonso, A. and Lopez-Novoa, JM. (1998) Protective effect of exogenous nitric oxide on the renal function and inflammatory response in a model of ischemia–reperfusion. *Transplantation* 66, pp. 982–990.
14. Gavras, HP, Salerno, CM. (1996) The angiotensin II type 1 receptor blocker losartan in clinical practice: a review. *Clin Ther.* 18:1058-67.
15. Hertog, M.G.L. (1996) Epidemiological evidence on potential health properties of flavonoids. *Proc Nutr Soc.* 55: 385-397.
16. Hidehisa, K. and et al. (2002) Attenuation of renal ischemical reperfusion junury by FR167653 in dogs. *Surgery*; 131: 654-62.
17. Jung UJ, Baek NI, Chung HG, Bang MH, Jeong TS, Lee KT, Kang YJ, Lee MK, Kim HJ, Yeo J and Choi MS. (2008) Effects of the ethanol extract of the roots of Brassica rapa on glucose and lipid metabolism in C57BL/KsJ-db/db mice. *Clinical Nutrition.* 27(1):158-167.
18. Kapil, A. and Sharma, S (1995) Effect of oleanolic Acid on complement in Adjuvant and Carrageenan-induced Inflammation in Rats, *J. Pharm. Pharmacol.* 47, pp:585-587.
19. Kim YH, Kim YW, Oh YJ, Back NI, Chung SA, Chung HG, Jeong TS, Choi MS, Lee KT. (2006) Protective effect of the ethanol extract of the roots of Brassica rapa on cisplatin-induced nephrotoxicity in LLC-PK1 cells and rats. *Biol Pharm Bull.* 29(12):2436-41.
20. Lee, G. and Luna, HT. (1988) Manual of histologic staining methods of the armed forces institute of pathology. Third Edition. The Blakiston Division Mc Graw. Hill Book Company, pp: 32- 107.
21. Llorach, R., Gil-Izquierdo, A., Ferreres, F. and Tomas-Barberan, F.A. (2003) HPLC-DAD-MS/MS ESI characterization of unusual highly glycosylated acylated flavonoids from cauliflower (*Brassica oleracea* L. var. botrytis) agroindustrial byproducts. *J Agric Food Chem.* 51(13):3895-3899.
22. McCord, JM. (1985) Mechanisms of disease: oxygen-derived free radicals in postischemic tissue injury. *New Engl. J. Med.* 312, pp. 159–163.
23. Mithen R, Faulkner K, Magrath R, Rose P, Williamson G, Marquez J. (2003) Development of isothiocyanate enriched broccoli, and its enhanced ability to induce phase 2 detoxification enzymes in mammalian cells. *Theor. Appl. Genet.* 106:727. 106:727–734.
24. Paller, MS., Hoidal, JR. and Ferris, TF. (1984) Oxygen free radicals in ischemia acute renal failure in the rat. *J. Clin. Invest.* 74, pp. 1156–1164.
25. Rafatullah S, Al-Yahya M, Mossa J, Galal A, El-Tahir K. Preliminary Phytochemical and Hepatoprotective Studies on Turnip Brassica rapa L. *International Journal of Pharmacology.* 2(6): 670-73.
26. Rosa, E.A.S., Heaney, R.K., Fenwick G.R. and Portas, C.A.M. (2006) Glucosinolates in crop plants. *Horticult. Rev.* 19: 99-215.

27. Sachse A, Wolf G. (2007) Angiotensin II-induced reactive oxygen species and the kidney. *J Am Soc Nephrol*.18:2439- 46.
28. Sanchez-Moreno, C., Larrauri, JA. and Saura-Calixto, F. (1999) Free radical scavenging capacity and inhibition of lipid oxidation of wines, grape juices and related polyphenolic constituents. *Food Res. Int.*, 32: 407-412.
29. Teitz, NW. (1987) *Fundamentals of Clinical Chemistry*. Philadelphia: NB Saunders Company. pp: 638.
30. Traka, M. and Mithen, R. (2008) Glucosinolates, isothiocyanates and human health. *Phytochem. Rev.* 8: 293.
31. Vallejo, F.A., Tomás-Barberán, F.A. and Ferreres, F. (2004) Characterisation of flavonols in broccoli (*Brassica oleracea* L. var. *italica*) by liquid chromatography-UV diode-array detection-electrospray ionization mass spectrometry. *J. Chromatogr.* 1054, 181–193.
32. Zhang Y, Kensler T W, Cho C G, Posner G H, and Talalay P. (1994) Anticarcinogenic activities of sulforaphane and structurally related synthetic norbornyl isothiocyanates. *91*(8): 3147–3150.

## **Histopathological study on the effects of turnip root ethanolic extract on renal ischemia-reperfusion injury in rats**

**Mohajeri, D.<sup>1\*</sup>, Mousavi, Gh.<sup>2</sup>, Mohammadi, P.<sup>3</sup>**

1-Department of Patobiology, Faculty of Veterinary Medicine, Tabriz Branch, Islamic Azad University, Tabriz, Iran

2-Graduate of Veterinary Medicine, Tabriz Branch, Islamic Azad University, Tabriz, Iran

3-Department of Clinical Sciences, Faculty of Veterinary Medicine, Tabriz Branch, Islamic Azad University, Tabriz, Iran

*\*Corresponding author's email: mohajeri@iaut.ac.ir*

**(Received: 2012/7/15, Accepted: 2012/10/25)**

---

### **Abstract**

Renal ischemia/reperfusion (I/R) injury is a major cause of acute renal failure (ARF), which is faced in many clinical situations. This study was designed to investigate the effect of pre-treatment with Turnip root ethanolic extract (TREE) on kidney histopathology and function markers in renal ischemia/reperfusion (IR) induced injury in the rats. A total of 80 male Wistar rats were randomly divided into 4 groups: sham, IR model and two I/R+ TREE (1% and 2%)-treated groups (n = 20 per group). I/R groups' kidneys were subjected to 60 min of global ischemia at 37 °C followed by 30 min of reperfusion. After 24h of reperfusion period, the rats were sacrificed. Kidney function tests and histopathological examination were also performed. Results were compared with a group of rats with sham operation. High serum creatinine, blood urea nitrogen and uric acid were observed in I/R rats compared to the sham rats. Pre-treatment of TREE extracts for 30 days prior to IR operation improved renal function, reduced IR induced renal inflammatory and oxidative injury. The results of this study showed that TREE significantly prevented renal I/R-induced functional and histological injuries.

**Keywords:** Turnip root ethanolic extract (TREE), Ischemia-reperfusion, Kidney, Rat