

## مطالعه آسیب‌شناسی تأثیر پودر زردچوبه بر آسیب ایسکمی-بازخونسازی کلیه در موش صحرایی

داریوش مهاجری<sup>۱\*</sup>، غفور موسوی<sup>۲</sup>، محمدباقر منصور<sup>۳</sup>

۱. دانشگاه آزاد اسلامی، واحد تبریز، دانشکده دامپزشکی، گروه پاتوبیولوژی، تبریز، ایران  
 ۲. دانشگاه آزاد اسلامی، واحد تبریز، دانشکده دامپزشکی، دانش آموخته دامپزشکی، تبریز، ایران  
 ۳. دانشگاه آزاد اسلامی، واحد تبریز، دانشکده دامپزشکی، گروه علوم درمانگاهی، تبریز، ایران  
 \* نویسنده مسئول مکاتبات: mohajeri@iaut.ac.ir  
 (دریافت مقاله: ۹۱/۴/۲۵، پذیرش نهایی: ۹۱/۶/۱۵)

### چکیده

آسیب ایسکمی-بازخونسازی کلیه یکی از مهم‌ترین عوامل نارسایی حاد کلیوی به شمار می‌رود که در بسیاری از موارد بالینی با آن برخورد می‌شود. این مطالعه به منظور ارزیابی اثرات پیش‌درمانی با پودر زردچوبه بر هیستوپاتولوژی کلیه و شاخص‌های سرمی آسیب آن در آسیب ناشی از ایسکمی-بازخونسازی کلیه در موش‌های صحرایی طرح گردید. در مجموع ۸۰ موش صحرایی نر نژاد ویستار به طور تصادفی در ۴ گروه: شاهد جراحی، مدل ایسکمی-بازخونسازی و دو گروه ایسکمی-بازخونسازی+ تیمار با پودر زردچوبه (۲٪ و ۴٪) با ۲۰ رأس موش در هر گروه تقسیم گردید. موش‌های گروه ایسکمی-بازخونسازی به مدت ۶۰ دقیقه در دمای ۳۷ درجه در معرض ایسکمی و به مدت ۳۰ دقیقه در معرض بازخونسازی قرار گرفت. ۲۴ ساعت پس از دوره بازخونسازی موش‌ها آسان کشته شدند. آزمون‌های عملکرد کلیه و آسیب‌شناسی کلیه در مورد گروه‌های مورد آزمایش انجام گردید. نتایج به‌دست آمده با گروه شاهد جراحی مورد مقایسه قرار گرفت. افزایش کراتینین، اوره و اسیداوریک در موش‌های گروه ایسکمی-بازخونسازی در مقایسه با گروه شاهد جراحی مشاهده شد. پیش‌تیماری با پودر زردچوبه به مدت ۳۰ روز قبل از القاء ایسکمی-بازخونسازی عملکرد کلیه را بهبود بخشیده و آسیب ناشی از آماس و اکسیداتیو را کاهش می‌دهد. نتایج به‌دست آمده از مطالعه حاضر نشان می‌دهد که پودر زرد چوبه به طور معنی‌داری از آسیب عملکردی و بافتی کلیه در اثر ایسکمی-بازخونسازی جلوگیری کرد.

مجله دامپزشکی دانشگاه آزاد اسلامی واحد تبریز، ۱۳۹۱، دوره ۶، شماره ۱، پیاپی ۲۱، صفحات: ۱۵۰۳-۱۴۹۳.

کلید واژه‌ها: پودر زردچوبه، ایسکمی-بازخونسازی، کلیه، موش صحرایی

### مقدمه

مسیرهای پاتولوژیک مختلفی برای آسیب بافت‌های بدن در روند ایسکمی-بازخونسازی، معرفی شده است. در اکثر بافت‌ها آسیب ناشی از ایسکمی-خونسازی مجدد، عمدتاً توسط رادیکال‌های آزاد اتفاق می‌افتد. با تولید رادیکال‌های آزاد بسیار فعال اکسیژن یعنی سوپر اکسید و رادیکال هیدروکسیل طی روند ایسکمی-خونسازی مجدد، بافت‌ها متحمل آسیب‌های ساختاری

و عملکردی متعددی می‌گردند به طوری که آسیب‌های پاتولوژیک شدیدتر در فاز خون‌رسانی مجدد اتفاق می‌افتد (۲۵). آسیب ایسکمی زمانی اتفاق می‌افتد که جریان خون به یک بافت قطع شود، اما به صورت متناقض آسیب بافتی بیشتر موقعی روی می‌دهد که جریان خون دوباره در طی رپرفیوژن برقرار شود (۲۰). کلیه یکی از ارگان‌هایی است که از این سندروم بالینی (آسیب ایسکمی - رپرفیوژن) آسیب می‌بیند. مثلاً در پی کاهش جریان خون به کلیه به دلیل خونریزی، شوک، اعمال جراحی بزرگ و یا قطع کامل جریان خون به این ارگان در حین انتقال از دهنده به گیرنده در طی پیوند کلیه این وضعیت اتفاق می‌افتد. علت اصلی عملکرد تأخیری بافت پیوندی آسیب ایسکمی - رپرفیوژن (I/R) می‌باشد. هرچه قدر شدت آسیب اولیه ناشی از I/R بیشتر باشد، موارد رد پیوند یا اختلال عملکردی آن افزایش می‌یابد. بنابراین، کاهش در آسیب I/R اولیه منجر به نتیجه بهتر برای بقا آلوگرافت در کوتاه مدت و دراز مدت می‌شود (۱۹). پاسخ التهابی کوتاه مدت آغاز شده به دلیل I/R، توسط القاء آبشار سیتوکاین‌های پیش التهابی، بیان ملکولهای اتصالی و ارتشاح سلولی مشخص می‌شود. IL-1 و TNF- $\alpha$  به‌عنوان سیتوکاین‌های پیش التهابی هستند که نقش مهمی را در آسیب I/R بعد از پیوند ارگان دارند (۱۹). بروز ایسکمی - خون‌رسانی مجدد در کلیه نیز با تولید رادیکال‌های آزاد باعث پراکسیداسیون لیپیدی شده که منجر به نارسایی حاد کلیوی می‌شود (۱۶ و ۲۸). استفاده از گیاهان دارویی جهت درمان طیف وسیعی از بیماری‌ها، به سرعت در حال توسعه بوده و توجه ویژه‌ای به اثرات محافظتی آنتی‌اکسیدان‌های با منشاء طبیعی در برابر بیماری‌ها شده است (۱۵). گیاهان دارویی فراوانی با خواص آنتی‌اکسیدانی وجود دارند، که گمان می‌رود در پیشگیری از آسیب ایسکمی - خون‌رسانی مجدد بافت‌ها موثر باشند. از جمله گیاهانی که ترکیبات آن دارای خواص قوی آنتی‌اکسیدانی است گیاه زردچوبه (Turmeric) می‌باشد (۳۹).

شرایط پاتولوژیک نظیر سرطان‌ها، پیری، بیماری‌های قلبی - عروقی، ایسکمی و آماس در تولید و تجمع گونه‌های فعال اکسیژن دخیل هستند (۵ و ۱۰). بنابراین، از بین بردن گونه‌های رادیکال اکسیژن یک راهکار تدافعی موثری در برابر بیماری‌های مختلف قلمداد می‌شود. آنتی‌اکسیدان‌ها موادی هستند که در صورت وجود در غذاها و بدن، حتی در مقادیر ناچیز، می‌توانند بدن را در مقابل انواع مختلف آسیب‌های اکسیداتیو ناشی از گونه‌های فعال اکسیژن محافظت کنند (۳۲). گیاهان دارویی به علت سهولت دسترسی، کاهش عوارض جانبی و صرفه اقتصادی، به‌عنوان جایگزین‌های شایسته داروهای صنعتی، همواره مورد توجه بوده و از چند دهه اخیر به‌طور خاص مورد توجه محققین قرار گرفته است. مواد بیولوژیک با منشأ گیاهی شاخه‌ای از فارماکوتراپی مدرن بیماری‌ها را تشکیل می‌دهند. اگرچه عوامل دارویی متنوعی برای درمان انواع بیماری‌ها وجود دارد، لکن اغلب بیماران قادر به تحمل اثرات جانبی داروهای شیمیایی نیستند و از سوی دیگر اکثر گیاهان اثرات جانبی بسیار اندکی در روی بیماران به جای می‌گذارند. با انجام این مطالعه خاصیت دارویی پودر زردچوبه در محافظت از بافت کلیه در شرایط ایسکمی - بازخون‌رسانی برای اولین بار از طریق آسیب شناسی مورد ارزیابی قرار می‌گیرد که در صورت تأیید می‌تواند به‌عنوان یک منبع قابل دسترس با خاصیت آنتی‌اکسیدانی مورد استفاده قرار گیرد. بدیهی است قبل از آنکه دارویی جدید وارد عرصه طب شود، لازم است مطالعات متعددی در چندین مرحله روی دارو انجام شود. در اولین مرحله، دارو در محیط‌های بی - جان (in vitro) و نیز روی حیوانات زنده (in vivo) بررسی می‌شود که در این مرحله ویژگی‌های کلی را روی مورد مطالعه (Pharmacological profile) مورد بررسی قرار می‌دهند. بعد از این مرحله است که دارو روی انسان آزمایش می‌شود. با توجه به اینکه زردچوبه دارای اثرات آنتی‌اکسیدانی می‌باشد انتظار می‌رود که مصرف این گیاه بتواند از آسیب ایسکمی - خون‌رسانی مجدد جلوگیری نماید. با عنایت به اینکه اثر گیاه

تمامی گروه‌ها یکسان در نظر گرفته شد. مطالعات نشان داده است که مصرف پودر زردچوبه به میزان ۵٪ به مدت ۹۰ روز در جیره غذایی موش‌های صحرایی هیچ‌گونه مرگ و یا آسیب پاتولوژیک کبدی، کلیوی، ریوی، گوارشی، مغزی و طحال را سبب نشده است (۱۲). پس از ۳۰ روز، برای ایجاد ایسکمی و برقراری مجدد خونرسانی، همه گروه‌ها توسط تزریق داخل صفاقی پنتوباریتال سدیم (۵۰ mg/kg) بیهوش گردیده و خط وسط برش داده شد. در گروه شاهد (Sham I/R) فقط به دستکاری سرخرگ کلیوی اکتفا کرده و در سایر گروه‌ها سرخرگ کلیوی به مدت ۶۰ دقیقه به وسیله گیره‌های نان‌تروماتیک عروقی مسدود شد. پس از برداشتن گیره و رفع انسداد، حفره شکمی بخیه زده شده و حیوانات به قفس‌های خود باز گردانده شد.

پس از ۲۴ ساعت بازخونرسانی، جهت اندازه‌گیری برخی فاکتورهای بیوشیمیایی شامل اوره (۱۴)، اسید اوریک (۸) و کراتینین (۴۰)، نمونه خون نیز از سینوس پشت کره چشم (Retro-orbital plexus) اخذ گردید. سرم نمونه‌های خون توسط سانتریفیوژ با سرعت ۲۵۰۰ دور در دقیقه و به مدت ۱۵ دقیقه در دمای ۳۰ درجه سانتی‌گراد جدا شد. هم‌زمان همه موش‌ها با ایجاد دررفتگی در مهره‌های گردن (Cervical dislocation) به راحتی کشته شدند. کلیه موش‌ها سریعاً خارج و در فرمالین بافری ۱۰ درصد پایدار شدند. از نمونه‌های فوق با استفاده از شیوه‌های رایج پاساژ بافت و تهیه مقاطع هیستوپاتولوژی، برش‌هایی با ضخامت ۵ میکرون و با روش رنگ آمیزی هماتوکسیلین-ائوزین تهیه شد (۲۳).

مقاطع بافتی کلیه، تهیه شده از گروه‌های مختلف آزمایشی به شکل دو سو بی‌خبر از لحاظ تغییرات پاتولوژیک از جمله: تورم حاد سلولی بافت پوششی توبول‌ها، پرخونی و خونریزی، اتساع توبولی و نکروز سلول‌های پوششی توبول‌ها مورد مطالعه قرار گرفت و از لحاظ شدت آسیب بر اساس روش Bhalodia و

مذکور بر آسیب ایسکمی-خونرسانی مجدد با جنبه هیستوپاتولوژیک مورد مطالعه قرار نگرفته است، هدف از مطالعه حاضر، بررسی اثرات محافظتی پودر گیاه زردچوبه بر آسیب ایسکمی-بازخونرسانی کلیه با جنبه آسیب‌شناسی در موش‌های صحرایی می‌باشد.

## مواد و روش‌ها

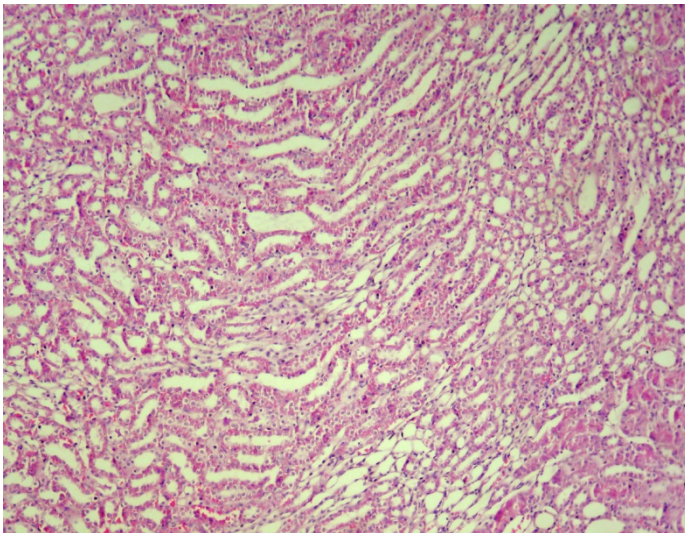
مطالعه حاضر از نوع تجربی مداخله‌گر آزمایشگاهی می‌باشد. برای انجام این مطالعه، از تعداد ۸۰ سر موش صحرایی نر بالغ نژاد ویستار با وزن تقریبی  $20 \pm 200$  گرم و در محدوده سنی ۹ هفته استفاده شد. شرایط تغذیه و نگهداری برای تمام گروه‌ها یکسان و به صورت ۱۲ ساعت روشنایی/تاریکی و دمای  $2 \pm 21$  درجه سانتی‌گراد بود. جیره غذایی یکسان و آب نیز به‌طور آزاد در دسترس قرار گرفته و پس از یک هفته عادت به شرایط جدید، آزمایش شروع شد. موش‌ها به‌طور تصادفی به ۴ گروه مساوی شامل: ۱- گروه شاهد (Sam I/R) ۲- گروه ایسکمی-بازخونرسانی (I/R) ۳- گروه ایسکمی-بازخونرسانی + تیمار با دز پایین پودر زردچوبه (low dose turmeric powder+) ۴- گروه ایسکمی-بازخونرسانی + تیمار با دز بالای پودر زردچوبه (high dose turmeric powder + I/R) تقسیم شدند.

ساقه‌های زیرزمینی تازه زردچوبه (*Curcuma longa* Linn.) تهیه و پس از تأیید آن توسط دانشکده کشاورزی دانشگاه آزاد اسلامی واحد تبریز، به‌طور کامل توسط آب تمیز شسته شده و پس از خشک نمودن توسط آسیاب به‌شکل پودر درآمد. پودر حاصله در تمام مدت آزمایش در دمای اتاق نگهداری شد. در این مطالعه، تیمار با پودر زردچوبه به مدت ۳۰ روز طول کشید. از زمان شروع، در گروه‌های ۱ (Sam I/R) و ۲ (I/R) صرفاً از جیره پایه و در گروه‌های ۳ (سالم تیمار با low dose turmeric powder+ I/R) و ۴ (high dose turmeric powder + I/R) به ترتیب از جیره حاوی پودر زردچوبه به میزان ۲٪ و ۴٪ استفاده شد. شرایط نگهداری در سایر موارد برای

جدول ۱- آسیب کلیه در موش‌های صحرایی

گروه‌ها	تورم حاد سلولی	پرخونی و خونریزی	اتساع توبولی	نکروز سلول‌های پوششی توبول‌ها
شم	-	-	-	-
ایسکمی-بازخونسازی	+++	+++	+++	+++
ایسکمی- بازخونسازی+زردچوبه (/۲)	+++	++	++	++
ایسکمی- بازخونسازی+زردچوبه (/۴)	++	+	+	+

علامت منفی نشان‌دهنده عدم مشاهده تغییر پاتولوژیک و علامت مثبت نشان‌دهنده تغییرات پاتولوژیک می‌باشد.



نگاره ۱- نمای ریزبینی از بافت کلیه موش صحرایی گروه کنترل جراحی (شم). ساختار بافت کلیه در کورتکس و مدولا سالم بوده و تغییر پاتولوژیک خاصی در آن مشاهده نمی‌شود (رنگ‌آمیزی هماتوکسیلین - اتوزین، بزرگنمایی ۴۰).

همکاران در سال ۲۰۰۹ به صورت آسیب ملایم (+۱)، آسیب متوسط (+۲)، آسیب شدید (+۳) رتبه بندی شد (۶).

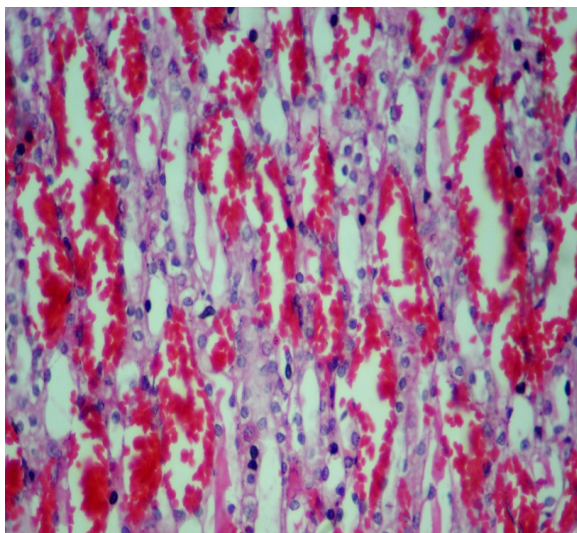
### تحلیل آماری

داده‌های به دست آمده کمی، به صورت  $\text{mean} \pm \text{S.E.M}$  ارائه و اختلاف معنی‌دار بین گروه‌ها توسط آزمون ANOVA و آزمون تعقیبی Tukey در سطح معنی‌داری  $p < 0/05$  توسط نرم‌افزار آماری SPSS مورد تجزیه و تحلیل قرار خواهند گرفت.

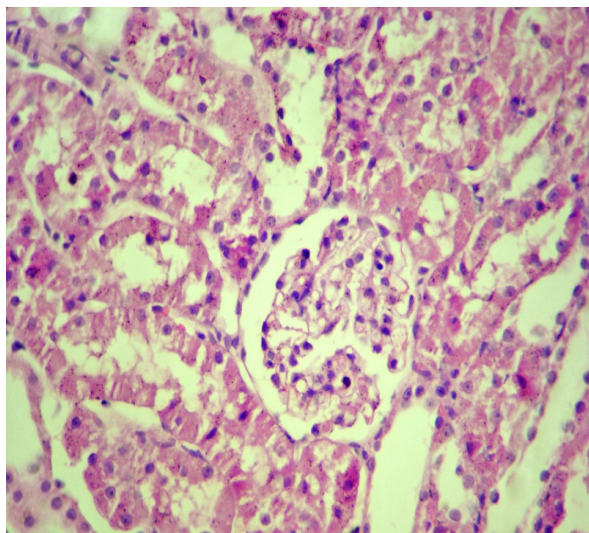
### یافته‌ها

#### یافته‌های آسیب‌شناسی

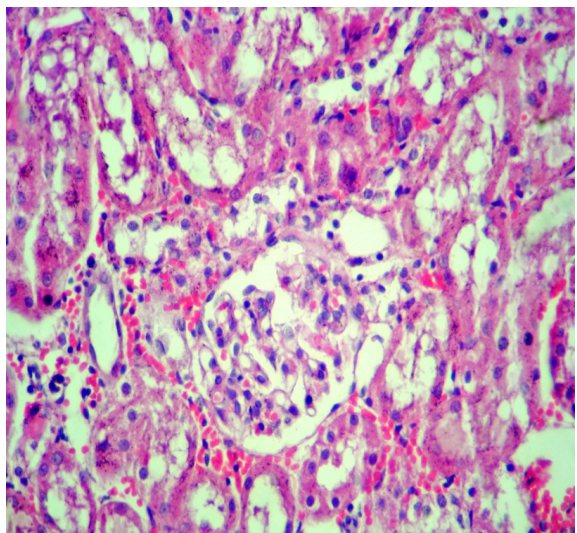
تغییرات هیستوپاتولوژی گروه‌های مختلف آزمایشی شامل: شم، ایسکمی-بازخونسازی، ایسکمی-بازخونسازی+زرد چوبه (۲/۴) و ایسکمی-بازخونسازی+زرد چوبه (۴/۴) در نگاره‌های ۱ تا ۸ نشان داده شده و شدت تغییرات در جدول ۱ ارائه گردیده است. در گروه شم، ساختار بافت کلیه طبیعی بوده و تغییر پاتولوژیک خاصی در آن مشاهده نگردید. در گروه ایسکمی-بازخونسازی تغییرات دژنراتیو سلول‌های توبولی، نکروز حاد توبول‌ها، ادم، پرخونی و خونریزی شدید بینابینی مشاهده گردید. پرخونی و خونریزی شدید گلومرولی بسیار واضح بود. در گروه ایسکمی-بازخونسازی+زرد چوبه (۲/۴)، پیش‌تیماری توسط پودر زردچوبه به میزان ۲٪ بهبود قابل توجهی در بروز تغییرات پاتولوژیک مشاهده گردید. تغییرات پاتولوژیک مشاهده شده در این گروه شامل ادم، پرخونی و خونریزی متوسط در گلومرول و بافت بینابینی کلیه و همچنین تغییرات ملایم دژنراتیو همراه با نکروز خفیف سلول‌های اپیتلیال توبولی در مناطق قشری و مرکزی کلیه بود. مقاطع تهیه شده از کلیه گروه ایسکمی-بازخونسازی+زرد چوبه (۴/۴)، بهبود قابل توجهی را در بروز تغییرات پاتولوژیک نشان داد. تنها تغییر پاتولوژیک مشاهده شده در این گروه شامل واکوئولاسیون خفیف سلول‌های توبولی و پرخونی جزئی بود.



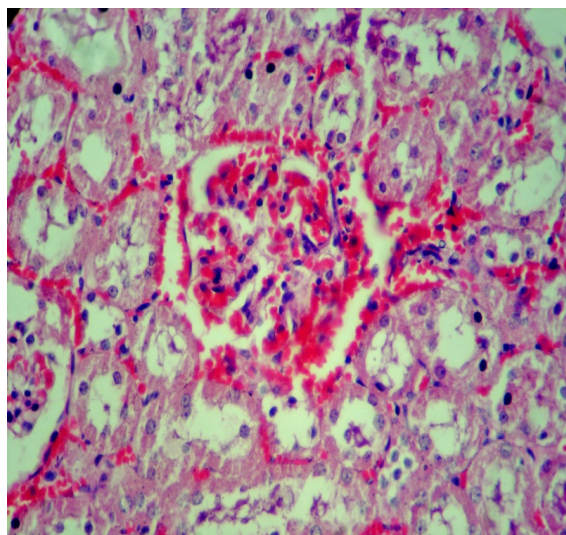
**نگاره ۴-** نمای ریزبینی از بافت کلیه موش صحرائی گروه تحت ایسکمی / خون‌سانی مجدد. پرخونی و خونریزی شدید در بافت بینابینی کلیه و همچنین تغییرات شدید دژنراتیو همراه با نکروز سلول‌های اپیتلیال توبول‌ها در قسمت مرکزی کلیه قابل توجه می‌باشد (رنگ‌آمیزی هماتوکسیلین - ائوزین، بزرگنمایی ۲۵۰).



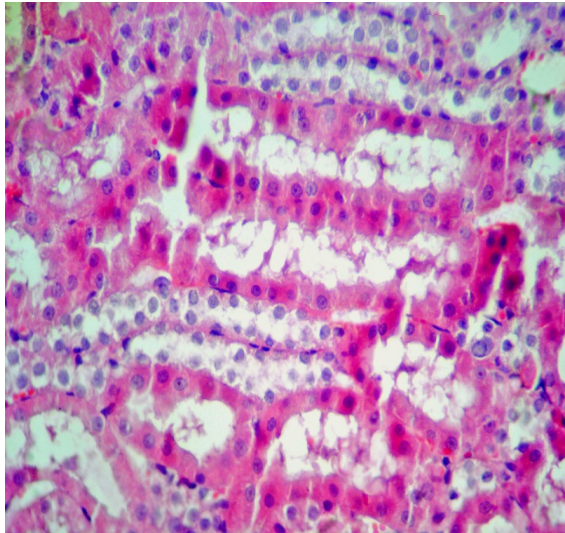
**نگاره ۲-** نمای ریزبینی از بافت کلیه موش صحرائی گروه کنترل جراحی (شم). ساختار بافت کلیه در منطقه قشر سالم بوده و تغییر پاتولوژیک قابل توجهی در آن مشاهده نمی‌شود (رنگ‌آمیزی هماتوکسیلین - ائوزین، بزرگنمایی ۲۵۰).



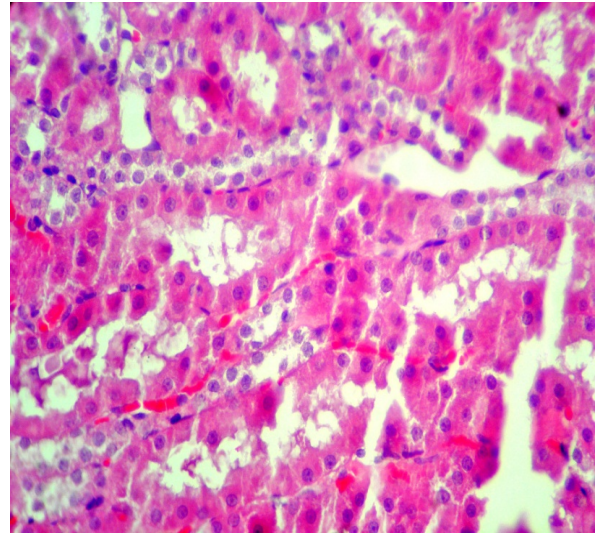
**نگاره ۵-** نمای ریزبینی از بافت کلیه موش صحرائی گروه تحت ایسکمی / خون‌سانی مجدد به‌علاوه تیمار با دز پائین (۲٪) پودر زردچوبه. به پرخونی و خونریزی متوسط در گلومرول و بافت بینابینی کلیه و همچنین تغییرات ملایم دژنراتیو همراه با نکروز خفیف سلول‌های اپیتلیال توبولی در منطقه قشری کلیه توجه نمائید (رنگ‌آمیزی هماتوکسیلین - ائوزین، بزرگنمایی ۲۵۰).



**نگاره ۳-** نمای ریزبینی از بافت کلیه موش صحرائی گروه تحت ایسکمی / خون‌سانی مجدد. به پرخونی و خونریزی شدید در گلومرول و بافت بینابینی کلیه و همچنین تغییرات شدید دژنراتیو همراه با نکروز سلول‌های اپیتلیال توبولی در منطقه قشری کلیه توجه نمائید (رنگ‌آمیزی هماتوکسیلین - ائوزین، بزرگنمایی ۲۵۰).



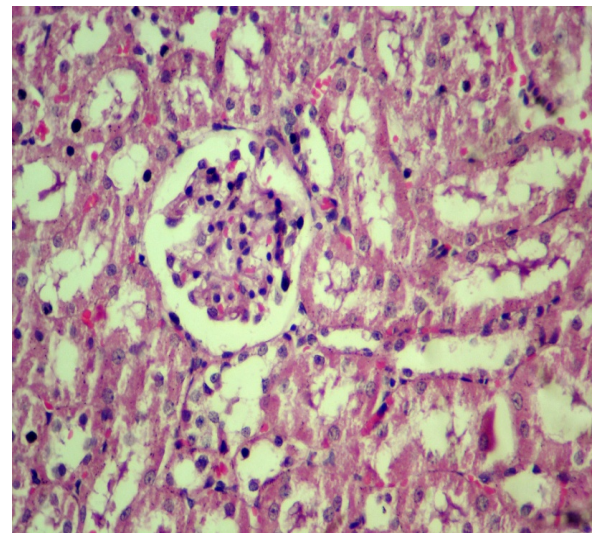
**نگاره ۸-** نمای ریزبینی از بافت کلیه موش صحرایی گروه تحت ایسکمی / خونرسانی مجدد به‌علاوه تیمار با دز بالای (۰.۴٪) پودر زردچوبه. تغییرات ملایم دژنراتیو همراه با نکروز خفیف سلول‌های اپیتلیال توبول‌ها در قسمت مرکزی کلیه قابل مشاهده می‌باشد (رنگ آمیزی هماتوکسیلین - ائوزین، بزرگنمایی ۲۵۰).



**نگاره ۶-** نمای ریزبینی از بافت کلیه موش صحرایی گروه تحت ایسکمی / خونرسانی مجدد به‌علاوه تیمار با دز پائین (۰.۲٪) پودر زردچوبه. پرخونی و خونریزی ملایم تا متوسط در بافت بینابینی کلیه و همچنین تغییرات ملایم دژنراتیو همراه با نکروز خفیف سلول‌های اپیتلیال توبول‌ها در قسمت مرکزی کلیه قابل توجه می‌باشد (رنگ آمیزی هماتوکسیلین - ائوزین، بزرگنمایی ۲۵۰).

### یافته‌های بیوشیمیایی

تغییرات بیوشیمیایی سرم و مقایسه آماری گروه‌های مختلف آزمایشی شامل: شم، ایسکمی-بازخونرسانی، ایسکمی-بازخونرسانی+زردچوبه (۰.۲٪) و ایسکمی-بازخونرسانی+زردچوبه (۰.۴٪) در جدول ۲ ارائه گردیده است.



**نگاره ۷-** نمای ریزبینی از بافت کلیه موش صحرایی گروه تحت ایسکمی / خونرسانی مجدد به‌علاوه تیمار با دز بالای (۰.۴٪) پودر زردچوبه. پرخونی ملایم در بافت بینابینی کلیه و همچنین تغییرات ملایم دژنراتیو همراه با نکروز جزئی سلول‌های اپیتلیال توبولی در منطقه قشری کلیه قابل مشاهده می‌باشد (رنگ آمیزی هماتوکسیلین - ائوزین، بزرگنمایی ۲۵۰).

جدول ۲- تأثیر پیش‌درمانی زردچوبه بر پارامترهای سرمی کراتینین، اوره و اسیداوریک

اسید اوریک (میلی گرم بر دسی لیتر)	اوره (میلی گرم بر دسی لیتر)	سرم کراتینین (میلی گرم بر دسی لیتر)	گروه
۰/۷۹ ± ۰/۱۱	۶۱/۳۲ ± ۵/۸	۱/۵۵ ± ۰/۰۹	شاهد (شم)
۱/۸۲ ± ۰/۱۸ <sup>a</sup>	۱۴۲/۹۵ ± ۱۲/۷۵ <sup>a</sup>	۴/۲۳ ± ۰/۲۱ <sup>a</sup>	ایسکمی-بازخونسازی
۱/۲۸ ± ۰/۱۲ <sup>b</sup>	۱۰۳/۹۵ ± ۷/۳۲ <sup>b</sup>	۲/۶۰ ± ۰/۱۱ <sup>b</sup>	ایسکمی - بازخونسازی + زردچوبه (۰/۲)
۰/۹۰ ± ۰/۱۵ <sup>c</sup>	۷۲/۳۵ ± ۴/۳ <sup>c</sup>	۱/۸۵ ± ۰/۰۸ <sup>c</sup>	ایسکمی - بازخونسازی + زردچوبه (۰/۴)

a:  $p < 0.001$  در مقایسه با گروه شام، b:  $p < 0.05$  و c:  $p < 0.01$  در مقایسه با گروه ایسکمی-بازخونسازی

از ساقه زیرزمینی زردچوبه با خاصیت آنتی‌اکسیدانی قوی می‌باشد (۲۶).

یکی از مسائل بسیار مهم در ایسکمی رپرفیوژن آسیب سلولی می‌باشد، برقراری مجدد جریان خون به شکل متناقضی باعث تشدید آسیب سلولی در بافت می‌گردد، بنابراین علاوه بر سلول‌هایی که تا انتهای دوره ایسکمی دچار آسیب غیرقابل برگشت شده بودند، سلول‌های دیگری نیز در بافت از می‌روند (۹).

نتایج حاصل از مطالعه ما نشان می‌دهد پیش‌درمانی با زردچوبه اثرات پیشگیرانه محافظتی و درمانی در برابر آسیب ایسکمی-بازخونسازی (IR) کلیوی دارد که این موضوع را با آزمایشات بیوشیمیایی و پاتولوژیکی ثابت کردیم.

در آزمایشات ما حیواناتی که دچار آسیب ایسکمی-بازخونسازی شده بودند آسیب‌های کلیوی را نشان دادند که شامل کاهش عملکرد کلیه به صورت افزایش سطح اوره، اسید اوریک و کراتینین سرم بود. لازم به ذکر است که مقدار سرمی کراتینین، اوره و اسیداوریک نشان دهنده میزان فیلتراسیون گلومرولی هستند. تغییرات حاصل از ایسکمی-بازخونسازی (IR) آسیب‌های گسترده هیستوپاتولوژیکی را مانند واکنش شدن

## بحث و نتیجه‌گیری

زردچوبه قرن‌ها در طب سنتی جهت درمان اختلالات تنفسی نظیر سرفه، آسم و آلرژی، اختلالات کبدی، بی‌اشتهایی، روماتیسم، زخم‌های دیابتی و سینوزیت مورد استفاده قرار گرفته است (۳). بسیاری از خواص درمانی زردچوبه از جمله اثرات آنتی‌اکسیدانی (۳۴)، اثرات ضد التهابی (۱، ۷ و ۱۳)، اثرات ضد سرطانی و ضد میکروبی (۲۴ و ۳۰)، اثرات محافظت از کبد (۲۱)، اثرات محافظت از کلیه (۲) اثرات ممانعت از تشکیل ترومبوز (۳۶)، اثرات محافظتی در انفارکتوس قلبی (۲۷ و ۴۱)، اثرات هیپوگلیسمیک (۴، ۳۵ و ۳۸)، اثرات ضد تورم مفاصل در بیماری آرتریت روماتوئید (۱۱)، توسط تحقیقات مدرن و پیشرفته مورد تأیید قرار گرفته است. مهم‌ترین عاملی که باعث شده زردچوبه همواره در طب سنتی مورد استفاده قرار گیرد، جنبه سالم و غیر سمی بودن آن می‌باشد به طوری که، تا به امروز، در هیچ مطالعه‌ای اثرات سمی برای آن در حیوانات (۲۹ و ۳۳) و انسان (۲۲) گزارش نشده است و بدیهی است که زردچوبه حتی در مقادیر مصرف زیاد سمی نمی‌باشد (۱۸). در سال‌های اخیر دستیابی به انواع جدید آنتی‌اکسیدان‌ها با منشأ گیاهی به طور جدی مورد توجه محققین واقع شده است (۳۷). کورکومین (Curcumin) یک ترکیب بیولوژیک فعال مستخرج

توجیه کرد (۳۴). سیستم رنین- آنژیوتانسین نقشی محوری را در تنظیم فشار خون ایفا می‌کند. رنین در تبدیل آنژیوتانسین به آنژیوتانسین | و آنژیوتانسین | به آنژیوتانسین || با کمک آنزیم مبدل آنژیوتانسین نقش دارد. شواهد جمع‌آوری شده نشان می‌دهد آنژیوتانسین || در تحریک تولید فرم‌های داخل سلولی گونه‌های فعال اکسیژن مانند آنیون سوپراکسید و هیدروژن پر اکسید که منجر به آسیب کلیوی می‌شود نقش دارد (۱۷). مدت زمان تشکیل فرم‌های فعال اکسیژن یکی از عوامل مهم در ایجاد و کمک به به آسیب بازخونسازی می‌باشد.

استرس‌های اکسیداتیو می‌تواند منجر به افزایش تولید فرم‌های فعال اکسیژن یا کاهش توانایی مهار فرم‌های فعال اکسیژن گردد. بنابراین فرم‌های فعال اکسیژن متصل شده به اسیدهای چرب غیر اشباع در غشای لیپیدی ممکن است در نتیجه پراکسیداسیون منجر به هم ریختگی ساختاری و عملکردی سلولی شود.

پس از بازخونسازی و باز اکسیژن رسانی عدم تعادل بازاکسیژن رسانی و عملکرد تنفسی در میتوکندری منجر به تولید نسل عظیمی آنیون سوپراکسید در میتوکندری می‌شود (۳۱).

تحت این شرایط سیستم دفاعی آنتی اکسیدان و آنزیم‌های آنتی اکسیدان راتشخیص می‌دهد اما نمی‌تواند از گریز از فرم‌های فعال اکسیژن جلوگیری کند به خصوص در میتوکندری و همین‌طور نمی‌تواند از اثرات آنها در فضاهای داخل سلولی دیگر جلوگیری کند. لذا، این آبشار حوادث به عنوان سیستم آسیب باز خونسازی شناخته می‌شود.

این نظرات و آزمایشات نشان می‌دهد پیش درمانی با زردچوبه کلیه‌هایی که دچار ایسکمی-بازخونسازی شده بودند را در برابر پراکسیداسیون لیپیدی محافظت می‌کند و کلیه‌ها را از افزایش شدید فرم‌های فعال اکسیژن و تخلیه سوپراکسید دسموتاز و کاتالاز و گلوکاتایون پراکسیداز محافظت کرده و میزان گلوکاتایون را در موش‌هایی که کلیه‌هایشان در معرض ایسکمی-بازخونسازی قرار دارد کاهش می‌دهد.

سلول‌ها، ادم بینابینی، پرخونی، خونریزی، نکروز توبولی و تغییرات گلوبولینی را نشان می‌دهد.

با استفاده از زرد چوبه به عنوان پیش درمان در حیواناتی که دچار آسیب ایسکمی بازخونسازی شدند تغییرات و آسیب‌های بیوشیمیایی و هیستوپاتولوژیکی کاهش چشمگیری پیدا کردند.

به طوری که در این مطالعه میزان سرمی کراتینین، اوره و اسیداوریک در گروه ایسکمی-بازخونسازی به طور معنی‌داری بیشتر از گروه شاهد بودند. نتایج حاصل از آزمایشات ما نشان می‌دهد که پیش درمانی با زرد چوبه افزایش اوره، سرم کراتینین و اسیداوریک را که حاصل آسیب ایسکمی-بازخونسازی (IR) است را به طور چشمگیری کاهش می‌دهد همچنین ما به این نتیجه رسیدیم که اثر پیش درمانی زردچوبه در جلوگیری از اختلال عملکردی حاصل از ایسکمی-بازخونسازی (IR) مفید بود و وابسته به دوز مصرفی زرد چوبه می‌باشد.

نارسایی حاد کلیوی ایجاد شده توسط آسیب ایسکمی-بازخونسازی با نشانه‌های هیستوپاتولوژی که از بافت کلیه به دست آمد آسیب گسترده توبول کلیوی، نکروز سلول‌های توبولی، آسیب گلوبولینی، انسداد توبول کلیوی با لاشه‌های سلولی را برای ما نشان داد. بخش عمده‌ای از این اختلالات توبولی و گلوبولینی در طول دوره برقراری مجدد جریان خون به دنبال انفجار اکسیداتیو رخ می‌دهد و مقدار زیادی گونه‌های فعال اکسیژن تولید می‌شوند که یکی از عوامل مهم آسیب‌رسانی در آسیب ایسکمی-بازخونسازی می‌باشند. گونه‌های فعال اکسیژن (ROS) مسئول پراکسیداسیون لیپیدی غشاهای بیولوژیکی هستند که در نهایت منجر به مرگ سلولی می‌شوند. حفاظت ایجاد شده توسط زداینده‌های رادیکال‌های آزاد در مقابل گونه‌های فعال اکسیژن تولید شده در طی آسیب ایسکمی-بازخونسازی (IR) نشان می‌دهد که گونه‌های رادیکال آزاد در پاتوزن سلول‌های دچار ایسکمی بازخونسازی دخیل می‌باشند.

در مجموع مکانیسم اثر حافظتی زرد چوبه در آسیب ایسکمی-بازخونسازی کلیوی را می‌توان با فعالیت آنتی اکسیدانی آن



اندام را در موش‌های صحرایی که تحت آسیب ایسکمی-باز خونرسانی قرار گرفته‌اند، بهبود بخشد. لکن، شناخت دقیق ماده یا مواد مؤثر اصلی این محصول گیاهی، تعیین دقیق مکان و مکانیسم یا مکانیسم‌های مؤثر در عملکرد فارماکولوژیکی آن در این مورد نیاز به مطالعات آتی دارد.

به هر حال، نتایج این مطالعه نشان داد که پیش‌درمانی با پودر زردچوبه به میزان قابل توجهی از آسیب ایسکمی-بازخونرسانی کلیوی در موش‌های صحرایی جلوگیری کرده و نقش محافظتی را در مقابل آسیب ناشی از استرس اکسیداتیو ایسکمی-بازخونرسانی کلیه اعمال می‌دارد. در این مطالعه ما مشاهده کردیم که پودر زردچوبه می‌تواند وضعیت شاخص‌های عملکردی آسیب کلیه و نیز خصوصیات بافتی و ساختاری این

## منابع

1. Ammon, HP. and Wahl, MA. (1991) Pharmacology of Curcuma longa, *Planta Med.*, 57: 1-7.
2. Anand, P., Thomas, SG., Kunnumakkara, AB., Sundaram, C., Harikumar, KB., Sung, B. and et al. (2008) Biological activities of curcumin and its analogues (Congeners) made by man and Mother Nature. *Biochemical Pharmacology*, 76 (11): 1590-1611.
3. Araujo, CC. and Leon, LL. (2001) Biological activities of Curcuma longa L., *Mem Inst Oswaldo Cruz.*, 96: 723-728.
4. Arun, N. and Nalini, N. (2002) Efficacy of turmeric on blood sugar and polyol pathway in diabetic albino rats, *Plant Foods Hum Nutr.*, 57: 41-52.
5. Barber, DA. and Harris, SR. (1994) Oxygen free radicals and antioxidants: a review. *Am. Pharm. NS34*, pp. 26-35.
6. Bhalodia, Y., Kanzariya, N., Patel, R., Patel, N., Vaghasiya, J., Jivani, N. and Raval, H. (2009) Renoprotective Activity of Benincasa Cerifera Fruit Extract on Ischemia/Reperfusion-Induced Renal Damage in Rat. *IJKD*. 3(2): 80-85.
7. Brouet, I. and Ohshima, H. (1995) Curcumin, an anti-tumour promoter and anti-inflammatory agent, inhibits induction of nitric oxide synthase in activated macrophages, *Biochem Biophys Res Commun* 206: 533-540.
8. Caraway, WT. (1955) Determination of uric acid in serum by carbonate method, *Am. J. Clin. Pathol*; 25: 840-845.
9. Cotran, SR., Kumar, V. and Robbins, LS. (1989) Robbins Pathologic Basis of Disease, W.B. Saunders Company, USA, 4th ed., pp:1-50.
10. Das, DK. and Maulik, N. (1994) Antioxidant effectiveness in ischemia-reperfusion tissue injury. *Methods Enzymol.* 233, pp. 601-610.
11. Deodhar, SD., Sethi, R. and Srimal, RC. (1980) Preliminary study on antirheumatic activity of curcumin (diferuloyl methane), *Indian J Med Res.*, 71: 632-634.
12. Deshpande, S.S., Lalitha, V.S. Ingle, A.D., Raste, A.S., Gadre, S.G. and Maru, G.B. (1998) Subchronic oral toxicity of turmeric and ethanolic turmeric extract in female mice and rats. *Toxicology Letters*. 95: 183-193.
13. Dikshit, M., Rastogi, L., Shukla, R. and Srimal, R.C. (1995) Prevention of ischaemia-induced biochemical changes by curcumin & quinidine in the cat heart, *Indian J Med Res* 101: 31-35.
14. Fawcett, JK. and Scott, JE. (1960) A rapid and precise method for the determination of urea, *J. Clin. Pathol* 1960; 13: 156-159.
15. Frei, B. and Higdon, J. (2003) Antioxidant activity of tea polyphenols in vivo: evidence from animal studies, *J Nutr* 133:3275-3284.

16. Garcia-Criado, FJ., Eleno, N., Santos-Benito, F., Valdunciel, JJ., Reverte, M., Lozano-Sanchez, FS., Ludena, MP., Gomez-Alonso, A. and Lopez-Novoa, JM. (1998) Protective effect of exogenous nitric oxide on the renal function and inflammatory response in a model of ischemia–reperfusion. *Transplantation* 66, pp. 982–990.
17. Gavras, HP, Salerno, CM. (1996) The angiotensin II type 1 receptor blocker losartan in clinical practice: a review. *Clin Ther.* 18:1058-67.
18. Goel, A., Kunnumakkara, AB. and Aggarwal, BB. (2008) Curcumin as “Curecumin”: From kitchen to clinic. *Biochemical Pharmacology*, 75 (4): 787-809.
19. Hidehisa, K. and et al. (2002) Attenuation of renal ischemic reperfusion injury by FR167653 in dogs. *Surgery*; 131: 654-62.
20. Kapil, A. and Sharma, S (1995) Effect of oleanolic Acid on complement in Adjuvant and Carrageenan-induced Inflammation in Rats, *J. Pharm. Pharmacol*, 47, pp:585-587.
21. Kiso, Y., Suzuki, Y., Watanabe, N., Oshima, Y. and Hikino, H. (1983) Antihepatotoxic principles of *Curcuma longa* rhizomes, *Planta Med.*, 49: 185–187.
22. Lao, CD., Ruffin, MT., Normolle, D., Heath, DD., Murray, SI. and Bailey, JM. and et al. (2006) Dose escalation of a curcuminoid formulation, *BMC Complement Altern Med.*, 6: 10.
23. Lee, G. and Luna, HT. (1988) *Manual of histologic staining methods of the armed forces institute of pathology*. Third Edition. The Blakiston Division Mc Graw. Hill Book Company, pp: 32- 107.
24. Limtrakul, P., Lipigorngoson, S., Namwong, O., Apisariyakul, A. and Dunn, F.W. (1997) Inhibitory effect of dietary curcumin on skin carcinogenesis in mice, *Cancer Lett.*, 116: 197–203.
25. McCord, JM. (1985) Mechanisms of disease: oxygen-derived free radicals in postischemic tissue injury. *New Engl. J. Med.* 312, pp. 159–163.
26. Murugan, P. and Pari, L. (2006) Antioxidant effect of tetrahydrocurcumin in streptozotocin–nicotinamide induced diabetic rats. *Life Science*, 79(18): 1720-1728.
27. Nirmala, C. and Puvanakrishnan, R. (1996) Protective role of curcumin against isoproterenol induced myocardial infarction in rats, *Mol Cell Biochem* 159: 85–93.
28. Paller, MS., Hoidal, JR. and Ferris, TF. (1984) Oxygen free radicals in ischemia acute renal failure in the rat. *J. Clin. Invest.* 74, pp. 1156–1164.
29. Qureshi, S., Shah, AH. and Ageel, AM. (1992) Toxicity studies on *Alpinia galanga* and *Curcuma longa*, *Planta Med.*, 58: 124–127.
30. Rao, CV., Rivenson, A., Simi, B. and Reddy, B.S. ( 1995) Chemoprevention of colon carcinogenesis by dietary curcumin, a naturally occurring plant phenolic compound, *Cancer Res.*, 55: 259–266
31. Sachse A, Wolf G. (2007) Angiotensin II-induced reactive oxygen species and the kidney. *J Am Soc Nephrol.* 18:2439- 46.
32. Sanchez-Moreno, C., Larrauri, JA. and Saura-Calixto, F. (1999) Free radical scavenging capacity and inhibition of lipid oxidation of wines, grape juices and related polyphenolic constituents. *Food Res. Int.*, 32: 407-412.
33. Shankar, TN., Shantha, NV., Ramesh, HP., Murthy, IA. and Murthy, VS. (1980) Toxicity studies on turmeric (*Curcuma longa*): acute toxicity studies in rats, guinea pigs & monkeys, *Indian J Exp Biol.*, 18: 73–75.
34. Sreejayan and Rao, MN. (1997) Nitric oxide scavenging by curcuminoids, *J Pharm Pharmacol.*, 49: 105–107.
35. Srinivasan, M. (1972) Effect of curcumin on blood sugar as seen in a diabetic subject, *Indian J Med Sci.*, 26: 269–270.
36. Srivastava, R., Dikshit, M., Srimal, RC. and Dhawan, BN. (1985) Anti-thrombotic effect of curcumin, *Thromb Res.*, 40: 413–417.
37. Srivastava, Y., Bhat, HV., Verma, Y. and Venkaidh, K. (1993) Antidiabetic and adaptogenic properties of *Momordica charantia* extract: an experimental and clinical evaluation, *Phytotherapy Research*, 7: 285–288
38. Suresh Babu, P. and Srinivasan, K. (1995) Influence of dietary curcumin and cholesterol on the progression of experimentally induced diabetes in albino rat, *Mol Cell Biochem.*, 152: 13–21.
39. Suresh Kumar, G., Shetty, AK., Sambaiah, K. and Salimath, P.V. (2005) Antidiabetic property of fenugreek seed mucilage and spent turmeric in streptozotocin-induced diabetic rats. *Nutrition Research*, 25(11): 1021-1028

40. Teitz, NW. (1987) *Fundamentals of Clinical Chemistry*. Philadelphia: NB Saunders Company. pp: 638.
41. Venkatesan, N. (1998) Curcumin attenuation of acute adriamycin myocardial toxicity in rats, *Br J Pharmacol.*, 124: 425–427.

## **Histopathological study on the effects of turmeric (*Curcuma longa* linn.) powder on renal ischemia-reperfusion injury in rats**

**Mohajeri, D.<sup>1\*</sup>, Mousavi, Gh.<sup>2</sup>, Mansouri, M.B.<sup>3</sup>**

1-Department of Patobiology, Faculty of Veterinary Medicine, Tabriz Branch, Islamic Azad University, Tabriz, Iran

2-Graduate of Veterinary Medicine, Tabriz Branch, Islamic Azad University, Tabriz, Iran

3-Department of Clinical Sciences, Faculty of Veterinary Medicine, Tabriz Branch, Islamic Azad University, Tabriz, Iran

\*Corresponding author's email: mohajeri@iaut.ac.ir

(Received: 2012/7/15, Accepted: 2012/9/6)

---

### **Abstract**

Renal ischemia/reperfusion (I/R) injury is a major cause of acute renal failure (ARF), which is faced in many clinical situations. This study was designed to investigate the effect of pre-treatment with turmeric (*Curcuma longa* linn) powder on kidney histopathology and function markers in renal ischemia / reperfusion (IR) induced injury in the rats. A total of 80 male Wistar rats were randomly divided into 4 groups: sham, IR model and two I/R+TREE (2%and4%) - treated groups (n=20 per group). I/R groups' kidneys were subjected to 60 min of global ischemia at 37°C followed by 30min of reperfusion. After 24h of reperfusion period, the rats were sacrificed. Kidney function tests and histopathological examination were also performed. Results were compared with a group of rats with sham operation. High serum creatinine, blood urea nitrogen and uric acid were observed in I/R rats compared to the sham rats. Pre-treatment of turmeric powder for 30 days prior to IR operation improved renal function reduced IR induced renal inflammatory and oxidative injury. The results of this study showed that turmeric powder significantly prevented renal I/R-induced functional and histological injuries.

**Keywords:** *Curcuma longa* linn, Ischemia-reperfusion, Kidney, Rat