

یافته‌های الکتروکاردیوگرافی در گاو ان مبتلا به تیلریوز

مجید فرتاش‌وند^{۱*}، محمدقلی نادعلیان^۲، مهدی سخا^۲، شهاب‌الدین صافی^۳، علی حسن‌پور^۴، مهدی تقوی^۵

۱. دانش آموخته بیماری‌های داخلی دام‌های بزرگ، دانشکده علوم تخصصی دامپزشکی دانشگاه آزاد اسلامی واحد علوم و تحقیقات تهران، تهران، ایران
 ۲. گروه بیماری‌های داخلی دام‌های بزرگ، دانشکده علوم تخصصی دامپزشکی دانشگاه آزاد اسلامی واحد علوم و تحقیقات تهران، تهران، ایران
 ۳. گروه کلینیکال پاتولوژی، دانشکده علوم تخصصی دامپزشکی دانشگاه آزاد اسلامی واحد علوم و تحقیقات تهران، تهران، ایران
 ۴. گروه علوم درمانگاهی، دانشکده دامپزشکی دانشگاه آزاد اسلامی واحد تبریز، تبریز، ایران
 ۵. دانشجوی دکتری حرفه‌ای دامپزشکی، دانشکده دامپزشکی دانشگاه آزاد اسلامی واحد تبریز، تبریز، ایران
- * نویسنده مسئول مکاتبات: majid.fartashvand@gmail.com
(دریافت مقاله: ۸۸/۶/۸، پذیرش نهایی: ۸۸/۱۰/۱۴)

چکیده

تیلریوز یکی از بیماری‌های تک‌یاخته‌ای مهم نشخوارکنندگان اهلی به ویژه گاو، گوسفند و بز می‌باشد که توسط گونه‌های مختلف کتّه آلوده به انگل تیلریا منتقل می‌شود. کم‌خونی، اختلالات الکترولیتی و واسکولیت از جمله عوارض این بیماری در سیستم قلبی-عروقی محسوب می‌شوند. در این مطالعه ۹۰ رأس گاو مبتلا به تیلریوز، مورد معاینه بالینی و آزمایشات انگل‌شناسی و الکتروکاردیوگرافی قرار گرفتند. در گاو ان مبتلا به تیلریوز، ۳۰ دقیقه پس از استراحت و قبل از انجام هر گونه کار درمانی و در آرامش کامل، با استفاده از دستگاه الکتروکاردیوگرافی سه کاناله با اشتقاق Base-apex و اشتقاق I به مدت ۳۰ ثانیه اقدام به اخذ ECG گردید تا آریتمی‌های موجود تشخیص داده شود و نوع آریتمی نیز مشخص گردد. از لحاظ الکتروکاردیوگرافی بیشترین آریتمی‌های مشاهده شده در دام‌های مبتلا عبارت بودند از: ۶۲ مورد تاکیکاردی سینوسی، ۱۵ مورد آریتمی سینوسی، ۶ مورد بلوک دهلیزی-بطنی درجه ۱، یک مورد اکستراسیستول بطنی و یک مورد فیبریلاسیون دهلیزی. با توجه به نوع آریتمی‌ها، این نتیجه حاصل شد که آریتمی‌های ایجاد شده در گاوهای مبتلا به تیلریوز از نوع فونکسیونل و غیرمرضی هستند.

مجله دامپزشکی دانشگاه آزاد اسلامی واحد تبریز، دوره ۳، شماره ۲، ۵۱۷-۵۰۹.
کلمات کلیدی: الکتروکاردیوگرافی، تیلریوز، آریتمی

مقدمه

زیادی ایجاد می‌کند. همچنین به دلیل کم‌خونی ناشی از همولیز و واسکولیت گسترده در عروق، اختلالات الکترولیتی و اسید-باز و نیز علل احتمالی دیگر تغییراتی در سیستم قلبی-عروقی ایجاد می‌کند که در این مطالعه سعی می‌شود آریتمی‌های ناشی از وقوع بیماری ثبت و مورد بررسی قرار گیرند.

مواد و روش‌کار

عامل اصلی بیماری تیلریوز گاو در ایران تیلریا آنولاتا است که توسط کتّه هیالوما منتقل می‌شود و باعث بروز علائم بالینی همچون بی‌اشتهایی و کاهش تولید، تب بالا، بزرگ شدن عقده‌های لنفی سطحی، زردی، رنگ پریدگی و پتشی در مخاطات بدن، کم‌خونی، ادم ریه، زخم شیردان و روده می‌شود (۷) و (۱۷). این بیماری از نظر هماتولوژیک و بیوشیمیایی تغییرات

توپوگرافی قلب، الکتروود منفی به يك سوم انتهایی ناودان وداجی سمت چپ و الکتروود خنثی به ناحیه دورتر از قلب مثل کپل یا تهیگاه وصل گردید. تفسیر الکتروکاردیوگرام‌ها با استفاده از ذره‌بین صورت گرفته است. در تفسیر ECG به معیارهای زیر شامل تعداد ضربان قلب، شکل موج P مثل مثبت یا منفی بودن و پهنای موج P، وجود هر موج QRS به ازای هر موج P، P-R Interval، R-R Interval و اشکال امواج QRS توجه گردید. البته نشانه‌های بالینی دستگاه گردش خون مثل صداهای قلبی و شدت آن، قدرت ضربان قلب، ریتم قلب، وضوح صداهای قلب، وجود صداهای اضافی و معاینه ورید وداج و نیز سایر نشانه‌های درمانگاهی دام در هنگام مراجعه با معاینه دقیق ثبت گردیدند تا در تفسیر ECG و سایر نتایج حاصله از آنها بهره گرفته شود.

نتایج

بر اساس یافته‌های الکتروکاردیوگرافی از کل ۹۰ رأس گاو مبتلا به تیلریوز، در ۶۲ گاو (۶۹ درصد) تعداد ضربان قلب بیشتر از ۸۰ ضربه در دقیقه ثبت شد (جدول ۱). متوسط ضربان قلب در دام‌های بیمار $88/09 \pm 10/74$ ضربه در دقیقه برآورد گردید.

این مطالعه در طی بهار ۱۳۸۷ الی تابستان ۱۳۸۸ روی ۹۰ رأس گاو ۶-۱ ساله مبتلا به تیلریوز ارجاعی به کلینیک تخصصی دام‌های بزرگ دانشکده دامپزشکی دانشگاه آزاد اسلامی تبریز انجام گرفت. پس از معاینه بالینی و مشاهده نشانه‌های درمانگاهی همچون تب، بزرگ شدن عقده‌های لنفی سطحی، رنگپریدگی یا زردی مخاطات، وجود خونریزی‌های پتشی در ملتحمه یا واژن و ادم ریه، دام مشکوک به تیلریوز در نظر گرفته شده و جهت تأیید تشخیص اقدام به تهیه گسترش خونی از ورید گوش و مشاهده فرم پیروپلاسمی انگل در داخل گلبول‌های قرمز و یا بزل عقده لنفی و مشاهده شکل شیزونتی انگل در داخل لنفوسیت‌ها موسوم به اجسام آبی کخ (Kokh's blue bodies) گردید. متعاقب تأیید تشخیص و بعد از ۳۰ دقیقه استراحت دادن به دام جهت عادت کردن به محیط با حفظ آرامش کامل و با استفاده از دستگاه الکتروکاردیوگراف سه کاناله با اشتقاق Base-apex و اشتقاق I دستگاه و جریان ورودی یک میلی‌ولت و سرعت ۲۵mm/s و به مدت ۳۰-۶۰ ثانیه ECG اخذ گردید تا تغییرات الکتروکاردیوگرافی ثبت شود. در این نوع اشتقاق الکتروود مثبت به ناحیه‌ای روی

جدول ۱- تعداد ضربان قلب در گاوان مبتلا به تیلریوز

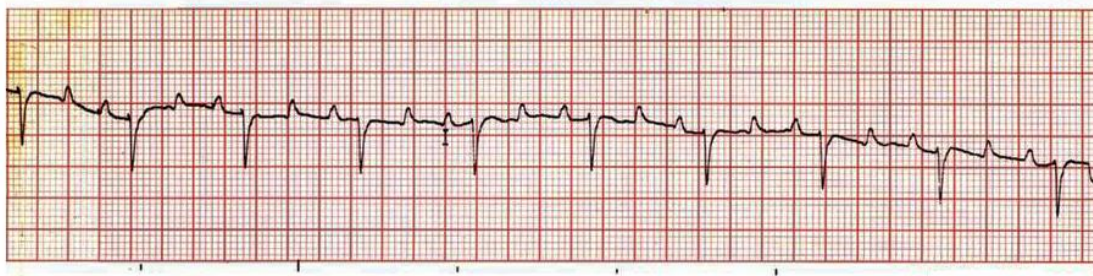
محدوده	زیر ۶۰	۶۰ - ۷۰	۸۰ - ۹۰	۹۰ - ۱۰۰	بالای ۱۰۰
فراوانی مطلق	۲	۸	۱۸	۲۴	۱۶
درصد	۲/۲	۸/۸	۲۰	۲۶/۷	۱۷/۸

عنوان بلوک دهلیزی- بطنی درجه ۱ در نظر گرفته شد.

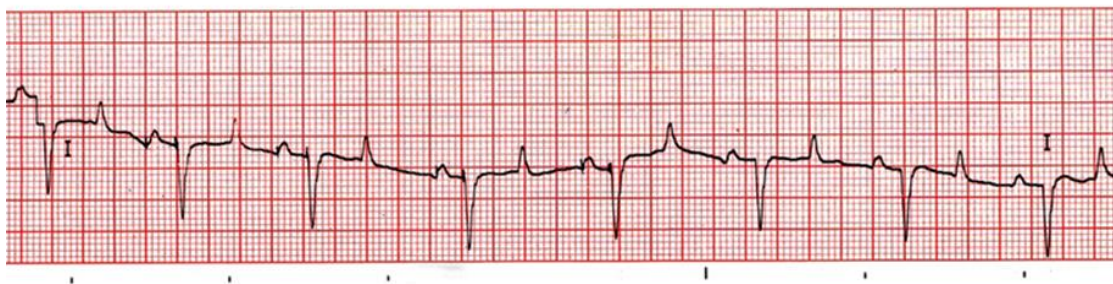
جدول ۲- دیسریتمی‌های مشاهده شده در گاوان مبتلا به تیلریوز

تعداد	دیسریتمی
۶۲	تاکیکاردی سینوسی
۱۵	آریتمی سینوسی
۶	بلوک دهلیزی- بطنی درجه ۱
۱	اکسترا سیستول بطنی
۱	فیبریلاسیون دهلیزی

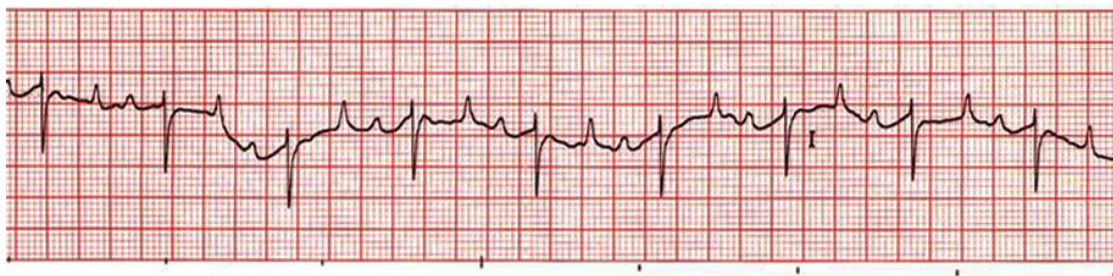
با مشاهده و تفسیر الکتروکاردیوگرام‌های اخذ شده از گاوهای مبتلا به تیلریوز، بیشترین آریتمی‌های مشاهده شده عبارت بودند از: ۶۲ مورد تاکیکاردی سینوسی، ۱۵ مورد آریتمی سینوسی، ۶ مورد بلوک دهلیزی- بطنی درجه ۱، یک مورد اکستراسیستول بطنی و یک مورد فیبریلاسیون دهلیزی (جدول ۲). لازم به ذکر است در این مطالعه ضربانات بالای ۸۰ ضربه در دقیقه در دام‌های بالای ۲ سال به عنوان تاکیکاردی سینوسی و فاصله زمانی P-R بیشتر از ۰/۲۲ ثانیه به



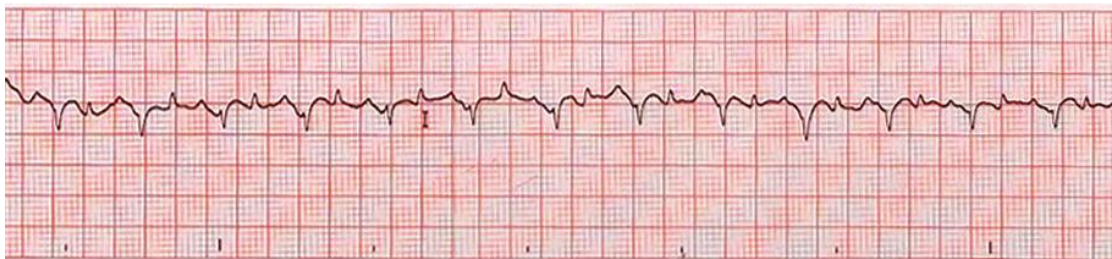نگاره ۱- الکتروکاردیوگرام طبیعی گاو



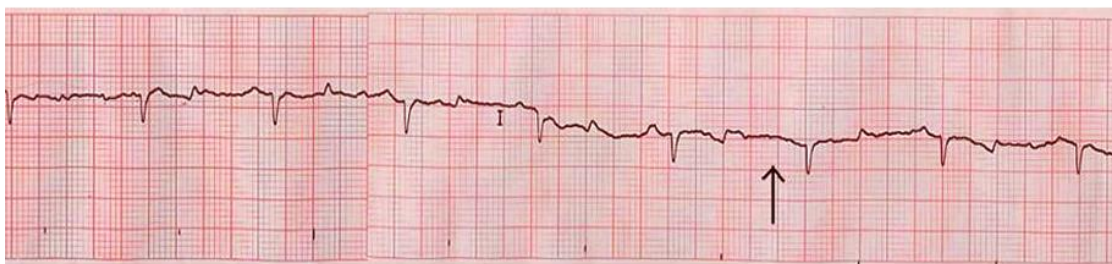
نگاره ۲- آریتمی سینوسی



نگاره ۳- بلوک دهلیزی- بطنی درجه ۱



نگاره ۴- اکستراسیستول بطنی



نگاره ۵- فیبریلاسیون دهلیزی- بطنی

در ۴۸ مورد به صورت منفی و مثبت

و در ۴۲ مورد به صورت مثبت مثبت شده بود (جدول ۳). نتایج حاصل از آنالیز جزئی امواج مختلف در جداول ۴ و ۵ خلاصه شده است.

موج P در تمامی موارد مثبت بود که در ۵ مورد به صورت دوفازی و در بقیه (۸۵ مورد) به صورت تک-فازی بود. همچنین بخش اعظم کمپلکس QRS منفی بود. موج T که نشان دهنده ریپلریزاسیون بطن‌هاست،

جدول ۳- شکل امواج مختلف در الکتروکاردیوگرام

موج P		کمپلکس QRS	موج T	
۸۵	۵	۹۰	۴۲	۴۸

جدول ۴- فاصله زمانی امواج الکتروکاردیوگرام در گاوهای مبتلا به تیلریوز تحت مطالعه ± انحراف استاندارد (ثانیه)

S-T segment	Q-T interval	P-R interval	T duration	duration QRS	P duration
± ۰/۰۴۰۸	± ۰/۰۶۵۹	± ۰/۰۳۱۸	± ۰/۰۲۱۴	± ۰/۰۱۹۸	± ۰/۰۱۹۱
± ۰/۰۲۰۳۰	± ۰/۰۳۶۳۰	± ۰/۰۱۹۳۰	± ۰/۰۸۴۸	± ۰/۰۷۷۰	± ۰/۰۷۷۴
± ۰/۰۰۹۵	± ۰/۰۲۲۶	± ۰/۰۰۰۵۳			
± ۰/۰۲۳۸۲	± ۰/۰۵۶۳۷	± ۰/۰۱۴۰۰			

جدول ۵- ارتفاع امواج الکتروکاردیوگرام در گاوهای مبتلا به تیلریوز تحت مطالعه ± انحراف استاندارد (میلی‌ولت)

T amplitude	R amplitude	P amplitude
-------------	-------------	-------------

بحث و نتیجه‌گیری

رضاخانی و همکاران (۲۰۰۴) با مطالعه روی ۹۵۲ گاو و تلیسه ۱ تا ۶ ساله، بیشترین دیسریتمی قلبی را در ۲۰۲ گاو سالم را آریتمی سینوسی (۸۶ مورد)، تاکیکاردی سینوسی (۸۸ مورد)، برادیکاردی سینوسی (۲ مورد)، بلوک دهلیزی-بطنی درجه یک (۲۲ مورد)، کمپلکس پیش‌رس دهلیزی (۴ مورد) و کمپلکس پیش‌رس بطنی (۱۰ مورد) گزارش نمودند (۱۸).

در یک مطالعه مربوطه به سال ۱۳۷۹، از ۳۱۰ رأس گاو بیمار ارجاعی به درمانگاه دانشکده دامپزشکی ارومیه، ECG اخذ شد و از بین این ۳۱۰ رأس گاو بیمار، در ۹۱ مورد تاکیکاردی سینوسی، ۲۳ مورد آریتمی سینوسی، ۱۷ مورد برادیکاردی سینوسی، یک مورد بلوک سینوی-دهلیزی، ۲ مورد ضربان پیش‌رس دهلیزی، ۲ مورد تاکیکاردی فوق بطنی، ۵ مورد فیبریلاسیون بطنی، ۳ مورد فیبریلاسیون دهلیزی، ۱۱ مورد بلوک دهلیزی-بطنی درجه یک، ۳ مورد بلوک دهلیزی-بطنی درجه دو، یک مورد بلوک دهلیزی-بطنی درجه سه، ۴ مورد ضربان پیش‌رس بطنی مشاهده شد و ۱۴۷ رأس گاو دیگر ریتم منظم داشتند (۶).

در این مطالعه طبق جدول ۲، در ۶۲ رأس از گاوهای تحت مطالعه تاکیکاردی سینوسی ثبت شد. به نظر می‌رسد تاکیکاردی رخ داده به صورت جبرانی و در پاسخ به آنمی حاصل از همولیز خارج عروقی و کاهش هماتوکریت بدن و یا افزایش دمای بدن و تب باشد (۱۷). همچنین در ۱۵ مورد آریتمی سینوسی مشاهده شد. آریتمی سینوسی از آریتمی‌های فیزیولوژیک طبیعی محسوب می‌شود که در الکتروکاردیوگرام به واسطه تغییر در فاصله P-P همراه یا بدون تغییر در فاصله P-R مشخص می‌شود. این آریتمی با تغییر در تخلیه الکتریکی از گره SA مرتبط با تغییر در شدت تحریک واگ همراه

متوسط ضربان قلب در دام‌های بیمار $88/59 \pm 15/74$ ضربه در دقیقه بود که در مقایسه با حالت طبیعی (۸۰-۶۰ ضربه در دقیقه) بیشتر می‌باشد (۱۷). رضاخانی و همکاران نیز با مطالعه روی گاوهای شیری سالم تعداد ضربان قلب طبیعی را $75/73 \pm 9/13$ ضربه در دقیقه گزارش کرده‌اند (۱۹).

به نظر می‌رسد تاکیکاردی رخ داده به صورت جبرانی و در پاسخ به آنمی حاصل از همولیز خارج عروقی و کاهش هماتوکریت بدن و یا تب می‌باشد. البته باید توجه داشت که تاکیکاردی سینوسی به وسیله عواملی همچون درد، هیجان، ورزش، هیپرترمی، کاهش فشار خون شریانی و تجویز داروهای آدرنرژیک ایجاد می‌گردد (۱۷).

با مشاهده و تفسیر الکتروکاردیوگرام‌های اخذ شده از گاوهای مبتلا به تیلریوز، آریتمی‌های مشاهده شده عبارت بودند از: ۶۲ مورد تاکیکاردی سینوسی، ۱۵ مورد آریتمی سینوسی، ۶ مورد بلوک دهلیزی-بطنی درجه ۱، یک مورد اکستراسیستول بطنی و یک مورد فیبریلاسیون دهلیزی.

تا زمان انجام این تحقیق، تنها یک مطالعه داخلی در مورد تغییرات الکتروکاردیوگرافی بیماری تیلریوز منتشر شده بود که طی آن حسن‌پور و همکاران (۲۰۰۸) در ۲۰ مورد گاو میش مبتلا به تیلریوز تحت مطالعه، ۳ مورد ضربان پیش‌رس دهلیزی، ۲ مورد تاکیکاردی سینوسی، ۲ مورد آریتمی سینوسی و یک مورد بلوک دهلیزی-بطنی درجه ۱ را ثبت کردند (۱۱). Keles و همکاران نیز (۲۰۰۳) در یک گاو مبتلا به پریکاردیت کاذب ناشی از تیلریوز، ریتم سینوسی قلب را طبیعی و تنها با مختصری افزایش تعداد ضربان قلب گزارش کردند (۱۲).

بزرگ است (۱۷). در میان گزارشات انجام گرفته در مورد فراوانی آریتمی‌های قلبی در گاوهای بیمار ارجاعی به کلینیکها نیز فیبریلاسیون دهلیزی معمول بوده است و معتقدند که در اکثر موارد به طور ثانویه رخ می‌دهد ولی در مطالعه‌ای که توسط رضاخانی روی گاوهای هلشتاین سالم انجام گرفت، هیچ موردی از فیبریلاسیون دهلیزی گزارش نشد. احتمالاً استرس ناشی از تولید بالا، تغییر در تون سمپاتیک و پاراسمپاتیک عامل ایجاد فیبریلاسیون دهلیزی در گاووان سالم است. نشان داده شده است که در اکثر موارد فیبریلاسیون دهلیزی به مشکلات دستگاه گوارش، گندیدگی سم و آب آوردگی جنین مربوط بوده است (۱۸).

Machida و همکاران (۱۹۹۳) با مطالعه روی ۲۸۵ گاو هلشتاین به ظاهر سالم، میزان بروز فیبریلاسیون دهلیزی را در گاووان به ظاهر سالم ۲/۵ درصد برآورد کردند (۷ رأس از ۲۸۵ گاو تحت مطالعه) که در ۴ مورد، ۴۰-۲۸ روز پس از زایش و در ۲ مورد ۲ روز پس از خشک کردن شیر دام و در یک گاو بلافاصله قبل از زایش اتفاق افتاد (۱۶).

کمپلکس پیش‌رس دهلیزی می‌تواند به عنوان یک آریتمی فونکسیونل در گاو و غیر وابسته به بیماری زمینه‌ای قلب باشد (۸). کمپلکس پیش‌رس دهلیزی در گاو ممکن است منجر به فیبریلاسیون دهلیزی شود (۸ و ۱۸). در مطالعه‌ای که Constable و همکاران (۱۹۹۰) روی ۱۶ گاو دچار کمپلکس پیش‌رس دهلیزی انجام دادند، ۶۲/۵ درصد گاوها هایپوکالمیک و ۲۵ درصد هایپوکالمیک بودند و در ۸۷/۵ درصد موارد، بیماری گوارشی همزمان نیز وجود داشت (۸). کمپلکس پیش‌رس بطنی در برخی گاوهای سالم و نیز

آریتمی سینوسی معمولاً با تنفس ارتباط دارد به طوری که تعداد تخلیه الکتریکی و ضربان قلب در هنگام دم افزایش یافته و به هنگام بازدم کاهش می‌یابد. همچنین آریتمی سینوسی در مراحل اولیه هیپرکلسمی در طی درمان گاووان دچار تب شیر ایجاد می‌گردد (۱۷).

در ۶ مورد از گاوهای مبتلا به تیلریوز تحت مطالعه، بلوک دهلیزی-بطنی درجه ۱ وجود داشت (جدول ۲). در بلوک دهلیزی-بطنی درجه ۱، فاصله P-R طولانی‌تر از حد معمول است (بیشتر از ۰/۲۲ ثانیه) و این وضعیت ممکن است گذرا بوده و ناشی از بالا و پایین رفتن تون واگ باشد. معمولاً این نوع آریتمی واجد اهمیت بالینی نیست (۱۷). بلوک دهلیزی-بطنی در گاو گزارش شده است. بلوک دهلیزی-بطنی درجه ۱ و ۲ هم در گاووان سالم و هم بیمار (گوساله‌های اسهالی، مسمومیت با گیاهان و سارکوسیست قلبی) مشاهده شده است (۱۸).

دلیرنقده و همکاران (۱۳۷۸) بلوک‌های دهلیزی-بطنی را در ۱۵ مورد از ۳۱۰ گاو بیمار ارجاعی به کلینیک ثبت کردند که از این بین ۱۱ مورد بلوک دهلیزی-بطنی درجه ۱ (۷۳/۳۳ درصد)، ۳ مورد بلوک دهلیزی-بطنی درجه ۲ (۲۰ درصد) و یک مورد بلوک دهلیزی-بطنی درجه ۳ (۶/۶۶ درصد) بود. از این میان یکی از موارد بلوک دهلیزی-بطنی درجه ۱ در یک گاو ۵ ساله مبتلا به تیلریوز رخ داده بود (۱).

در گاوهای مبتلا به تیلریوز تحت مطالعه تنها یک مورد فیبریلاسیون دهلیزی وجود داشت (جدول ۲). در الکتروکاردیوگرام دام‌های دچار فیبریلاسیون دهلیزی موج P وجود ندارد اما خط پایه چندین منحنی موج مانند به نام امواج F دیده می‌شود. فیبریلاسیون دهلیزی از متداول‌ترین آریتمی‌های دام‌های

ندارند و در کالبدگشایی هیچ جراحی را نمی‌توان در سیستم قلبی-عروقی یافت (۱۸). اختلافات الکترولیتی سرم یکی از علل آریتمی‌های ثانویه محسوب می‌شود. به طوری که مخبر دزفولی و همکاران (۱۳۷۹) نشان دادند که آریتمی‌های قلبی در رابطه با سطوح مختلف عیار پتاسیم تفاوت معنی‌داری را نشان می‌دهند. بدین صورت که هم در موارد هیپرکالمی و هم هیپوکالمی موارد وقوع آریتمی نسبت به حالت نورموکالمی از فراوانی بیشتری برخوردار بود (۶).

طبق نتایج حاصله از این بررسی (جدول ۳)، موج P در تمامی موارد مثبت بود که با نتایج حاصل از آنالیز الکتروکاردیوگرام گاوهای سالم انجام گرفته توسط رضاخانی و همکاران، منطبق بود (۱۹). از این میان در ۵ دام موج P به صورت دوفازی و در بقیه (۸۵ مورد) به صورت تک فازی بود. همچنین بخش اعظم کمپلکس QRS منفی بود که با نتایج حاصل از آنالیز الکتروکاردیوگرام گاوهای سالم انجام گرفته توسط رضاخانی و همکاران، مطابقت داشت (۱۹). موج T که نشان‌دهنده رپلاریزاسیون بطن-هاست، در ۴۸ مورد به صورت منفی و مثبت و در ۴۲ مورد به صورت مثبت ثبت شده بود. Deroth (۱۹۸۰) موج T را در ۲۹ مورد مثبت و در ۳ مورد به صورت منفی و مثبت گزارش نمود (۹). رضاخانی و معاف پوریان نیز (۱۳۷۲) با مطالعه روی گاوهای هلشتاین شیرده دریافتند که در ۳۱ مورد موج T به صورت مثبت و در ۱۸ مورد به صورت منفی و مثبت بود (۳).

در آنالیز جزئی امواج مختلف الکتروکاردیوگرام، فاصله زمانی موج P $0/077 \pm 0/0191$ ثانیه، ارتفاع موج P $0/1400 \pm 0/0053$ میلی-

گاوهای دچار جراحات میوکارد دیده شده است (۱۸). مطالعات چندی در مورد تغییرات الکتروکاردیوگرافی در برخی بیماری‌های دامی صورت گرفته است. سخا و رضاخانی (۱۳۸۰) در شش رأس گوساله مبتلا به مسمومیت تجربی با خرزهره، برادیکاری و تاکیکاردی سینوسی، آریتمی سینوسی، از هم-گسیختگی دهلیزی-بطنی، ضربان پیش-رس بطنی و فیبریلاسیون بطنی را ثبت کرده‌اند (۵). دلیر نقه و یار اسماعیل (۱۳۸۰) با مطالعه الکتروکاردیوگرافی بر روی ۴۷ رأس گوساله مبتلا به اسهال، دریافتند که ۳۱/۹ درصد گوساله‌ها دارای ریتم سینوسی طبیعی، ۴۶/۸ درصد دارای تاکیکاردی سینوسی، ۱۰/۶ درصد برادیکاردی و آریتمی سینوسی بوده و در ۱۰/۶ درصد موارد دهلیز خاموش همراه با آریتمی‌های دیگر همچون ایست سینوسی و بلوک سینوسی-دهلیزی وجود دارد. آزمون همبستگی، ارتباط معنی‌داری بین معیارهای الکتروکاردیوگرافی و عیار سرمی پتاسیم را نشان نداد (۲). Machida و همکاران (۱۹۹۱) در یک گوساله مبتلا به میوکاردیت ثانویه ناشی از انعقاد داخل عروقی منتشر، افزایش CK-MB، کمپلکس‌های پیش‌رس بطنی و تاکیکاردی بطنی را ثبت کرده است (۱۵).

در دام‌های بزرگ و نشخوارکنندگان، چون فیبرهای پورکنز به طور عمیق در میوکارد نفوذ کرده‌اند، از الکتروکاردیوگرافی عمدتاً جهت شناسایی دیسریتمی‌های قلبی استفاده می‌شود و استفاده از آن برای تشخیص بزرگشگی حفره‌های قلبی نامناسب است (۱۷ و ۱۸). دیس-ریتمی‌های قلبی می‌تواند اولیه یا ثانویه و نیز پاتولوژیک و فونکسیونل باشد. قسمت اعظم دیس-ریتمی‌های قلبی گاو فیزیولوژیک هستند که اثر زیان‌آوری روی قلب

P-R ۰/۲۱۸±۰/۲۱۰۲ ثانیه، فاصله زمانی Q-T ۰/۳۷±۰/۳۸۹ (۳ و ۴). آنها در مطالعه دیگری در سال ۲۰۰۴ بر روی ۶۰۰ رأس گاو شیری ۱ تا ۱۴ ساله این نتایج را منتشر کردند: فاصله زمانی موج P ۰/۰۸±۰/۰۱ ثانیه، ارتفاع موج P ۰/۱۲±۰/۰۴ میلی‌ولت، فاصله زمانی موج T ۰/۰۹±۰/۰۱ ثانیه، فاصله زمانی موج R ۰/۱۳±۰/۱۵ ثانیه، فاصله زمانی کمپلکس QRS ۰/۰۱±۰/۰۶ ثانیه، فاصله زمانی P-R ۰/۰۲±۰/۰۲ ثانیه و فاصله زمانی Q-T ۰/۰۳±۰/۰۷۳ ثانیه (۱۹).

دلیر نقده و یار اسماعیل (۱۳۸۰) با مطالعه روی گوساله‌های مبتلا به اسهال، الکتروکاردیوگرافی را بدین شرح گزارش کردند: فاصله زمانی موج P ۰/۰۰۶±۰/۰۰۱ ثانیه، ارتفاع موج P ۰/۲۴±۰/۰۱ میلی‌ولت، فاصله زمانی موج T ۰/۱۰±۰/۰۰۰ ثانیه، ارتفاع موج T ۰/۰۷±۰/۰۸۶ میلی‌ولت، فاصله زمانی کمپلکس QRS ۰/۰۰۶±۰/۰۰۰ ثانیه، فاصله زمانی P-R ۰/۰۱±۰/۰۱۳ ثانیه، فاصله زمانی Q-T ۰/۰۱±۰/۰۲ ثانیه (۲).

Q-T interval در گاو و گوساله در طی مرحله هیپوکلسمی طولانی‌تر و در مرحله هیپرکلسمی کوتاه‌تر می‌شود. به نظر می‌رسد هیپرکلسمی از فعالیت دهلیزی می‌کاهد و فعالیت بطن را بیشتر می‌کند که به صورت برادیکاردی، ایست سینوسی و ضربات نابجای بطنی ظاهر می‌یابد (۱۳). کاهش کلسیم خون باعث کاهش ارتفاع و طولانی شدن زمان پتانسیل عمل می‌شود که به صورت طولانی شدن قطعه ST و افزایش QT منتج از آن در الکتروکاردیوگرام خودنمایی می‌کند (۶). رضاخانی و معاف پوریان (۱۳۷۲) گزارش نمودند که اختلالات الکترولیتی خصوصاً کلسیم و پتاسیم

ولت، فاصله زمانی کمپلکس QRS ۰/۰۱۹۸±۰/۰۷۷۰ ثانیه، ارتفاع موج R ۰/۰۲۲۶±۰/۰۵۶۳۷-، فاصله زمانی موج T ۰/۰۲۱۴±۰/۰۸۴۸۵ ثانیه، ارتفاع موج T ۰/۰۰۹۵±۰/۰۲۳۸۲، فاصله زمانی P-R ۰/۰۳۱۸±۰/۰۱۹۳۰ ثانیه، فاصله زمانی Q-T ۰/۰۶۵۹±۰/۰۳۶۳ ثانیه و فاصله زمانی قطعه S-T ۰/۰۴۰۸±۰/۰۲۰۳۰ برآورد گردید.

طبق نتایج به دست آمده از تحقیق Keles و همکاران (۲۰۰۳) بر روی یک گاو مبتلا به پریکاردیت کاذب ناشی از تیلریوز، ارتفاع کمپلکس QRS معادل ۰/۶- میلی‌ولت بود (۱۲).

در اولین مطالعه روی اجزای الکتروکاردیوگرام ۳۲ گاو شیری سالم توسط Deroth (۱۹۸۰) که با استفاده از اشتقاق رأسی- قاعده‌ای انجام گرفت، فاصله زمانی موج P ۰/۰۹۹±۰/۰۱۴ ثانیه و ارتفاع موج P ۰/۱۱۱ میلی‌ولت، فاصله زمانی موج T ۰/۰۱۹±۰/۰۱۰۸ ثانیه و ارتفاع آن ۰/۴۴۹ میلی‌ولت، فاصله زمانی کمپلکس QRS ۰/۰۰۸±۰/۰۱۰۶ ثانیه و ارتفاع این کمپلکس ۰/۷۳۶- میلی‌ولت، فاصله زمانی P-R ۰/۰۲۲±۰/۰۲۰۱ ثانیه، فاصله زمانی P-R segment ۰/۰۲۰±۰/۰۱۰۳ ثانیه، فاصله زمانی S-T ۰/۰۲۸±۰/۰۱۸۷ ثانیه و فاصله زمانی Q-T ۰/۰۲۹±۰/۰۳۹۸ ثانیه برآورد شده است (۹). بعدها رضاخانی و همکاران با آنالیز یافته‌های الکتروکاردیوگرافی حاصل از اشتقاق رأسی- قاعده‌ای مقادیر طبیعی را در گاوان شیری بدین شرح اعلام کردند: فاصله زمانی موج P ۰/۰۱۴۳±۰/۰۸۸۷ ثانیه، ارتفاع موج P ۰/۰۳۹۲±۰/۰۱۶۱ میلی‌ولت، فاصله زمانی موج T ۰/۰۱۵۴±۰/۰۰۹۴۱ ثانیه، ارتفاع موج T ۰/۰۱۵۱۹±۰/۰۳۶۰۶ میلی‌ولت، فاصله زمانی کمپلکس QRS ۰/۰۱۲۱±۰/۰۸۴۷ ثانیه، فاصله زمانی

درصد)، انحراف محور (۴۰ درصد)، طولانی شدن QRS (۳۲ درصد)، ST موج (۲۸ درصد)، T بزرگ (۴۲ درصد) و R دندانه دار (۲۸ درصد) گزارش کردند (۱۰).

چون در دام‌های بزرگ به‌خصوص نشخوارکنندگان فیبرهای پورکنز به‌طور عمیق در میوکارد نفوذ کرده‌اند، از الکتروکاردیوگرافی عمدتاً جهت شناسایی دیس‌ریتمی‌های قلبی استفاده می‌شود و استفاده از آن برای تشخیص بزرگ شدگی حفره‌های قلبی نامناسب است. دیس‌ریتمی‌های قلبی می‌تواند اولیه یا ثانویه و نیز پاتولوژیک یا فونکسیونل باشد که قسمت اعظم دیس‌ریتمی‌های قلبی گاوهای مبتلا به تیلریوز فیزیولوژیک هستند که اثر زیان‌آور بارزی روی قلب ندارند.

می‌توانند اثر قابل توجهی روی قطعه QT بگذارند (۳). تغییرات سطح سرمی کلسیم روی تونوسیت‌ها عصب واگ تأثیر گذاشته و موجب بروز آریتمی می‌گردد (۱۳).

در مطالعه‌ای که توسط Lobetti و همکاران (۲۰۰۲) روی ۳۴ سگ مبتلا به بابزیوز انجام گرفت، تغییرات الکتروکاردیوگرافی مشاهده شده شامل تغییرات موج T، تغییرات قطعه ST (بالارفتن و در موارد کمتر پایین آمدن)، پهن شدن QRS و افزایش ارتفاع موج Q بود (۱۴). Dvir و همکاران (۲۰۰۴) در مطالعه مشابهی بیشترین تغییرات الکتروکاردیوگرافی را به صورت بلوک سینوسی-دهلیزی یا ایست سینوسی (۷ درصد)، کمپلکس‌های پیش-رس بطنی (۷ درصد)، کاهش ارتفاع R (۲۳ درصد)، موج Q واضح (۱۳)

فهرست منابع

۱. دلیر نقده، ب.، مخبر دزفولی، م.ر. و رضاخانی، ع. (۱۳۷۸): بررسی فراوانی بلوک‌های دهلیزی-بطنی در گاو. مجله دامپزشکی دانشگاه تهران، دوره ۵۴، شماره ۳، صفحات: ۹۷-۱۰۵.
۲. دلیر نقده، ب.، یار اسماعیل، م.، (۱۳۸۰): مطالعه ارتباط متقابل یافته‌های بالینی، بیوشیمیایی و الکتروکاردیوگرافی در گوساله‌های مبتلا به سندرم اسهال. مجله دانشکده دامپزشکی تهران، دوره ۵۶، شماره ۱، صفحات: ۱۹-۱۳.
۳. رضاخانی، ع. و معاف پوریان، ا. (۱۳۷۲): بررسی پارامترهای طبیعی الکتروکاردیوگرام گاو شیرده نژاد هلشتاین. مجله دانشکده دامپزشکی تهران، دوره ۴۷، شماره ۳ و ۴، صفحات: ۳۳-۳۴.
۴. رضاخانی، ع.، مهم، م. و عابدی، م. (۱۳۷۳): تعیین بهترین محل الکترودها و بررسی پارامترهای الکتروکاردیوگرام اشتقاق قاعده‌ای رأسی در اسب و گاو. مجله دانشکده دامپزشکی تهران، دوره ۴۹، شماره ۱ و ۲، صفحات: ۶۵-۵۵.
۵. سخا، م. و رضاخانی، ع. (۱۳۸۰): بررسی ارتباط بین سموم خرزهره در سرم و آریتمی‌های قلبی در مسمومیت تجربی گوساله. مجله دانشکده دامپزشکی تهران، دوره ۵۶، شماره ۲، صفحات: ۹۵-۱۰۲.
۶. مخبر دزفولی، م.ر.، دلیر نقده، ب. و مرتاض، ا. (۱۳۷۹): نقش الکترولیت‌ها در ایجاد آریتمی‌های قلبی در گاو. مجله دانشکده دامپزشکی دانشگاه تهران، دوره ۵۵، شماره ۱، صفحات: ۶۳-۶۸.
۷. هاشمی فشارکی، ر. (۱۳۶۵): تیلریوز گاوی در ایران. چاپ اول، انتشارات مؤسسه رازی، سازمان تحقیقات کشاورزی، صفحات: ۱۰۵-۵.

۸. Constable, P.D., Muir, W.W., Bonagura, J.D., Rings, D.M. and St Jean, G. (۱۹۹۰): Clinical and electrocardiographic characterization of cattle with atrial premature complexes. *J. Am. Vet. Med. Assoc.*, ۱۹۷(۹): ۱۱۶۳-۹.
۹. Deroth, L. (۱۹۸۰): Electrocardiographic parameters in the normal lactating holstein cow. *Can. vet. J.* ۲۱: ۲۷۱-۲۷۷.
۱۰. Dvir, E., Lobetti, R.G., Jacobson, L.S., Pearson, J. and Becker, P.J. (۲۰۰۴): Electrocardiographic changes and cardiac pathology in canine babesiosis. *Journal of Veterinary Cardiology*, ۶(۱): ۱۵.
۱۱. Hasanpour, A., Moghaddam, G.A. and Nematollahi, A. (۲۰۰۸): Biochemical, hematological, and electrocardiographic changes in buffaloes naturally infected with *Theileria annulata*. *Korean J. Parasitol.* و ۴۶(۴): ۲۲۳-۲۲۷.
۱۲. Keles, I., Alptekin, I., Atasoy, N., Çinar, A., Dönmez, A. and Ceylan, E. (۲۰۰۳): Pseudopericarditis in a cow caused by theileriosis - a case report. *veterinnarski archiv.*, ۷۳ (۲): ۱۱۱-۱۱۷.
۱۳. Littledike, E.T., Glazier, D. and Cook, H.M. (۱۹۷۶): Electrocardiographic changes after induced hypercalcemia and hypocalcemia in cattle: reversal of the induced arrhythmia with atropine. *Am. J. Vet. Res.*, ۳۷(۴): ۳۸۳-۸.
۱۴. Lobetti, R., Dvir, E. and Pearson, J. (۲۰۰۶): Cardiac troponins in canine babesiosis. *J. Vet. Intern. Med.*, ۱۶: ۶۳-۶۸.
۱۵. Machida, N., Aohagi, Y., Yamaga, Y., Shimada, A., Umemura, T. and Kagota, K. (۱۹۹۱): Myocardial infarction secondary to a disseminated coagulopathy in a cow. *The Cornell Veterinarian*, ۸۱(۲): ۱۲۹-۳۵.
۱۶. Machida, N., Nakamura, T., Kiryu, K., and Kagota, K. (۱۹۹۳): Electrocardiographic features and incidence of atrial fibrillation in apparently healthy dairy cows. *Zentralblatt fur Veterinärmedizin. Reihe A*, ۴۰(۳): ۲۳۳-۹.
۱۷. Radostitis, O.M., Gay, C.C., Hinchcliff, K.W. and Constable, P.D. (۲۰۰۷): *Veterinary Medicine, a text book of the disease of cattle, sheep, pigs and horses*. ۱۰th ed., Elsevier publishing, pp: ۱۵۲۶-۱۵۳۲.
۱۸. Rezakhani, A., Papahn, A.A. and Gheisari, H.R. (۲۰۰۴): Cardiac dysrhythmias in clinically healthy heifers and cows. *Revue Méd. Vét.*, ۱۵۵: ۱۵۹-۱۶۲.
۱۹. Rezakhani, A., Papahn, A.A. and Shekarfroush, Sh. (۲۰۰۴): Analysis of base apex lead electrocardiograms of normal dairy cows. *Vet. archiv*, ۷۴(۵): ۳۵۱-۳۵۸.

Vet. J. of Islamic Azad Uni. Tabriz Branch. ۳, ۲: ۵۰۹-۵۱۷, ۲۰۰۹

Electrocardiographic findings in cattle with theileriosis

Fartashvand, M.^{۱*}, Nadalian, M.G.^۲, Sakha, M.^۳, Safi, Sh.^۴, Hasanpour, A.^۴, Taghavi, M.^۵

^۱-Graduate of Large Animal Internal Medicine, Faculty of Veterinary Medicine, Islamic Azad University, Science and Research Branch, Tehran, Iran

^۲-Department of Large Animal Internal Medicine, Faculty of Veterinary Medicine, Islamic Azad University, Science and Research Branch, Tehran, Iran

^۳-Department of Clinical Pathology, Faculty of Veterinary Medicine, Islamic Azad University, Science and Research Branch, Tehran, Iran

^۴-Department of Clinical Science, Faculty of Veterinary Medicine, Islamic Azad University, Tabriz Branch, Tabriz, Iran

^۵-Student of Veterinary Medicine, Faculty of Veterinary Medicine, Islamic Azad University, Tabriz Branch, Tabriz, Iran

*Corresponding author's email: majid.fartashvand@gmail.com

(Received: ۲۰۰۹/۸/۳۰, Accepted: ۲۰۱۰/۱/۴)

Abstract

Theileriosis is an important protozoal disease of domestic ruminants especially cattle, sheep and goats which is transmitted by various species of Theileria infected ticks. Anemia, electrolytic disorders and vasculitis are amongst the cardiovascular complications of theileriosis. In this study, ۹۰ cows with theileriosis were evaluated by clinical examination, parasitologic tests and electrocardiography. In Theileria infected cattle, after ۳۰ minutes of rest and any treatment, a ۳۰ second ECG was recorded in lead I to determine the types of arrhythmias present. Based on electrocardiographic findings frequently observed arrhythmias included ۶۲ cases of sinus tachycardia, ۱۵ cases of sinus arrhythmia, ۶ cases of first degree atrio-ventricular block, ۱ case of ventricular extra systole and ۱ case of atrial fibrillation. According to the type of arrhythmias, it can be concluded that arrhythmias in cows with theileriosis are functional and nonpathologic.

Keywords: Electrocardiography (ECG), Theileriosis, Arrhythmia