

## مطالعه اثرات پیشگیرانه عصاره سیلیمارین بر مسمومیت کبدی القاء شده به وسیله تتراکلرید کربن در جوجه‌های گوشتی

محمد رضا محمدی ملایری<sup>۱\*</sup>، ابوالفضل دادخواه تهران<sup>۲</sup>، امیر رضائی<sup>۳</sup>

۱- استادیار گروه پاتوبیولوژی، دانشکده دامپزشکی، واحد گرمسار، دانشگاه آزاد اسلامی، گرمسار، ایران.

۲- استادیار گروه علوم پایه، دانشکده پزشکی، واحد قم، دانشگاه آزاد اسلامی، قم، ایران.

۳- دانش‌آموخته دکترای حرفه‌ای دامپزشکی، دانشکده دامپزشکی، واحد گرمسار، دانشگاه آزاد اسلامی، گرمسار، ایران.

\*نویسنده مسئول مکاتبات: mmalayeri@iau-garmsar.ac.ir

(دریافت مقاله: ۹۳/۲/۶ پذیرش نهایی: ۹۳/۷/۲۸)

### چکیده

تأثیر سیلیمارین در پیشگیری و درمان بیماری‌های کبدی انسان از جمله سیروز کبدی به اثبات رسیده است. بنابراین، هدف از مطالعه حاضر ارزیابی اثرات پیشگیرانه عصاره سیلیمارین به صورت مکمل خوراکی بر مسمومیت کبدی القاء شده به وسیله تتراکلرید کربن در جوجه‌های گوشتی می‌باشد. بدین منظور، ۹۰ قطعه جوجه گوشتی به طور تصادفی به ۹ گروه آزمایش به شرح زیر تقسیم گردیدند: گروه کنترل منفی، گروه مسموم که در سنین ۲۴ و ۲۶ روزگی تحت تزریق داخل صفاقی مخلوط مساوی روغن زیتون و تتراکلرید کربن به میزان ۲ ml/kg.b.w قرار گرفتند، گروه کنترل روغن زیتون، گروه‌های سه‌گانه کنترل تیمار که از سن ۲۱ تا ۲۶ روزگی روزانه هر گروه به ترتیب ۳، ۶ و ۱۰ mg/kg.b.w. مخلوط عصاره سیلیمارین و یک میلی‌لیتر روغن زیتون به صورت خوراکی دریافت کردند و گروه‌های سه‌گانه تیمار که علاوه بر تتراکلرید کربن، عصاره سیلیمارین را هر گروه به ترتیب با دوزهای ۳، ۶ و ۱۰ mg/kg.b.w دریافت کردند. در سن ۲۷ روزگی از پرندگان نمونه‌های خون و کبد جهت سنجش سطح سرمی آنزیم‌های آلانین آمینوترانسفراز، آسپاراتات آمینوترانسفراز و آلکالین فسفاتاز و همین‌طور مطالعه آسیب‌شناسی اخذ گردید. نتایج با آزمون آماری تحلیل واریانس یک‌طرفه مورد واکاوی آماری قرار گرفت. تتراکلرید کربن به طور معنادار منجر به افزایش فعالیت آنزیم‌ها نسبت به گروه کنترل منفی گردید ( $p < 0/01$ ) و در مقابل هر سه دوز تیمار سیلیمارین به طور معنادار موفق به کاهش فعالیت آنزیم‌ها نسبت به گروه کنترل مثبت شدند ( $p < 0/01$ ). یافته‌های آسیب‌شناسی بافتی تأییدکننده نتایج بیوشیمی بودند. نتایج به دست آمده نشان داد که سیلیمارین می‌تواند در پیشگیری از بروز مسمومیت کبدی ناشی از تتراکلرید کربن در جوجه‌های گوشتی مؤثر باشد.

کلید واژه‌ها: مسمومیت کبدی، تتراکلرید کربن، جوجه‌های گوشتی، سیلیمارین.

## مقدمه

همگام با توسعه صنعت پرورش متراکم طیور خطرات ناشی از بیماری‌ها به‌طور فزاینده‌ای جدی‌تر شده است. آسیب‌های کبدی در طیور از بیماری‌های کلینیکی متداول‌تر می‌باشند. بسیاری از عوامل از جمله فاکتورهای تغذیه‌ای، بیماری‌ها، عوامل انگلی و مسمومیت‌ها در ایجاد ضایعات کبدی واجد نقش می‌باشند (Wang et al., 2013).

بسیاری از سموم قارچی از جمله سیتترین (Citricin)، فومونیسین‌ها (Fumonisin)، اکراتوکسین‌ها (Ochratoxins)، آفلاتوکسین‌ها (Aflatoxins) و روبراتوکسین‌ها (Rubratoxins) در ایجاد ضایعات کبدی دارای نقش می‌باشند. با توجه به شیوع آلودگی‌های قارچی دان در صنعت پرورش طیور، مسمومیت‌های قارچی (Mycotoxicosis) در این صنعت بسیار متداول است (Saif et al., 2008).

آسیب‌های کبدی در طیور منجر به کاهش عملکرد و حتی مرگ گردیده و زیان‌های اقتصادی عظیمی را در صنعت پرورش طیور سبب می‌شوند. با توجه به فقدان داروهای مؤثر در حفاظت کبد، تحقیقات در این زمینه از جایگاه ویژه برخوردار می‌باشد (Wang et al., 2013).

مسمومیت تجربی با تتراکلرید کربن بهترین مدل برای القاء مسمومیت کبدی بوده و به‌طور متداول برای مطالعه روی تأثیرات محافظت‌کنندگی کبدی داروها و محصولات طبیعی از آن استفاده می‌شود. آسیب کبدی القاء شده به وسیله تتراکلرید کربن بر پایه متابولیسم رادیکال‌های تری کلرومتیل تحت فعالیت سائتوکروم پی ۴۵۰ (Cytochrome P450) می‌باشد (Wang et al., 2012).

(Hermenean). از این رو، محلول روغن گیاهی تتراکلرید کربن به‌طور متداول در ایجاد مدل تجربی ضایعه کبدی مورد استفاده قرار می‌گیرد. به دلیل وجود مزایای متعدد از جمله عوارض جانبی کمتر، قیمت پایین‌تر و مقاومت‌های دارویی کمتر در استفاده از داروهای گیاهی، تحقیق و توسعه اینگونه داروها مورد توجه بسیار واقع گردیده است (Wang et al., 2013).

گیاه خار مریم (*Silybum marianum*) یکی از گیاهان دارویی است که حاوی فلاوولین‌های سیلیمارین، فلاونوئیدها، استرول‌ها، ساپونین‌ها و غیره می‌باشد (صفائیان و همکاران، ۱۳۸۸؛ مروتی و همکاران، ۱۳۸۷). سیلیمارین خود شامل ترکیبات سیلیبین، سیلیکریستین و سیلیمونین می‌باشد (صفائیان و همکاران، ۱۳۸۸). مهمترین ماده موجود در سیلیمارین، سیلیبین است که حدود ۸۰ درصد عصاره آن را تشکیل می‌دهد (اسدی و همکاران، ۱۳۸۹).

محل تجمع سیلیمارین در قسمت پوست میوه گیاه می‌باشد. فرآورده‌های گیاه خار مریم در پایین آوردن فشار خون و رفع سردردهای میگرنی مؤثر هستند (مروتی و همکاران، ۱۳۸۷). هم‌چنین سیلیمارین تأثیراتی بر تعدیل سیستم ایمنی داشته و در پیشگیری و درمان بیماری‌های کبدی انسان مفید بوده و در درمان سیروز به‌خصوص سیروزهای ناشی از مصرف الکل مفید واقع شده است (نجف زاده و همکاران، ۱۳۸۹؛ صفائیان و همکاران، ۱۳۸۸؛ مروتی و همکاران، ۱۳۸۷).

نجف‌زاده و همکاران گزارش نموده‌اند که سیلیمارین تأثیرات پیشگیرانه بر مسمومیت کلیوی حاصل از جنتامایسین دارد (نجف زاده و همکاران، ۱۳۸۹). اسدی و همکاران نشان داده‌اند که سیلیمارین از طریق کاهش

آمینوترانسفراز (AST)، آلانین آمینوترانسفراز (ALT) و فسفاتاز قلیایی (ALP) و همین‌طور مطالعه آسیب شناسی کبد مورد بررسی قرار دهد.

### مواد و روش‌ها

این مطالعه در پاییز ۱۳۹۲ در دانشکده دامپزشکی دانشگاه آزاد اسلامی واحد گرمسار انجام گرفت. عصاره استاندارد سیلیمارین (۸۰ درصد) که به شکل پودر بسیار نرم و زرد رنگ محصول شرکت Qingdao BNP Co. LTD کشور چین بود، در این مطالعه مورد استفاده قرار گرفت. با استناد به یک مطالعه انسانی که کاهش سطوح آنزیم‌های کبدی و بیلی روبین سرم خون پیرو تجویز عصاره استاندارد سیلیمارین با دوز ۶ میلی‌گرم/کیلوگرم وزن بدن در بیماران کبدی وابسته به الکل مشاهده شده بود (Salmi and Sama, 1982)، در این مطالعه دوزهای ۳، ۶ و ۱۰ میلی‌گرم/کیلوگرم وزن بدن از سیلیمارین آماده گردید و قبل از تجویز با یک میلی‌لیتر روغن زیتون مخلوط و به‌صورت گاوآذ داخل دهان به پرندگان تجویز گردیدند.

تتراکلرید کربن به‌شکل مایع بسته‌بندی شده محصول شرکت مرک آلمان به نسبت مساوی با روغن زیتون مخلوط گردید و جهت ایجاد مسمومیت تجربی در پرندگان بر اساس پروتوکل موجود (Wang et al., 2013) با دوز ۲ میلی‌لیتر/کیلوگرم وزن بدن به فاصله ۴۸ ساعت به‌صورت داخل صفاقی تزریق گردید.

جهت آماده‌سازی سالن واقع در دانشکده دامپزشکی، پس از شستشوی سالن و وسایل، ضدعفونی انجام گرفت. در کف سالن بستر مناسب قرار داده و تشت‌های حاوی محلول ضدعفونی‌کننده در مجاور درب ورودی

پرسیداسیون لیبیدی موجب کاهش مرگ سلول‌های عصبی ناشی از گلوکز بالا می‌گردد (اسدی و همکاران، ۱۳۸۹).

تحقیقات نشان داده است که تجویز سیلیمارین می‌تواند در پیشگیری از مسمومیت کبدی ناشی از داروی مبندازول در سگ‌ها مؤثر باشد (مصلی نژاد و همکاران، ۱۳۹۱). به‌علاوه، سیلیمارین به‌عنوان یک عامل محافظت‌کننده کبدی و یک عامل آنتی‌هپاتوتوکسیک قوی شناخته شده است (Tedesco et al., 2004). گروه دیگر از محققین، تأثیرات سیلیمارین را بر عملکرد و کیفیت گوشت طیور بررسی نموده و تأثیر محافظت از کبدی را برای سیلیمارین مشاهده نمودند (Schiavone et al., 2007). هم‌چنین تأثیر سیلیمارین بر مسمومیت با گوسیپول در جوجه‌ها مطالعه گردید و نتیجه گرفته شد که مسمومیت با گوسیپول باعث لیپیدوز در کبد می‌شود و سیلیمارین نیز تأثیری در کاهش اثرات بالینی گوسیپول ندارد (Blevins et al., 2010). از سوی دیگر گزارش شده است که ترکیب سیلیمارین و فسفولیپید می‌تواند در کاهش تأثیرات منفی آفلاتوکسین ب ۱ بر عملکرد جوجه‌های گوشتی مؤثر باشد (Tedesco et al., 2004).

با توجه به پتانسیل‌های متعدد درمانی سیلیمارین به‌خصوص تأثیرات مثبت آن بر بیماری‌های کبدی انسان و از سوی دیگر عدم مشاهده تأثیرات مثبت برای سیلیمارین در طیور طی مطالعات گزارش شده، این تحقیق قصد دارد تا تأثیرات پیشگیرانه عصاره خوراکی سیلیمارین را بر ضایعات کبدی القاء شده به‌وسیله تتراکلرید کربن در جوجه‌های گوشتی با استفاده از ارزیابی فعالیت آنزیم‌های کبدی آسپاراتات

در سن ۲۷ روزگی از ورید زیر بال تمامی پرنندگان نمونه خون تهیه شد و سپس جهت اخذ نمونه کبد، تمامی پرنندگان ذبح گردیده و پس از تهیه تصویر از نمای ظاهری کبدها، نمونه‌های بافتی اخذ شده و در داخل محلول فرمالین ۱۰ درصد بافر نگه‌داری گردیدند. سرم نمونه‌های خون به وسیله سانتریفیوژ جدا گردید و جهت سنجش میزان فعالیت آنزیم‌های کبدی ALT ، AST و ALP در گروه‌های مختلف مطالعه به آزمایشگاه ارجاع گردید.

از نمونه‌های کبد پس از تثبیت در محلول فرمالین، مقاطع میکروسکوپی به روش متداول تهیه گردید و با هماتوکسیلین و ائوزین رنگ‌آمیزی شد. برش‌های بافتی از لحاظ وقوع نکروز، تغییر چربی و ارتشاح لوکوسیت‌ها مورد ارزیابی قرار گرفتند.

در آسیب‌شناسی بافتی، ضایعات مشاهده شده در نمونه‌های بافتی مطابق با روش توصیف شده توسط عیدی و همکاران بر اساس شدت و وسعت به صورت عدم وجود ضایعات=صفر، ضایعات هپاتوسلولار کانونی در کمتر از ۲۵٪ از بافت =۱، ضایعات هپاتوسلولار کانونی در ۲۵-۵۰٪ بافت=۲، ضایعات هپاتوسلولار کانونی وسیع=۳ و نکروز یکپارچه سلول‌های کبدی=۴ امتیازدهی گردیدند (Eidi et al., 2011).

در نهایت نتایج حاصل از آزمایشات بیوشیمیایی و پاتولوژی با استفاده از آزمون تحلیل واریانس یک‌طرفه (One-Way ANOVA) و آزمون تعقیبی دانکن (Duncan Post Hoc) به کمک نرم‌افزار SPSS مورد واکاوی آماری قرار گرفتند (Eidi et al., 2011).

سالن قرار داده شد. سالن جهت استقرار گروه‌های مختلف مطالعه به ۹ قسمت مساوی تقسیم گردید. شرایط استاندارد از لحاظ دما، رطوبت و نور قبل از ورود جوجه‌ها، در سالن برقرار گردید. ۹۰ قطعه جوجه گوشتی یک روزه نژاد راس ۳۰۸ خریداری و تا سن ۲۰ روزگی تحت شرایط و خوراک استاندارد پرورش یافتند. سپس پرنندگان به‌طور تصادفی به گروه‌های مطالعه زیر تقسیم گردیدند.

۱- گروه کنترل منفی که تا سن ۲۶ روزگی تحت شرایط و خوراک استاندارد به رشد خود ادامه دادند.

۲- گروه کنترل مثبت که در سنین ۲۴ و ۲۶ روزگی تحت تزریق داخل صفاقی دو دوز مخلوط مساوی روغن زیتون و تتراکلرید کربن به میزان ۲ میلی‌لیتر/کیلوگرم وزن بدن در هر تزریق قرار گرفتند.

۳- گروه کنترل روغن زیتون که در روزهای ۲۴ و ۲۶ تحت تزریق داخل صفاقی دو دوز ۲ میلی‌لیتر/کیلوگرم وزن بدن روغن زیتون قرار گرفتند.

۴- گروه‌های سه‌گانه کنترل تیمار که در سنین ۲۱ تا ۲۶ روزگی، روزانه هر گروه به ترتیب ۳، ۶ و ۱۰ میلی‌گرم/کیلوگرم وزن بدن عصاره سیلیمارین مخلوط در یک میلی‌لیتر روغن زیتون را به صورت گاوژ داخل دهان دریافت کردند.

۵- گروه‌های سه‌گانه تیمار که علاوه بر دریافت دو دوز مخلوط تتراکلرید کربن و روغن زیتون در روزهای ۲۴ و ۲۶، از ۲۱ تا ۲۶ روزگی روزانه هر یک از گروه‌ها به ترتیب دوزهای ۳، ۶ و ۱۰ میلی‌گرم/کیلوگرم وزن بدن عصاره سیلیمارین به صورت مخلوط شده در یک میلی‌لیتر روغن زیتون را به صورت گاوژ داخل دهانی دریافت کردند.

## یافته‌ها

فعالیت آنزیم‌های AST، ALT و ALP در گروه کنترل مثبت که دریافت‌کننده تتراکلرید کربن بودند، نسبت به گروه کنترل منفی به‌طور معنادار ( $p < 0/01$ ) افزایش یافت (نمودارهای ۱، ۲ و ۳). در گروه‌های تیمار با سیلیمارین (۳، ۶ و ۱۰ میلی‌گرم سیلیمارین/کیلوگرم وزن بدن) به استثناء گروه تیمار با ۳ میلی‌گرم سیلیمارین، فعالیت هر سه آنزیم به‌طور معنادار ( $p < 0/01$ ) نسبت به گروه کنترل مثبت کاهش داشت (نمودارهای ۱، ۲ و ۳). گروه تیمار ۳ میلی‌گرم سیلیمارین در آنزیم ALT فاقد اختلاف معنادار با گروه کنترل مثبت بود (نمودار ۳).

فعالیت آنزیم‌ها در گروه‌های کنترل تیمار ۳، ۶ و ۱۰ میلی‌گرم/کیلوگرم وزن بدن که فقط دوزهای سیلیمارین را بدون تتراکلرید کربن دریافت کرده بودند و گروه کنترل روغن زیتون هیچ‌گونه اختلاف معناداری مابین گروه‌ها و همچنین با گروه کنترل منفی وجود نداشت.

تحلیل آماری هیچ‌گونه اختلاف معنادار بین گروه‌های تیمار ۳، ۶ و ۱۰ میلی‌گرم سیلیمارین/کیلوگرم وزن بدن از لحاظ فعالیت هر سه آنزیم ALT، AST و ALP نشان نداد (نمودارهای ۱، ۲ و ۳).

از لحاظ مشاهدات ماکروسکوپی، کبدها در گروه کنترل منفی کاملاً طبیعی بودند. کبدها به رنگ قهوه‌ای مشاهده شدند و از لحاظ ظاهری هیچ‌گونه نشانه تورم در آنها وجود نداشت و لبه‌های کبدها در شرایط کاملاً طبیعی بودند (شکل ۱).

در گروه کنترل مثبت آثار تورم در کبدها مشاهده می‌شد و نواحی چندکانونی خاکستری رنگ با اشکال

مختلف به‌طور گسترده و تصادفی به‌خصوص به‌طور سطحی در کبدهای این گروه مشاهده شدند. این نواحی که نشان‌دهنده وقوع نکروز بودند اغلب در حاشیه‌ها با یکدیگر هم‌پوشانی داشتند (شکل ۲).

در گروه تیمار ۳ میلی‌گرم سیلیمارین/کیلوگرم وزن بدن، کبدها اغلب طبیعی مشاهده شدند ولی در تعدادی از نمونه‌ها آثار تورم همراه با گرد شدن لبه‌های کبدها مشاهده می‌شد. در برخی موارد آثار وقوع تغییر چربی به‌شکل زرد رنگ شدن کبدها مشاهده شدند (شکل ۳).

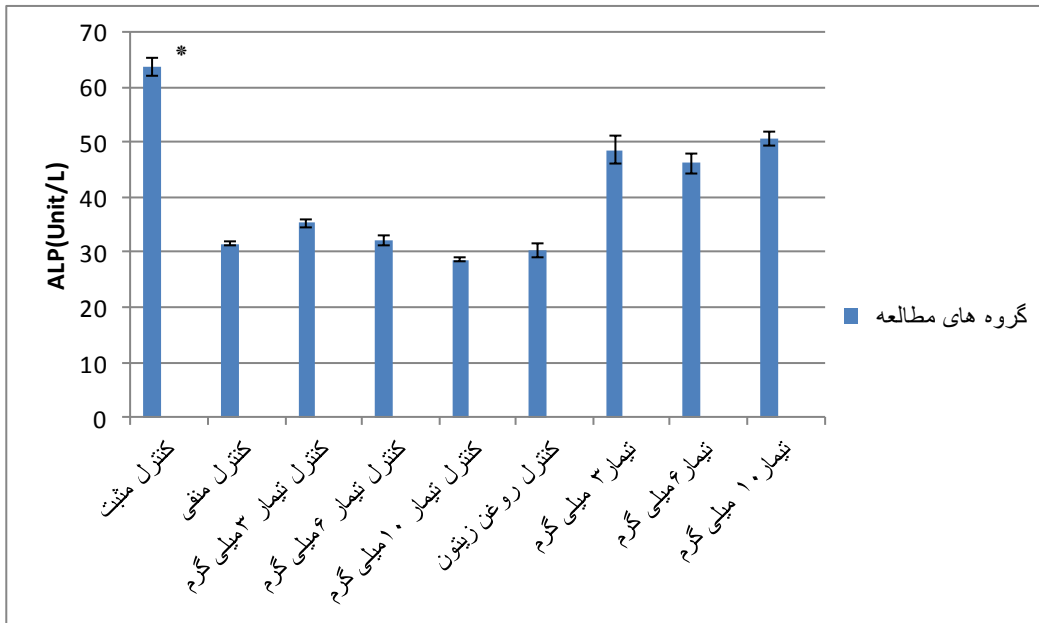
در گروه‌های تیمار ۵ و ۱۰ میلی‌گرم سیلیمارین/کیلوگرم وزن بدن، کبدها در شرایط کاملاً طبیعی قرار داشتند هر چند که تعدادی از کبدهای گروه تیمار ۱۰ میلی‌گرم/کیلوگرم وزن بدن سیلیمارین درجات مختصری از تورم و زرد رنگ شدن را نشان دادند (شکل‌های ۴ و ۵).

کبدها در گروه‌های کنترل تیمار ۳، ۶ و ۱۰ میلی‌گرم سیلیمارین/کیلوگرم وزن بدن، اغلب در شرایط طبیعی بودند و در برخی موارد درجات مختصری از زرد رنگ شدن را که دلالت بر تغییر چربی داشت نشان دادند.

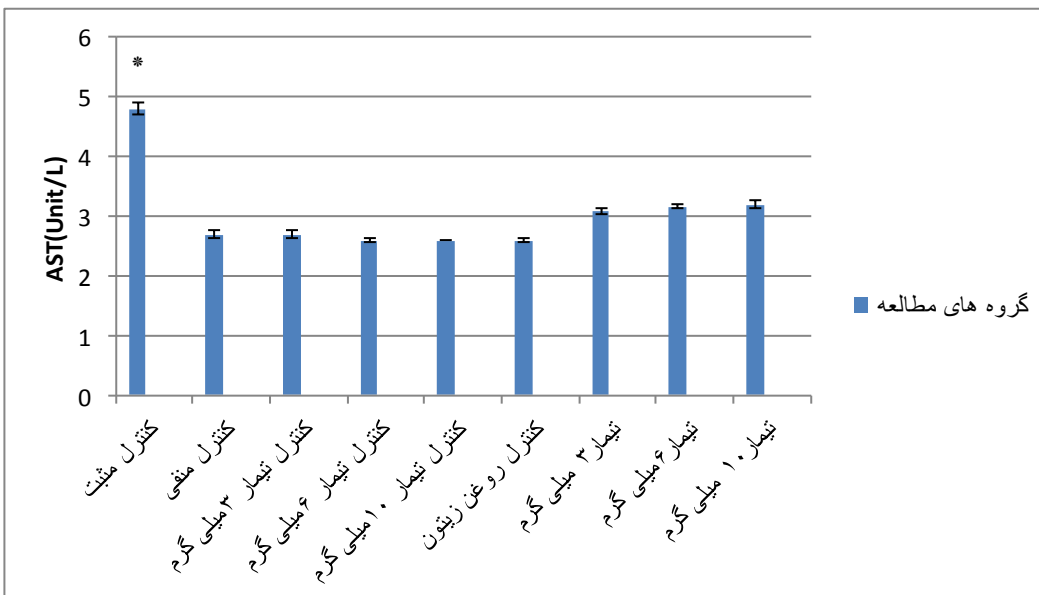
در مشاهدات ریزبینی، تجویز تتراکلرید کربن در گروه کنترل مثبت منجر به افزایش معنادار ( $p < 0/01$ ) شدت ارتشاح لوکوسیت‌ها و نکروز نسبت به گروه کنترل منفی شد (شکل‌های ۱، ۲، ۶ و ۷ و نمودارهای ۴ و ۵). از لحاظ وقوع تغییر چربی در سلول‌های کبدی بین گروه‌های کنترل مثبت و منفی اختلاف معناداری وجود نداشت (نمودار ۶). از سوی دیگر تجویز دوزهای مختلف سیلیمارین در گروه‌های سه‌گانه تیمار باعث گردید که شدت ارتشاح لوکوسیت‌ها، نکروز و تغییر چربی به‌طور معنادار ( $p < 0/01$ ) نسبت به گروه

(نمودارهای ۴، ۵ و ۶). بین گروه‌های سه‌گانه تیمار از لحاظ شاخص‌های پاتولوژی اختلاف معناداری وجود نداشت (نمودارهای ۴، ۵ و ۶)

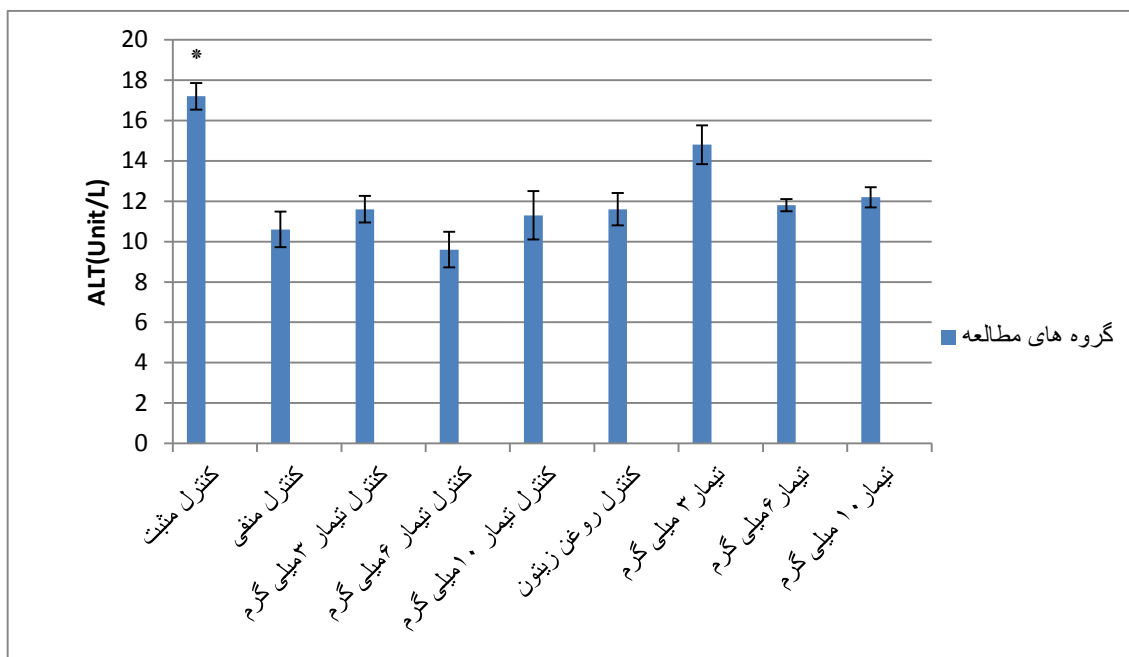
کنترل مثبت کاهش داشته باشد (شکل‌های ۳، ۴، ۵، ۸، ۹ و ۱۰ و نمودارهای ۴، ۵ و ۶). این متغیرها در گروه‌های کنترل تیمار و کنترل روغن زیتون نسبت به گروه کنترل منفی اختلاف معناداری نداشتند



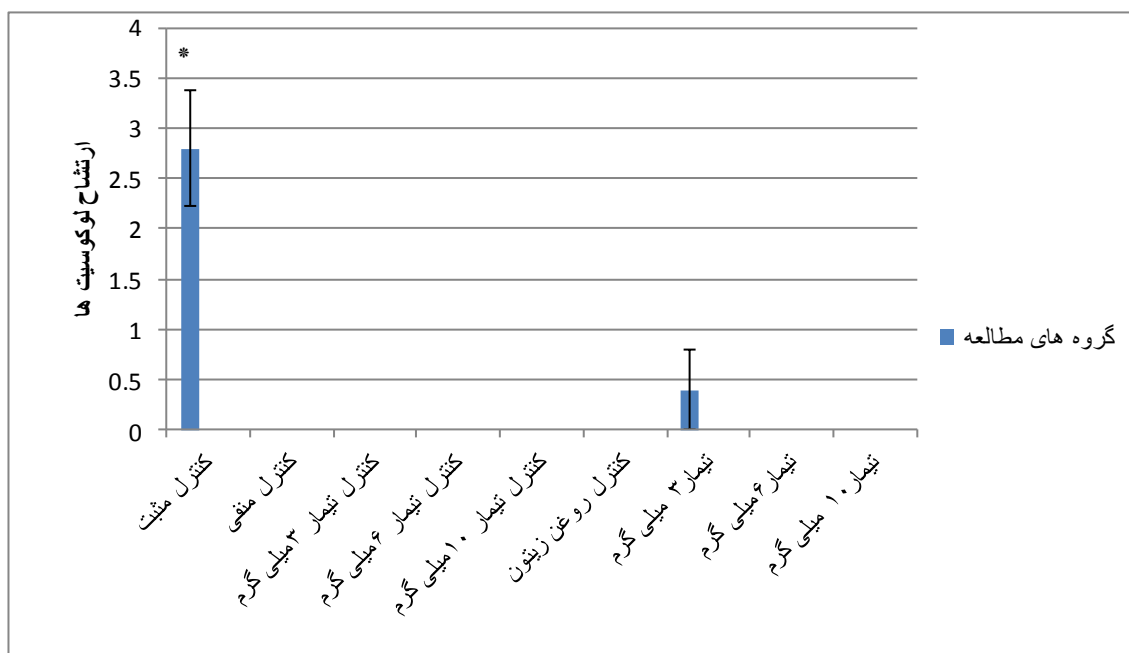
نمودار ۱- میانگین و خطای استاندارد فعالیت آنزیم ALP در گروه‌های مختلف مطالعه دارای اختلاف معنادار با سایر گروه‌ها



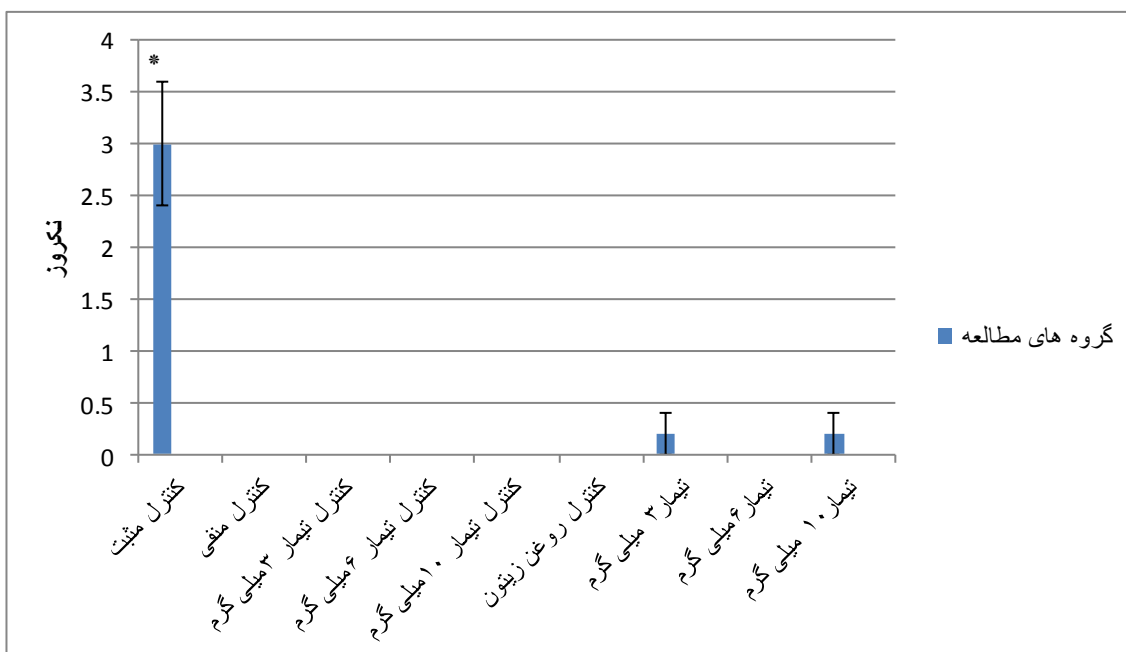
نمودار ۲- میانگین و خطای استاندارد فعالیت آنزیم AST در گروه‌های مختلف مطالعه دارای اختلاف معنادار با سایر گروه‌ها



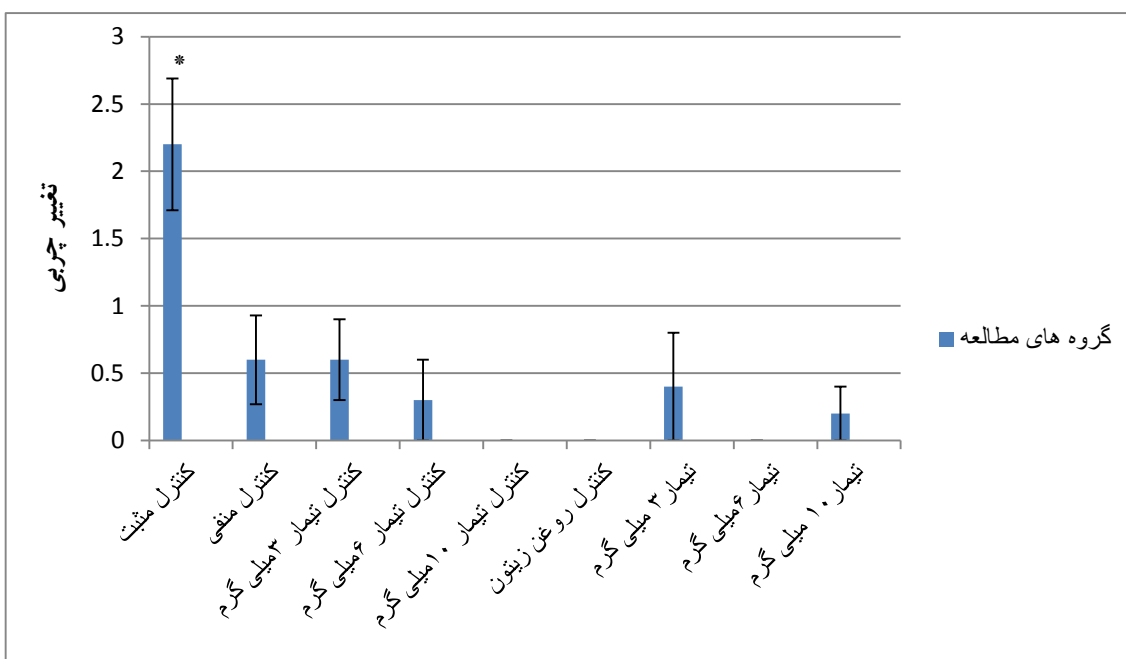
نمودار ۳- میانگین و خطای استاندارد فعالیت آنزیم ALT در گروه‌های مختلف مطالعه دارای اختلاف معنادار با سایر گروه‌های مطالعه به جز تیمار ۳ میلی‌گرم سیلیمارین\*



نمودار ۴- میانگین و انحراف معیار مقادیر عددی ارتشاح لوکوسیت‌ها در بافت کبد گروه‌های مختلف مطالعه دارای اختلاف معنادار با سایر گروه‌ها می‌باشد.

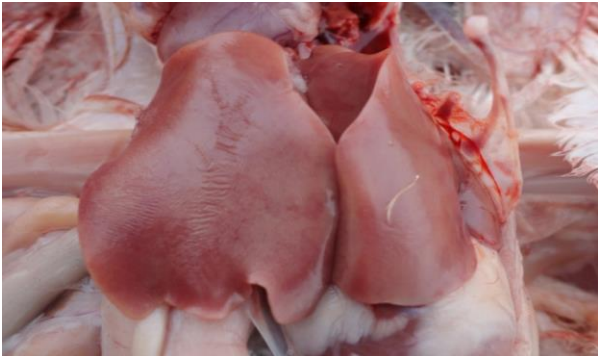

نمودار ۵- میانگین و خطای استاندارد مقادیر عددی نکروز در بافت کبد گروه‌های مختلف مطالعه دارای اختلاف معنادار با سایر گروه‌ها می‌باشد.

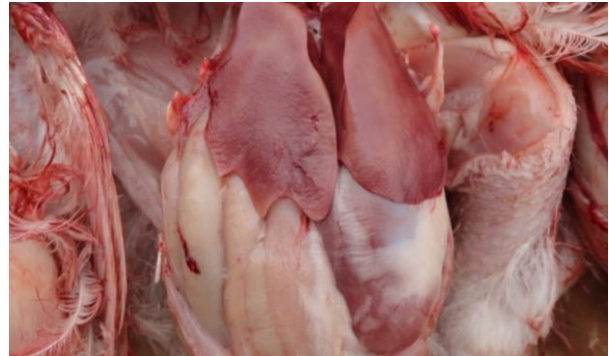

نمودار ۶- میانگین و خطای استاندارد مقادیر عددی تغییر چربی در بافت کبد گروه‌های مختلف مطالعه دارای اختلاف معنادار با گروه‌های تیمار ۳، ۶ و ۱۰ سیلیمارین می‌باشد.

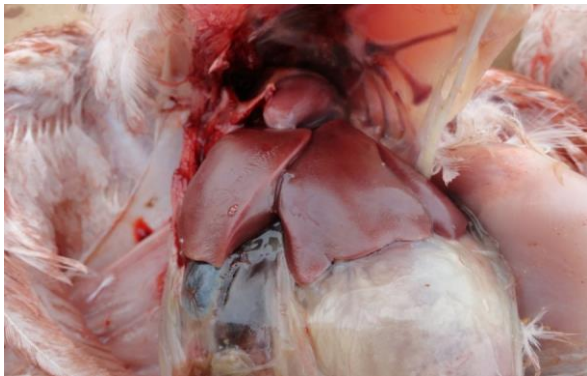




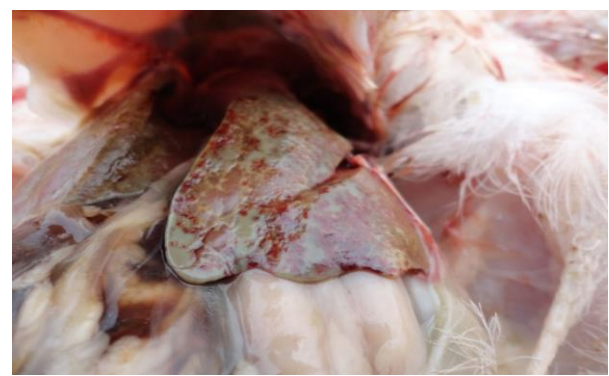
شکل ۴- منظره ماکروسکوپی کبد در گروه تیمار ۶ mg/kg b.w. سیلیمارین. کبد منظره طبیعی داشته و ضایعه خاصی در آن مشاهده نمی‌گردد.



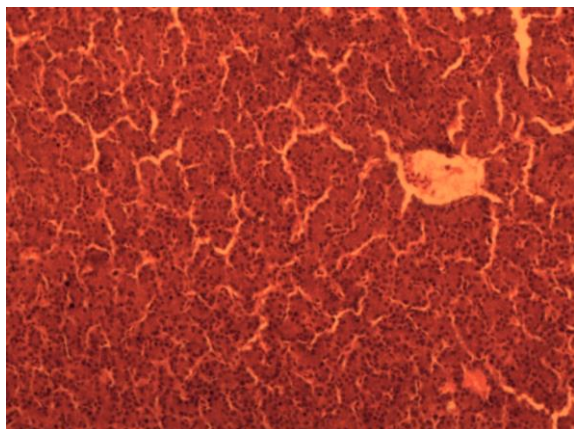
شکل ۱- منظره ماکروسکوپی کبد در گروه کنترل منفی. کبد در شرایط طبیعی مشاهده می‌گردد. رنگ کبد قهوه ای بوده و هیچ‌گونه آثار تورم در آن مشاهده نمی‌شود.



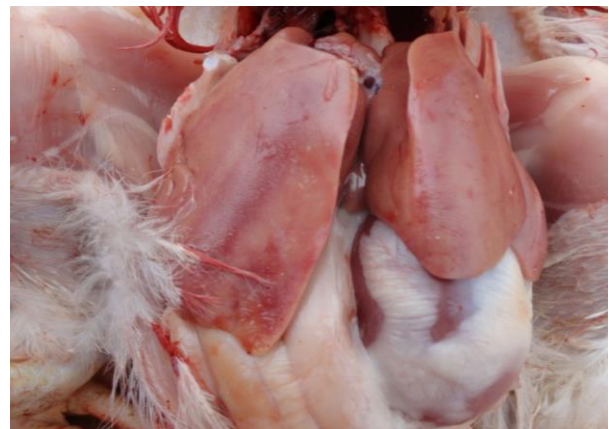شکل ۵- منظره ماکروسکوپی کبد در گروه تیمار ۱۰ mg/kg b.w. سیلیمارین. کبد در شرایط طبیعی بوده و ضایعه خاصی در آن مشاهده نمی‌گردد.



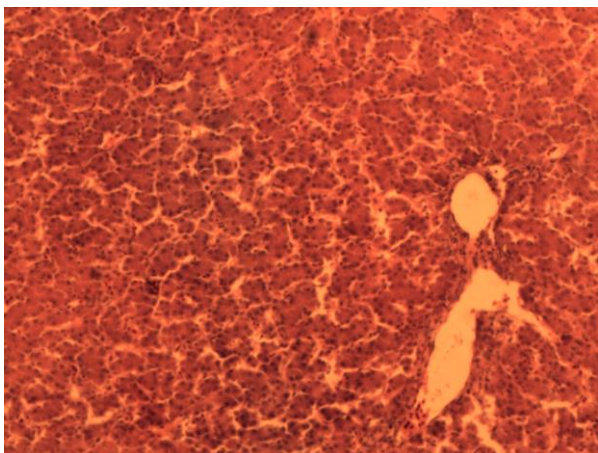
شکل ۲- منظره ماکروسکوپی کبد در گروه کنترل مثبت. وقوع گسترده نکروز با رنگ خاکستری در تصویر قابل مشاهده می‌باشد.



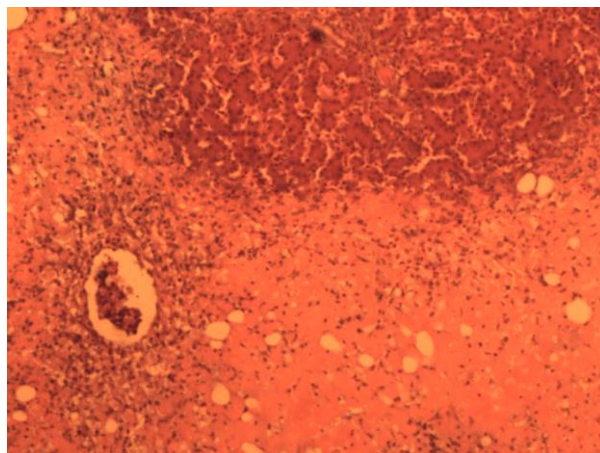
شکل ۶- نمای ریزینی کبد در گروه کنترل منفی؛ سلول‌ها و ساختار لبول‌های کبدی در وضعیت کاملاً طبیعی مشاهده می‌گردند (هماتوکسیلین-ائوزین، درشتنمایی  $\times 100$ ).



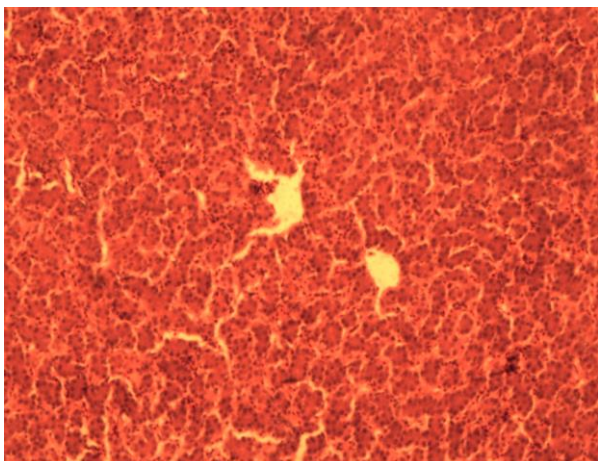
شکل ۳- منظره ماکروسکوپی کبد در گروه تیمار ۳ mg/kg b.w. سیلیمارین. کبد به دلیل وقوع درجاتی از تغییر چربی کمی بزرگ‌تر و زرد رنگ‌تر مشاهده می‌گردد، اما هیچ‌گونه نشانه‌ای از نکروز قابل تشخیص نمی‌باشد.



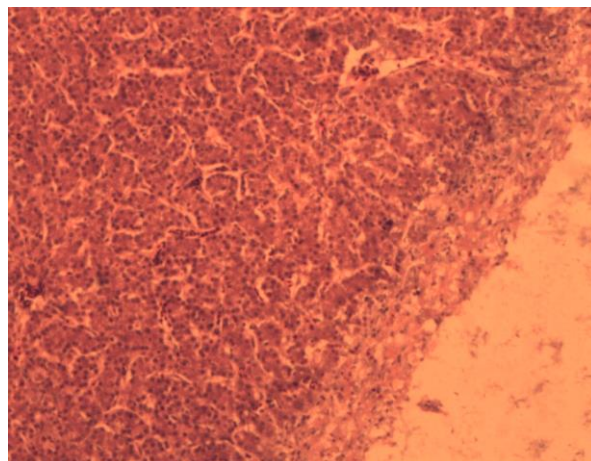
شکل ۹- نمای ریزبینی کبد در گروه تیمار ۶ میلی گرم سیلیمارین و تتراکلرید کربن؛ ساختار لوپول‌های کبدی و سلول‌ها در وضعیت طبیعی مشاهده می‌گردند (هماتوکسیلین-اُتوزین، درشتنمایی  $\times 100$ ).



شکل ۷- نمای ریزبینی کبد در گروه کنترل مثبت؛ نکروز گسترده هیپاتوسیت‌ها در بافت کبد همراه با ارتشاح لکوسیت‌ها و وقوع تغییر چربی مشخص می‌باشد (هماتوکسیلین-اُتوزین، درشتنمایی  $\times 100$ ).



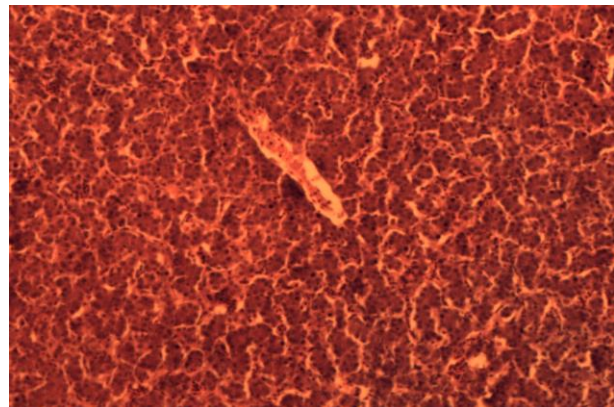
شکل ۱۰- نمای ریزبینی کبد در گروه تیمار ۱۰ میلی گرم سیلیمارین و تتراکلرید کربن؛ ساختار لوپول‌ها و سلول‌های کبدی در وضعیت طبیعی همراه با پرخونی در سینوزوئیدها مشخص هستند (هماتوکسیلین-اُتوزین، درشتنمایی  $\times 100$ ).



شکل ۸- نمای ریزبینی کبد در گروه تیمار ۳ میلی گرم سیلیمارین و تتراکلرید کربن؛ نکروز هیپاتوسیت‌ها در سطح کبد، وقوع دژنراسانس گرانولر در سلول‌های کبدی همراه با پرخونی در سینوزوئیدها مشخص می‌باشد (هماتوکسیلین-اُتوزین، درشتنمایی  $\times 100$ ).

در یک مطالعه به کاهش مقادیر سرمی آنزیم‌های ALT و AST پیرو تجویز سیلیمارین در فیروز تجربی کبد خوکیچه‌های هندی اشاره شده است (Vargas-Mendoza *et al.*, 2014). مصلی نژاد و همکاران نیز به نقش سیلیمارین در کاهش سطح فعالیت آنزیم‌های ALT، AST و ALP در مسمومیت کبدی ناشی از تجویز مبندازول در سگ اشاره نموده‌اند (مصلی نژاد و همکاران، ۱۳۹۱). مطالعات، فعالیت آنتی‌اکسیدانی و محافظت از کبدی سیلیمارین را به واسطه مهار سایکلو‌اکسیژناز، لوکوترین‌ها و تولید رادیکال‌های آزاد در سلول‌های کوپفر نسبت داده‌اند (Vargas-Mendoza *et al.*, 2014). هم‌چنین اشاره شده است که سیلیمارین با مهار لیپوپراکسیداسیون باعث تثبیت ساختارهای غشایی شده و از پیشرفت آسیب سلولی ممانعت به عمل می‌آورد (صفائیان و همکاران، ۱۳۸۸؛ Vargas-Mendoza *et al.*, 2014). این در حالی است که برناکی و همکاران طی تحقیقی روی مسمومیت با تتراکلرید کربن در جوجه‌های گوشتی، گزارش نموده بودند که پراکسیداسیون چربی در ایجاد عوارض ناشی از مسمومیت با تتراکلرید کربن فاقد نقش می‌باشد (Ber-nacchi *et al.*, 1987).

فانی مکی و همکاران بیان داشته‌اند که سیلیمارین علاوه بر تثبیت غشاء سلول‌های کبدی و ممانعت از پیوند بسیاری از سموم و داروها به این غشاء، به‌نظر می‌رسد که با حذف رادیکال‌های آزاد و افزایش فعالیت آنزیم سوپراکسید دیسموتاز موجب اعمال نقش حفاظتی خود می‌شود (فانی ملکی و همکاران، ۱۳۹۲). مروتی و همکاران نیز به نقش آنتی‌اکسیدانی سیلیمارین و مهار تخریب سلول‌های بافت گوش میانی سگ ناشی از



شکل ۱۱- نمای ریزبینی کبد در گروه کنترل تیمار ۱۰ میلی‌گرم سیلیمارین؛ ساختار لوپول‌ها و سلول‌های کبدی در شرایط طبیعی هستند (هماتوکسیلین-ئوزین، درشتنمایی  $\times 100$ ).

## بحث و نتیجه‌گیری

در مطالعه حاضر تتراکلرید کربن موفق به القاء ضایعات کبدی و همین‌طور افزایش سطح آنزیم‌های ALT، AST و ALP در جوجه‌های گوشتی شد که مؤید نتایج سایر مطالعات است (Wang *et al.*, 2013; Hermenean *et al.*, 2012). هم‌چنین دوزهای مختلف عصاره سیلیمارین توانستند به‌طور معنادار باعث کاهش سطح سرمی آنزیم‌های ALT، AST و ALP گردند. افزایش سطح فعالیت AST در آسیب‌های کبدی، اینفارکشن قلبی و آسیب‌های عضلانی مشاهده می‌گردد. در حالی که آنزیم ALT برای آسیب‌های کبدی اختصاصی می‌باشد. افزایش فعالیت این آنزیم‌های سرمی نشان‌دهنده رخداد آسیب و اختلال در عملکرد غشاهای سلول‌های کبدی می‌باشد. از سوی دیگر افزایش فعالیت آنزیم ALP اغلب به‌دلیل افزایش در تولید صفرا در حضور فشار فزاینده صفراوی خواهد بود (مهاجری و همکاران، ۱۳۸۹).

ناشی از مسمومیت با تتراکلرید کربن در کبد پرنندگان جلوگیری کرد که دلالت بر اثرات محافظتی عصاره سیلیمارین دارد.

تدسکو و همکاران گزارش نموده‌اند که ترکیب سیلیمارین و فسفولپید برای پیشگیری از عوارض ناشی از آفاتوکسین B1 در جوجه‌های گوشتی مؤثر می‌باشد (Tedesco et al., 2004). در حالی که کوردرو-پرز و همکاران که از یک محصول تجاری حاوی ۸۰ درصد سیلیمارین برای پیشگیری از عوارض مسمومیت کبدی حاصل از تتراکلرید کربن در موش‌های صحرایی استفاده نموده بودند، نقش محافظتی برای این محصول گزارش نکردند (Cordero-perez et al., 2013).

نتایج آسیب‌شناسی این تحقیق نشان داد که تجویز هر سه دوز سیلیمارین منجر به کاهش معنادار وقوع تغییر چربی در هر سه گروه تیمار نسبت به گروه کنترل مثبت گردید. تحقیقات نشان داده است که تجویز سیلیمارین باعث بهبود شاخص پاک‌سازی کبد و کلیه گردیده و منجر به کاهش تجمع لیپیدها در کبد می‌گردد (Vargas-Mendoza et al., 2014). نتایج آسیب‌شناسی مطالعه حاضر نشان داد که سیلیمارین به‌طور معنادار قادر به کاهش ارتشاح لوکوسیت‌ها در بافت کبد مسموم شده با تتراکلرید کربن می‌باشد.

تحقیقات نشان داده است که سیلیمارین سبب تثبیت ساختمان غشاء سلول و مهار آزادسازی واسطه‌های التهابی می‌گردد و هم‌چنین آنزیم‌های سیکلو‌اکسیژناز و لیپو‌اکسیژناز را مهار می‌کند و بدین ترتیب قادر می‌باشد با جلوگیری از مهاجرت لوکوسیت‌ها و ارتشاح نوتروفیل‌ها به موضع التهاب اثرات ضدالتهابی خود را

مسمومیت با جنتامایسین توسط سیلیمارین اشاره نموده‌اند. هم‌چنین بیان داشته‌اند که سیلیمارین به تنهایی نقش آنتی‌اکسیدانی بهتری در مقایسه با ترکیب آن با ویتامین E و حتی مصرف ویتامین E به تنهایی دارد (مروتی و همکاران، ۱۳۸۷). نجف زاده و همکاران نیز به نقش سیلیمارین در کاهش سمیت کلیوی ناشی از جنتامایسین اشاره نموده‌اند (نجف زاده و همکاران، ۱۳۸۹).

نتایج مطالعه حاضر نشان می‌دهد که هر سه دوز مصرف شده سیلیمارین بخوبی قادر به پیشگیری از بروز ضایعات کبدی و افزایش سطح آنزیم‌های کبدی بودند. بر خلاف معمول که اغلب تأثیرات تیمارها به‌طور وابسته به دوز تغییر می‌یابند، تحلیل آماری نتایج این تحقیق دلالت بر عدم وجود اختلاف معنادار بین فعالیت پیشگیرانه هر سه دوز سیلیمارین داشت.

در تحقیقات گذشته از عصاره سیلیمارین با دوزهای ۲۰-۵۰ mg/kg bw برای اهداف مختلف در موش و سگ استفاده شده بود (مهاجری و همکاران، ۱۳۸۹؛ مروتی و همکاران، ۱۳۸۷). این در حالی است که در تحقیق حاضر بر اساس دوز مورد استفاده این عصاره در انسان، تیمارهای ۳، ۶ و ۱۰ mg/kg bw در نظر گرفته شده و نتایج مطلوبی در پیشگیری از افزایش آنزیم‌های کبدی و ضایعات بافتی کسب گردید.

در این مطالعه تتراکلرید کربن منجر به بروز نکروز، ارتشاح لوکوسیت‌ها و تغییر چربی در بافت کبد گردید که منعکس‌کننده تأثیرات توکسیک تتراکلرید کربن بر بافت کبد بود و با یافته‌های محققین دیگر هم‌خوانی داشت (Wang et al., 2013). از سوی دیگر، تیمارهای سیلیمارین به‌طور معنادار از بروز ضایعات پاتولوژی

کشت سلول‌های هیپوکامپ موش صحرایی انجام گرفت، گزارش گردیده که سیلیمارین در دوزهای بالاتر از  $200 \mu\text{m/ml}$  اثرات توکسیک بر سلول‌های عصبی اعمال داشته و باعث کاهش توان حیاتی سلول‌ها و افزایش آزاد سازی مالون‌دی‌آلدئید می‌گردد (اسدی و همکاران، ۱۳۸۹). نتایج آسیب‌شناسی این تحقیق در راستای نتایج بیوشیمیایی بوده و آن‌ها را مورد تأیید قرار می‌دهد.

در این راستا پیشنهاد می‌گردد که تحقیقی مشابه در ابعاد صنعتی طراحی و اجرا گردد و سیلیمارین به صورت مخلوط با دان مصرفی در دوزهای ذکر شده در این تحقیق، استفاده شود و تأثیرات آن بر معیارهای پرورش صنعتی از جمله ضریب تبدیل مورد ارزیابی قرار گیرد.

در انتها می‌توان نتیجه گرفت که یافته‌های مطالعه حاضر تأثیرات محافظتی سیلیمارین را بر سلول‌های کبدی جوجه‌های گوشتی مسموم شده با تتراکلرید کربن مورد تأیید قرار می‌دهد.

اعمال کند (Vargas-Mendoza et al., 2014)؛ صفائیان و همکاران، ۱۳۸۸).

نتایج آسیب‌شناسی این تحقیق نشان داد که تیمار سیلیمارین به‌طور معنادار از بروز نکروز در بافت کبد مسموم شده با تتراکلرید کربن جلوگیری می‌کند. اسدی و همکاران نیز اشاره نموده‌اند که سیلیمارین در کشت سلول‌های هیپوکامپ موش صحرایی باعث کاهش آپوپتوز ناشی از مواد توکسیک می‌شود. هم‌چنین گزارش نموده‌اند که سیلیمارین نیز مانند برخی آنتی‌اکسیدان‌ها در دوزهای بالاتر به‌عنوان یک پراکسیدان عمل می‌کند (اسدی و همکاران، ۱۳۸۹)، ولی در سایر مطالعات اشاره شده است که سیلیمارین در دوزهای بالا دارای عوارض نامطلوب نمی‌باشد (Vargas-Mendoza et al., 2014).

بررسی نتایج بیوشیمیایی و آسیب‌شناسی این تحقیق اختلاف معناداری را مابین گروه‌های کنترل تیمار و کنترل منفی نشان نداد که بیانگر عدم وجود تأثیرات توکسیک در دوزهای مورد استفاده عصاره سیلیمارین می‌باشد. این در حالی است که در تحقیقی که روی

## منابع

- اسدی، ی.، ابوطالب، ن. و شریفی، ع. (۱۳۸۹). بررسی اثر محافظتی (آنتی‌اکسیدانی) سیلیمارین بر میزان مرگ سلولی و تولید پراکسیداسیون چربی ناشی از گلوکز بالا در کشت سلول‌های عصبی PC12. مجله دیابت و لیپید ایران، دوره ۹، شماره ۳، صفحات: ۲۳۴-۲۲۷.
- صفائیان، ل.، جعفریان دهکردی، ل.، افشار مقدم، ن. و سرهرودی، ش. (۱۳۸۸). اثر سیلیمارین بر فیروز ریوی ناشی از بلثومایسین در موش. مجله دانشگاه علوم پزشکی قم، دوره ۳، شماره ۲، صفحات: ۶-۱.

- فانی مکی، ا.، ابراهیم زاده، ا.، انصاری نیک، ح. و قزاقی، م. (۱۳۹۲). اثر گیاهان دارویی خارمریم ( *Silybum marianum L.*) و آویشن ( *Thymus vulgaris L.*) بر سیستم ایمنی و برخی از فرآیندهای خونی در جوجه‌های گوشتی. *آسیب‌شناسی درمانگاهی دامپزشکی*، دوره ۷، شماره ۲، پیاپی ۲۶، صفحات: ۱۹۰۶-۱۸۳۶.
- مروتی، ح.، نجف‌زاده ورزی، ح.، آویزه، ر. و خدیوی کاشانی، ن. (۱۳۸۷). مقایسه اثر سیلیمارین و ویتامین E در پیشگیری از تغییرات بافتی گوش داخلی به دنبال مصرف جنتامایسین در سگ. *فصلنامه علمی-پژوهشی تحقیقات گیاهان دارویی و معطر ایران*، جلد ۲۴، شماره ۳، صفحات: ۳۶۳-۳۶۳.
- مصلی‌نژاد، ب.، آویزه، ر.، نجف‌زاده ورزی، ح. و پورمهدی، م. (۱۳۹۱). اثر درمانی و پیشگیری‌کننده سیلیمارین در بروز علائم حاد مسمومیت کبدی ناشی از تجویز مبندازول در سگ‌ها. *فصلنامه علمی-پژوهشی تحقیقات گیاهان دارویی و معطر ایران*، جلد ۲۸، شماره ۴، صفحات: ۶۰۳-۵۹۴.
- مهاجری، د.، دوستار، ی.، رضایی، ع. و مسگری عباسی، م. (۱۳۸۹). اثرات حفاظتی عصاره الکلی کلالة زعفران در مقایسه با سیلیمارین بر سمیت کبدی ریفامپین در موش صحرایی. *مجله تحقیقات علوم پزشکی زاهدان*، دوره ۱۲، شماره ۵، صفحات: ۵۹-۵۳.
- نجف‌زاده ورزی، ح.، اسماعیل زاده، ص.، مروتی، ح.، رضا آویزه، ر. و عزتی گیوی، م. (۱۳۸۹). اثر حفاظتی سیلیمارین و ویتامین E بر روی تغییرات پاتولوژیک ناشی از جنتامایسین در کلیه سگ. *فصلنامه علمی-پژوهشی تحقیقات گیاهان دارویی و معطر ایران*، جلد ۲۶، شماره ۱، صفحات: ۱۰۰-۹۱.
- Ber nacchi, A.S., de Castro, C.R., de Toranzo, E.G., de Ferreyra, E.C., de Fenos, O.M. and Castro, J.A. (1987). Effects of carbon tetrachloride on the liver of chickens. Early biochemical and ultrastructural alterations in the absence of detectable lipid peroxidation. *Xenobiotica*, 17(2): 223-228.
- Blevins, S., Siegel, P.B., Blodgett, D.J., Ehrich, M., Saunders, G.K. and Lewis, R.M. (2010). Effects of silymarin on gossypol toxicosis in divergent lines of chickens. *Poultry Science*, 89(9):1878-1886.
- Cordero-Pérez, P., Torres-González, L., Aguirre-Garza, M., Camara-Lemarro, C., Guzmán-de la Garza, F., Alarcón-Galván, G., et al. (2013). Hepatoprotective effect of commercial herbal extracts on carbon tetrachloride-induced liver damage in Wistar rats. *Pharmacognosy Research*, 5(3): 150-156.
- Eidi, A., Eidi, M., Al-Ebrahim, M., Rohani, A.H. and Mortazavi, P. (2011). Protective effects of sodium molybdate on carbon tetrachloride-induced hepatotoxicity in rats. *Journal of Trace Elements in Medicine and Biology*, 25(1): 67-71.
- Hermenean, A., Popescu, C., Ardelean, A., Stan, M., Hadaruga, N., Mihali, C.V., Costache, M. and Dinischiotu, A. (2012). Hepatoprotective Effects of *Berberis vulgaris L.* Extract/ $\beta$  Cyclodextrin on Carbon Tetrachloride-Induced Acute Toxicity in Mice. *Intional Journal of Molecular Science*, 13(7): 9014-9034.
- Mahmoud, K.Z. and Hijazi, A.A. (2007). Effect of vitamin A and/or E on plasma enzymatic antioxidant systems and total antioxidant capacity of broiler chickens challenged with carbon tetrachloride. *Journal of Animal Physiology and Animal Nutrition (Berl)*, 91(7-8): 333-3340.
- Saif, Y.M., Fadly, A.M., Glisson, J.R., Mcdougald, L.R., Nolan, L.K. and Swayne, D.E. (2008). *Diseases of Poultry*, Blackwell Publishing, 12<sup>th</sup> Edition, pp: 1197-1214.
- Salmi, H.A. and Sama, S. (1982). Effects of silymarin on chemical, functional and morphological actions of the liver. *Scandinavian Journal of Gastroenterology*, 17: 517-521.

- 
- Schiavone, A., Righi, F., Quarantelli, A., Bruni, R., Serventi, P. and Fusari, A. (2007). Use of *Silybum marianum* fruit extract in broiler chicken nutrition: influence on performance and meat quality. *Journal of Animal Physiology and Animal Nutrition (Berl)*, 91(5-6): 256-262.
  - Tedesco, D., Steidler, S., Galletti, S., Tameni, M., Sonzogni, O. and Ravarotto L. (2004). Efficacy of silymarin-phospholipid complex in reducing the toxicity of aflatoxin B1 in broiler chicks. *Poultry Science*, 83(11): 1839-1843.
  - Vargas-Mendoza, N., Madrigal-Santillán, E., Morales-González, A., Esquivel-Soto, J., Esquivel-Chirino, C., García-Luna, Y., González-Rubio, M., *et al.* (2014). Hepatoprotective effect of sylimarin. *World Journal of Hepatology*, 6(3): 144-149.
  - Wang, C., Zhang, T., Cui, X., Li, S., Zhao, X. and Zhong, X. (2013). Hepatoprotective Effects of a Chinese Herbal Formula, Longyin Decoction, on Carbon-Tetrachloride-Induced Liver Injury in Chickens. *Evidence-Based Complementary and Alternative Medicine*, 392743. doi: 10.1155/2013/392743.





## Preventive effects of silymarin extract on carbon tetrachloride-induced hepatotoxicity in broilers

Mohammadi Malayeri, M.R.<sup>1\*</sup>, Dadkhah Tehrani, A.<sup>2</sup>, Rezaei, A.<sup>3</sup>

1-Assistant Professor, Department of Pathobiology, College of Veterinary Medicine, Islamic Azad University, Garmsar Branch, Garmsar, Iran.

2- Assistant Professor, Department of Basic Science, College of Medical Science, Islamic Azad University, Ghom Branch, Ghom, Iran.

3- Graduate of Veterinary Medicine, College of Veterinary Medicine, Islamic Azad University, Garmsar Branch, Garmsar, Iran.

\*Corresponding author's email: mmalayeri@iau-garmsar.ac.ir

(Received: 2014/4/26 Accepted: 2014/10/20)

### Abstract

It has been proved that Silymarin is effective in prevention and treatment of human liver diseases such as cirrhosis. Therefore, the objective of this study was to evaluate the preventive effects of Silymarin extract as a food additive on hepatotoxicity induced by carbon tetrachloride in broilers. Ninety broiler chickens were randomly assigned to 9 equal study groups as follow: negative control, positive control which were injected 2ml/kg BW (body weight) ccl4 dissolved in olive oil (1:1) via IP in the 24th and 26th days, olive oil control, treatment controls which were receiving 3,6 and 10 mg/kg BW silymarin in 1ml olive oil respectively by gavage from the 21st up to 26th days and treatment groups which received ccl4 and 3,6 and 10 mg/kg BW silymarin extract respectively. Blood and liver samples were collected to assay ALT, AST and ALP activities as well as pathological changes. The Data were analyzed using ANOVA method by SPSS. The results revealed that carbon tetrachloride significantly increased ALT,AST and ALP activities in comparison with the negative control group ( $p<0.01$ ). The 3, 6 and 10 mg/kg b.w. silymarin treatments significantly decreased the enzyme activities in comparison with the positive group ( $p<0.01$ ). Histopathological findings confirmed the biochemical results. In conclusion, the results proved that silymarin treatment could be effective in the prevention of hepatotoxicity induced by carbon tetrachloride in Broilers.

**Key words:** Hepatotoxicity, Carbon tetrachloride, Broilers, Silymarin