

اندازه‌گیری اولتراسونوگرافی دریچه آئورت و مدخل آن در سگ قبل و بعد از تجویز داروی پروپوفول

غلامرضا اسدنسب^{۱*}، غفور موسوی^۱، مهرداد نشاط^۱

۱. گروه علوم درمانگاهی، دانشکده دامپزشکی، دانشگاه آزاد اسلامی واحد تبریز، تبریز، ایران

* نویسنده مسئول مکاتبات: ghassadhassab@yahoo.com

(دریافت مقاله: ۸۷/۸/۹، پذیرش نهایی: ۸۷/۱۲/۲۲)

چکیده

ایجاد بیهوشی با عوارض کمتر یکی از اصول بسیار مهم در علوم دامپزشکی است. یکی از داروهای مطرح در این زمینه پروپوفول می‌باشد. در این مطالعه، پنج قلاده سگ نژاد ژرمن شپرد سالم را انتخاب نموده و عملیات استاندارد اکوکاردیوگرافی از رهیافت سمت راست برای مشاهده دریچه آئورت و مدخل آن در نماهای **B-mode** و **M-mode** قبل و بعد از بیهوشی با داروی پروپوفول با دوز 6 mg/kg صورت پذیرفت. اندازه‌گیری لازم در مقاطع عرضی برای ثبت قطرهای بالایی- پایینی و عرضی آئورت در حالت **B-mode** و نیز در مقاطع طولی برای دیدن مدخل آئورت در حالت سیستول و دیاستول در الگوی نمایشی **M-mode** انجام گرفت. در این بررسی میانگین اندازه قطر بالایی-پایینی $22/77 \pm 1/49$ میلی‌متر و میانگین اندازه عرضی آئورت $20/75 \pm 1/34$ میلی‌متر در قبل از بیهوشی و میانگین اندازه قطر بالایی- پایینی $22/02 \pm 0/87$ میلی‌متر و میانگین اندازه عرضی آئورت $20/64 \pm 1/19$ میلی‌متر در بعد از بیهوشی در مقایسه با همدیگر اختلاف معنی‌داری نشان ندادند. ولی در بررسی نمای **M-mode** مدخل دریچه آئورت میانگین اندازه مدخل در حالت سیستول $15/62 \pm 0/84$ میلی‌متر و در حالت دیاستول $15/31 \pm 0/68$ میلی‌متر در قبل از بیهوشی و هم‌چنین در بعد از بیهوشی میانگین اندازه مدخل در حالت سیستول $21/60 \pm 1/23$ میلی‌متر و در حالت دیاستول $19/70 \pm 0/68$ میلی‌متر در مقایسه با همدیگر اختلاف معنی‌داری نشان دادند ($p < 0/05$).

مجله دامپزشکی دانشگاه آزاد اسلامی واحد تبریز، ۱۳۸۷، دوره ۲، شماره ۳، ۲۴۷-۲۴۱.

کلمات کلیدی: آئورت، اولتراسونوگرافی، سگ، پروپوفول

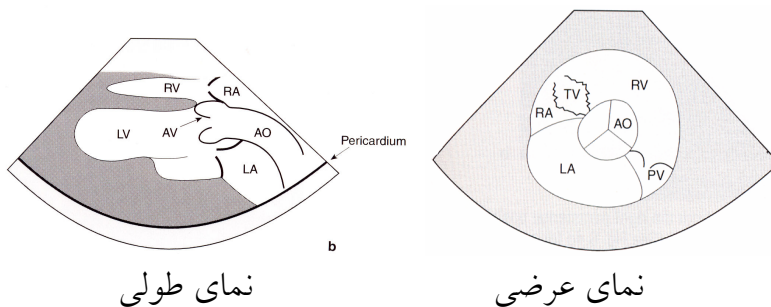
مقدمه

اکوکاردیوگرافی به‌عنوان یک تکنیک غیر تهاجمی در ارزیابی عملکرد کمی، کیفی قلب، انقلابی در علم کاردیولوژی به‌وجود آورده است که جانشین تکنیک‌های تشخیصی تهاجمی همانند کاتتریزاسیون قلبی و آنژیوکاردیوگرافی در تشخیص بیماری‌های مادرزادی و اکتسابی قلب شده و حتی می‌تواند بدون ایجاد استرس به دفعات در بیمار و نیز در مانیتورینگ اثرات درمانی به‌کار رود (۵).

اولتراسونوگرافی از اوایل دهه ۱۹۵۰ وارد علم پزشکی شد. گسترش آن تدریجی بوده و در اواخر دهه ۱۹۶۰ به‌صورت یک ابزار تصویربرداری کاربردی مورد استفاده قرار گرفت. با پیدایش دستگاه‌های مدرن قدم بزرگی در پیشرفت و گسترش این تکنیک برداشته شد (۵). از روش‌های اولتراسوند وداپلر در تشخیص بیماری‌های قلبی- عروقی می‌توان استفاده نمود (۳، ۴، ۱۳، ۱۴، ۱۶ و ۱۷).

در تمامی حالات بایستی نماهای استاندارد تصاویر قلب ثبت گردند (۵، ۶ و ۱۰). نگاره شماره ۱، دو نمای استاندارد از

آئورت را که در این مطالعه بیشتر به کار گرفته شده را نشان می‌دهد.



نگاره ۱- نماهای استاندارد از آئورت در نمای عرضی و طولی (اقتباس از منبع شماره ۵)

افت فشارخون شریانی می‌باشد و این کاهش فشار شریانی توأم با کاهش در نسبت برون‌ده قلب به شاخص قلبی و مقاومت عروق سیستمیک می‌باشد. کاهش فشار سیستمیک پس از یک مقدار القای پروپوفول را نیز ناشی از گشادی عروق و هم تضعیف میوکارد می‌دانند (۱۲).

هدف از این تحقیق، بررسی اکوکاردیوگرافی تغییرات ایجاد شده یا عدم تاثیر داروی پروپوفول بر روی دریچه آئورت و مدخل آن می‌باشد.

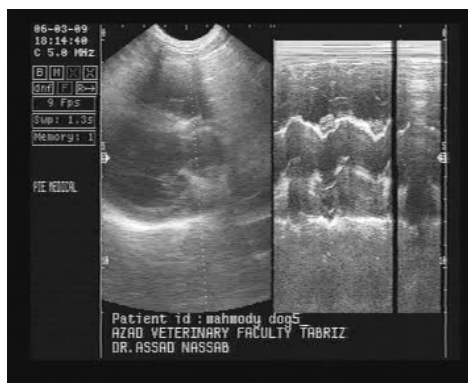
مواد و روش کار

در این بررسی، از پنج قلاده سگ نر ژرمن شپرد بالغ به ظاهر سالم با حدود وزنی ۲۵-۲۰ کیلوگرم استفاده شد که در معاینات بالینی، بیماری قلبی از خود نشان نمی‌دادند. جهت آماده‌سازی سگ‌های مورد مطالعه، ابتدا موهای ناحیه فضای بین دنده‌ای سوم تا هفتم در ناحیه اتصالی غضروف به دنده و ناحیه جناغ قفسه صدری را با قیچی کوتاه نموده و سپس این ناحیه تراشیده شد. با پنبه الکل ناحیه مزبور را از چربی‌های سطحی تضعیف کننده امواج فراصوتی پاک کرده و سپس حیوان با حالت گماری خوابیده به راست روی میز پنجره‌دار سونوگرافی قرار گرفت. استفاده از میز پنجره‌دار برای آزمایشات اکوکاردیوگرافی و قرارگیری حیوان روی آن و راحتی

اکوکاردیوگرافی M-mode برای اندازه‌گیری یا نمایش حرکت ساختمان‌ها در واحد زمان به کار می‌رود. اکوکاردیوگرافی M-mode (مد حرکتی) با قرار دادن نمایشگر آن روی قلب در ناحیه مورد نظر و نمایش حرکت قلب در واحد زمان (نمایش یا گراف حرکتی - زمانی) به دست می‌آید. زمان در روی محور Xها و حرکت در محور Yها ثبت می‌گردد. اندازه‌گیری استاندارد اکوکاردیوگرافی M-mode توسط انجمن آمریکا مطرح شده است و مقادیر نرمال اکوکاردیوگرافی دام‌های کوچک توسط برخی از محققان منتشر شده است (۵ و ۱۳).

در اکوکاردیوگرافی M-mode تصویر آئورت از منظره سمت راست کنار جناغی (پاراسترنال) در محور کوتاه با جارو نمودن هدایت‌گر آن به دست می‌آید که در این وضعیت دریچه آئورت با حرکت لتهای آن مشخص می‌باشد (۵، ۷ و ۱۳).

برای القاء بیهوشی از داروهای متعددی می‌توان استفاده نمود که یکی از داروهای مطرح در این زمینه پروپوفول می‌باشد. شواهد نشان می‌دهد که اثر آن به وسیله تسریع فعالیت زیر مجموعه بتا-۱ گابا از طریق فعال کردن کانال کلراید بوده و لذا باعث تشدید هدایت مهار سیناپسی می‌گردد. پروپوفول هم‌چنین موجب مهار زیرمجموعه NMDA گیرنده گلوتامات از طریق تنظیم دریچه کانال می‌شود. بارزترین اثر پروپوفول



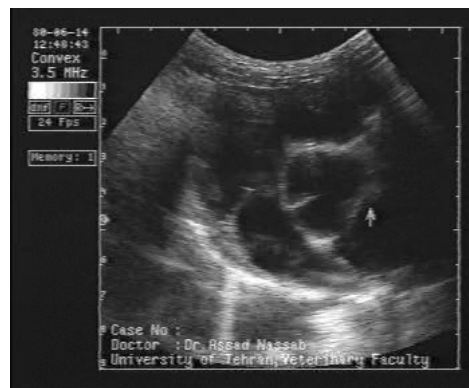نگاره ۳- حالت M-mode مدخل آئورت در نمای طولی همراه با وضعیت لت‌های آن

مطالعات اکوگاردیوگرافی این سگ‌ها توسط دستگاه اولتراسونوگرافی پای‌مدیکال (Pie Medical مدل Aquila ساخت کارخانه Esaote هلند) انجام شده و اکوگاردیوگرام آنها ثبت و اندازه‌گیری‌های لازم به‌عمل می‌آمد. اندازه‌گیری‌ها، زمانی که تصویر آئورت در نمای عرضی همراه با سه‌لت آن که همانند علامت مرسدس بنز یا Y معکوس قابل مشاهده است، انجام یافت. هم‌چنین در حالت M-mode نیز با استفاده از اندازه‌گیری لبه به لبه در حالات سیستول و دیاستول (زمانی که ریشه آئورت در بیشترین فضای ممکن دیده می‌شود) اندازه‌گیری‌های لازم صورت گرفت.

تصاویر مناسب و لازم از نماهای استاندارد تهیه و هم‌چنین تمامی مراحل در طول اکوگاردیوگرافی ضبط و ویدیویی گردید. بعد از تهیه اکوگاردیوگرام‌ها، حیوان‌ها با داروی بیهوشی پروپوفول (Propofol-Lipuro 1% ساخت کارخانه Braun) با دوز القایی ۶ mg/kg از طریق ورید سفالیک بیهوش گردیدند (۱ و ۸).

اکوگاردیوگرافی مدخل آئورت بلافاصله بعد از تجویز وریدی تا هوشیاری حیوان ثبت شد. تغییرات مشخص اکوگاردیوگرام‌های ثبت شده در زمان‌های خاص یعنی در حدود ۴ الی ۵ دقیقه بعد از تجویز وریدی پروپوفول که بیشترین

حالت گماری برای آزمایشات اکوگاردیوگرافی سودمند است و هم‌چنین وزن قلب بر روی ریه فشار آورده و تداخل آرتی فکت‌های هوای ریوی را کاهش می‌دهد. کاوشگر مناسب اکوگاردیوگرافی دام‌های کوچک با توجه به اندازه سگ‌ها از 3.5MHz تا 7.5MHz می‌باشد (۵ و ۱۰). در این مطالعه نیز کاوشگرهای MHz Curved or Convex 3.5-5 array sliding را در محل رهیافت‌های اکوگاردیوگرافی با ژل سونوگرافی تماس داده و با حرکات لغزشی (rotating) نمای کلی از قلب و نواحی مورد مطالعه را در مد روشنایی بی‌درنگ (Real-time) B-mode آشکار و اولتراسونوگرافی آئورت از رهیافت‌های استاندارد مناسب بین دنده‌ای سوم تا ششم سمت راست در نمای محور کوتاه طبق الگوهای شناخته شده اکوگاردیوگرافی صورت گرفت (مطابق نگاره شماره ۲).



نگاره ۲- آئورت همراه با سه‌لت آن در نمای محور کوتاه

زمانی که نمای محور بلند یا کوتاه قلب در تصویر ظاهر می‌شد با حرکات چرخشی کاوشگر، امکان تبدیل مناظر محور بلند به کوتاه و یا بالعکس فراهم و برش‌های لازم نواحی مورد نظر در تصویر مونیتر نمایش داده می‌شد.

در موقعیت مناسب از تصویر B-mode، یعنی زمانی که مدخل آئورت در نمای محور طولی دیده می‌شد، سیستم M-mode دستگاه فعال می‌شد و تصویر M-mode به‌دست می‌آمد. (مطابق نگاره شماره ۳)

جدول ۲- نتایج به دست آمده از اکوکاردیوگرافی M-mode مدخل در بچه انورت در قبل از بیهوشی و بعد از بیهوشی با پروپوفول بر حسب میلی متر

شماره حیوان	قبل از بیهوشی		بعد از بیهوشی	
	قطر بالایی- پایینی انورت	قطر عرضی انورت	قطر بالایی- پایینی انورت	قطر عرضی انورت
۱	۲۴/۳۰	۲۰/۶۱	۲۲/۸۰	۲۰/۱۱
۲	۲۲/۲۱	۲۰/۲۰	۲۰/۶۱	۱۹/۱۵
۳	۲۳/۵۰	۲۰/۱۱	۲۲/۴۲	۲۲/۰۲
۴	۲۳/۴۱	۲۳/۰۹	۲۱/۸۰	۲۰/۲۱
۵	۲۰/۴۷	۱۹/۷۴	۲۲/۵۰	۲۱/۷۲

تغییرات اکوکاردیوگرافی در بچه قبل و بعد از تجویز پروپوفول با هم دیگر مقایسه گردیدند

در این مطالعه میانگین قطر پشتی-شکمی (بالایی- پایینی) حالت B-mode در قبل از بیهوشی $22/77 \pm 1/49$ میلی متر و در بعد از بیهوشی $22/02 \pm 0/87$ میلی متر بود. هم چنین میانگین قطر عرضی (خارجی-داخلی) حالت B-mode در حیوانات قبل از بیهوشی $20/75 \pm 1/34$ میلی متر و در بعد از بیهوشی $20/64 \pm 1/19$ میلی متر بود که اختلاف معنی داری بین آنها مشاهده نگردید.

میانگین قطر سیستولی مدخل انورت حالت M-mode در قبل از بیهوشی $15/62 \pm 0/84$ میلی متر و در بعد از بیهوشی $21/60 \pm 1/23$ میلی متر بود که اختلاف معنی داری بین آنها مشاهده گردید ($p < 0/05$).

تغییرات اکوکاردیوگرافی قلب در این زمان مشاهده گردید به تصاویر رایانه‌ای تبدیل شدند.

با برنامه Xing player عکس برداری لازم صورت گرفته و با برنامه Scion Image نسخه دوم اندازه‌گیری‌ها و آنالیزهای مربوط به این زمان به دقت تهیه گردیدند.

یافته‌های به دست آمده بر اساس اندازه‌گیری میانگین، واریانس و انحراف معیار توصیف آماری گردیدند و پارامترهای اکوکاردیوگرافیکی در بچه انورت سگ‌های بیهوش شده، با یافته‌های حاصل از اکوکاردیوگرافی در بچه انورت قبل از بیهوشی توسط آزمون t وابسته با بسته نرم افزاری SPSS ویرایش ۱۳ مورد بررسی آماری قرار گرفتند.

نتایج

اندازه‌گیری‌های صورت گرفته در نواحی مختلف اکوکاردیوگرام در بچه انورت در جداول ۱ و ۲ نمایش داده می‌شوند.

جدول ۱- نتایج بدست آمده از اکوکاردیوگرافی B-mode در بچه انورت در قبل از بیهوشی و بعد از بیهوشی با پروپوفول بر حسب میلی متر

شماره حیوان	قبل از بیهوشی		بعد از بیهوشی	
	قطر سیستولی انورت	قطر دیاستولی انورت	قطر سیستولی انورت	قطر دیاستولی انورت
۱	۱۴/۷۵	۱۴/۷۰	۲۲/۹۶	۲۰/۵۲
۲	۱۶/۷۷	۱۶/۲۳	۲۲/۴۰	۲۰/۱۰
۳	۱۵/۱۰	۱۴/۹۲	۲۰/۲۰	۱۸/۹۰
۴	۱۶/۲۳	۱۵/۸۶	۲۲/۰۶	۱۹/۹۰
۵	۱۵/۲۵	۱۴/۸۵	۲۰/۴۰	۱۹/۱۰

در دامپزشکی نیز از تکنیک‌های اکوکاردیوگرافی در این زمینه استفاده می‌شود (۶، ۷، ۱۰، ۱۳ و ۱۴). این مطالعه نیز یکی از کاربردهای مهم اکوکاردیوگرافی را در سگ نشان می‌دهد. قرارگیری کاوشگر در فضای مابین جناغ و اتصالات غضروفی دنده‌ای در وضعیت خوابیده بهترین امکان برای ارزیابی دریچه آئورت فراهم می‌شود که علت آن می‌تواند نزدیکی و تماس بیشتر قلب با قفسه صدری باشد که این یافته با گزارش سایر محققان هم‌خوانی دارد (۳ و ۱۳).

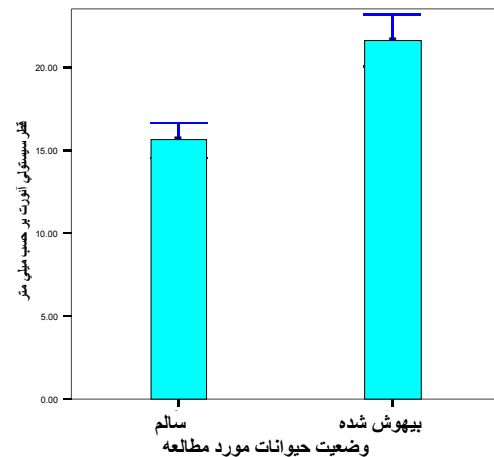
در تمامی سگ‌های مورد مطالعه، استفاده از کاوشگرهای MHz 3.5-5 Curved or Convex array جهت بررسی اکوکاردیوگرافی دریچه آئورت و امکان اخذ تصاویر از سمت راست قفسه صدری میسر بود.

در این بررسی امکان اخذ تصاویر M-mode و B-mode از تمامی سگ‌ها قبل و بعد از بیهوشی با داروی پروپوفول از طرف سمت راست با تغییر مختصر زاویه و چرخش کاوشگر با روش‌های متداول اکوکاردیوگرافی امکان‌پذیر بود.

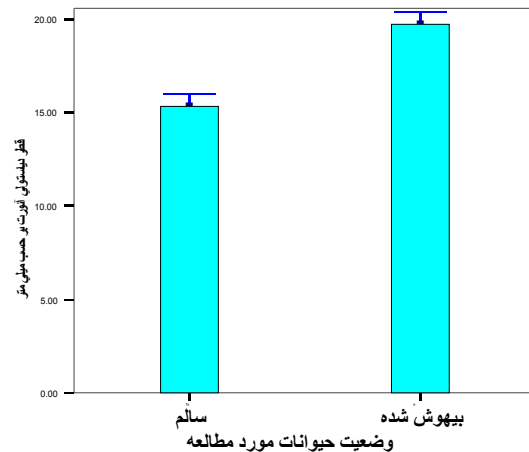
در به‌کارگیری روش M-mode بایستی دقت نمود تا حتماً در نمای دو بعدی مکان نمای هدایت‌کننده، عمود بر دیواره روی مدخل دریچه آئورت قرار گیرد تا تصویری افقی نه بزرگتر نه کوچکتر مشاهده گردد و این یافته با آنچه دیگر محققان گزارش نموده‌اند هم‌خوانی دارد (۶، ۱۰، ۱۱ و ۱۶).

بایستی توجه داشت که اختلاف ابعاد اکوکاردیوگرافی در نژادهای مختلف در سگ وجود دارد و ممکن است تغییراتی نیز در حرکت وضعیت لتهای دریچه آئورت وجود داشته باشد. به‌علت وجود همبستگی بین اندازه‌های قلبی با وزن در سگ (۳ و ۱۳)، بایستی که سگ‌های تقریباً هم‌وزن انتخاب گردند.

از تصاویر الگوی نمایشی B-mode برای اندازه‌گیری خود دریچه آئورت استفاده می‌کنند (۳، ۷ و ۱۰) و در این مطالعه نیز به این علت از این روش نمایشی برای اندازه‌گیری آن بهره‌جسته شده است.



نمودار ۱- توزیع اطلاعات مربوط به قطر سیستولی مدخل آئورت در حالت M-mode در قبل از بیهوشی و بعد از بیهوشی میانگین قطر دیاستولی مدخل دریچه آئورت حالت M-mode در قبل از بیهوشی 15.5 ± 0.68 میلی‌متر و در بعد از بیهوشی 21.5 ± 0.68 میلی‌متر بود که اختلاف معنی‌داری بین آن‌ها مشاهده گردید ($p < 0.05$).



نمودار ۲- توزیع اطلاعات مربوط به قطر دیاستولی مدخل دریچه آئورت در حالت M-mode در قبل از بیهوشی و بعد از بیهوشی

بحث و نتیجه‌گیری

از اکوکاردیوگرافی در تشخیص ساختار قلب و بیماری‌های آن استفاده می‌شود (۳، ۴، ۷، ۹، ۱۰، ۱۴ و ۱۵).

در تصاویر B-mode سطح دریچه آئورت در نمای محور کوتاه سمت راست، شکلی به صورت علامت مرسدس بنز مشخص گشت که با آنچه دیگر محققان گزارش نموده‌اند هم‌خوانی دارد (۷، ۳ و ۱۴).

در این مطالعه سعی شده است که وضعیت آئورت از دیدگاه‌های متعدد و مختلف قبل و بعد از تجویز داروی بیهوشی پروپوفول مورد ارزیابی قرار گیرد که در الگوی نمایشی B-mode که برای بررسی دریچه مطرح هست (۳ و ۷) میانگین اندازه‌گیری‌های قطر بالایی-پائینی و قطر عرضی آئورت در قبل و بعد از بیهوشی تغییرات معنی‌داری نشان نداد که این عدم اختلاف به علت ساختار خاص دریچه آئورت قابل توجیه می‌باشد.

برای تعیین وضعیت و اندازه‌گیری‌های مطرح در حالات سیستولی و دیاستولی از الگوی نمایشی M-mode استفاده می‌کنند. در این بررسی نیز از این روش برای ثبت و اندازه‌گیری‌های تغییرات حرکتی مدخل آئورت استفاده به عمل آمد که کارایی این روش نیز همانند سایر گزارشات آشکار گشت (۵، ۱۰ و ۱۳).

هم‌چنین در الگوی نمایشی M-mode که مخصوص اجزاء حرکت‌دار و نیز برای اندازه‌گیری قسمت داخلی مدخل آئورت در وضعیت سیستول و دیاستولی مورد استفاده قرار می‌گیرد (۵، ۶ و ۱۳) میانگین اندازه سیستولی و دیاستولی در قبل و بعد از بیهوشی اختلاف معنی‌داری نشان دادند که نشان دهنده تأثیر داروی فوق بر این حالات باشد چرا که این دارو می‌تواند گشادی عروقی همانند سایر گزارش محققان را در پی داشته باشد (۸ و ۱۲).

در تصویر M-mode، حرکت مدخل دریچه آئورت در انتهای دیاستول و سیستول همراه با باز و بسته شدن لت‌های دریچه بر صفحه نمایش قابل تصویربرداری است که با آنچه دیگر محققان گزارش داده‌اند هم‌خوانی دارد (۴، ۶ و ۷).

ایجاد بیهوشی مناسب و بی‌خطر یکی از اصل‌های اولیه هر جراحی می‌باشد. پروپوفول را جزء داروهای مناسب برای بیهوشی در سگ می‌دانند (۱، ۲ و ۸). البته پروپوفول می‌تواند روی برخی از پارامترهای بدنی اثر داشته باشد که این امر را بایستی با توجه به فرد بیمار تحت کنترل داشته باشیم. حتی برخی از تأثیرات داروی پروپوفول در انسان و سگ مطالعه شده است (۱، ۲، ۱۲ و ۱۷).

هم‌چنین در این مطالعه میانگین اندازه‌های به دست آمده بعد از وضعیت بیهوشی در هر دو حالت سیستول و دیاستول نسبت به قبل از تزریق ماده بیهوشی پروپوفول افزایش داشته‌اند که این نکته می‌تواند تأثیرگذاری داروی مورد نظر را بر عروق و کاهش فشار خون را آشکار سازد (۱ و ۱۲).

بنابراین با مقایسه انجام شده می‌توان نتیجه گرفت که پروپوفول می‌تواند روی اندازه دریچه آئورت تأثیر کمی داشته باشد و حال این‌که تا چه اندازه‌ای این تغییرات مهم می‌باشند بایستی در مطالعات با تعداد بیشتری صورت گیرد تا در بیماری‌های مربوط به سیستم قلبی-عروقی این اثرات مد نظر قرار گیرند.

در این مطالعه، اندازه‌گیری مدخل دریچه آئورت در حالات دیاستول و سیستول در قبل و بعد از بیهوشی اختلاف معنی‌داری نشان دادند که این نکته بسیار مهم می‌باشد که با وجود عدم اختلاف در اندازه خود دریچه آئورت اختلاف فوق به وجود می‌آید و این نکته بایستی در مطالعات با موارد دیگر تأیید و بررسی گردد.

در نهایت، مطالعه حاضر تغییرات معنی‌داری در قطر خود دریچه آئورت نشان نداد ولی در مدخل ورودی آن تغییرات مشخصی را آشکار ساخت که می‌تواند یکی از علل توجیه کاهش فشار خون بعد از تجویز این دارو باشد (۲ و ۸).

توصیه می‌گردد همان‌گونه که در بیماران قلبی-عروقی انسان مونیتورینگ (Monitoring) دقیق همودینامیکی بعد از تجویز

پروپوفول صورت می‌گیرد این عمل در دام‌های کوچک

به‌خصوص سگ نیز با دقت بیشتری اجرا گردد (۱۲ و ۱۷).

فهرست منابع

1. Adams, H.R. (2001): Veterinary Pharmacology and Therapeutics. 8th ed., Iowa State Press, USA, pp: 1058-1064.
2. Allen, D.G. and Smith, D. (1993): Veterinary Drugs. Lippincott, Philadelphia, pp: 245.
3. Ettinger, S.J. (1995): Text book of Veterinary Internal Medicine. W.B. Saunders, London, pp: 190-220.
4. Fox, Sisson, Moise (1999): Text book of Canine and Feline Cardiology, principle and clinical practice. W.B. Saunders, London, pp: 38-72.
5. Goddar, P.J. (1995): Veterinary Ultrasonography, CAB International, Cambridge, pp: 1-12, 102-150.
6. Green, R.W. (1996): Small Animal Ultrasound, Lippincott- Raven, Philadelphia, pp: 1-249, 320-400.
7. Kealy, J.K. and Mc Allister, H. (2000): Diagnostic Radiology and Ultrasonography of the Dog and Cat, Mosby, London, pp: 1-17, 577-950.
8. Hall, L.W., Clarke, K.W. and Trim, C.M. (2003): Veterinary Anesthesia. 10th ed., W.B. Saunders, London, pp: 123-5.
9. Labovits, A.J. and Williams, G.A. (1992): Doppler Echocardiography. 3rd ed., Lea and Febiger, Philadelphia, pp: 61-78.
10. Lburk, R. and Afeency, D. (2003): Small Animal Radiology and Ultrasound. 3rd ed., Saunders, London, pp: 45-55.
11. Long, K.J., Bonagura, J.D. and Darke, P.G. (1992): Standardized imaging technique for guided M-mode and Doppler echocardiography in the horse, Equine Vet. J., 24: 226-235.
12. Miller, R.D. (2000): Anesthesia. 5th ed., Churchill Living Stone, Philadelphia, pp: 249-256.
13. Nautrup, C.P., Tobias, R. and Cartee, R.B. (2000): An Atlas and Textbook of Diagnostic Ultrasonography of the Dog and Cat. 1st ed., Manson Publishing, Hannover, pp: 68-112.
14. Nyland, T. and Mattoon, J. (2002): Veterinary Diagnostic Ultrasound. Saunders, London, pp: 198-230.
15. Perez, J.E. and Lany, R. (1997) Echocardiography and Cardiovascular Function. Kluwer Academic Publishers, London, pp: 345-352.
16. Reef, V.B. (1991): Advance in Echocardiography, Vet. Clin. N. Am., Equine Pract., 4: 126-140.
17. Skarda, R.T., Hubbell, H.A., Muir, W.W., Bednarski, R.M. and Mason, D.E. (1996): Sedation and anesthesia in dog and cat with cardiovascular disease ventilation, respiratory monitoring, treatment for postoperative pain, Schweiz Arch Tiercheikd, 138(6): 312-8.

Ultrasonographic measurement of canine aorta and aortic inlet before and after administration of Propofol

Assadnassab, Gh.^{1*}, Mousavi, Gh.¹, Neshat Gharamaleky, M.¹

1-Department of Clinical Science, Faculty of Veterinary Medicine, Islamic Azad University, Tabriz Branch, Tabriz, Iran

**Corresponding author's email: ghassadnassab@yahoo.com*

(Received: 30.10.2008, Accepted: 12.3.2009)

Abstract

Induction of safe anesthesia is an important task in veterinary medicine. One of the drugs used for anesthesia is Propofol. In this study, five healthy German shepherd dogs were selected and standard echocardiographic procedure from the right parasternal axis view conducted to observe the aorta and aortic inlet in B-mode and M-mode display formats before and after anesthesia with 6 mg/kg of Propofol. In the short axis view, the dorso-ventral and transverse diameter of the aorta in B-mode display and in the long axis view, the systolic and diastolic diameter of the aortic inlet in M-mode display were measured. The average dorso-ventral and transverse diameter of aorta in normal dogs was 22.77 ± 1.49 mm and 20.75 ± 1.34 mm respectively while in anesthetized dogs these figures were 22.02 ± 0.87 mm and 20.64 ± 1.19 mm respectively which were not significantly different from normal dogs. However, the mean diameter of aorta inlet in M-mode display during systole and diastole was 15.62 ± 0.84 mm and 15.31 ± 0.68 mm respectively in normal dogs and for anesthetized animals these figures were 21.60 ± 1.23 mm during systole and 19.70 ± 0.68 mm during diastole which were significantly different compared with the normal dogs.

Keywords: Aorta, ultrasonography, dog, Propofol,