

Research article”

DOI: 10.71499/jvcp.2024.3101437

Evaluation of the antibacterial property of Garden Thyme (*Thymus vulgaris* L.) essential oil and its ability to prevent tissue complications in the small intestine and liver following experimental exposure of broilers to *Salmonella typhimurium* (ATCC: 14028)

Doolat-Abadi, Sh.¹, Anzabi, Y.^{2*}, Doustar, Y.²

1- D.V.M. Graduate, Faculty of Veterinary Medicine, Tabriz Medical Sciences, Islamic Azad University, Tabriz, Iran.

2- Associate Professor, Department of Pathobiology, Faculty of Veterinary Medicine, Tabriz Medical Sciences, Islamic Azad University, Tabriz, Iran.

*Corresponding author's email: anzabi@iaut.ac.ir

(Received: 2023/10/14 Accepted: 2024/1/23)

Abstract

In order to apply the use of plant essential oils in complementary medicine, it is necessary to investigate their effects in inhibiting the growth of pathogenic bacteria in the laboratory, animal model and also consider their possible side effects. Therefore, the purpose of the present study was to investigate the antibacterial effects of garden thyme essential oil on *Salmonella typhimurium* and to evaluate its ability to prevent possible side effects caused by experimental exposure to the mentioned bacterium. For this purpose, 35 fourteen-day-old male broiler chickens were divided into 5 groups of 7 including healthy control, gavage control, experimental patient and experimental patient treated with garden thyme essential oil or Oxytetracycline. On the first day of the experimental period, 0.5 ml of *Salmonella typhimurium* microbial suspension and on subsequent days, 1 ml of garden thyme essential oil or Oxytetracycline was gavaged to all the chickens of the third to fifth groups and also 1 ml of sterile distilled water was gavage to the chickens of the second group twice a day with a time interval of 12 hours for 7 days. At the end of each stage, fecal microbial count was performed and at the end of the experimental period, all birds were euthanized for pathological examination of the small intestine and liver samples. The findings indicated that fecal bacterial shedding was observed throughout the experimental period in group 3 while in groups 4 and 5, fecal bacterial shedding was observed for 4 and 2 days after gavage respectively. The results demonstrated that Oxytetracycline treated chickens had a significant decrease in the excretion and colonization of *Salmonella typhimurium*.

Conflict of interest: None declared.

Keywords: Broiler chickens, Experimental infection, Garden Thyme, *Salmonella typhimurium*, Tissue complications.

"مقاله پژوهشی"

DOI: 10.71499/jvcp.2024.3101437

ارزیابی خاصیت ضدباکتریایی اسانس آویشن باغی (*Thymus vulgaris L.*) و توانایی آن در ممانعت از عوارض بافتی در روده کوچک و کبد متعاقب مواجهه تجربی جوجه‌های گوشتی با سالمونلا تایفی‌موریوم (ATCC: 14028)

شایان دولت‌آبادی^۱، یونس انزابی^{۲*}، یوسف دوستار^۲

۱- دانش‌آموخته دکترای حرفه‌ای، دانشکده دامپزشکی، علوم پزشکی تبریز، دانشگاه آزاد اسلامی، تبریز، ایران.

۲- دانشیار گروه پاتوبیولوژی، دانشکده دامپزشکی، علوم پزشکی تبریز، دانشگاه آزاد اسلامی، تبریز، ایران.

*نویسنده مسئول مکاتبات: anzabi@iaut.ac.ir

(دریافت مقاله: ۱۴۰۲/۷/۲۲ پذیرش نهایی: ۱۴۰۲/۱۱/۳)

چکیده

برای کاربردی کردن مصرف اسانس‌های گیاهی در طب مکمل، بررسی اثرات آنها در ممانعت از رشد باکتری‌های بیماری‌زا در محیط آزمایشگاهی، مدل حیوانی و نیز توجه به عوارض جانبی احتمالی آنها ضروری است. لذا هدف از انجام مطالعه حاضر، بررسی اثرات ضدباکتریایی اسانس گیاه آویشن باغی بر سالمونلا تایفی‌موریوم و ارزیابی توانایی آن در ممانعت از عوارض احتمالی ناشی از مواجهه تجربی با باکتری مذکور بود. به این منظور، تعداد ۳۵ قطعه جوجه گوشتی ۱۴ روزه نر به ۵ گروه ۷ تایی شامل شاهد سالم، کنترل گاوژ، بیمار تجربی، تیمار شده با اسانس آویشن باغی و تیمار شده با آنتی‌بیوتیک اکسی‌تتراسایکلین تقسیم شدند. طی دوره آزمایش تجربی، مقدار ۰/۵ میلی‌لیتر از سوسپانسیون میکروبی باکتری سالمونلا تایفی‌موریوم و روز بعد، مقدار ۱ میلی‌لیتر از اسانس آویشن باغی و آنتی‌بیوتیک اکسی‌تتراسایکلین، جداگانه به همه جوجه‌های گروه‌های سوم تا پنجم و نیز مقدار ۱ میلی‌لیتر آب مقطر استریل به جوجه‌های گروه دوم، دوبار در روز با فاصله زمانی ۱۲ ساعت به مدت ۷ روز، گاوژ شد. در انتهای هر مرحله، شمارش میکروبی نمونه‌های مدفوع و در پایان دوره هم پس از آسان‌کشی جوجه‌ها، آسیب‌شناسی بافتی نمونه‌های روده کوچک و کبد همه پرندگان انجام شد. یافته‌ها در مورد نمونه‌های گروه سوم دفع سالمونلا از مدفوع تا پایان دوره، در مورد نمونه‌های گروه چهارم تا ۴ روز پس از تلقیح باکتری و برای گروه پنجم، ریزش سالمونلا در مدفوع را تا ۲ روز پس از تلقیح باکتری، مشخص کرد. نتیجه این که جوجه‌هایی که با آنتی‌بیوتیک اکسی‌تتراسایکلین تیمار شده بودند، کاهش معنی‌دارتری در میزان دفع و کلونیزاسیون سالمونلا تایفی‌موریوم داشتند.

کلیدواژه‌ها: آویشن باغی، جوجه‌گوشتی، سالمونلا تایفی‌موریوم، عفونت تجربی، عوارض بافتی.

مقدمه

et al., 2011; Esmaeili and Hamed, 2014; (Villagran-de la Mora *et al.*, 2020).

امروزه در بسیاری از کشورها مقابله با بیماری سالمونلوزیس بیشتر متکی بر استفاده از ترکیبات ضد باکتریایی است ولی درعین حال، به دلیل افزایش مصرف بی‌رویه آنتی‌بیوتیک‌ها در سطح مزارع پرورشی طیور و نیز مراکز درمانی دامپزشکی، مقاومت عامل بیماری مذکور، نسبت به ترکیبات دارویی افزایش یافته و درمان آن را با مشکل مواجه کرده‌است، به طوری که می‌توان گفت پیدایش و گسترش مقاومت باکتری‌ها به-ویژه انواع سروتیپ‌های سالمونلا نسبت به آنتی‌بیوتیک‌ها، به یک معضل جهانی تبدیل شده‌است (Amirmozaffari *et al.*, 2016; Rezaee *et al.*, 2020)، از این رو محققان به سمت جایگزین‌های گیاهی روی آورده‌اند که ضمن دارا بودن اثرات ضدباکتریایی، فاقد عوارض جانبی ناشی از مصرف داروهای شیمیایی هستند. براین اساس ملاحظه می‌گردد که نسبت تعداد داروهای گیاهی مورد استفاده در درمان بیماری‌ها در مقایسه با تعداد کل داروهای رسمی در جهان در حال فزونی است. این نسبت در کشورهای همچون چین و هند با حدود بیش از ۷۰ درصد در بالاترین مقدار و در کشورهایی همچون ایالات متحده با حدود ۲۰ درصد در حد نسبتاً پایینی قرار دارد. در این راستا بعضی از اسانس‌های گیاهی به عنوان عوامل مهم ضد میکروبی طبیعی گزارش شده‌اند (Bart, 2004).

اسانس‌ها مایعات روغنی معطری هستند که از اندام‌های مختلف گیاهان نظیر دانه، ریشه، جوانه، پوست، شاخه، برگ، غنچه و گل به‌دست می‌آیند. اسانس‌ها می‌توانند تا بیش از ۶۰ نوع ترکیب داشته باشند و ترکیبات اصلی موجود در آن‌ها ممکن است تا

چند میکروارگانسیم بیماری‌زا وجود دارد که شیوع بیماری از راه تماس و مصرف غذاهای با منشأ طیور، غالباً با آن‌ها ارتباط دارد که یکی از شایع‌ترین آن‌ها باکتری سالمونلا/ اینتریکا است (Antunes *et al.*, 2016) و براین اساس گوشت مرغ و تخم‌مرغ آلوده از مهم‌ترین منابع انتقال سالمونلوزیس به انسان می‌باشند (Miranzadeh *et al.*, 2016; Azizpour, 2018; Haji) (Seyedtaghiya *et al.*, 2021). گزارش شده که سالمونلوزیس یکی از مهم‌ترین بیماری‌های عفونی مشترک انسان و حیوانات، با گستردگی جهانی است که مشکلات فراوانی را از نظر بهداشتی و اقتصادی در اکثر کشورها ایجاد می‌نماید (Little *et al.*, 2006; Jafari *et al.*, 2017). در یک تقسیم‌بندی اپیدمیولوژیکی، انواع سروتیپ‌های بیماری‌زای سالمونلا در طیور، به ۲ گروه سالمونلاهای تیفوئیدی و غیرتیفوئیدی دسته‌بندی شده‌اند (Azizpour, 2018; Ferrari *et al.*, 2019). سالمونلاهای غیرتیفوئیدی در انسان از اهمیت ویژه‌ای برخوردار بوده و می‌توانند موجب ایجاد عفونت و یا بیماری بالینی شوند. همچنین در افراد پیر، خردسال و دچار ضعف سیستم ایمنی، فرم شدید بیماری باکتری می‌شاهد می‌شود که حتی می‌تواند در نهایت منجر به مرگ نیز گردند (Fardous and Shamsuzzaman, 2015; Azizpour, 2018). طی سال‌های اخیر برخی سالمونلاهای غیرتیفوئیدی طیور، از جمله سالمونلا تایفی موریوم و سالمونلا اینتریتیدیس به عنوان شایع‌ترین سروتیپ‌های بیماری‌زای غذازاد گزارش شده‌اند که از نظر بهداشت عمومی در جوامع انسانی از اهمیت ویژه‌ای برخوردار می‌باشند (Harsha

با توجه به این‌که برای کاربردی کردن مصرف اسانس‌های گیاهی در طب مکمل، ابتدا بررسی اثرات ضد میکروبی آن‌ها در ممانعت از رشد باکتری‌های بیماری‌زا در محیط آزمایشگاهی و مدل حیوانی ضرورت دارد و از طرف دیگر بایستی در عین حال به عوارض جانبی احتمالی آن‌ها نیز توجه ویژه انجام گیرد، لذا هدف از انجام مطالعه حاضر، بررسی اثرات ضدباکتریایی اسانس گیاه آویشن باغی بر سوبه استاندارد باکتری *S. aureus* (ATCC:14028) و ارزیابی توانایی آن در ممانعت از عوارض احتمالی ناشی از مواجهه تجربی با باکتری مذکور بود.

مواد و روش‌ها

- حیوانات استفاده‌شده و گروه‌بندی آن‌ها: به منظور انجام تحقیق تجربی حاضر در یک بازه زمانی سه ماهه در پائیز ۱۴۰۱، تعداد ۳۵ قطعه جوجه گوشتی ۱۴ روزه نر نژاد راس از یکی از مزارع مرغ مادر شهرستان اهر (استان آذربایجان شرقی) خریداری شد. وزن تمامی جوجه‌ها در روز اول بوسیله ترازو اندازه‌گیری شد و میانگین وزن جوجه‌ها که حدود ۱۵۰ گرم بود، ثبت گردید. در ادامه جوجه‌ها در ۵ گروه ۷ تایی به صورت تصادفی تقسیم‌بندی شدند که گروه اول به‌عنوان شاهد سالم، گروه دوم به‌عنوان کنترل سالم برای گاوآز، گروه سوم به‌عنوان بیمار تجربی، گروه چهارم به‌عنوان بیمار تجربی تیمار شده با اسانس آویشن، گروه پنجم به‌عنوان بیمار تجربی تیمار شده با آنتی‌بیوتیک اکسی‌تتراسایکلین در نظر گرفته شدند. آب و غذا به صورت آزاد در دسترس جوجه‌ها قرار گرفت و دمای محیط نگه‌داری

۸۵ درصد ترکیبات تشکیل‌دهنده اسانس را تشکیل دهند. البته گزارشات نشان می‌دهند که به طور عمده ترکیبات فنلی مسئول خواص ضد میکروبی اغلب اسانس‌های گیاهی هستند، هرچند نتیجه بعضی از بررسی‌ها نشانگر این موضوع است که اثرات ضدباکتریایی اسانس‌ها به صورت کامل، نسبت به اثرات تک‌تک اجزاء آن، بیشتر است. مشخص شده که اکثر اسانس‌ها با داشتن خاصیت آبگریزی، موجب نفوذ در لایه‌های غشایی سلول باکتری‌ها شده و متعاقباً منجر به خارج شدن یون‌ها و محتویات سلولی از آن می‌شوند و خروج این مواد از سلول، با ایجاد اختلال در عملکرد سلولی، باعث مرگ آن‌ها می‌شود (Bagamboula et al., 2004).

آویشن باغی (*Thymus vulgaris*) جزء خانواده نعناعیان (لامیاسه) بوده و از گیاهان بومی ایران می‌باشد که به طور سنتی به عنوان افزودنی و چاشنی، غالباً به انواع مواد غذایی اضافه می‌شود. اندام دارویی این گیاه، برگ و گل‌های آن است و از ترکیبات اصلی موجود در اسانس این گیاه، کارواکرول (Carvacrol)، تیمول (Thymol)، لینالول (Linalool) و پارا-سیمن (Para-Cymene) بوده که اثرات ضد میکروبی آن‌ها قبلاً به اثبات رسیده و گزارش شده که اسانس آویشن باغی به دلیل داشتن ترکیبات مونوترپنی فنلی، یکی از موثرترین اسانس‌های گیاهی با خاصیت آنتی‌اکسیدانی و ضد میکروبی به شمار می‌رود. تیمول هم یکی از مهم‌ترین ترکیبات مونوترپنی اکسیژنه با خاصیت ضدباکتریایی، ضدقارچی و جلوگیری‌کننده از رشد آن‌ها و نیز مایکوتوکسین‌ها است (Nickavar et al., 2005).

- نحوه ایجاد عفونت تجربی در جوجه‌های گوشتی مورد آزمایش: در مرحله ایجاد عفونت تجربی، مقدار ۰/۵ میلی‌لیتر از سوسپانسیون میکروبی با غلظت معادل یک مک‌فارلند (3×10^8 cells/mL)، تهیه شده از کشت تازه باکتری *سالمونلا تایفی‌موریوم* (ATCC:14028) که با سفارش به مرکز کلکسیون میکروارگانسیم‌های صنعتی سازمان پژوهش‌های علمی و صنعتی ایران (تهران، ایران) خریداری شده بود، به همه جوجه‌های گروه‌های سوم تا پنجم گاوآژ شد. ۲۴ ساعت پس از تلقیح باکتری، مجدداً یک گرم نمونه مدفوع از حیوانات تمامی گروه‌های مورد آزمایش اخذ شده و برای تایید آلودگی در گروه‌های سوم تا پنجم و عدم آلودگی در گروه‌های شاهد و کنترل گاوآژ، در ظروف مخصوص نمونه‌برداری (cool box)، به آزمایشگاه میکروبی شناسی ارسال شد. باز هم ابتدا نمونه‌های مدفوع در پیتون بافر فسفات حل شده، سپس به محیط مایع تتراتیونات منتقل شده و به مدت حدود ۲۴ ساعت در دمای ۳۷ درجه سلسیوس گرمخانه‌گذاری شدند و در ادامه عمل سانتریفیوژ با سرعت ۲۵۰۰ دور در دقیقه، به مدت ۱۰ دقیقه انجام شده و پس از حذف مایع رویی، از رسوب باقی مانده هر نمونه، جداگانه بر روی محیط کشت XLD کشت خطی داده شده و به مدت ۲۴ ساعت در دمای ۳۷ درجه سلسیوس گرمخانه‌گذاری گردیدند (Eslami et al., 2022). توضیح این‌که همه مواد مصرفی استفاده شده در این بخش کار، ساخت شرکت مرک-آلمان بود. پس از تایید ایجاد آلودگی تجربی در جوجه‌های مورد نظر، تیمار جوجه‌های گروه‌های چهارم و پنجم آغاز شد.

- نحوه آماده‌سازی مواد لازم برای تیمار جوجه‌های مورد آزمایش: بدین منظور ابتدا برگ گیاه آویشن باغی از

جوجه‌ها، در محدوده ۳۶ درجه سلسیوس تنظیم شد. همچنین برای تهیه هوای محیط، دستگاه هواده و هواکش مناسب تعبیه شد. لازم به ذکر است که در طی انجام مطالعه حاضر، کلیه پروتکل‌های لازم کار بر روی مدل حیوانات آزمایشگاهی و نیز همه ملاحظات اخلاقی مورد تأیید کمیته نظارت بر حقوق حیوانات آزمایشگاهی رعایت گردید.

در روز دوم دوره تحقیق، از جوجه‌های همه گروه‌های مورد آزمایش، نمونه مدفوع مقعدی بوسیله سواب استریل تهیه شده و بلافاصله در ظروف مخصوص نمونه‌برداری (cool box)، به آزمایشگاه میکروبی شناسی دانشکده دامپزشکی دانشگاه آزاد اسلامی علوم پزشکی تبریز به منظور اثبات عدم وجود سالمونلا در آن‌ها ارسال گردید. بلافاصله نمونه‌های مدفوع ابتدا در پیتون بافر فسفات حل شده، سپس به محیط مایع تتراتیونات منتقل شده و به مدت حدود ۲۴ ساعت در دمای ۳۷ درجه سلسیوس گرمخانه‌گذاری شدند. در ادامه عمل سانتریفیوژ با شتاب $2500 \times g$ ، به مدت ۱۰ دقیقه انجام شده و پس از حذف مایع رویی، از رسوب باقی مانده هر نمونه، جداگانه بر روی محیط کشت XLD کشت خطی داده شده و به مدت ۲۴ ساعت در دمای ۳۷ درجه سلسیوس گرمخانه‌گذاری گردیدند (Chand, 2013; Eslami et al., 2022). لازم به ذکر است که پس از اخذ نمونه مدفوع، هر روز بستر جوجه‌ها تمیز می‌شد تا نمونه‌های مدفوع مربوط به روزهای مختلف دوره آزمایش، با یکدیگر مخلوط نشوند.

یکی از عطاری‌های شهر تبریز خریداری و با مراجعه به هرباریوم دانشکده کشاورزی دانشگاه تبریز، هویت علمی گیاه تهیه شده، تأیید گردید. در ادامه برگ‌های فوق به آزمایشگاه بهداشت موادغذائی دانشکده دامپزشکی دانشگاه آزاد اسلامی علوم پزشکی تبریز منتقل شده و پس از اینکه بتدریج در سایه کاملاً خشک گردید، به کمک آسیاب برقی آزمایشگاهی، بصورت پودر درآمد. سپس استخراج اسانس گیاه فوق‌الذکر به روش تقطیر با بخار آب توسط دستگاه کلونجر شرکت آزما تجهیز (تهران، ایران) انجام شد. بدین منظور، ۶۰ گرم از پودر تهیه شده از گیاه، به یک بالن منتقل شده و سپس مقدار ۳۰۰ میلی‌لیتر نیز آب مقطر (به نسبت ۱ به ۵) در بالن دیگری اضافه می‌شد. عملیات اسانس‌گیری حدود ۳ ساعت به طول انجامیده و در نهایت اسانس خالص گیاه توسط قیف دکانتور جمع‌آوری و به طور جداگانه در داخل شیشه سربسته ریخته شده و تا زمان انجام آزمایشات مورد نظر، در یخچال ۴ درجه سلسیوس نگهداری گردید (Manandhar et al, 2018). همچنین برای تهیه محلول لازم از آنتی‌بیوتیک اکسی‌تتراسایکلین (رویان‌دارو، ایران) با میزان ماده موثره ۲۰۰ میلی‌گرم/گرم، پس از خریداری آن از یکی از داروخانه‌های دامپزشکی شهر تبریز، ابتدا بوسیله هاون چینی استریل، پودر لازم از آن تهیه شده و سپس مقدار یک گرم از پودر مذکور را داخل ۱۰۰ میلی‌لیتر آب مقطر استریل حل کرده و محلولی یکنواخت تهیه کردیم.

- نحوه تیمار جوجه‌های گوشتی مورد نظر

بدین منظور، جداگانه مقدار ۱ میلی‌لیتر از اسانس آویشن باغی و آنتی‌بیوتیک اکسی‌تتراسایکلین (رویان

دارو، ایران) با میزان ماده موثره ۲۰۰ میلی‌گرم/گرم، دوبار در روز با فاصله زمانی ۱۲ ساعت به مدت ۷ روز به جوجه‌های گروه‌های چهارم و پنجم، گاوآژ شد (Eslami et al., 2022). برای بررسی تاثیرات احتمالی گاوآژ بر رفتار و یا احتمال انتقال آلودگی، به حیوانات گروه دوم (کنترل گاوآژ) نیز مقدار ۱ میلی‌لیتر آب مقطر استریل، در هر نوبت تیمار، گاوآژ می‌شد. همچنین نمونه‌های مدفوع برای انتقال به آزمایشگاه میکروبی‌شناسی، ۲۴ ساعت پس از هر تیمار در ظروف مناسب تمیز، خشک و بدون مواد ضدعفونی‌کننده و دارای دهانه پهن جمع‌آوری می‌شدند. مراحل غنی‌سازی و کشت نمونه‌ها هم مشابه مراحل قبلی ارائه شده در تحقیق، انجام می‌گردید (Chand, 2013; Eslami et al., 2022). در پایان دوره، مجدداً وزن جوجه‌ها برای کنترل میزان تاثیر بیماری از یک طرف و از طرف دیگر اثرات اسانس و آنتی‌بیوتیک اندازه‌گیری شد. همچنین در خاتمه دوره پرورشی تجربی، تمام جوجه‌ها با تزریق عضلانی کتامین با دوز ۰/۳۳ ml/kg و زایلازین با دوز ۰/۱۳ ml/kg بی‌هوش شده و با انجام جابجائی (dislocation) مهره‌های گردن، بدون درد، عمل آسان‌کشی انجام شده و بلافاصله برای انجام مطالعات آسیب‌شناسی در بافت‌های موردنظر، استفاده گردیدند. توضیح این‌که همه مواد مصرفی استفاده شده در این بخش کار هم، ساخت شرکت مرک-آلمان بود.

- نحوه انجام بررسی آسیب بافتی در جوجه‌های مورد آزمایش: در این مرحله برای بررسی وجود آسیب در بافت روده، حدود یک سانتی‌متر از قسمت میانی روده باریک طیور مورد مطالعه همه گروه‌های تحقیق را جدا کرده و در فرمالین بافری ۱۰ درصد پایدار نمودیم. در

گردیده و جهت ثبوت در فرمالین بافری ۱۰ درصد قرار داده شد. از نمونه‌های فوق با استفاده از شیوه‌های رایج پاساژ بافت و تهیه مقاطع هیستوپاتولوژی، برش‌هایی با ضخامت ۵ میکرون و با روش رنگ‌آمیزی هماتوکسیلین-اِئوزین تهیه شد و در ادامه آسیب‌های موجود در بافت کبد با استفاده از بزرگنمایی $\times 120$ و در ۵ میدان میکروسکوپی از هر برش و به‌طور تصادفی، با استفاده از میکروسکوپ نوری Nikon مدل ECLIPSE E200 (ساخت کشور ژاپن) بررسی گردیدند (Lee and Luna., 1988). شدت آسیب کبد بر اساس یک مقیاس دوسو کور (semiquantitative scale) نیمه کمی و طبق روش ارائه شده توسط فری و همکاران ارزیابی گردید که بر این اساس شدت آسیب‌های مشاهده شده، از صفر تا ۴ (صفر: عدم وجود آسیب، ۱: حداقل آسیب، ۲: آسیب ملایم، ۳: آسیب متوسط و ۴: آسیب شدید) رتبه‌بندی شد (Frei et al., 1984). همه مواد مصرفی استفاده شده در این بخش کار هم، ساخت شرکت مرک-آلمان بود.

-تحلیل آماری داده‌ها: برای تحلیل داده‌ها از بسته نرم‌افزاری SPSS نسخه ۱۹ استفاده شد. برای مقایسه درجات آسیب بافت‌های کبد و روده طیور بین گروه‌های مورد مطالعه، پس اطمینان از نرمال بودن توزیع داده‌ها با استفاده از آزمون آماری کالموگروف-اسمیرنف (Kolmogorov-Smirnov)، از آزمون ناپارامتری کروسکال والیس (Kruskal-Wallis H test) استفاده شد که در صورت معنی‌دار بودن آزمون فوق، با استفاده از آزمون ناپارامتری یو مان-ویتنی (Mann-Whitney U test) با اصلاح بونفرونی (Bonferroni Correction) مقایسات زوجی انجام شد. همچنین

ادامه از نمونه‌های فوق با استفاده از شیوه‌های رایج پاساژ بافت و تهیه مقاطع هیستوپاتولوژیکی، برش‌هایی با ضخامت ۵ میکرون تهیه کرده و پس از انجام رنگ‌آمیزی هماتوکسیلین-اِئوزین، آسیب‌های موجود در بافت روده با استفاده از بزرگنمایی $\times 120$ و در ۵ میدان میکروسکوپی از هر برش و به‌طور تصادفی، با استفاده از میکروسکوپ نوری Nikon مدل ECLIPSE E200 (ساخت کشور ژاپن) بررسی گردیدند (Lee and Luna., 1988). شدت آسیب‌ها در روده هم توسط یک مقیاس نیمه کمی (semiquantitative scale) دوسو کور، براساس روش ارائه شده توسط گلکون و همکاران در سال ۲۰۱۰ ارزیابی شد. براین اساس، وضعیت پرزهای روده در هر حیوان به صورت: صفر، طبیعی؛ ۱، کوتاه شدن ملایم؛ ۲، کوتاه شدن متوسط؛ ۳، کوتاه شدن شدید و ۴، مشاهده نشدن پرز، درجه‌بندی شد. همچنین وضعیت مخاط روده به صورت: صفر، طبیعی؛ ۱، جداشدن اپیتلیوم مخاط و خونریزی کانونی و ملایم؛ ۲، از بین رفتن کامل اپیتلیوم مخاط و خونریزی متوسط؛ ۳، از بین رفتن کامل پرز و خونریزی گسترده و شدید و ۴، تخریب لایه عضلانی درجه‌بندی شد. میزان آماس نیز به صورت: صفر، طبیعی؛ ۱، ارتشاح کانونی سلول‌های آ-ماسی؛ ۲، ارتشاح جزئی سلول‌های آماسی فقط در لامینا پروپریا، ۳، آماس روده در لامینا پروپریا و ۴، آماس شدید روده که به لایه عضلانی نیز گسترش یافته است، درجه‌بندی شد (Gulgun et al., 2010). توضیح این‌که همه مواد مصرفی استفاده شده در این بخش کار، ساخت شرکت مرک-آلمان بود.

از طرف دیگر برای مطالعه آسیب بافتی در کبد، قسمتی از بافت کبد طیور همه گروه‌های تحقیق، جدا

اختلافات آماری مشاهده شده در سطح $p < 0/05$ معنی‌دار تلقی شدند.

یافته‌ها

-نتایج بررسی میکروبیولوژیکی نمونه‌های مدفوع

مطابق یافته‌های بخش میکروبی‌شناسی تحقیق حاضر، در نمونه مدفوع هیچ‌یک از جوجه‌ها قبل از شروع دوره آزمایش، حضور سالمونلا تایفی‌موریوم مشاهده نشد. همچنین در مجموع، تعداد ۳۵ نمونه مدفوع در طی ۷ روز اول دوره آزمایش تجربی از ۵ گروه مورد مطالعه جمع‌آوری و به آزمایشگاه انتقال داده شد که حاصل کار شامل ۲۷ مورد منفی (۱۵ مورد مربوط به گروه‌های شاهد سالم بود که نشان‌دهنده عدم آلودگی توسط گروه‌های بیمار تا پایان آزمایش بود و ۱۲ مورد مربوط به عدم دفع سالمونلا در مدفوع از گروه‌های آلوده بود) و ۸ مورد مثبت بود.

-نتایج بررسی بالینی پرندگان گروه‌های بیمار

پس از ایجاد آلودگی تجربی در تحقیق حاضر، در روزهای ۲، ۳ و ۵ پس از آن، اسهال آبکی در جوجه‌های گروه‌های ۴ و ۵ مشاهده شد. در جوجه‌های گروه ۳ (شاهد بیمار) نیز دفع مدفوع از نظر غلظت به صورت نرمال و مطابق وضعیت مشاهده شده در مورد پرندگان گروه‌های شاهد (گروه‌های ۱ و ۲) بود، البته میزان دفع مدفوع توسط جوجه‌های گروه مذکور، پس از ایجاد آلودگی کاهش یافت. از طرف دیگر میزان حجم غذای مصرفی توسط پرندگان دریافت‌کننده آنتی‌بیوتیک نسبت به گروه‌های شاهد افزایش یافت، درحالی‌که حجم غذای مصرفی جوجه‌های ۲ گروه دیگر فوق، پس از آلودگی، نسبت به گروه شاهد کمتر شد. همچنین

مصرف آب جوجه‌های دریافت‌کننده آنتی‌بیوتیک هم در مقایسه با پرندگان گروه شاهد افزایش داشت. همچنین لازم به ذکر است که هیچ علامتی از بی‌حالی و افسردگی در هیچ‌کدام از گروه‌های دریافت‌کننده باکتری دیده نشد. هیچ واکنشی نیز علیه عمل گاوآژ، در جوجه‌های گروه دوم مشاهده نشد.

-نتایج بررسی میکروبیولوژیکی نمونه‌های مدفوع پرندگان گروه‌های بیمار

با توجه به این‌که پس از تایید ایجاد آلودگی تجربی به وسیله سالمونلا تایفی‌موریوم در جوجه‌های گروه‌های سوم تا پنجم توسط کشت میکروبی، شمارش باکتری‌های مذکور در نمونه‌های مدفوع، ۲۴ ساعت پس از شروع تیمار آغاز و تا ۸ روز (روز پانزدهم دوره تحقیق)، بطور روزانه ادامه یافت. یافته‌ها در مورد نمونه‌های گروه سوم (گروه شاهد بیمار تجربی) دفع سالمونلا از مدفوع را تا پایان دوره، در مورد جوجه‌های گروه چهارم (تیمار شده با آویشن) تا ۴ روز پس از تلقیح باکتری و برای جوجه‌های گروه پنجم (تیمار شده با اکسی‌سایکلین)، ریزش سالمونلا از مدفوع را تا ۲ روز پس از تلقیح باکتری، مشخص کرد. در واقع مشاهده گردید که میزان مقاومت سالمونلا تایفی‌موریوم به آویشن به مراتب بیشتر از اکسی‌تتراسایکلین می‌باشد و جوجه‌هایی که با آنتی‌بیوتیک اکسی‌تتراسایکلین تیمار شده بودند نسبت به جوجه‌هایی که با اسانس آویشن باغی تیمار شده بودند و نیز گروه شاهد بیمار، کاهش معنی‌داری در میزان دفع و کلونیزاسیون سالمونلا تایفی‌موریوم داشتند (جدول ۱).

جدول ۱- تعداد کلنی‌های مشاهده شده سالمونلا تایفی‌موریوم پس از کشت مدفوع جوجه‌های گوشتی مورد آزمایش در گروه‌های عفونت تجربی و دریافت کننده تیمار

زمان طی شده از عفونت تجربی (ساعت)	۱۹۶	۱۶۸	۱۴۴	۱۲۰	۹۶	۷۲	۴۸	۲۴
نتیجه شمارش میکروبی	تعداد کلنی #	تعداد کلنی #	تعداد کلنی #	تعداد کلنی #	تعداد کلنی #	تعداد کلنی #	تعداد کلنی #	تعداد کلنی #
گروه مورد نظر	(cfu/g)	(cfu/g)	(cfu/g)	(cfu/g)	(cfu/g)	(cfu/g)	(cfu/g)	(cfu/g)
سوم (عفونت تجربی)	$6/8 \times 10^8$	$1/4 \times 10^8$	$2/5 \times 10^6$	3×10^7	6×10^8	$5/2 \times 10^8$	$1/8 \times 10^8$	$1/2 \times 10^8$
چهارم (تیمار با اسانس آویشن)	(-)	(-)	(-)	(-)	1×10^1	9×10^3	$5/1 \times 10^6$	$0/9 \times 10^8$
پنجم (تیمار با اکسی‌تتراسایکلین)	(-)	(-)	(-)	(-)	(-)	(-)	$1/2 \times 10^5$	$1/5 \times 10^7$

Colony Forming Unit = cfu #

علامت (-) به معنی عدم مشاهده کلنی است.

-نتایج مربوط به بررسی‌های آسیب‌شناسی بافتی

یافته‌های بررسی ریزینی از بافت روده باریک پرندگان گروه شاهد سالم، مشخص کرد که بافت مذکور کاملاً سالم و طبیعی بود (شکل ۱).

همچنین در بررسی میکروسکوپی بافت روده باریک جوجه‌های گروه شاهد گاوآژ هم آسیب بافتی قابل مشاهده نگردید (شکل ۲).

در مشاهدات ریزینی بافت روده باریک پرندگان گروه مواجهه یافته با باکتری سالمونلا، آسیب‌هایی شامل نکروز و جدا شدن بافت پوششی مخاط روده، تخریب پرزها و خونریزی همراه با حضور فراوان سلول‌های آماسی در مخاط بافت روده باریک مشاهده شد (شکل ۳).

از طرف دیگر مشاهدات ریزینی بافت روده باریک جوجه‌های گروه مواجهه یافته با باکتری سالمونلا که با اسانس آویشن باغی تیمار شده بودند، نشان داد که از شدت پرخونی، خونریزی و نکروز و تخریب پرزهای روده در این گروه نسبت به پرندگان گروه شاهد بیمار کاسته شده است (شکل ۴).

همچنین نمای ریزینی از بافت روده باریک پرندگان گروه مواجهه یافته با باکتری سالمونلا، تیمار شده با آنتی‌بیوتیک اکسی‌تتراسایکلین هم مشخص کرد که از تغییرات پاتولوژیک در حیوانات این گروه به وضوح کاسته شده، به طوری که ساختار بافت روده آن‌ها به حالت طبیعی خود نزدیک شده است (شکل ۵).

در جدول ۲ شدت آسیب‌های بافتی در روده باریک پرندگان گروه‌های مختلف مورد مطالعه به صورت مقایسه‌ای ارائه شده است.

از طرف دیگر، بر اساس مشاهدات ریزینی بافت کبد جوجه‌های گروه شاهد سالم، مشخص گردید که بافت کبد پرندگان این گروه، کاملاً سالم و طبیعی است (شکل ۶).

همچنین نمای ریزینی از بافت کبد حیوانات گروه شاهد گاوآژ هم نشان داد که آسیب بافتی قابل ملاحظه‌ای در بافت مذکور، مشاهده نمی‌شود (شکل ۷). اما نمای ریزینی از بافت کبد پرندگان گروه مواجهه یافته با باکتری سالمونلا، تغییرات شدید دژنراتیو

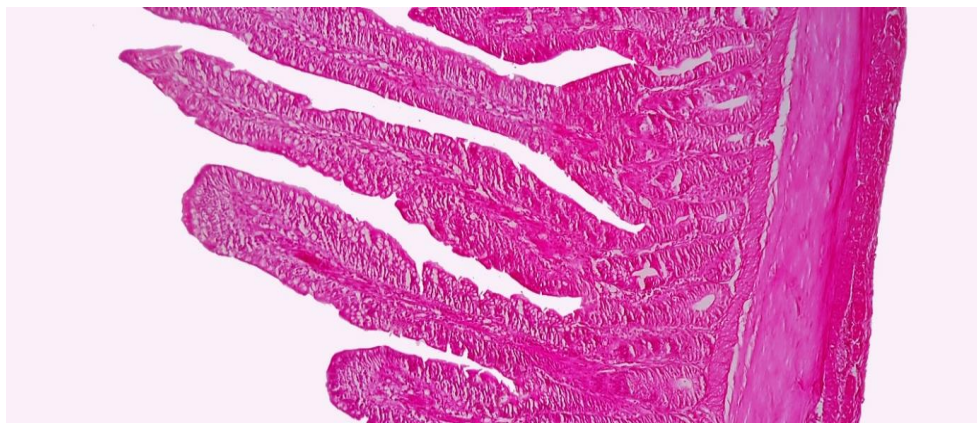تیمارشده با آنتی‌بیوتیک اکسی‌تتراسایکلین، مشخص گردید که از وقوع صدمات بافتی ناشی از مواجهه با باکتری مذکور در کبد به خوبی جلوگیری شده و آسیب بافتی فقط به شکل پرخونی جزئی و تغییرات دژنراتیو خفیف مشاهده می‌گردد (شکل ۱۰).

در جدول ۳ نیز شدت آسیب‌های بافتی در کبد پرندگان گروه‌های مختلف بصورت مقایسه‌ای ارائه شده‌است.

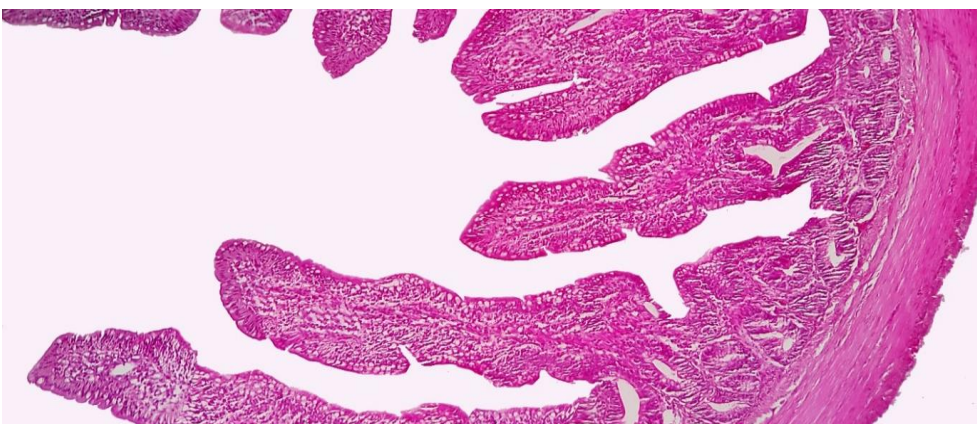و نکروز در نواحی مرکز لوبولی که تا نواحی پورتال کشیده شده را نشان داد (شکل ۸).

از طرف دیگر نمای ریزینی از بافت کبد پرندگان گروه مواجهه‌یافته با باکتری سالمونلا که با اسانس آویشن باغی تیمار شده بودند هم نشان داد که از شدت پرخونی، تغییرات دژنراتیو و نکروز، نسبت به بافت کبد در جوجه‌های گروه شاهد بیمار کاسته شده‌است (شکل ۹).

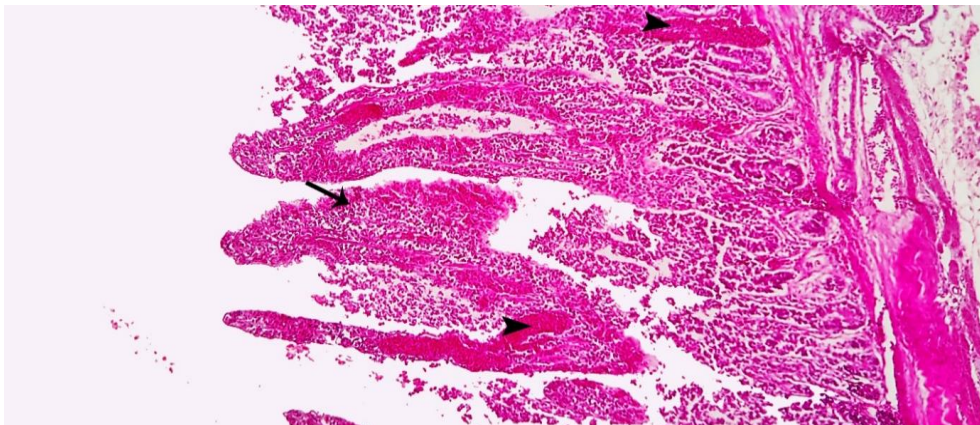
همچنین مطابق یافته‌های مشاهدات ریزینی بافت کبد پرندگان گروه مواجهه‌یافته با باکتری سالمونلا و



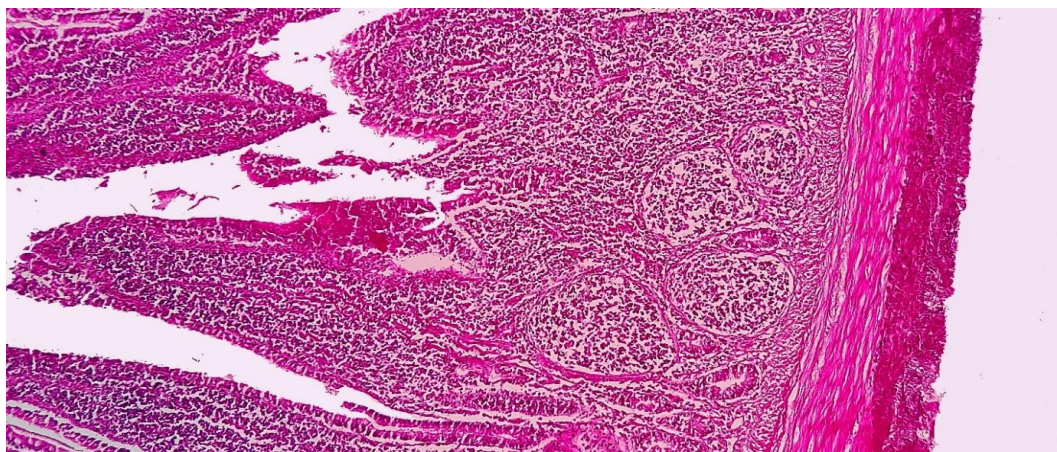
شکل ۱- نمای ریزینی از بافت روده باریک در گروه شاهد سالم که نشان می‌دهد، بافت روده باریک کاملاً سالم و طبیعی است (رنگ‌آمیزی هماتوکسیلین-ائوزین، درشتنمایی $\times 120$).



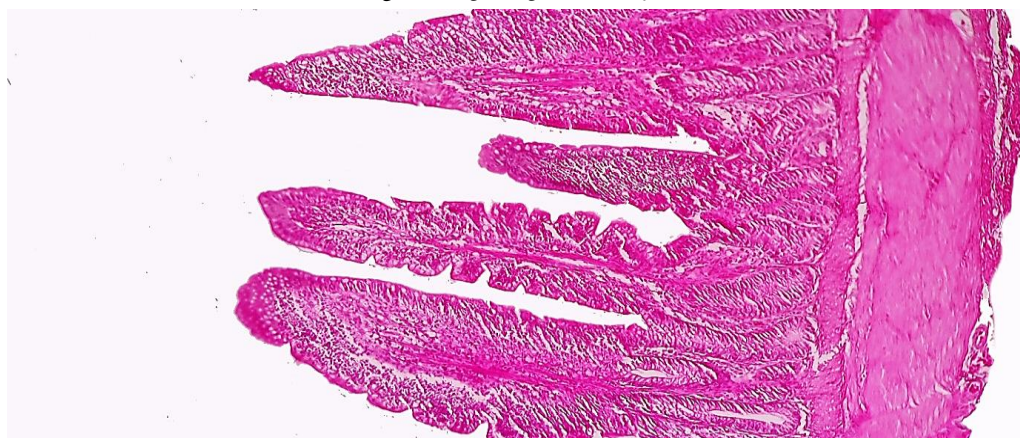شکل ۲- نمای ریزینی از بافت روده باریک در گروه شاهد گاواژ که در آن آسیب بافتی قابل ملاحظه‌ای مشاهده نمی‌شود (رنگ‌آمیزی هماتوکسیلین-ائوزین، درشتنمایی $\times 120$).



شکل ۳- نمای ریزبینی از بافت روده باریک در گروه مواجهه‌یافته با باکتری سالمونلا. نکروز و جدا شدن بافت پوششی مخاط روده و تخریب پرزها (پیکان) و خونریزی (نوک پیکان‌ها) همراه با حضور فراوان سلول‌های آماسی در مخاط بافت روده باریک مشاهده می‌شود (رنگ‌آمیزی هماتوکسیلین-ئوزین، درشتنمایی $120\times$).



شکل ۴- نمای ریزبینی از بافت روده باریک گروه مواجهه‌یافته با باکتری سالمونلا به‌علاوه تیمار با عصاره آویشن که نشان می‌دهد از شدت پرخونی، خونریزی و نکروز و تخریب پرزهای روده در این گروه نسبت به گروه شاهد بیمار کاسته شده است. ارتشاح فراوان سلول‌های آماسی و کیستیک شدن غدد لیبرکون در این تصویر کاملاً مشخص است (رنگ‌آمیزی هماتوکسیلین-ئوزین، درشتنمایی $120\times$).

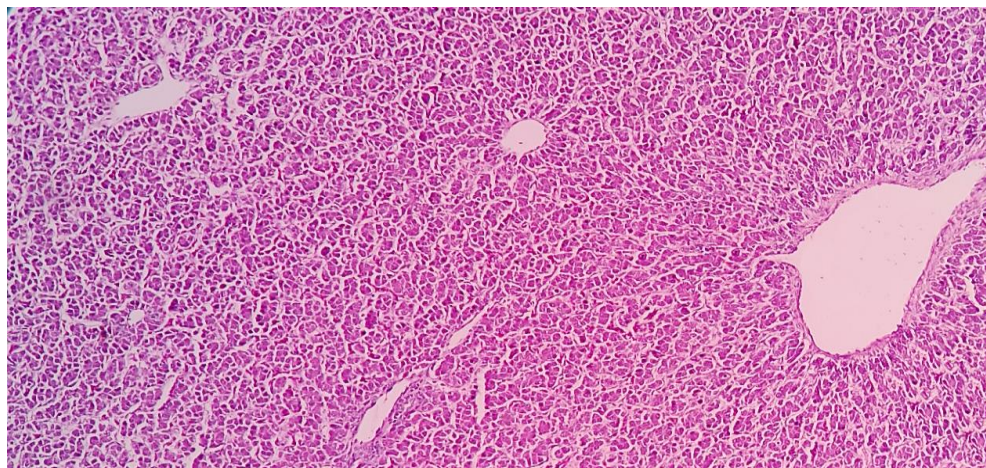


شکل ۵- نمای ریزبینی از بافت روده باریک گروه مواجهه‌یافته با باکتری سالمونلا به‌علاوه تیمار با آنتی‌بیوتیک اکسی‌تتراسایکلین. ملاحظه می‌گردد که از تغییرات پاتولوژیک در این گروه به‌وضوح کاسته شده و ساختار بافت روده به حالت طبیعی خود نزدیک است. البته، کاهش جزئی ارتفاع پرزها، حضور اندک سلول‌های آماسی و ادم خفیف در بافت مخاط روده باریک قابل مشاهده است (رنگ‌آمیزی هماتوکسیلین-ئوزین، درشتنمایی $120\times$).

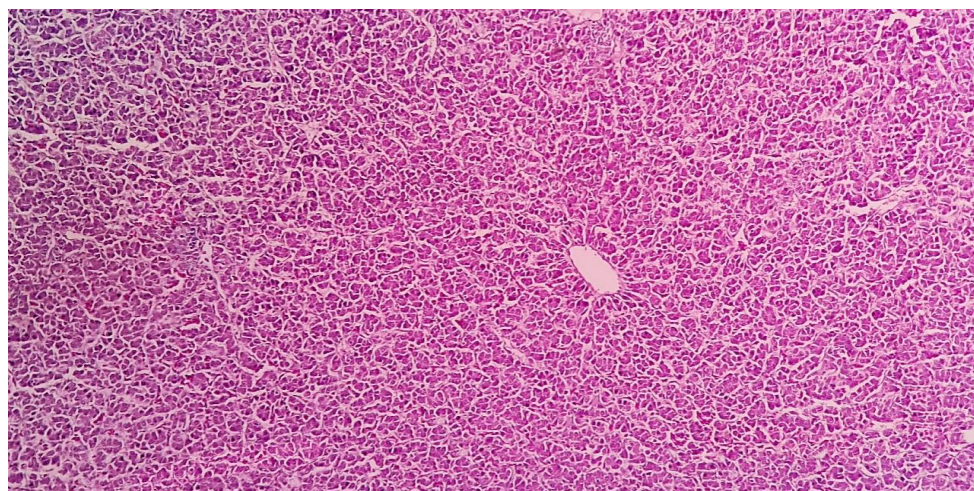
جدول ۲- مقایسه شدت آسیب بافت روده در بین گروه‌های مورد مطالعه (مقادیر به صورت میانگین \pm انحراف استاندارد در هر گروه ارائه شده است)

شدت آسیب در بافت روده باریک			گروه مورد آزمایش
زخم و خونریزی	آماس	کاهش ارتفاع پرزها	
۰/۰ \pm ۰/۰	۰/۰ \pm ۰/۰	۰/۰ \pm ۰/۰	(۱) شاهد سالم
۰/۰ \pm ۰/۰	۰/۰ \pm ۰/۰	۰/۰ \pm ۰/۰	(۲) شاهد گاواژ
۳/۰ \pm ۰/۷/۲۴***	۳/۰ \pm ۰/۹۵/۲۲***	۲/۰ \pm ۰/۹۷/۱۱***	(۳) شاهد بیمار (مواجهه یافته با باکتری سالمونلا)
۲/۰ \pm ۰/۶۹/۱۸**#	۳/۰ \pm ۰/۱/۱۹**	۱/۰ \pm ۰/۱۸/۰۸**#	(۴) مواجهه یافته با باکتری سالمونلا+ تیمار با عصاره آویشن
۰/۰ \pm ۰/۶۶/۰۴###	۰/۰ \pm ۰/۴۳/۰۳###	۰/۰ \pm ۰/۲۲/۰۲###	(۵) مواجهه یافته با باکتری سالمونلا+ تیمار با اکسی‌تتراسایکلین

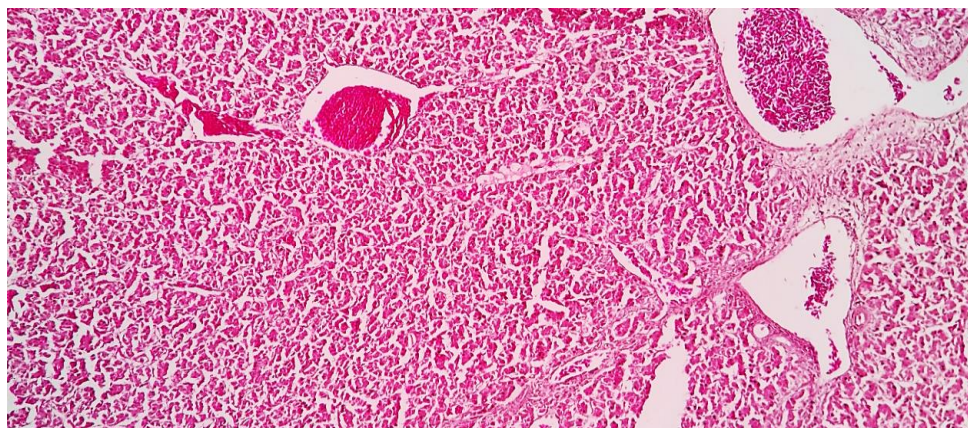
***: اختلاف آماری معنی‌دار با گروه شاهد سالم ($p < 0/001$). **: اختلاف آماری معنی‌دار با گروه شاهد سالم ($p < 0/01$). *: اختلاف آماری معنی‌دار با گروه شاهد سالم ($p < 0/05$). ###: اختلاف آماری معنی‌دار با گروه شاهد بیمار ($p < 0/001$). ##: اختلاف آماری معنی‌دار با گروه شاهد بیمار ($p < 0/01$). #: اختلاف آماری معنی‌دار با گروه شاهد بیمار ($p < 0/05$).



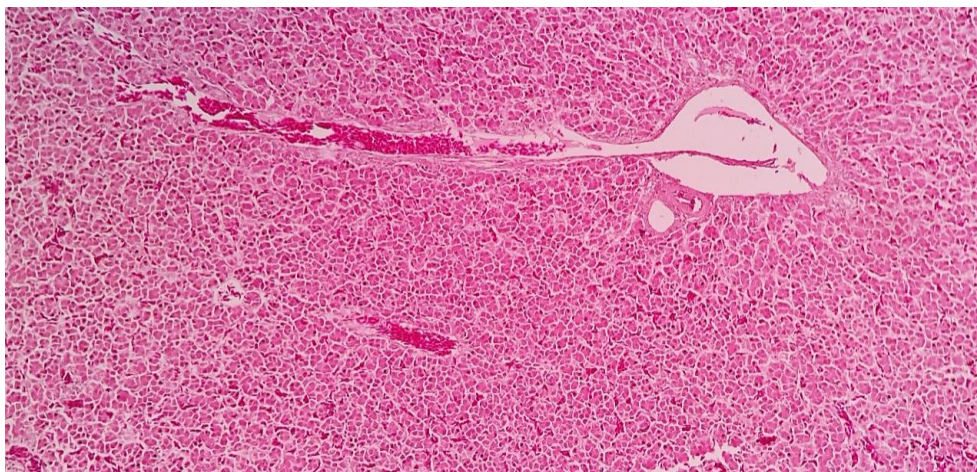
شکل ۶- نمای ریزبینی از بافت کبد پرندگان گروه شاهد سالم که نشان می‌دهد، بافت کبد کاملاً سالم و طبیعی است (رنگ آمیزی هماتوکسیلین-ائوزین، درشتنمایی $\times 120$).



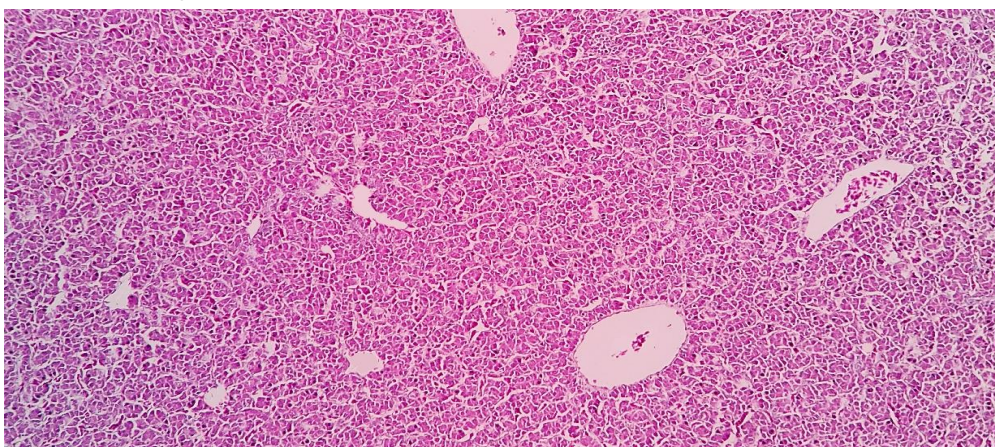
شکل ۷- نمای ریزبینی از بافت کبد جوجه‌های گروه شاهد گاواژ که در آن آسیب قابل ملاحظه‌ای در بافت کبد مشاهده نمی‌شود (رنگ آمیزی هماتوکسیلین-ائوزین، درشتنمایی $\times 120$).



شکل ۸- نمای ریزبینی از بافت کبد جوجه‌های گروه مواجهه‌یافته با باکتری سالمونلا. تغییرات شدید دژنراتیو و نکروز در نواحی مرکز لوبولی که تا نواحی پورتال نیز کشیده شده، ملاحظه می‌گردد. همچنین پرخونی شدید در وریدچه مرکزی و ورید پورتال و اتساع و پرخونی سینوزوئیدها نیز قابل مشاهده است (رنگ‌آمیزی هماتوکسیلین-ائوزین، درشتنمایی ۱۲۰×).



شکل ۹- نمای ریزبینی از بافت کبد گروه مواجهه‌یافته با باکتری سالمونلا به‌علاوه تیمار با عصاره آویشن. ملاحظه می‌گردد که از شدت پرخونی، تغییرات دژنراتیو و نکروز نسبت به بافت کبد گروه شاهد بیمار کاسته شده‌است (رنگ‌آمیزی هماتوکسیلین-ائوزین، درشتنمایی ۱۲۰×).



شکل ۱۰- نمای ریزبینی از بافت کبد گروه مواجهه‌یافته با باکتری سالمونلا به‌علاوه تیمار با آنتی‌بیوتیک اکسی‌تتراسایکلین. مشاهده می‌گردد که از وقوع صدمات بافتی ناشی از مواجهه تجربی با باکتری سالمونلا در کبد به خوبی جلوگیری شده و آسیب بافتی فقط در حد پرخونی جزئی و تغییرات دژنراتیو خفیف مشاهده می‌گردد (رنگ‌آمیزی هماتوکسیلین-ائوزین، درشتنمایی ۱۲۰×).

جدول ۳- مقایسه شدت آسیب بافت کبد بین گروه‌های مورد مطالعه (مقادیر به صورت میانگین \pm انحراف استاندارد در هر گروه ارائه شده است)

گروه مورد آزمایش	درجه آسیب در بافت کبد
(۱) شاهد سالم	۰/۰ \pm ۰/۰
(۲) شاهد گاواژ	۰/۰ \pm ۰/۰
(۳) شاهد بیمار (مواجهه با باکتری سالمونلا)	۳/۱۲ \pm ۰/۵۶***
(۴) مواجهه با باکتری سالمونلا+ تیمار با عصاره آویشن	۱/۹۹ \pm ۰/۰۸***#
(۵) مواجهه با باکتری سالمونلا+ تیمار با اکسی تتراسایکلین	۰/۴۵ \pm ۰/۳###

***: اختلاف آماری معنی‌دار با گروه شاهد سالم ($p < 0/001$). **: اختلاف آماری معنی‌دار با گروه شاهد سالم ($p < 0/01$). *: اختلاف آماری معنی‌دار با گروه شاهد سالم ($p < 0/05$).

####: اختلاف آماری معنی‌دار با گروه شاهد بیمار ($p < 0/001$). ###: اختلاف آماری معنی‌دار با گروه شاهد بیمار ($p < 0/01$). #: اختلاف آماری معنی‌دار با گروه شاهد بیمار ($p < 0/05$).

بحث و نتیجه‌گیری

موجود در اسانس این گیاه می‌باشد. در این ارتباط، کیم و همکاران در سال ۱۹۹۵ و بارت در سال ۲۰۰۴ هم اثرات ضد باکتریایی کارواکرول بر سالمونلا تایفی-موریوم را در شرایط آزمایشگاهی مورد بررسی قرار داده و نشان داده بودند که کارواکرول اثرات قوی بر علیه باکتری فوق دارد (Kim et al., 1995; Bart, 2004). نتایج تحقیقات مذکور هم با یافته‌های پژوهش حاضر که به ارزیابی تاثیر اسانس آویشن باغی در جلوگیری از عوارض عفونت تجربی ناشی از باکتری سالمونلا تایفی‌موریوم در روده و کبد جوجه‌های گوشتی پرداخته، هم‌خوانی دارد. همچنین پالسن در سال ۲۰۰۱ و باگامبولو و همکاران در سال ۲۰۰۴ نیز اثرات ضد میکروبی اسانس آویشن و ترکیبات کارواکرول و تیمول مربوط به آن را بر روی گونه‌های باکتری شیگلا مورد مطالعه قرارداداده و نتیجه گرفته‌بودند که ترکیبات مذکور دارای اثرات باکتری‌کشی قوی بر روی باکتری‌های مذکور هستند (Paulsen, 2001; Bagamboula et al., 2004).

از طرف دیگر براساس نتایج آسیب‌شناسی تحقیق حاضر مشخص شد که شدت آماس، زخم، خونریزی و نیز کاهش ارتفاع پرز مخاط روده باریک در جوجه‌های

در تحقیق حاضر که به منظور ارزیابی تاثیر اسانس آویشن باغی در جلوگیری از عوارض عفونت تجربی ناشی از باکتری سالمونلا تایفی‌موریوم در روده و کبد جوجه‌های گوشتی انجام شد، بر اساس داده‌های ارائه شده در جدول ۱ که مربوط به نتایج بخش میکروب-شناسی است، مشخص گردید که اسانس مذکور هر چند در جوجه‌های گوشتی گروه بیمار، از رشد باکتری فوق جلوگیری می‌کند ولی در مقام مقایسه، آنتی‌بیوتیک اکسی‌تتراسایکلین اثرات قوی‌تری در کنترل میزان رشد باکتری سالمونلا تایفی‌موریوم دارد و اختلاف مشاهده هم از نظر آماری معنی‌دار می‌باشد ($p < 0/05$), البته ملاحظه می‌گردد که استفاده از اسانس آویشن باغی هم در کاهش رشد باکتری مذکور قابل توجه بود که این یافته با نتایج کارامان و همکاران هم‌خوانی دارد (Karaman et al., 2001). با توجه به این‌که کارواکرول ترکیب اصلی و بیشترین جزء تشکیل دهنده اسانس آویشن باغی است (Nickavar et al., 2005; Mohammadpour-Vashvaei et al., 2015), لذا احتمالاً اثرات مربوط به جلوگیری از رشد باکتری سالمونلا تا حد زیادی به علت میزان بالای کارواکرول

در جوجه‌های گوشتی نقش عمده‌ای دارد و به‌نظر می‌رسد که استفاده از ترکیبات مکمل دارای آویشن باغی در تغذیه جوجه‌های گوشتی، می‌تواند در پیشگیری و حتی مهار و کنترل عفونت‌های سالمونلایی در گله‌های پرورشی طیور گوشتی، در کنار آنتی‌بیوتیک‌های رایج در فیلد بیماری‌های طیور موثر باشد.

سپاسگزاری

با توجه به این‌که، اطلاعات ارائه شده در تحقیق حاضر، برگرفته از یافته‌های پایان‌نامه دکترای دامپزشکی نویسنده نفیسه نوری اول با کد: ۱۰۲۲۰۰۴۰۱۶۶۴۳۰۱۴۰۰۱۶۲۴۹۸۶۷۱ می‌باشد. لذا نویسندگان مقاله بدین‌وسیله از کلیه مسئولین دانشگاه آزاد اسلامی واحد علوم پزشکی تبریز، مخصوصاً کارشناسان زحمتکش بخش‌های میکروبی‌شناسی و آسیب‌شناسی دانشکده دامپزشکی، کمال تشکر و قدردانی را دارند.

تضاد منافع

نویسندگان اعلام می‌دارند که هیچ‌گونه تضاد منافع ندارند.

گروه دریافت‌کننده اسانس آویشن باغی، کمتر از شدت و مقدار آن در روده پرندگان گروه بیمار تجربی بود که این یافته هم‌نشان‌دهنده اثرات آویشن باغی در ممانعت از آسیب به بافت روده جوجه‌های گوشتی مواجهه یافته با باکتری بیماری‌زا و آسیب‌رسان *سالمونلا تایفی‌موریوم* بود. همچنین در کبد جوجه‌های گوشتی، میزان و درجه آسیب بافتی در مورد پرندگان گروه تیمار شده با آویشن باغی بسیار کمتر از وضعیت موجود در کبد جوجه‌های گوشتی گروه بیمار تجربی بود. به همین‌شکل، حتی درجه آسیب در بافت کبد جوجه‌های گوشتی مربوط به گروه تیمار شده با آنتی‌بیوتیک اکسی‌تراسایکلین بسیار کمتر از وضعیت موجود در کبد جوجه‌های گوشتی گروه‌های تیمار شده با آویشن باغی و پرندگان گروه بیمار تجربی بود که این نتایج مهم نیز نشان‌دهنده اثرات قوی به‌ترتیب اکسی‌تراسایکلین و اسانس آویشن باغی در جلوگیری از رشد باکتری *سالمونلا تایفی‌موریوم* و ممانعت و کاهش آسیب بافتی در کبد می‌باشد.

نتیجه نهائی این‌که براساس یافته‌های بخش میکروبی‌شناسی و آسیب‌شناسی تحقیق حاضر می‌توان ادعا کرد که به احتمال زیاد، اسانس گیاه آویشن باغی در جلوگیری از رشد، ایجاد عفونت و آسیب بافتی ناشی از مواجهه تجربی با باکتری *سالمونلا تایفی‌موریوم*

منابع

- Amirmozaffari, N., Rahmani, Z. and Iesazadeh, K. (2013). Evaluation of the level of contamination with *Salmonella spp.* in red meat, chicken, and domestic and industrial eggs produced in Talesh city and assessment of their antibiotic resistance pattern. *Medical Sciences Journal*, 7(5): 60-65. [In Persian]
- Antunes, P., Mourão, J., Campos, J. and Peixe, L. (2016). Salmonellosis: The role of poultry meat. *Clinical Microbiology and Infection*, 22(2): 110-121.

- Azizpour, A. (2018). Survey on prevalence of *Salmonella Enteritidis* and *Salmonella Typhimurium* serotypes in broiler flocks of Ardabil province and determination of their antibiotics resistance to five antibacterial agents widely used in the Iranian medical field. *Journal of Health*, 9(2): 143-152. [In Persian]
- Bart, S. (2004). Essential oils: their antibacterial properties and potential application in foods: a review. *International Journal of Food Microbiology*, 94(1): 223 -253.
- Bagamboula. C.F., Uyttendaele, M. and Debevere, J. (2004). Inhibitory effect of thyme and basil essential oils, carvacrol, thymol, estragol, linalool and p-cymene towards *Shigella sonnei* and *S.-flexneri*. *Food Microbiology*, 21(1): 32-42.
- Esmaeili, H. and Hamed, M. (2014). *Salmonella's* serotypes in domestic eggs in Gilan province. *Iran Journal Infectious Disease*, 19(65): 39-45. [In Persian]
- Fardous, J. and Shamsuzzaman, S. (2015). Detection of potential pathogenic aerobic bacteria from egg shell and egg contents of hen collected from poultry. *Bangladesh Medical Research Council Bulletin*, 41(2): 67-72.
- Frei, A., Zimmermann, A. and Weigand, K. (1984). The N-terminal propeptide of collagen type III in serum reflects activity and degree of fibrosis in patients with chronic liver disease. *Hepatology*, 4(5): 830-834.
- Ferrari, R.G., Rosario, D.K., Cunha-Neto, A., Mano, S.B., Figueiredo, E.E. and Conte-Junior, C.A. (2019). Worldwide epidemiology of *Salmonella* serovars in animal-based foods: a meta-analysis. *Applied and environmental microbiology*, 85(14): 59-69.
- Gulgun, M., Erdem, O., Ozta, E., Kesik, V., Balamtekin, N., Vurucu, S., *et al.* (2010). Proanthocyanidin prevents methotrexate-induced intestinal damage and oxidative stress. *Experimental Toxicology and Pathology*, 62(2):109-115
- Harsha, H., Reshmi, R., Varghese, R., Divya, P.S., Rahiman, K.M. and Hatha, A.M. (2011). Prevalence and antibiotic resistance of *Salmonella* from the eggs of commercial samples. *Journal of Microbiology and Infectious Diseases*, 1(03):93-100.
- Mohammadpour-Vashvaei, R., Sepehri, Z., Jahantigh, M. and Javadian, F. (2015). Antimicrobial Activities of *Teucrium polium* against *Salmonella Typhimurium*. *International Journal of Advanced Biological and Biomedical Research*, 3(2): 149-152.
- Tizfahm-Tikmedash, H., Nasiri-Semnani, S.H., Tajabadi-Ebrahimi, M., Alizadeh, H., Javadzadeh, Y. and Hamed Yazdan, S. (2013). Synergistic Antimicrobial Effect of *Lactobacillus plantarum* with Extracts of *Satureia hortensis* and *Anethum geravolens* on *Salmonella Typhimurium*; In Vitro and in Animal model. *Journal of Ofogh-e-Danesh*, 2(60): 90-95. [In Persian]
- Jahantigh, M., Beigomi, M., Mohkami, Z. and Saeidi, S. (2022). Antimicrobial activity medical plant extracts, *Prosopis farcta* L. and *Datura stramonium* L., against *Salmonella Typhimurium* isolated from poultry in Zabol. *Quality and Durability of Agricultural and Food stuffs*, 1(3): 36-45. [In Persian]
- Haji Seyedtaghiya, M., Nayeri Fasaee, B. and Peighambari, S.M. (2021). Antimicrobial and antibiofilm effects of *Satureja hortensis* essential oil against *Escherichia coli* and *Salmonella* isolated from poultry. *Iranian journal of Microbiology*, 13(1):74-80.
- Jafari, R.A., Ghorbanpoor, M., Zahrae-Salehi, T., Mayahi, M. and Gholipour-Azar, M. (2017). Serotyping and antibiotic resistance patterns of isolated *Salmonella* from broiler chickens in Ahvaz. *Journal of Veterinary Clinical Pathology*, 4(4): 327-336. [In Persian]
- Karaman, S., Digrak, M., Ravid, U. and Ilcim, A. (2001). Antibacterial and antifungal activity of essential oils of *Thymus revolutus celak* from Turkey. *Journal of Ethnopharmacology*, 76(1): 183-186.
- Kim, J.M., Marshall, M.R., Cornell, J.A., Preston, J.F. and Wel, C.I. (1995). Antibacterial activity of Carvacrol, Citral and Geraniol against *Salmonella Typhimurium* in culture medium and fish cube. *Journal of Food Sciences*, 60(1): 1364-1368.

- Lee, G. and Luna, H.T. (1988). Manual of histologic staining methods of the armed forces institute of pathology. 3rd ed. The Blakiston Division Mc Graw. Hill Book Company, pp: 32-107.
- Little, C., Walsh, S., Hucklesby, L., Surman-Lee, S., Pathak, K., Hall, Y., *et al.* (2006). Salmonella contamination in non-UK produced shell eggs on retail sale in some regions of England. *Weekly releases (1997–2007)*, 11(47): 3081-3086.
- Miranzadeh, H., Zahraei Salehi, T. and Karimi, V. (2012). The count of aerobic mesophil bacteria and isolate Salmonella spp. on egg in Isfahan. *Veterinary Researches & Biological Products*, 36(1):31-5. [In Persian]
- Manandhar, B., Paudel, K.R., Sharma, B. and Karki, R. (2018). Phytochemical profile and pharmacological activity of *Aegle marmelos* Linn. *Journal of Integrative Medicine*, 16(3): 153-163.
- Nickavar, B., Mojab, F. and Dolat-abadi R. (2005). Analysis of the essential oils of two Thymus species from Iran. *Food Chemistry*, 90(1): 609 - 611. [In Persian]
- Paulsen, B.S. (2001). Plant polysaccharides with immunostimulatory activities. *Current Organic Chemistry*, 5(1): 939-950.
- Rezaee, R., Mohammadi, S. and Faizee, S. (2018). A study of Salmonella spp. contamination of eggs in Sanandaj in 2017. *Zanko Journal of Medical Sciences*, 19(61): 43-49.
- Villagran-de la Mora, Z., Vázquez-Paulino, O., Avalos, H., Ascencio, F., Nuno, K. and Villarruel-López, A. (2020). Effect of a synbiotic mix on lymphoid organs broilers infected with *Salmonella Typhimurium* and *Clostridium perfringens*. *Animals (Basel)*, 10(886): 1-14.