

## Experimental evaluation of the effect of folic acid on corneal burn ulcer healing in New Zealand white rabbit

Mahloujiyan, A.<sup>1</sup>, Jahandideh, A.<sup>2\*</sup>, Asghari, A.<sup>2</sup>, Mortezaei, P.<sup>3</sup>

1- D.V.M Graduate, Faculty of Specialized Veterinary Sciences, Science and Research Branch, Islamic Azad University, Tehran, Iran.

2- Associate Professor, Department of Veterinary Surgery, Faculty of Specialized Veterinary Sciences, Science and Research Branch, Islamic Azad University, Tehran, Iran.

3- Associate Professor, Department of Pathology, Faculty of Specialized Veterinary Sciences, Science and Research Branch, Islamic Azad University, Tehran, Iran.

\*Corresponding author's email: dr.jahandideh@gmail.com

(Received: 2019/1/7 Accepted: 2019/11/9)

### Abstract

Corneal ulcer is one of the most common eye diseases, which can be caused by trauma, chemical agents, and some bacteria, viruses, and chlamydia. Treatment of corneal ulcer has always been a concern in ophthalmology. This study was carried out to investigate the effects of folic acid on corneal burn ulcer healing in 20 adult male New Zealand white rabbits in a similar weight and age range. After general anesthesia, corneal ulcer was induced in the left eye of all rabbits and immediately fluorescence staining was done to ensure that all of the ulcers were identical in size (6 mm). The rabbits were then divided into four equal groups including three experimental groups and a control group. After the surgery, the experimental groups (first to third groups) were gavaged with 2, 5 and 10 mg/kg body weight folic acid every day for 21 days. The histopathological studies showed that vascularization, inflammation, and corneal matrix edema were significantly reduced, but the epithelium of cornea was increased in folic acid treated rabbits compared to control group ( $p<0.05$ ). In addition, the use of folic acid improved the natural regularity and structure of corneal collagen fibers, significantly ( $p<0.05$ ). According to the results, it seems that folic acid has appropriate and acceptable effects on corneal ulcer healing in rabbits.

**Conflict of interest:** None declared.

**Keywords:** Antioxidants, Corneal ulcer, Folic acid, Rabbit.

"مقاله پژوهشی"

DOI: 10.30495/JVCP.2020.670751

## ارزیابی تجربی تاثیر اسید فولیک بر ترمیم زخم سوختگی قرینه در خرگوش سفید نیوزلندی

امیرحسین محلو جیان<sup>۱</sup>، علیرضا جهان‌دیده<sup>۲\*</sup>، احمد اصغری<sup>۲</sup>، پژمان مرتضوی<sup>۳</sup>

۱-دانش‌آموخته دکترای حرفه‌ای دامپزشکی، دانشکده علوم تخصصی دامپزشکی، واحد علوم و تحقیقات، دانشگاه آزاد اسلامی، تهران، ایران.

۲-دانشیار گروه جراحی، دانشکده علوم تخصصی دامپزشکی، واحد علوم و تحقیقات، دانشگاه آزاد اسلامی، تهران، ایران.

۳-دانشیار گروه پاتوبیولوژی، دانشکده علوم تخصصی دامپزشکی، واحد علوم و تحقیقات، دانشگاه آزاد اسلامی، تهران، ایران.

\*نویسنده مسئول مکاتبات: dr.jahandideh@gmail.com

(دریافت مقاله: ۹۷/۱۰/۱۷ پذیرش نهایی: ۹۸/۸/۱۸)

## چکیده

زخم قرینه یکی از بیماری‌های به نسبت شایع چشم است که در اثر ضربه، مواد شیمیایی و دخالت برخی عوامل ویروسی، باکتریایی و کلامیدیایی ممکن است رخ دهد. این مطالعه به منظور بررسی اثر اسید فولیک بر ترمیم زخم سوختگی قرینه روی ۲۰ سر خرگوش سفید نیوزلندی نر بالغ در یک محدوده وزنی و سنی انجام شد. بدین منظور، بعد از بیهوشی کامل، زخم قرینه در چشم چپ هر یک از خرگوش‌ها ایجاد شد و پس از ایجاد سوختگی برای اطمینان از یکسان بودن زخم‌ها (قطر ۶ میلی‌متر) رنگ‌آمیزی چشم با فلورسئین انجام شد. سپس خرگوش‌ها به چهار گروه مساوی شامل سه گروه آزمایشی و یک گروه شاهد تقسیم شدند. در گروه‌های آزمایشی (اول تا سوم) اسید فولیک به ترتیب به مقدار ۲، ۵ و ۱۰ میلی‌گرم به‌ازای هر کیلوگرم وزن بدن، روزانه و تا ۲۱ روز بعد از جراحی گاوآژ شد. در آسیب‌شناسی بافتی عروق‌زایی، میزان التهاب و ادم بستره قرینه در خرگوش‌های تحت درمان با اسید فولیک در مقایسه با گروه شاهد به‌طور معنی‌داری کاهش نشان داد، اما لایه‌های بافت پوششی قرینه افزایش یافته بود ( $p < 0/05$ ). همچنین استفاده از اسید فولیک به‌طور معنی‌داری موجب بهبود نظم طبیعی رشته‌های کلاژن قرینه شد ( $p < 0/05$ ). براساس نتایج بدست آمده به نظر می‌رسد که اسید فولیک اثرات مناسب و قابل قبولی بر روند ترمیم زخم قرینه خرگوش داشته‌باشد.

کلیدواژه‌ها: اسید فولیک، زخم قرینه، خرگوش، آنتی‌اکسیدان‌ها.

## مقدمه

چشم از سه لایه تشکیل شده، به طوری که شبکیه داخلی ترین لایه آن بوده و مشیمیه بین شبکیه و صلبیه، قرار گرفته است. در واقع صلبیه لایه خارجی و فیبروزی چشم می باشد که باعث قوام و سفتی چشم می شود و از ضربات شدید و فوری در چشم جلوگیری می کند. همچنین صلبیه در قسمت قدام چشم شفاف شده و قرنیه را ایجاد می کند (Slatter, 2003). قرنیه ارگانی در چشم است که با ایجاد سطحی صاف و شفاف باعث عبور منظم دسته های نور به داخل چشم می شود. هرگونه آسیب در این لایه، شفافیت و توانایی محافظت آن را از بین می برد. قرنیه کم سلول و بدون رگ است و عوامل باکتریایی، ویروسی، انگلی و قارچی متعددی می توانند سبب عفونت های شدیدی در قرنیه شوند و در بررسی بافت شناسی، سلول های متعددی مرتبط با سیستم ایمنی، از جمله نوتروفیل، لنفوسیت، مونوسیت و ماکروفاژ در بستر قرنیه یافت می شوند (Shimazaki *et al.*, 1997). درمان زخم قرنیه، از دغدغه های همیشگی علم چشم پزشکی بوده است. دلیل این امر نیز به خاطر اهمیت بالای قرنیه در ایجاد و حفظ دید طبیعی می باشد. زخم قلیایی قرنیه واکنش التهابی شدیدتری را نسبت به آسیب های ناشی از تروما ایجاد می کند و این التهاب شدید می تواند با مهار رشد اپیتلیوم طبیعی منجر به ایجاد فیروز یا اسکار در سطح قرنیه گردد (Meller *et al.*, 2000). پس از وارد شدن آسیب به قرنیه سلول های اطراف ناحیه آسیب دیده اعم از سلول های بافت پوششی، بستره و آندوتلیوم با تقسیمات سلولی و نیز

فراخوانی سلول های سیستم ایمنی نظیر نوتروفیل ها، ماکروفاژها و مونوسیت ها تلاش می کنند تا آسیب وارده را ترمیم و التیام بخشند که در پی آن ناحیه ملتهب و خیزدار می شود. در بسیاری از موارد سلول های بافت پوششی به دلیل فروپاشی غشای پایه و تراوش پروتئینازها قادر نخواهند بود اتصال لازم جهت برگرداندن لایه ها را فراهم کنند و فاصله بین سلول های بافت پوششی زیاد و پیوند بین آن ها سست می گردد (Li *et al.*, 1999). ایجاد زخم در قرنیه، افزایش فعالیت پروتئینازهای تخریبی و کاهش فعالیت پروتئینازها باعث از هم گسیختگی سریع کلاژن و سایر اجزای خارج سلولی ماتریکس قرنیه می شود. سوختگی های قلیایی باعث آسیب به ملتحمه، قرنیه و ایجاد زخم عمیق و حتی سوراخ شدن قرنیه می شود. تاخیر در درمان زخم قرنیه باعث عفونی شدن و در نتیجه کوری می شود. همچنین تاخیر در التیام قرنیه کمترین اثری که به جای می گذرد، کدورت دائمی آن می باشد. به این ترتیب کمک به درمان سریع تر قرنیه و کاهش عوارض زخم آن، امری ضروری به نظر می رسد (Shoham *et al.*, 2008). در شرایط پاتولوژیک و آسیب بافت قرنیه، بطور مشخصی افزایش رادیکال های آزاد اکسیژن (reactive oxygen species; ROS) و افزایش شرایط اکسیداتیو و کاهش در اجزای سیستم آنتی اکسیدانی وجود دارد. عوامل مهارکنندگی رادیکال های آزاد مانند سوپراکسید دیسموتاز (superoxide dismutase; SOD)، کاتالاز، ویتامین E، گلوکوتایون و اسیداسکوربیک در کاهش آسیب اشعه ماورای بنفش و لیزر درمانی در قرنیه چشم موثر می باشند (Kasetsuwan *et al.*, 1999). رادیکال های آزاد علاوه بر آسیب به اندوتلیال دیواره عروق و

ری‌متیلاسیون دو مسیر بیوشیمیایی که هموسیستئین را به متیونین تبدیل می‌کنند و ترانس سولفوراسیون که هموسیستئین را به سیستئین و تائورین تبدیل می‌کند، به وجود می‌آید (Miller *et al.*, 2003). غلظت بالای هموسیستئین خطر آسیب‌های عروقی را افزایش می‌دهد (Boushey *et al.*, 1996). فولات برای تنظیم سطح هموسیستئین، متابولیسم DNA (deoxy ribonucleic acid)، RNA (ribonucleic acid) و متیلاسیون پروتئین‌های متعدد و اجزاء ساختاری سلول لازم است (Pietrzik *et al.*, 2010). طی مطالعه‌ای اثر بخشی اسید فولیک در کاهش سطح هموسیستئین و آسیب‌های عروقی نشان داده شده است (Giles *et al.*, 1995). اسید فولیک، شکل صناعی (سنتتیک) و اکسیدشده فولات دارای خاصیت آنتی‌اکسیدانی می‌باشد که به نام‌های فولات یا ویتامین B9 نیز خوانده می‌شود و در حذف رادیکال‌های آزاد، کاهش استرس اکسیداتیو و در نتیجه کاهش آسیب بافتی نقش مهمی دارد (Ponziani *et al.*, 2012). اسید فولیک برای تولید تتراهیدروفولات مورد نیاز است که در سم‌زدایی فرمیت دخیل است. تتراهیدروفولات کوفاکتور ضروری در ساخت تیمیدین، DNA و RNA می‌باشد. تجمع فرمیت باعث مهار سیتوکروم اکسیداز می‌شود و بنابراین مسدود شدن فسفوریلاسیون اکسیداتیو میتوکندری را مهار می‌کند (Nicholls, 1975). اسید فولیک با دارا بودن خواصی چون ضد رادیکال‌های آزاد، آنتی‌اکسیدانی و ضدالتهابی در کاهش آسیب‌های بافتی می‌تواند موثر باشد و بافت‌ها را از آسیب‌های وارده محافظت کند (Mannino *et al.*, 2003). با توجه به این‌که درمان با داروهای مختلف برای جلوگیری از بروز التهابات سلولی ناشی از زخم‌های

آسیب‌های اکسیداتیو به بافت، منجر به آزادسازی سایتوکاین‌ها نیز می‌شوند. سایتوکاین‌ها پیش‌سازهای التهابی بوده و سبب فراخوانی نوتروفیل‌ها شده و در نهایت، فراخوانی این سلول‌های چند هسته‌ای، باعث یک آسیب عمومی و سیستمیک می‌شود (Fellstrom *et al.*, 1998).

فولات یک اصطلاح عمومی برای ویتامینی محلول در آب است که به عنوان یک کوآنزیم ضروری در انتقال تک‌کربن در متابولیسم اسیدهای نوکلئیک و اسیدهای آمینه عمل می‌کند و عملکرد مهم آن در متابولیسم پورین و پریمیدین می‌باشد. اسید فولیک یک اسید مونوگلووتامیک اکسید شده و فعال‌ترین شکل ویتامین است و به ندرت در غذا یافت می‌شود (Babior *et al.*, 1994). تمایز بین فولات خوراکی و اسید فولیک مهم است زیرا دارای قابلیت‌های زیستی متفاوتی می‌باشد (Lewis *et al.*, 1992). طی مطالعات بالینی در نیم قرن گذشته اثر محافظتی فولات در برابر بروز عوارض عصبی، به ویژه آنانسفالی (anencephaly) و اسپینا بیفیدا (spina bifida) و همچنین ارتباط بین سطوح پایین سرمی آن و کم‌خونی مگالوبلاستیک به خوبی شناخته شده است (Mills *et al.*, 1989). کاهش میزان فولات در خون باعث آسیب عروقی می‌شود. این رابطه ممکن است به افزایش سطح هموسیستئین مربوط باشد. فولات یک کوفاکتور متابولیسم هموسیستئین است و سطوح پایین آن باعث افزایش غلظت هموسیستئین سرم می‌شود (Selhub *et al.*, 1993). هموسیستئین یک اسید آمینه غیر ضروری حاوی سولفور است که از متابولیسم اسید آمینه ضروری متیونین مشتق می‌شود. هموسیستئین به طور معمول از طریق

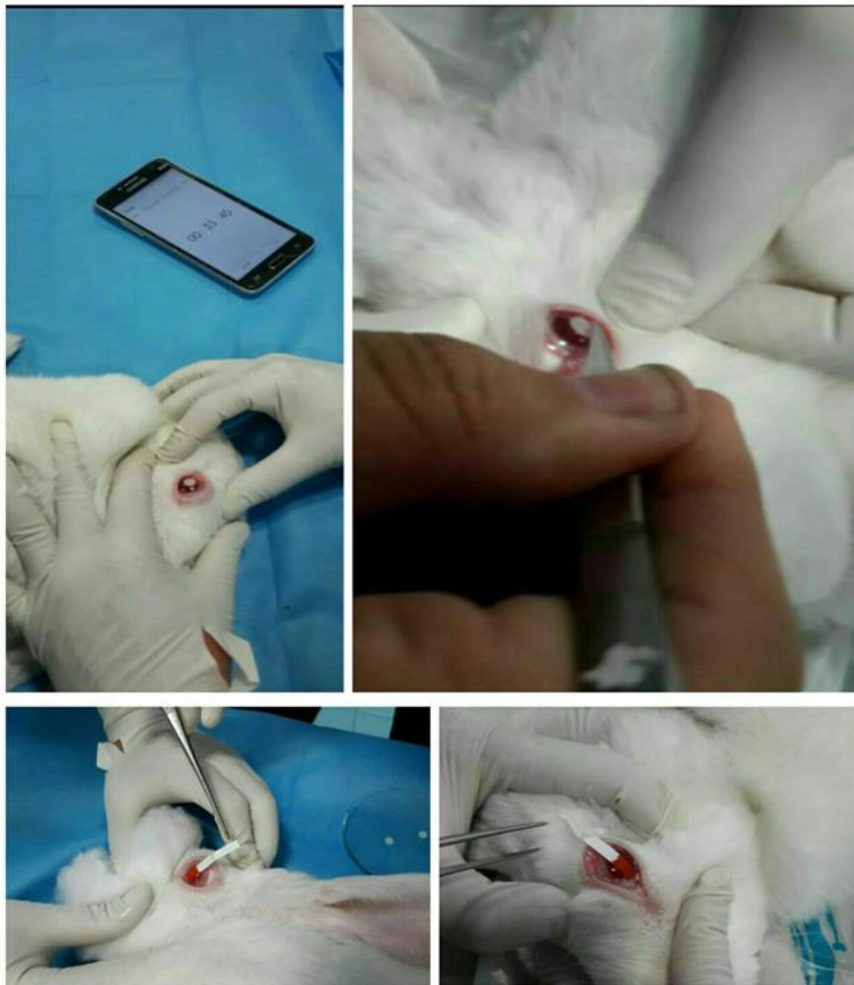- **داروی مصرفی:** اسید فولیک مورد نیاز به صورت پودر خالص (Sigma-USA) تهیه گردید و برای خوراندن در غلظت‌های مختلف در سالی‌ن نرمال رقیق شده و به مدت ۲۱ روز به گروه‌های درمان خورانده شد.

- **روش ایجاد زخم سوختگی قرنیه:** ابتدا به منظور ایجاد بیهوشی از کتامین ۱۰ درصد (Alfasan-Netherland) به میزان ۴۰ میلی‌گرم به ازای هر کیلوگرم وزن بدن و زایلازین ۲ درصد (Alfasan-Netherland) با دوز ۱۰ میلی‌گرم به ازای هر کیلوگرم وزن بدن به صورت تزریق داخل عضلانی استفاده شد. پس از بیهوشی کامل، چشم چپ هر کدام از خرگوش‌ها با ۲ قطره تتراکایین (داروپخش، ایران) ۰/۵ درصد آغشته شد و پس از ۵ دقیقه کاغذ صافی (واتمن، امریکا) مدور به قطر ۶ میلی‌متر که آغشته به ۳۰ میکرولیتر سود یک نرمال (مرک، آلمان) بود، برای مدت ۶۰ ثانیه در مرکز قرنیه قرار داده شد. به دنبال برداشت کاغذ صافی چشم با ۲ میلی‌لیتر سالی‌ن نرمال (مرک، آلمان) استریل شستشو داده شد و بلافاصله پس از ایجاد سوختگی، رنگ‌آمیزی چشم با فلورسئین (مرک، آلمان) برای اطمینان از یکسان بودن زخم‌ها (قطر ۶ میلی‌متر) انجام شد (شکل ۱). برای جلوگیری از درد بعد از عمل به تمام گروه‌ها تک دوز فلونیکسین مگلو مین (لابراتوارهای رازک، ایران) به میزان ۱ میلی‌گرم به ازای هر کیلوگرم وزن بدن به صورت زیرجلدی تزریق شد (Xiao-Wei et al., 2012).

قرنیه با حضور ترکیبات آنتی‌اکسیدان مطرح گردیده است (Alio et al., 1995)، لذا در مطالعه حاضر به بررسی اثر اسید فولیک به عنوان یک آنتی‌اکسیدان قوی بر زخم سوختگی قرنیه در خرگوش پرداخته شد.

## مواد و روش‌ها

- **حیوانات مورد استفاده:** این مطالعه از نوع تجربی بوده و تمام مراحل کار در دانشکده دامپزشکی واحد علوم و تحقیقات تهران انجام گرفت. مطالعه روی ۲۰ سر خرگوش سفید نیوزلندی نر بالغ در محدوده وزنی ۳/۵-۳ کیلوگرم و محدوده سنی یکسان (۱۵ ماهگی) انجام شد. خرگوش‌ها از بخش تکثیر و نگه‌داری حیوانات آزمایشگاهی انستیتو پاستور ایران تهیه و در قفس‌های مخصوص نگه‌داری شدند. به منظور پرهیز از استرس و سازگار شدن حیوانات با محیط، هیچ‌گونه آزمایشی به مدت یک هفته روی خرگوش‌ها صورت نگرفت و تمامی حیوانات تحت شرایط محیطی و تغذیه‌ای یکسان (دما، رطوبت، نور، نوع جیره غذایی و تعداد دفعات غذای یکسان) و در چرخه روشنایی/تاریکی ۱۲ ساعته نگه‌داری شدند. تغذیه خرگوش‌ها با استفاده از پلت آماده مخصوص حیوانات آزمایشگاهی صورت گرفت و آب نیز به صورت آزاد در اختیار حیوانات قرار گرفت. پروتکل این مطالعه مطابق اصول اخلاقی مورد تأیید کمیته‌های بین‌المللی حمایت از حقوق حیوانات آزمایشگاهی انجام گردید.



شکل ۱- ایجاد زخم قرنیه توسط کاغذ صافی آغشته به سود یک نرمال و رنگ آمیزی با فلورسئین.

در گروه شاهد مساوی با سایر گروه‌ها آب مقطر گاوآژ شد.

- آسیب‌شناسی بافتی: در پایان هفته سوم حیوانات بیهوش شده و عمل برداشت کره چشم انجام گرفت. پس از جداسازی کره چشم، نمونه‌ها در فرمالین ۱۰ درصد قرار داده شدند. در آزمایشگاه پس از پایدار شدن نمونه‌ها، محل زخم قرنیه از کره چشم جدا شده و پس از طی روند آماده‌سازی و تهیه بلوک پارافینی مقاطع ۴ میکرونی از آنها تهیه شد و با استفاده از روش

- گروه‌های مطالعه: خرگوش‌ها بعد از بازگشت از بیهوشی به طور تصادفی به چهار گروه پنج تایی (شاهد، آزمایش یک، آزمایش دو و آزمایش سه) تقسیم شدند. در گروه آزمایش یک، ۲ میلی‌گرم به ازای هر کیلوگرم وزن بدن، در گروه آزمایش دو، ۵ میلی‌گرم به ازای هر کیلوگرم وزن بدن و در گروه آزمایش سه، ۱۰ میلی‌گرم به ازای هر کیلوگرم وزن بدن بلافاصله در روز جراحی تا ۲۱ روز بعد از جراحی روزانه اسید فولیک گاوآژ شد.

حضور یاخسته‌های التهابی مورد بررسی قرار گرفت (Rinastit et al., 2006).

رنگ‌آمیزی تری کروم ماسون رنگ‌آمیزی شدند. در درجه بندی آسیب‌شناختی بافتی (جدول ۱)، شاخص‌های موثر بر ترمیم زخم، شامل میزان عروق زایی، عدم تشکیل لایه‌های بافت پوششی، خیز بستره، بی‌نظمی رشته‌های کلاژن و حضور یا عدم

جدول ۱- نحوه درجه‌بندی شاخص‌های آسیب‌شناختی بافت قرنیه

امتیاز	معیار ارزیابی	نوع شاخص
۰	عدم تشکیل عروق	عروق زایی
۱	کم	
۲	متوسط	
۳	زیاد	
۰	۵ لایه و بیشتر	اپیتلیوم
۱	۳-۴ لایه	
۲	۱-۲ لایه	
۳	عدم تشکیل کامل اپیتلیوم	
۰	عدم حضور	التهاب
۱	اندک و پراکنده	
۲	متوسط	
۳	شدید و گسترده	
۰	عدم وجود ادم	ادم استروما
۱	مختصر و کانونی	
۲	متوسط و کانونی	
۳	گسترده و وسیع	
۰	طبیعی	نظم رشته‌های کلاژن
۱	بی‌نظمی کم	
۲	بی‌نظمی متوسط	
۳	عدم وجود نظم	
۱۵-۰		جمع


درجه‌بندی شد. همچنین داده‌ها با روش کروسکال والیس (Kruskal wallis) تحلیل شده و اختلافات در سطح  $p < 0.05$  معنی‌دار تلقی شد.

- تحلیل آماری داده‌ها: جهت بررسی‌های آماری و تحلیل نتایج آسیب‌شناختی بافتی توسط بسته نرم‌افزاری SPSS ویرایش ۲۲، کلیه داده‌های کیفی تبدیل به داده‌های کمی شده و با معیار افزایشی از ۰ تا ۳

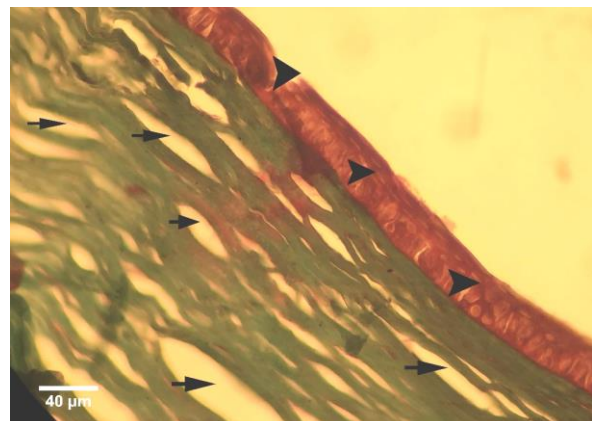
## یافته‌ها

در مشاهدات ریزبینی از نظر ترمیم اپیتلیوم بین گروه شاهد و گروه‌های درمان اختلاف آماری معنی‌داری ( $p < 0/05$ ) مشاهده گردید، به طوری که در گروه شاهد تعداد لایه‌های اپیتلیوم ۲ لایه و در گروه‌های درمانی ۴ لایه بود. البته بین گروه‌های درمانی از این نظر اختلاف آماری وجود نداشت. همچنین عروق‌زایی تنها در گروه درمانی با دوز ۱۰ میلی‌گرم به‌ازای هر کیلوگرم وزن بدن کمترین میزان را نشان داد که اختلاف آماری معنی‌داری ( $p < 0/05$ ) با گروه شاهد داشت. ولی بین دیگر گروه‌های درمانی و گروه شاهد در این خصوص اختلاف آماری معنی‌داری مشاهده نشد. شاخص التهاب

نیز تنها در گروه درمانی با دوز ۱۰ میلی‌گرم به‌ازای هر کیلوگرم وزن بدن کمترین میزان را نشان داد و از این نظر اختلاف آماری معنی‌داری ( $p < 0/05$ ) را با گروه شاهد و گروه‌های درمانی با دوزهای ۲ و ۵ میلی‌گرم به‌ازای هر کیلوگرم وزن بدن نشان داد. همچنین ادم استروما و نظم رشته‌های کلاژن نیز در گروه‌های درمانی با دوزهای ۵ و ۱۰ میلی‌گرم به‌ازای هر کیلوگرم وزن بدن اختلاف آماری معنی‌داری ( $p < 0/05$ ) را با گروه شاهد نشان داد، به طوری که میزان ادم استروما کمتر و نظم رشته‌های کلاژن در این گروه‌ها بیشتر بود (شکل‌های ۲ تا ۵ و نمودار ۱).

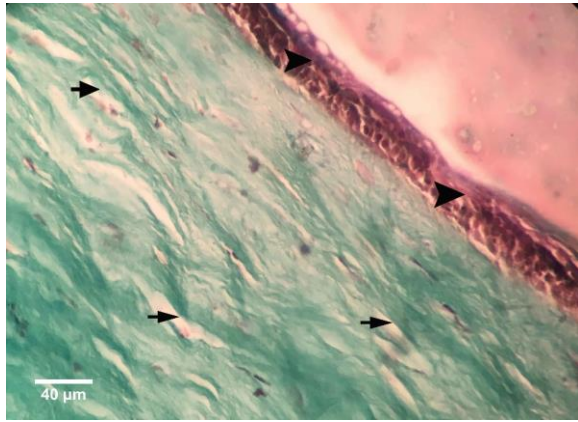


شکل ۳- نمای ریزبینی قرنیه در گروه آزمایش اول (تیمار با اسید فولیک به میزان ۲ میلی‌گرم به‌ازای هر کیلوگرم وزن بدن). اپیتلیوم نوزایش یافته (نوک پیکان‌ها) و کاهش نظم رشته‌های کلاژن و ادم شدید استروما (پیکان‌ها) دیده می‌شود (رنگ‌آمیزی تری کروم ماسون، درشت‌نمایی  $\times 400$ ).




شکل ۲- نمای ریزبینی قرنیه در گروه شاهد. اپیتلیوم نوزایش یافته (نوک پیکان‌ها) و کاهش نظم رشته‌های کلاژن و ادم شدید استروما (پیکان‌ها) مشاهده می‌شود (رنگ‌آمیزی تری کروم ماسون، درشت‌نمایی  $\times 400$ ).

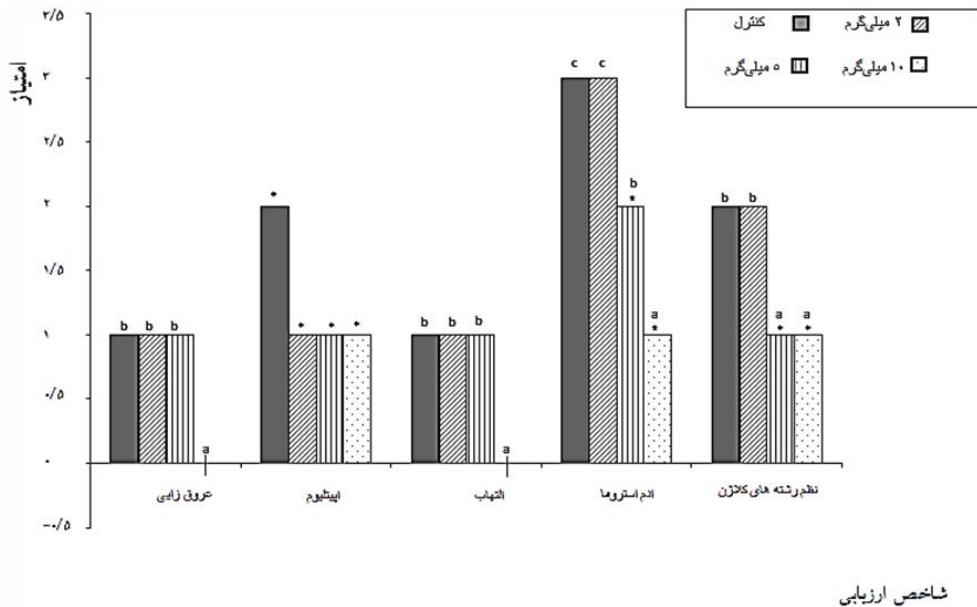




شکل ۵ - نمای ریزبینی قرنیه در گروه آزمایش سوم (تیمار با اسید فولیک به میزان ۱۰ میلی گرم به ازای هر کیلوگرم وزن بدن). اپیتلیوم نوزایش یافته (نوک پیکان‌ها) و منظم تر بودن رشته‌های کلاژن نسبت به گروه‌های آزمایش دوم و سوم و شاهد و ادم خفیف استروما (پیکان‌ها) دیده می‌شود (رنگ‌آمیزی تری کروم ماسون، درشت‌نمایی  $\times 400$ ).



شکل ۴ - نمای ریزبینی قرنیه در گروه آزمایش دوم (تیمار با اسید فولیک به میزان ۵ میلی گرم به ازای هر کیلوگرم وزن بدن). اپیتلیوم نوزایش یافته (نوک پیکان‌ها) و منظم بودن رشته‌های کلاژن نسبت به گروه‌های آزمایش اول و شاهد و ادم قابل توجه استروما (پیکان‌ها) دیده می‌شود (رنگ‌آمیزی تری کروم ماسون، درشت‌نمایی  $\times 400$ ).



شاخص ارزیابی

نمودار ۱ - مقایسه شاخص‌های مختلف آسیب‌شناختی قرنیه بین گروه‌های مختلف درمان با اسید فولیک.

\* در مورد هر شاخص نشان‌دهنده وجود اختلاف آماری معنی‌دار ( $p < 0.05$ ) در مقایسه با گروه شاهد می‌باشد.

a, b در مورد هر شاخص حروف غیریکسان نشان‌دهنده اختلاف آماری معنی‌دار می‌باشد ( $p < 0.05$ ).

## بحث و نتیجه‌گیری

در مطالعه حاضر اثرات اسیدفولیک بر التیام زخم سوختگی قرنیه در خرگوش مورد بررسی قرار گرفت. با توجه به نتایج به دست آمده به نظر می‌رسد که ۲۱ روز بعد از جراحی، گروه درمانی دریافت‌کننده ۱۰ میلی‌گرم اسید فولیک، در شاخص‌های ارزیابی عروق‌زایی، اپیتلیوم، التهاب و نظم رشته‌های کلاژن نتایج بهتری را در مقایسه با گروه‌های درمانی دریافت‌کننده اسیدفولیک به میزان ۲ و ۵ میلی‌گرم، براساس درجه‌بندی‌های انجام شده، دارد. همچنین در ارزیابی شاخص ادم استروما که کاهش میزان آن یکی از شاخص‌های بهبود در روند ترمیم به حساب می‌آید، گروه درمانی دریافت‌کننده ۱۰ میلی‌گرم اسید فولیک نیز، نتایج بهتری در مقایسه با گروه‌های درمانی دریافت‌کننده ۲ و ۵ میلی‌گرم از اسیدفولیک، نشان می‌دهد.

نقش آنتی‌اکسیدان‌ها در پیشگیری و درمان زخم قرنیه توسط مطالعات بسیار گزارش شده است. مطالعات اخیر به خوبی نشان داده‌اند اسید فولیک آنتی‌اکسیدان‌های آنزیمی و غیرآنزیمی کاهش یافته را به حالت اول باز می‌گرداند و با اثر مهارکنندگی رادیکال‌های آزاد اکسیژن (ROS) موجب درمان و بهبود می‌شود (Seth et al., 2000). با ایجاد زخم در قرنیه، افزایش فعالیت پروتئینازهای تخریبی و کاهش فعالیت پروتئازها باعث از هم گسیختگی سریع کلاژن و سایر اجزای خارج سلولی ماتریکس قرنیه می‌شود. بعد از آسیب قرنیه، به طور قابل توجهی افزایش رادیکال‌های آزاد اکسیژن و افزایش شرایط اکسیداتیو و کاهش در اجزای سیستم آنتی‌اکسیدانی وجود دارد (Strubbe et al., 2000). مطالعات نشان می‌دهد که فولات اثرات

حفاظتی خود را از طریق فعالیت پاکسازی رادیکال‌های آزاد انجام می‌دهد (Mannino et al., 2003). در رابطه با نقش آنتی‌اکسیدان‌ها برای کاهش این اکسیدان‌ها، مطالعات زیادی صورت گرفته است. اسید فولیک با کاهش نفوذ لکوسیت‌ها موجب تخفیف واکنش التهابی می‌شود و تولید بعضی میانجی‌های فیروزی نظیر TGF (transforming growth factor) توسط لکوسیت‌ها را کاهش و از افزایش سنتز کلاژن و پیشرفت روند فیروزی جلوگیری می‌کند (Maher, 2001). از طرفی اثرات ضدالتهابی و آنتی‌اکسیدانی اسید فولیک می‌تواند موجب تولید سیتوکین شود. اثر آنتی‌فیروتیک اسید فولیک می‌تواند مرتبط با بلوک میتوژنیک TGF و سیگنال‌های فیروژنیک باشد که در نهایت از آپوپتوز سلول‌ها پیشگیری می‌کند (Liu and Pravia., 2010). تحقیق انجام شده توسط یونال نشان می‌دهد که ترکیبات آنتی‌اکسیدان و زداینده رادیکال‌های آزاد، بر آسیب ناشی از فرآیند ایسکمی دارای اثرات محافظتی می‌باشند که در مطالعه حاضر نقش اسید فولیک به عنوان یک آنتی‌اکسیدان مطرح شد (Unal et al., 2002). مورسیلاخ و همکاران در بررسی موش‌هایی که به طور تجربی در معرض تتراکلریدکربن قرار گرفته بودند، مشاهده کردند که نکروز کبدی، التهاب و ایجاد پل‌های فیروزی در کبد با دریافت مکمل اسید فولیک به میزان زیادی و خیم‌تر شده و تغییرات هیستوشیمیائی و بیوشیمیائی شدیدی در آن ایجاد گردیده است. همچنین آسیب بافت کبد با ایجاد دیواره‌های فیروتیک ضخیم و تولید ندول و افزایش فرآیند فیروژن همراه بود. این اثر به دوز استفاده شده مکمل اسید فولیک در این مطالعه نسبت داده شد و عنوان گردید که دوز استفاده شده در

زمینه‌ی اثر درمان کاهش دهنده‌های سطح هموسیستئین با استفاده از تجویز مکمل‌های ویتامینی (گروه B و اسید فولیک) در بیماری پارکینسون باید مطالعات بیشتری انجام شود (Farhoodi *et al.*, 2008). در سال ۱۹۵۵ نلسون برای نخستین بار گزارش کرد که بکارگیری آنتی‌متابولیت‌های اسید فولیک در موش‌های باردار، هیولازا (teratogen) می‌باشد. سپس این آزمون بر روی انسان نیز نتایج مشابهی را نشان داد (Bewndich and Dekelbaum, 1997). پژوهشگر فرانسوی به نام جیروود نشان داد که اسید فولیک عامل مهم در تکامل لوله عصبی در دوره جنینی است. (Girod, 1970). مطالعه والتر نشان می‌دهد فراوان‌ترین نقص‌های لوله عصبی (neural tube defects; NTD) که به کمبود اسید فولیک بستگی دارند، آنانسفالی و اسپینا بیفیدا می‌باشد. وی همچنین گزارش کرد که غلظت پایین فولات و ویتامین C در گلبول‌های قرمز خون در سه ماهه سوم بارداری زنان منجر به تولد نوزادان دچار NTD می‌شود (Walter *et al.*, 1993). سپس مطالعات دوسوکور (double blind) در انگلیس نشان دادند که مقادیر دارویی اسید فولیک (۴ میلی‌گرم) به‌تنهایی می‌تواند پیدایش NTD را در زنانی که پیشینه NTD داشتند، به طور معنی‌دار تا ۷۱ درصد کاهش دهد (Burrner, 1991).

با توجه به نتایج مطالعه حاضر در این خصوص که اسید فولیک می‌تواند موجب کاهش آسیب وارده به قرنیه در طی روند ترمیم زخم سوختگی قرنیه در خرگوش شود و با توجه به تاثیرات جانبی کمتر این ترکیب نسبت به سایر داروهای مشابه، به نظر می‌رسد که می‌توان استفاده از اسید فولیک را در جهت ترمیم

تحقیق مذکور، به طور مشخصی برای از بین بردن این رادیکال‌های آزاد داخل سلولی کافی نمی‌باشد که در مطالعه حاضر نیز در دوزهای مختلف تاثیر ترمیمی اسید فولیک مورد ارزیابی قرار گرفت و نشان داد تغییر دوز می‌تواند در اثرات ترمیمی موثر باشد (Marsillach *et al.*, 2008). مطالعه دسیلوا و همکاران نشان می‌دهد کمبود اسید فولیک در نوروپاتی بینایی را در یک زن ۴۴ ساله با سابقه از دست دادن بینایی پیش‌رونده در یک ماه مورد مطالعه قرار دادند و گزارش کردند که پس از اصلاح سطح فولات با مکمل خوراکی، بهبودی در میزان بینایی حاصل شد. همچنین بیان کردند که نوروپاتی اپتیکی ممکن است در اثر کمبود فولات رخ دهد (De Silva *et al.*, 2008). لیلوند و همکاران نیز بیان کردند افزایش سطح هموسیستئین ناشی از کمبود ویتامین‌های B در ضعف‌های عملکردی مشارکت دارد (Lalonde *et al.*, 2008). مطالعات برون‌تنی نشان می‌دهند که هموسیستئین در غلظت‌های زیاد موجب آپوپتوز می‌شود که این امر ممکن است ناشی از استرس اکسیداتیو در این فرآیند باشد. اگر چه مکانیسم‌های مختلفی در این زمینه گزارش شده، اما بیشتر دخالت در آسیب‌های اندوتلیالی مرتبط با استرس‌های اکسیداتیو، برای اثرات مضر هموسیستئین در نظر گرفته می‌شود (Lalonde *et al.*, 1993). فرهودی و همکاران طی مطالعه‌ای نشان دادند که هموسیستئین به‌تنهایی در تعامل با سایر علل، باعث ایجاد بیماری پارکینسون می‌گردد. همچنین  $\beta$  آمیلوئید هموسیستئین از طریق اختلال در تعادل پیام‌های عصبی مدارهای حرکتی و نیز افزایش خطر آسیب‌های عروق در مغز، عامل ایجاد و یا پیشرفت بیماری پارکینسون می‌شود. آن‌ها بیان کردند در

### سپاسگزاری

نویسندگان بر خود لازم می‌دانند از زحمات کارشناسان محترم آزمایشگاه پاتولوژی و کشت سلولی دانشکده تخصصی دامپزشکی واحد علوم و تحقیقات تهران تشکر و قدردانی نمایند.

زخم‌های سوختگی قرنیه توصیه کرد. البته پیشنهاد می‌شود با توجه به نتایج حاصله از تجویز اسید فولیک بر ترمیم زخم‌های سوختگی قرنیه، تاثیرات دارویی این ترکیب در شکل نانو نیز مورد ارزیابی قرارگیرد.

### تعارض منافع

نویسندگان اعلام می‌دارند که هیچ‌گونه تضاد منافی ندارد.

### منابع

- Alio, J.L., Ayala, M.J., Mulet, M.E., Artola, A., Ruiz, J.M. and Bellot, J. (1995). Antioxidant Therapy in the Treatment of Experimental Acute Corneal Inflammation. Karger Medical and Scientific Publishers, 2(7): 136-143.
- Babior, B.M. and Bunn, H.F. (1994). Megaloblastic anemias. In: Harrison's Principles of Internal Medicine. Isselbacher, K.J., Braunwald, E., Wilson, J.O., Martin, J.B., Fauci, A.S. and Kasper, D.L. editors. 13th ed., New York: McGraw-Hill, pp: 1726-1732.
- Bewndich, A. and Dekelbaum, R.J. (1997). Preventive Nutrition, The comprehensive guid for helth Professionals. New Jersey Torowa Press, pp: 351-371.
- Boushey, C., Beresford, A.A., Omenn, G.S. and Motulsky, A.A. (1996). Quantitative assessment of plasma homocysteine as a risk factor for vascular diseases. Journal of Nutrigenetics and Nutrigenomics 27(4): 1049-1057.
- Burrner, F.N. (1991). Use of fulic acid for prevention of spina bifida and other neural rube defects. Journal of the American Medical, 26(6): 1191-1197.
- De Silva, P., Jayammanne, G. and Bolton, R. (2008). Folic acid deficiency optic neuropathy. Journal of Medical Case Reports, 7(3): 1-3.
- Farhoodi, M., Majidi, J., Talebi, M., Yazdchi, M., Alizade, M. and Arjangnia, F. (2008). Evaluation of serum homocysteine level in Parkinson's disease or its association with severity of disease. Journal of Tabriz University of Medical Sciences, 29(4): 47-51. [In Persian]
- Fellstrom, B., Akuyrek, L.M. and Zezina, L. (1998). Post ischemic reperfusion injury and allograft arteriosclerosis. Transplantation Proceedings, 3(8): 4278-4280.
- Giles, W.H., Kittner, S., Anda, R.F., Croft, B. and Casper, M.L. (1995). Serum folate and risk for ischemic stroke first national health and nutrition examination survey epidemiologic follow-up study. Stroke, 26(11): 66-70.
- Girod, A. (1970). The Nutrition of the Embryo. 2nd ed., Illionoise, Springfield, pp: 690-701.

- Kasetsuwan, N., Wu, F.M., Hsieh, F., Sanchez, D. and Mc-Donnell, P.J. (1999). Effect of topical ascorbic acid on free radical tissue damage and inflammatory cell influx in the cornea after excimer laser corneal surgery. *Archives of Ophthalmology*, 117(5): 649-652.
- Lalonde, R., Barraud, H., Ravey, J., Gueant, J.L., Bronowicki, J.P. and Strazielle, C. (2008). Effects of a B-vitamin-deficient diet on exploratory activity, motor coordination and spatial learning in young adult Balb/c mice. *Annals of the New York Academy of Sciences*, 118(8): 122-131.
- Lalonde, R., Joyal, C.C. and Botez, M.I. (1993). Effects of folic acid and folinic acid on cognitive and motor behaviors in 20-month-old rats. *Journal of Pharmacology, Biochemistry, and Behavior*, 44(3): 703-707.
- Lewis, C.A., Pancharuniti, N. and Sauberlich, H.E. (1992). Plasma folate adequacy as determined by homocysteine level. *Annals of the New York Academy of Sciences*, 66(9): 360-368.
- Li Y., Feng, G., Yi Y. and Lin J. (1999). The experimental investigation of epithelial healing in rabbit central corneal alkali wounds. *Annals of Eye Science*, 15(2): 74-77.
- Liu, R. and Pravia, K. (2010). Oxidative stress and glutathione in TGF- $\beta$ -mediated fibrogenesis. *Radical Biology and Medicine*, 48(1): 1-15.
- Maher, J.J. (2001). Interactions between hepatic stellate cells and the immune system. *Seminars in Liver Disease*, 21(3): 417-426.
- Mannino, D.M., Mulinare, J., Ford, E.S. and Schwartz, J. (2003). Tobacco smoke exposure and decreased serum and red blood cell folate levels: data from the third national health and nutrition examination Survey. *Nicotine and Tobacco Research*, 5(3): 357-362.
- Marsillach, J., Ferre, N., Camps, J., Riu, F., Rull, A. and Joven, J. (2008). Moderately high folic acid supplementation exacerbates experimentally induced liver fibrosis in rats. *Radical Biology and Medicine*, 233(1): 38-47.
- Meller, D., Pires, R.T., Mack, R.G., Figueiredo, F., Heiligenhaus, A., Park, W.C., *et al.* (2000). Amniotic membrane transplantation for acute chemical or thermal burns. *Ophthalmology*, 107(5): 980-989.
- Miller, A.L. (2003). The methionin-homocystein cycle and its effects on cognitive diseases. *Scientific Review of Alternative Medicine*, 63(8): 7-19.
- Mills, J., Rhoads, G. and Simpson, J. (1989). The absence of a relationbetween the periconceptional use of vitamins and neural tube defects. *The New England Journal of Medicine*, 32(1): 430-435.
- Nicholls, P. (1975). Formate as an inhibitor of cytochrome-C oxidase. *Biochemical and Biophysical Research Communications*, 67(2): 610-616.
- Pietrzik, K., Bailey, L. and Shane, B. (2010). Folic acid and L-5-methyltetrahydrofolate. *Clinical Pharmacokinetics*, 49(8): 535-548.
- Ponziani, F.R., Cazzato, I., Danese, S., Fagioli, S., Gionchetti, P., Annicchiarico, B., *et al.* (2012). Folate in gastrointestinal health and disease. *European Review for Medical and Pharmacological Sciences*, 16(3): 376-385.
- Rinastiti, M., Harijadi, A., Santoso, A.L. and Sosroseno, W. (2006). Histological evaluation of rabbit gingival wound healing transplanted with human amniotic membrane. *International Journal of Oral and Maxillofacial Surgery*, 35(3): 247-51.
- Selhub, J., Jacques, P.F., Wilson, P.W., Rush, D. and Rosenberg, I.H. (1993). Vitamin status and intake as primary determinants of homocysteinemia in an elderly population. *Journal of the American Medical*, 230(70): 269-438.
- Seth, P., Kumari, R., Madhavan, S., Singh, A.K., Mani, H., Banaudha, K., *et al.* (2000). Prevention of renal ischemia reperfusion-induced injury in rats by picroliv. *Biochemical Pharmacology*, 59(10): 1315-1322.
- Shimazaki, J., Yang, H.Y. and Tsubota, K. (1997). Amniotic membrane transplantation for ocular surface reconstruction in patients with chemical and thermal burns. *Ophthalmology*, 104(12): 2068-2076.
- Shoham, A., Hadziahmetovic, M., Dunaief, J.L., Mydlarski, M.B. and Schipper, H.M. (2008). Oxidative stress in diseases of the human cornea. *Radical Biology and Medicine*, 45(8): 1047-1055.

- 
- Slatter, D. (2003). Eye and adnexa. In: Text book of Small Animal Surgery. Basher, T. editor. 2rd ed., Saunders, pp: 1354-1486.
  - Strubbe, D.T., Brooks, D.E., Schultz, G.S., Willis-Goulet, H., Gelatt, K.N., Andrew, S.E., *et al.* (2000). Evaluation of tear film proteinases in horses with ulcerative keratitis. *Veterinary Ophthalmology*, 3(2-3): 111-119.
  - Unal, D., Yeni, E., Erel, O., Bitiren, M. and Vural, H. (2002). Antioxidative effects of exogenous nitric oxide versus antioxidant vitamins on renal ischemia reperfusion injury. *Undergraduate Research Opportunities*, 30(3): 190-194.
  - Walter, M.M., Shapior, S. and Mitchell, A.A. (1993). Periconceptional folic acid exposure and risk of oocyte tube defects. *Journal of the American Medical*, 269(10): 1257-1261.
  - Xiao-Wei, G., Xu-Dong, Z., Wen-Jing, L., Xin, Z. and Ying, L. (2012). Experimental study on the treatment of rabbit corneal melting after alkali burn with Collagen cross-linking. *International Journal of Ophthalmology*, 5(2): 147-150.