

مقایسه هیستوپاتولوژی اثرات مخلوط عصاره آبی دارچین و عسل با سیلور سولفادیازین بر ترمیم زخم سوختگی آلوده به *پزودوموناس آئروژینوزا* در پوست موش صحرایی

محمد رضا ولیلو^{۱*}، سئودا ولیلو^۲

۱- استادیار گروه پاتوبیولوژی، واحد تبریز، دانشگاه آزاد اسلامی، تبریز، ایران.

۲- دانشگاه علوم پزشکی تبریز، تبریز، ایران.

*نویسنده مسئول مکاتبات: mr_valilu@yahoo.com

(دریافت مقاله: ۹۶/۵/۱۹ پذیرش نهایی: ۹۶/۸/۱۷)

چکیده

پزودوموناس آئروژینوزا یکی از باکتری‌های پاتوژن فرصت طلب بوده و در تمام محیط‌ها یافت می‌شود و بیشترین عامل عفونت در سوختگی‌ها شناخته شده است. هدف از این مطالعه، مقایسه هیستوپاتولوژی اثرات عصاره آبی دارچین و عسل با سیلور سولفادیازین بر ترمیم زخم‌های سوختگی درجه ۲ آلوده به *پزودوموناس آئروژینوزا* در پوست ناحیه پشت موش صحرایی بود. بدین منظور ۶۰ سر موش صحرایی نر به طور تصادفی به چهار گروه تجربی با ۱۵ سر موش در هر گروه، تقسیم شدند. پس از بیهوشی، سوختگی درجه ۲ به قطر ۱۲ میلی‌متر در ناحیه پشت موش‌ها ایجاد شد، سپس مقدار $1/5 \times 10^8$ cfu/ml باکتری *پزودوموناس آئروژینوزا* سویه PAOI به طور یکنواخت روی زخم تمام موش‌ها منتقل گردید. هر ۱۲ ساعت، سیلور سولفادیازین در گروه ۱، عسل در گروه ۲ و مخلوط عصاره آبی دارچین و عسل در گروه ۳ روی زخم محل سوختگی مالیده شد و گروه چهارم نیز به عنوان شاهد در نظر گرفته شد. در روزهای ۷، ۱۴ و ۲۱ بعد از سوختگی، هر بار تعداد ۵ سر موش از هر گروه انتخاب و پس از القای بیهوشی و اندازه‌گیری دقیق قطر زخم با کولیس، نمونه برداری برای کشت میکروبی و انجام هیستوپاتولوژی از محل زخم انجام گرفت. بررسی‌های میکروب‌شناسی نشان داد که در تمام گروه‌ها غیر از گروه شاهد، رشد میکروب متوقف شده بود. مشاهدات هیستوپاتولوژی از لحاظ ترمیم محل زخم و همچنین اندازه‌گیری قطر زخم نشان داد که اختلاف معنی‌داری در روزهای ۷، ۱۴ و ۲۱ بین گروه‌های تیمار و شاهد وجود دارد ($p < 0/05$)، به طوری که روند ترمیم در روز ۲۱، در گروه تیمار با مخلوط عصاره آبی دارچین و عسل نسبت به سیلور سولفادیازین بهتر و نسبت به عسل ضعیف‌تر بود. با توجه به نتایج حاصله، در درمان زخم‌های سوختگی عفونی می‌توان از عسل و مخلوط عصاره آبی دارچین و عسل نیز استفاده کرد.

کلیدواژه‌ها: سوختگی، *پزودوموناس آئروژینوزا*، عصاره آبی دارچین، عسل، سیلور سولفادیازین، موش صحرایی.

مقدمه

پوست اندامی بسیار مهم و حیاتی است. در میان انواع آسیب‌های پوستی، زخم‌های ناشی از سوختگی از بدترین آن‌ها به شمار می‌رود. پژوهش‌های *آئروژینوزا* یکی از باکتری‌های گرم منفی است که پاتوژنی فرصت طلب بوده و در تمام محیط‌ها یافت می‌شود و بیشترین عامل عفونت در سوختگی‌ها شناخته شده است. پژوهش‌های *آئروژینوزا* معمولاً نسبت به آنتی‌بیوتیک‌های معمول مقاومت نشان می‌دهد (Aljeboury, 2013).

سوختگی به سه درجه تقسیم می‌شود. سوختگی درجه یک سطحی بوده و فقط لایه خارجی پوست، یعنی اپیدرم را درگیر می‌کند و همراه با درد، قرمزی، تورم و گرما در محل سوختگی است. سوختگی درجه دو با شدت متوسط است که اپیدرم و قسمتی از درم را مبتلا می‌کند که علاوه از علائم سوختگی درجه یک، همراه با تاول‌هایی پر از مایع در محل است. در سوختگی درجه سه تمام ضخامت پوست تخریب می‌شود و شاید بافت‌های زیر پوستی از جمله ماهیچه و استخوان را نیز درگیر کند (Forjough, 2006).

نوع سوختگی به شدت عوامل سوزاننده و مدت تماس بستگی دارد. بافت سوخته، لایه‌ای مرده است و به‌عنوان یک محیط مناسب برای رشد میکروب عمل می‌کند. حالت بدون عروقی محل سوختگی، دسترسی سلول‌های فاگوسیت را محدود کرده و سیستم ایمنی ناحیه ضعیف شده و حتی داروهای آنتی‌بیوتیکی هم نمی‌توانند به خوبی عمل کنند.

سیلور سولفادیازین یک پماد ضدباکتریایی از گروه سولفونامیدها است که وسیع‌الطیف بوده و بسیار رایج

است. از مهم‌ترین معایب آن به تعویق انداختن ترمیم است و با وجود تأثیر مثبت آن، مشکلاتی از قبیل نوتروپنی، لوکوپنی، دفع کریستال در ادرار و افزایش متهموگلوبین خون را به‌همراه دارد (Japoni et al., 2009).

گیاه‌درمانی یکی از کهن‌ترین شیوه‌های درمانی است که انسان آن را در چالش با طبیعت فراگرفته، پرورانده و گسترش داده است. استفاده از عصاره گیاهان دارویی به‌عنوان درمان‌های جایگزین سالم و مؤثر در درمان سوختگی‌ها و عفونت‌ها در نظر گرفته می‌شوند. تأثیر زیاد، عوارض جانبی ناچیز و قیمت نسبتاً پایین آن‌ها باعث علاقه و توجه روزافزون به درمان با گیاهان دارویی شده است. داروهای گیاهی یا عصاره آن‌ها حتی در مواقعی که مکانیسم عملشان نامشخص بوده از دیرباز به‌طور گسترده کاربرد داشته‌اند. بنابراین، مطالعه روی عصاره‌های گیاهی برای پی بردن به مکانیسم عمل، کارآیی و سالم بودنشان می‌تواند بسیار مفید واقع گردد (Kummar et al., 2007). عسل ماده غذایی بسیار غنی و انرژی بخشی است و علاوه بر اثر کالری‌زایی مربوط به قندهای ساده، ویتامین‌های متعدد و خاصیت ضدباکتریایی دارد. به‌طور خلاصه، عسل حاوی مواد مفیدی با خواص ترمیمی، ضدالتهابی، ضد میکروبی و آنتی‌اکسیدانی برای انسان می‌باشد و برای درمان خیلی از بیماری‌ها و از جمله سوختگی‌ها به‌کار می‌رود (Cooper et al., 2002).

دارچین با نام علمی *Cinnamon* درختچه‌ای کوچک است که از تمام قسمت‌های آن بوی مطبوع استشمام می‌شود. دارچین بومی سریلانکا و جنوب هند است و پوست خشک‌شده آن به رنگ حنایی و به صورت

آزمایش دسترسی کامل به آب و غذای استاندارد را داشتند. در این مطالعه اصول اخلاقی کار با حیوانات به طور کامل رعایت شد و پروتکل‌های کار روی حیوانات، مورد تأیید کمیته نظارت بر حقوق حیوانات آزمایشگاهی مرکز دانشگاه آزاد اسلامی مراغه قرار گرفت.

در ابتدا جهت آماده سازی موضع، پوست ناحیه پشت موش‌ها با تیغه تمیز و استریل تراشیده شد. موش‌ها با تزریق داخل صفاقی کتامین هیدروکلراید (شرکت داروسازی Alfasan، هلند) به میزان ۶۰ میلی گرم بر کیلوگرم و زایلازین (شرکت داروسازی Alfasan، هلند) ۲ درصد به میزان ۸ میلی گرم بر کیلوگرم بیهوش شدند (Khazaeli et al., 2014). ناحیه تراشیده شده پشت موش‌ها توسط بتادین ضد عفونی گردید. یک میله آلومینیومی به قطر ۱۲ میلی متر را در داخل آب جوش (با دمای ۱۰۰ درجه سلسیوس) به مدت ۵ دقیقه قرار داده، سپس به مدت ۱۵ ثانیه با پوست پشت حیوان تماس داده و سوختگی درجه دو ایجاد شد (Pereira et al., 2012).

با استفاده از غلظت و کدورت محیط نیم مک فارلند، سوسپانسیون میکروبی *پزودوموناس آئروژینوزا* تهیه شد (Tille, 2016). پس از ایجاد سوختگی، در تمام گروه‌ها مقدار $10^8 \times 1/5$ باکتری *پزودوموناس آئروژینوزا* سویه PAO1 روی زخم به طور یکنواخت منتقل گردید. محیط نگهداری حیوانات تمیز بوده و گروه‌های مورد مطالعه، با فاصله مناسب از یکدیگر نگهداری می شدند (Ghashghae et al., 2016).

عسل مورد استفاده از منطقه دامنه سهند تهیه شد. عصاره آبی دارچین نیز بر اساس روش خیساندن

قطعات لوله‌ای شکل می باشد (Deb et al., 2011). پوست دارچین دارای ۲/۵-۰/۵ درصد اسانس بوده که ۸۰-۶۵ درصد آن را سینام‌آلدئید تشکیل می دهد (Hassanzadeh, 2012). دارچین از نظر درمانی دارای اثرات ضد باکتریایی، ضد اسپاسم، ضد نفخ و ضد انگلی است و همچنین برای درمان سرماخوردگی و اختلالات گوارشی مفید می باشد (Merrily and Kuhn, 2000). اثر ضد دردی عصاره دارچین نیز به اثبات رسیده است (Dashti-Rahmatabadi et al., 2009).

باتوجه به ویژگی‌های ضد باکتریایی دارچین و عسل و خواص ترمیمی عسل، هدف از این مطالعه ارزیابی اثرات هیستوپاتولوژی مخلوط عصاره آبی دارچین و عسل و مقایسه آن با داروی شیمیایی سیلور سولفادیازین بر ترمیم زخم سوختگی آلوده به *پزودوموناس آئروژینوزا* در پوست موش صحرائی بود.

مواد و روش‌ها

مطالعه حاضر از نوع تجربی آزمایشگاهی بوده و در دانشگاه آزاد اسلامی مراغه انجام گردید. در این مطالعه ۶۰ سر موش صحرائی نر نژاد ویستار با وزن 20 ± 20 گرم از مرکز نگهداری حیوانات آزمایشگاهی دانشگاه آزاد اسلامی مرند تهیه و به طور تصادفی به ۴ گروه ۱۵- تایی شامل: تیمار با سیلور سولفادیازین (گروه ۱)، تیمار با عسل (گروه ۲)، تیمار با ترکیب عصاره دارچین و عسل (گروه ۳) و شاهد (گروه ۴) تقسیم گردید. موش‌ها برای سازگاری با محیط جدید، قبل از شروع مطالعه به مدت یک هفته در قفس‌های مخصوص در دمای 22 ± 23 درجه سلسیوس با شرایط ۱۲ ساعت روشنایی و ۱۲ ساعت تاریکی نگهداری شده و در طول

روند ترمیمی بافت پوست، از میکروسکوپ نوری مدل نیکون استفاده گردید.

برای بررسی روند ترمیمی بافت پوست از شاخصه‌های نوزایش بافت پوششی، عروق‌زایی، شدت ارتشاح سلول‌های آماسی، حضور فیبروبلاست‌ها و وجود یا عدم وجود ادم استفاده شد که علامت ++++ برای تغییرات شدید، +++ برای تغییرات متوسط، ++ برای تغییرات ملایم و + برای تغییرات ضعیف و - برای عدم وجود تغییر در نظر گرفته شد (Ganjali et al., 2013). تحلیل آماری داده‌ها توسط نرم افزار SAS با مدل خطی تعمیم یافته (Generalized Linear Model; GLM) در سطح معنی‌داری ۵ درصد صورت گرفت.

یافته‌ها

در جدول ۱ مقایسه میانگین قطر زخم سوختگی در گروه‌های مختلف در روزهای ۷، ۱۴ و ۲۱ پس از درمان نشان داده شده است. در روز ۷ پس از درمان تفاوت معنی‌داری بین گروه‌های تیمار با مخلوط عصاره آبی دارچین و عسل، سیلور سولفادیازین و گروه شاهد از لحاظ قطر زخم سوختگی وجود داشت ($p < 0/05$). در روز ۱۴ تفاوت معنی‌داری بین تیمار با مخلوط عصاره آبی دارچین و عسل و سیلور سولفادیازین برآورد نگردید، ولی بین سایر گروه‌ها تفاوت معنی‌داری وجود داشت ($p < 0/05$). در روز ۲۱، تفاوت بین گروه تیمار با مخلوط عصاره آبی دارچین و عسل با تیمارهای عسل و سیلور سولفادیازین غیرمعنی‌دار بود ولی بین گروه‌های تیمار با عسل و سیلور سولفادیازین تفاوت معنی‌دار وجود داشت ($p < 0/05$). به غیر از گروه شاهد

به‌دست آمد (Maity et al., 1998). آزمایش MIC (Minimum Inhibitory Concentration) جهت به‌دست آوردن درصد عصاره دارچین برای کشتن باکتری *پزودوموناس آئروژینوزا* به‌عمل آمد و بر اساس نتیجه حاصله، استفاده از ۵۰ درصد عصاره دارچین به این منظور تأیید شد (Taran et al., 2010). مخلوط عصاره دارچین عسل ۵۰ درصد تهیه و در ظرف شیشه‌ای تیره نگهداری گردید. هر ۱۲ ساعت روی زخم گروه یک، پماد سیلور سولفادیازین (شرکت داروسازی ایران ناژو، ایران)، روی زخم گروه دو، عسل و روی زخم گروه سه، مخلوط عصاره دارچین و عسل مالیده شد. گروه ۴ به‌عنوان شاهد بدون هیچ تیماری در نظر گرفته شد.

جهت بررسی وجود یا عدم وجود باکتری *پزودوموناس* در محل زخم، در روزهای ۷، ۱۴ و ۲۱ بعد از سوختگی از تمام گروه‌ها نمونه‌گیری توسط سوآب استریل به‌عمل آمد. از نمونه‌ها با رنگ‌آمیزی گرم گسترش تهیه و زیر میکروسکوپ مطالعه گردید. همچنین از نمونه‌های اخذ شده، روی محیط کشت نوترینت آگار کشت انجام شد.

در روزهای ۷، ۱۴ و ۲۱ پس از سوختگی، هر بار تعداد ۵ سر موش از هر گروه انتخاب شده و پس از القای بیهوشی و اندازه‌گیری دقیق قطر زخم با کولیس، نمونه‌برداری برای انجام هیستوپاتولوژی از تمام ضخامت پوست ناحیه سوختگی انجام گرفته و نمونه‌ها در داخل فرمالین بافر ۱۰ درصد به‌منظور پایدارسازی قرارداد شده‌اند. سپس، تمام نمونه‌ها در آزمایشگاه مراحل تهیه مقاطع میکروسکوپی را طی کرده و برش‌هایی با ضخامت ۵ میکرون و رنگ‌آمیزی معمول هماتوکسیلین-ئوزین تهیه گردید (Demling, 2003). جهت بررسی

بافت پوششی ضعیف، عروق‌زایی و شدت ارتشاح سلول‌های آماسی ملایم و حضور فیروبلاست‌ها ضعیف بود و ادم نیز وجود داشت (شکل ۲). در موش‌هایی که با مخلوط عصاره دارچین و عسل درمان شده بودند، نوزایش بافت پوششی، عروق‌زایی و حضور فیروبلاست‌ها ضعیف و شدت ارتشاح سلول‌های آماسی شدید بود و ادم نیز وجود داشت (شکل ۳). در گروه موش‌های شاهد، نوزایش بافت پوششی و عروق‌زایی قابل مشاهده نبود. حضور فیروبلاست‌ها مشهود نبود ولی شدت ارتشاح سلول‌های آماسی شدید بود و ادم نیز وجود داشت (شکل ۴).

که دارای عفونت شدید پزودوموناس آنروژینوزایی بود، در سایر گروه‌ها عفونتی در محل سوختگی دیده نشد. جدول ۲ مقایسه هیستوپاتولوژی شاخصه‌های ترمیم در گروه‌های تیمار را از نظر نوزایش بافت پوششی، عروق‌زایی، شدت ارتشاح سلول‌های آماسی، حضور فیروبلاست‌ها و وجود یا عدم وجود ادم نشان می‌دهد. در روز ۷ بعد از سوختگی در موش‌هایی که با سیلور سولفادیازین درمان شده بودند، در موضع ترمیم زخم نوزایش بافت پوششی ضعیف، عروق‌زایی ملایم، شدت ارتشاح سلول‌های آماسی متوسط و حضور فیروبلاست‌ها ضعیف بود و ادم نیز وجود داشت (شکل ۱). در موش‌هایی که با عسل درمان شده بودند، نوزایش

جدول ۱- مقایسه میانگین قطر زخم سوختگی گروه‌های بیماری مختلف در روزهای ۷، ۱۴ و ۲۱ درمان

تیمار	روز ۷	روز ۱۴	روز ۲۱
سیلور سولفادیازین	۱۱/۳۰۲ ^b	۶/۹۵۴ ^b	۲/۸۹۴ ^b
عسل	۱۱/۴۲۴ ^{ab}	۳/۲۸۲ ^c	۱/۳۱۴ ^c
عسل و دارچین	۱۱/۶۳۲ ^a	۷/۱۰۴ ^b	۱/۷۵۶ ^{bc}
شاهد	۱۱/۹۲۲ ^a	۱۱/۲۱۰ ^a	۱۰/۸۲۰ ^a
خطای استاندارد ترکیبی میانگین‌ها (SEM)	۰/۱۷۰	۰/۵۱۶	۰/۴۳۵
p-value	۰/۰۱۹۹	<۰/۰۰۰۱	<۰/۰۰۰۱

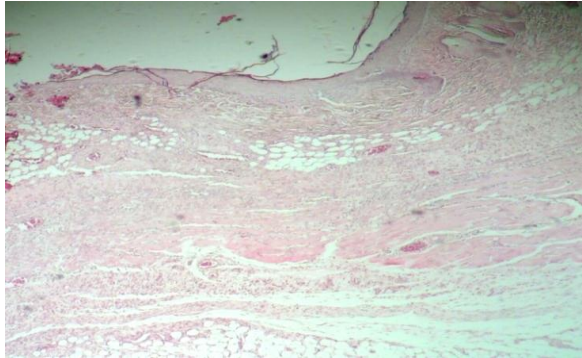
abc حروف غیرمشابه درج شده در بالای هر میانگین به مفهوم تفاوت معنی‌دار می‌باشد. ($p < 0.05$)

جدول ۲- مقایسه هیستوپاتولوژی شاخص‌های ترمیم در گروه‌های تیمار در روزهای ۷، ۱۴ و ۲۱ درمان

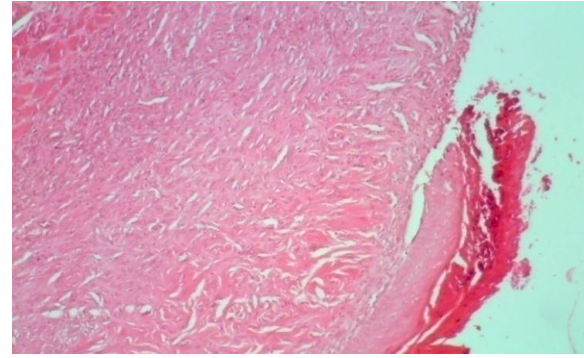
نمونه	روز	نوزایش بافت پوششی	عروق‌زایی	شدت ارتشاح سلول‌های آماسی	حضور فیروبلاست‌ها	وجود ادم
سیلور سولفادیازین	۷	+	++	+++	+	+
سیلور سولفادیازین	۱۴	++	+++	++	++	-
سیلور سولفادیازین	۲۱	+++	+++	+	+++	-
عسل	۷	+	++	++	+	+
عسل	۱۴	+++	+++	+	+++	-
عسل	۲۱	++++	+++	-	++++	-
عسل و دارچین	۷	+	+	++++	+	+
عسل و دارچین	۱۴	++	++	++	++	-

ادامه جدول ۲						
-	+++	-	+++	++++	۲۱	عسل و دارچین
+	-	++++	-	-	۷	شاهد
+	-	++++	+	-	۱۴	شاهد
+	+	++++	+	+	۲۱	شاهد

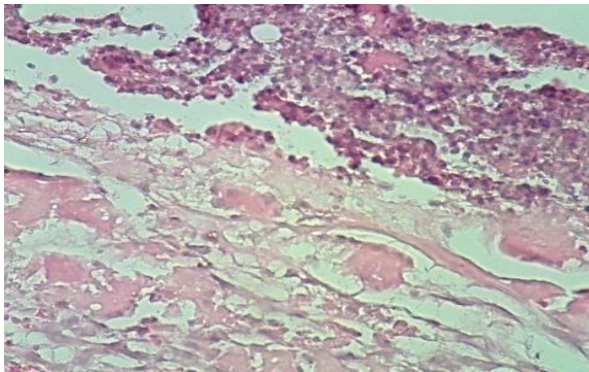
- عدم وجود تغییر، + وجود تغییر ضعیف، ++ وجود تغییر ملایم، +++ وجود تغییر متوسط، ++++ وجود تغییر شدید.



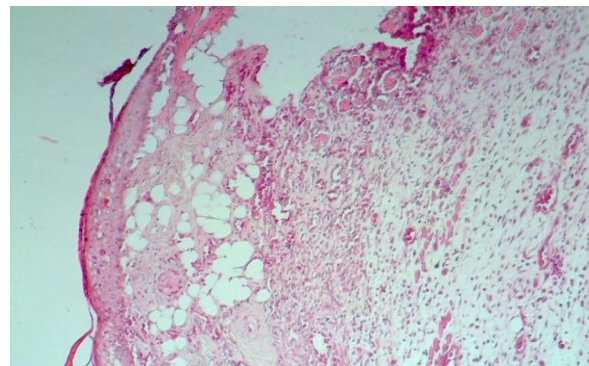
شکل ۳- نمای ریزینی از محل ترمیم زخم در روز ۷ پس از سوختگی در گروه تیمار با مخلوط عصاره دارچین و عسل (رنگ آمیزی هماتوکسیلین-ائوزین، درشت‌نمایی ۱۰۰×).



شکل ۱- نمای ریزینی از محل ترمیم زخم در روز ۷ پس از سوختگی در گروه تیمار با سیلور سولفادیازین (رنگ آمیزی هماتوکسیلین-ائوزین، درشت‌نمایی ۱۰۰×).



شکل ۴- نمای ریزینی از محل ترمیم زخم در روز ۷ پس از سوختگی در گروه شاهد (رنگ آمیزی هماتوکسیلین-ائوزین، درشت‌نمایی ۴۰۰×).

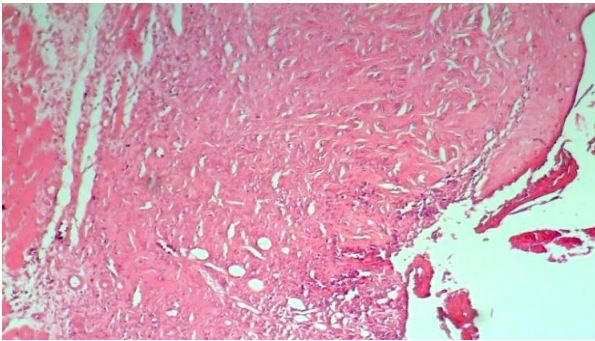


شکل ۲- نمای ریزینی از محل ترمیم زخم در روز ۷ پس از سوختگی در گروه تیمار با عسل (رنگ آمیزی هماتوکسیلین-ائوزین، درشت‌نمایی ۱۰۰×).

موش‌هایی که با عسل تیمار شده بودند، نوزایش بافت پوششی، عروق‌زایی و حضور فیبروبلاست‌ها متوسط و شدت ارتشاح سلول‌های آماسی ضعیف بود و ادم نیز وجود نداشت (شکل ۶). در گروهی که با مخلوط عصاره دارچین و عسل تیمار شده بودند نوزایش بافت

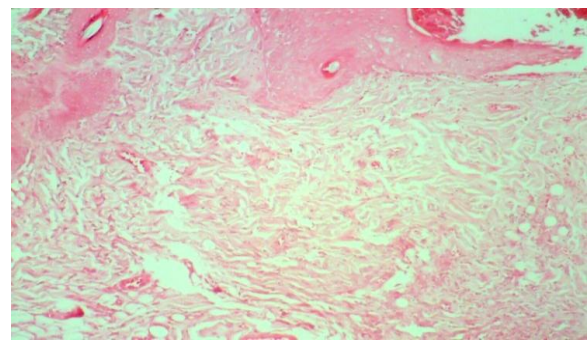
در روز ۱۴ بعد از سوختگی در موش‌هایی که با سیلور سولفادیازین درمان شده بودند، در موضع ترمیم زخم نوزایش بافت پوششی، شدت ارتشاح سلول‌های آماسی و حضور فیبروبلاست‌ها ملایم و عروق‌زایی متوسط بود و ادم نیز وجود نداشت (شکل ۵). در

عروق‌زایی مشاهده نشد. شدت ارتشاح سلول‌های آماسی شدید بود ولی حضور فیبروبلاست‌ها مشهود نبود و ادم نیز وجود داشت (شکل ۸).

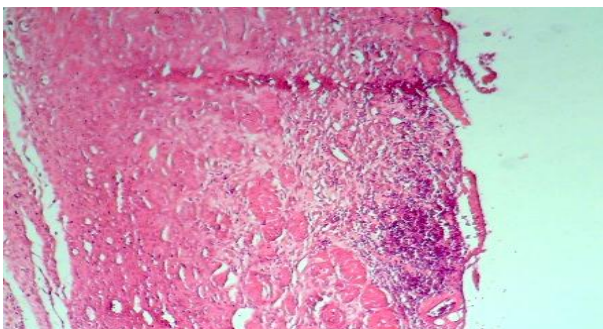


شکل ۷- نمای ریزینی از محل ترمیم زخم در روز ۱۴ پس از سوختگی در گروه تیمار با مخلوط عصاره دارچین و عسل (رنگ‌آمیزی هماتوکسیلین-ئوزین، درشت‌نمایی ۱۰۰×).

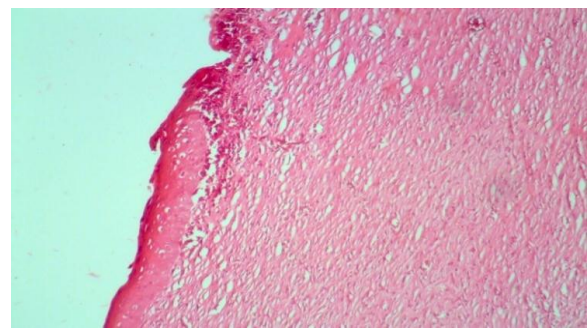
پوششی، عروق‌زایی، شدت ارتشاح سلول‌های آماسی و حضور فیبروبلاست‌ها ملایم بود و ادم نیز وجود نداشت (شکل ۷). در گروه شاهد، نوزایش بافت پوششی و



شکل ۵- نمای ریزینی از محل ترمیم زخم در روز ۱۴ پس از سوختگی در گروه تیمار با سیلور سولفادiazین (رنگ‌آمیزی هماتوکسیلین-ئوزین، درشت‌نمایی ۱۰۰×).



شکل ۸- نمای ریزینی از محل ترمیم زخم در روز ۱۴ پس از سوختگی در گروه شاهد (رنگ‌آمیزی هماتوکسیلین-ئوزین، درشت‌نمایی ۱۰۰×).

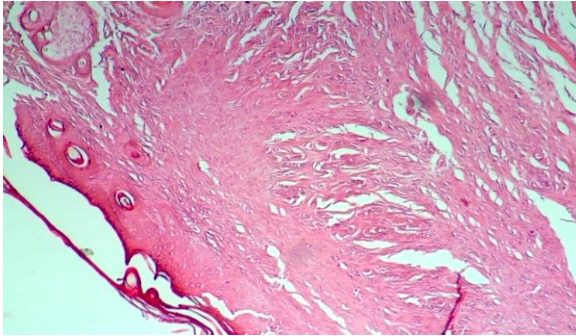


شکل ۶- نمای ریزینی از محل ترمیم زخم در روز ۱۴ پس از سوختگی در گروه تیمار با عسل (رنگ‌آمیزی هماتوکسیلین-ئوزین، درشت‌نمایی ۱۰۰×).

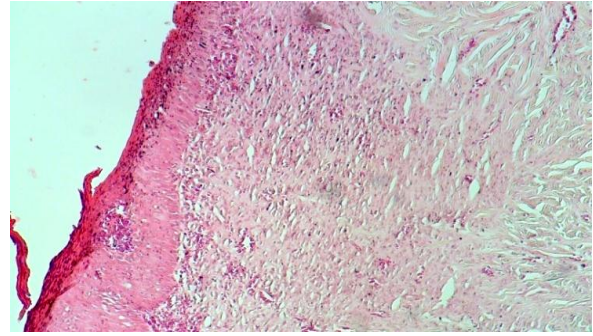
سلول‌های آماسی موجود نبوده و ادم نیز وجود نداشت (شکل ۱۰). در موش‌هایی که با مخلوط عصاره دارچین و عسل درمان شده بودند، نوزایش بافت پوششی شدید، عروق‌زایی و حضور فیبروبلاست‌ها متوسط بود. سلول‌های آماسی موجود نبوده و ادم نیز وجود نداشت (شکل ۱۱). در گروه شاهد، نوزایش بافت پوششی، عروق‌زایی و حضور فیبروبلاست‌ها ضعیف بود. شدت

در روز ۲۱ بعد از سوختگی در موش‌هایی که با سیلور سولفادiazین درمان شده بودند، نوزایش بافت پوششی، عروق‌زایی و حضور فیبروبلاست‌ها متوسط و شدت ارتشاح سلول‌های آماسی ضعیف بود و ادم نیز وجود نداشت (شکل ۹). در موش‌هایی که با عسل درمان شده بودند، نوزایش بافت پوششی و حضور فیبروبلاست‌ها شدید بود. عروق‌زایی متوسط،

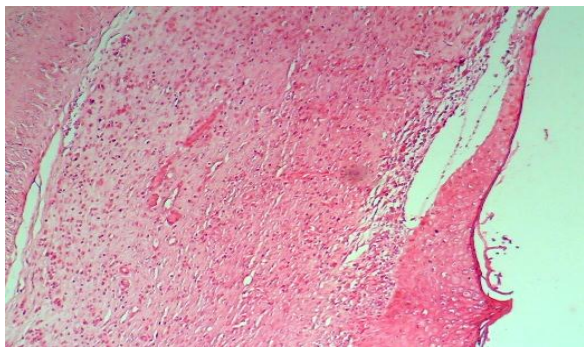
ارتشاح سلول‌های آماسی شدید بوده و ادم نیز وجود داشت (شکل ۱۲).



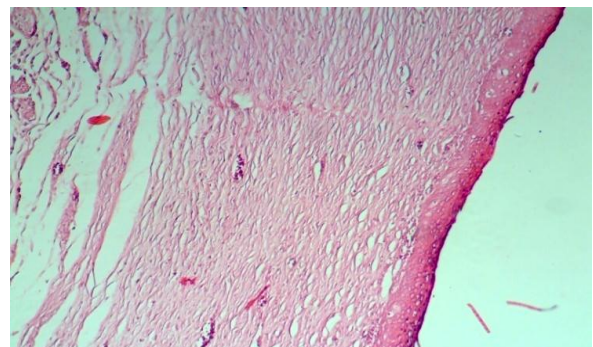
شکل ۱۱- نمای ریزبینی از محل ترمیم زخم در روز ۲۱ پس از سوختگی در گروه تیمار با مخلوط عصاره دارچین و عسل (رنگ‌آمیزی هماتوکسیلین-ائوزین، درشت‌نمایی ۱۰۰×).



شکل ۹- نمای ریزبینی از محل ترمیم زخم در روز ۲۱ پس از سوختگی در گروه تیمار با سیلور سولفادiazین (رنگ‌آمیزی هماتوکسیلین-ائوزین، درشت‌نمایی ۱۰۰×).



شکل ۱۲- نمای ریزبینی از محل ترمیم زخم در روز ۲۱ پس از سوختگی در گروه شاهد (رنگ‌آمیزی هماتوکسیلین-ائوزین، درشت‌نمایی ۱۰۰×).



شکل ۱۰- نمای ریزبینی از محل ترمیم زخم در روز ۲۱ پس از سوختگی در گروه تیمار با عسل (رنگ‌آمیزی هماتوکسیلین-ائوزین، درشت‌نمایی ۱۰۰×).

بحث و نتیجه‌گیری

در بررسی حاضر، نتایج حاصل از اندازه‌گیری قطر زخم‌ها و ارزیابی‌های هیستوپاتولوژی حکایت از تأثیر مثبت عسل و ترکیب عصاره دارچین و عسل در روند ترمیم زخم سوختگی و جلوگیری از عفونت‌زایی *پزودوموناس آئروژینوزا* دارد. در روز ۷ تیمار، تأثیر سیلور سولفادiazین بهتر از عسل و آن‌هم بهتر از عصاره آبی دارچین و عسل بود. در روز ۱۴ عسل بهتر از سیلور

سولفادiazین و آن‌هم بهتر از عصاره دارچین و عسل عمل کرد. در نهایت، در روز ۲۱ عسل بهتر از عصاره دارچین و عسل و آن‌هم بهتر از سیلور سولفادiazین عمل کرد. از نظر ماکروسکوپی با کوچک شدن قطر زخم سوختگی از روز اول تا روز ۲۱ روند مثبت ترمیم دیده شد.

بیماری‌زایی *پزودوموناس آئروژینوزا* به علت تولید چندین فاکتور ویروانس سطح سلولی و فاکتورهای

2016). نقش عصاره گیاه آب قاشقی (*Centella asiatic*) در التیام زخم‌های معمولی و سوختگی توسط محققین گزارش شده و مشخص گردیده است که عصاره گیاه آب قاشقی، روند بهبود زخم را هم در زخم برش و هم در زخم سوختگی تسهیل می‌کند (Sombonwong et al., 2012). عصاره گیاه گلدر در ترمیم زخم‌های سوختگی موثر است و تاثیر مثبتی در تکثیر سلولی و نوزایش بافت پوششی دارد (Ganjali et al., 2013). استفاده از عصاره گیاه دارچین به صورت موضعی و تزریقی در ترمیم زخم‌های پوستی موش‌های صحرایی دیابتی و غیردیابتی موثر بوده است (Ahmadi and Gasemi, 2015).

عدم عفونت زایی پرودوموناس آئروژینوزا ناشی از خاصیت آنتی‌بیوتیکی دارچین و عسل می‌باشد. ترکیبات مهم دارچین، سینامیک آلدئید (۸۰-۶۵ درصد) و اوژنول (۱۰-۵ درصد) هستند و بیشترین اثر ضد باکتریایی آن مربوط به سینامیک آلدئید می‌باشد. کورن در سال ۱۹۹۸ نشان داده است که دارچین خاصیت آنتی‌اکسیدانی و ضد باکتریایی دارد (Corn, 1998). عسل طبیعی نیز اثر ضد باکتریایی دارد. فعالیت ضد باکتریایی عسل معمولاً به تراکم بالای قند و خاصیت اسیدی آن نسبت داده می‌شود. مطالعات نشان داده‌اند که تقریباً همه عسل‌ها ماده-ای به نام پراکسید هیدروژن دارند که حتی اگر رقیق شوند، آنها را برای میکروب‌ها مرگبار می‌سازد. از تجزیه این ماده رادیکال‌های آزاد تشکیل می‌شوند که باکتری‌ها را از بین می‌برند. در عسل، پراکسید هیدروژن به کمک آنزیم گلوکز اکسیداز تولید می‌شود. اما میزان آن هزار بار کمتر از مقداری است که در گذشته روی زخم‌ها استفاده می‌شد. گذاشتن عسل روی زخم‌ها، ضمن

ترشحاتی است. فاکتورهای سطح سلولی شامل فلاژل، پیلی، فیمبریه، لیپوپلی ساکارید و پیوسیانین هستند که فلاژل، پیلی و فیمبریه در اتصال و چسبندگی باکتری به سلول میزبان نقش دارند. لیپوپلی ساکارید خاصیت اندوتوکسینی دارد و پیوسیانین تولید اشکال سمی اکسیژن مانند سوپراکسید و هیدروژن پراکسید را کاتالیز می‌کند. مهم‌ترین فاکتورهای ترشحاتی پرودوموناس آئروژینوزا عبارتند از: آگزوانزیم A، آگزوتوکسین S، آگزوتوکسین U، آگزوتوکسین T، آگزوتوکسین Y، پروتئین‌های ترشحاتی نوع III، الاستاز، آکالین پروتئاز و پروتئاز IV که هر یک از این پروتئین‌ها یک اثر سمی اختصاصی روی سلول‌های بدن پستانداران دارند (Boucher et al., 2007). پرودوموناس آئروژینوزا یکی از علل شایع عفونت در سوختگی‌ها است که از طریق فلور خود بیماران یا از محیط در زخم‌های سوختگی کلونیزه می‌شود. مرگ‌ومیر ناشی از آن (معمولاً ناشی از سپتی‌سمی)، ارتباط مستقیمی با درصد سوختگی دارد. در یک مطالعه که روی بیماران دچار سوختگی بستری-شده در هندوستان انجام گرفته است، ۵۹ درصد از کشت‌های مثبت مربوط به این باکتری بوده است (Pirnay et al., 2003).

تحقیقات زیادی در مورد تاثیر گیاهان دارویی بر ترمیم زخم‌ها صورت گرفته است. طبق بررسی‌های انجام شده، عصاره گیاهی آلونهورا در ترمیم زخم‌های سوختگی بهتر از سیلور سولفادیازین عمل می‌کند و سرعت بهبودی با آن نیز بیشتر می‌باشد (Akhoondinasab et al., 2014). اسانس گیاهان آویشن، اسپند و چویل نیز بر عفونت‌زایی پرودوموناس آئروژینوزا اثر بازدارندگی دارند (Ghashghae et al.,)

بهتری در التیام زخم‌های سوختگی پوستی آلوده به *پزودوموناس آئروژینوزا* دارد.

موارد فوق خاصیت آنتی‌بیوتیکی و ترمیمی مخلوط عصاره دارچین و عسل را در زخم‌های سوختگی پوستی آلوده به *پزودوموناس آئروژینوزا* پیشنهاد می‌کند. برای تعیین دوز مطلوب و ایده آل درمانی و تهیه شکل دارویی مناسب از این ترکیب نیاز به مطالعات آتی می‌باشد.

سپاسگزاری

نویسندگان از دانشگاه آزاد اسلامی مراغه و تبریز به جهت همکاری در اجرای این مطالعه کمال تشکر و قدر-دانی را دارند.

تعارض منافع

نویسندگان اعلام می‌دارند که هیچ‌گونه تضاد منافی ندارند.

جلوگیری از تهاجم و تخریب میکروب‌ها، با آسیب بافتی همراه نیست. یکی دیگر از خصوصیات جالب عسل که آن را از داروهای ضد باکتری مرسوم مجزا می‌سازد، تقویت بهبود یافتن زخم‌ها است. داروهای ضد باکتری علاوه بر نابودی باکتری‌ها به سلول‌های بدن نیز آسیب می‌رسانند. از طرف دیگر، داروهای ضد باکتری فقط با مهار کردن رشد میکروب‌ها به بهبودی زخم‌ها کمک می‌کنند. اما عسل به طور مستقیم در بهبودی زخم‌ها دخالت می‌کند. عسل با داشتن انواع ویتامین‌ها، پروتئین‌ها و آنتی‌اکسیدان‌ها نقش مؤثری در نوزایش بافت پوششی و عروق‌زایی و افزایش فیروبلاست‌ها در محل ترمیم زخم‌ها دارد. از طرف دیگر عسل با جذب مایعات در محل آسیب باعث کاهش ادم در موضع ترمیم می‌شود (Shenoy et al., 2012).

در این بررسی نشان داده شد که ترکیب عصاره دارچین با عسل در مقایسه با داروی سیلور سولفادیازین تأثیر

منابع

- Ahmadi, R. and Gasemi, N. (2015). Comparative study of effect Cinnamon extract used local and injection in diabetic and nondiabetic male rats. *Journal of Medical Science of Islamic Azad University*, 25(1): 27-32. [In Persian]
- Akhoondinasab, M.R., Akhoondinasab, M. and Saberi, M. (2014). Comparison of healing effect of Aloe vera extract and Silver sulfadiazine in burn injuries in experimental rat model. *World Journal of Plastic Surgery*, 3(1): 29-34.
- Aljeboury, Gh. (2013). In vitro antibacterial activity of eucalyptus microtheca and Cinnamon zeylanicum crude extracts against *Pseudomonas aeruginosa* isolates. *Medical Journal of Babylon*, 10: 784-793.
- Boucher, Y., Labbate, M., Koenig, J.E. and Stokes, H.W. (2007). Integrons: Mobilizable platforms that promote genetic diversity in bacteria. *Trends in Microbiology*, 15(7): 301-309.
- Cooper, R.A., Halas, E. and Molan, P.C. (2002). The efficacy of honey in inhibiting strains of *Pseudomonas aeruginosa* from infected burns. *Journal of Burn Care Rehabil*, 23(6): 366-370.
- Corn, C.H. (1998). A narrative of spice trade. New York: Kodansha international, pp: 256-270.

- Dashti-Rahmatabadi, M.H., Vahidi Merjardi, A.R., Pilavaran, A.A. and Farzan, F. (2009). Antinociceptive effect of Cinnamon extract on formalin induced pain in rat. *Shahid Sadougi University of Medical Science*, 17: 190-199. [In Persian]
- Deb, L., Sampath kumar, K.P. and Bhowmik, D. (2011). Traditional Indian herbs Cinnamon *zeylanicum* and its health benefits. *International Journal of Chemical Sciences and Research*, 1: 11-20.
- Demling, R.H. (2003). Burns and other thermal injuries. In: *Current Surgical Diagnosis and Treatment*. Way, L.W. and Doherty, G.M. editors. 11th ed., USA: New York, McGraw-Hill, pp: 24-26.
- Forjough, S.N. (2006). Burns in low-and middle-income countries: A review of available literature on descriptive epidemiology, risk factors, treatment and prevention. *Burns*, 32(5): 529-537.
- Ganjali, A., Sotoudeh, A., Jahanshahi, A., Ashrafzadeh, M., Bazzazan, A., Roodbari, N., *et al.* (2013). *Ototegia persica* extraction on healing process of burn wounds. *Acta Cirurgica Brasileira*, 28(6): 407-411.
- Ghashghae, F., Jafari, A. and Moazamian, E. (2016). Survey effect of *Peganum harmala*, *Thymus daenensis*, *Fruulago angulata* on wound infection caused by *Pseudomonas aeruginosa* exotoxin A-producing in laboratory mice *Iranian Journal of Medical Microbiology*, 10(1): 82-87.
- Hassanzadeh, A. (2012). Cinnamon and its properties. *Monthly Training and New Technology Research of Food*, 22: 37-39. [In Persian]
- Japoni, A., Farshad, S. and Alborzi, A. (2009). *Pseudomonas aeruginosa*, burn infection, treatment and antibacterial resistance. *Iranian Red Crescent Medical Journal*, 11: 244-253. [In Persian]
- Khazaeli, P., Karamouzian, M., Rohani, Sh., Sadeghirad, B. and Ghalekhani, N. (2014). Effects of minoxidil gel on burn wound healing in rats. *Iranian Journal of Pharmaceutical Research*, 13(1): 243-251. [In Persian]
- Kummar, B., Vijayakumar, M., Govindarajan, R. and Pushpangadan, P. (2007). Ethnopharmacological approaches to wound healing—exploring medicinal plants of India. *Journal of Ethnopharmacology*, 114: 103-130.
- Maity, S., Vadasiromoni, J. and Ganguly, D. (1998). Role of glutathione in the antiulcer effect of hot water extract of black tea. *The Japanese Journal of Pharmacology*, 78: 285-292.
- Merrily, A. and Kuhn, R.N. (2000). *Herbal Therapy and Supplements*. Philadelphia: Lippincott, pp: 148-333.
- Pereira, D.S.T., Lima-Ribeiro, M.H.M., Pontes-Filho, N.T., Carneiro-Leao, A.M.A. and Correia, M.T.S. (2012). Development of animal model for studying deep second-degree thermal burns. *Journal of Biomedicine and Biotechnology*. Article ID 460841, 7 pages.
- Pirnay, J.P., De Vos, D., Cochez, C., Bilocq, F., Pirson, J., Struelens, M., *et al.* (2003). Molecular epidemiology of *Pseudomonas aeruginosa* colonization in a burn unit: persistence of a multidrug-resistant clone and a silver sulfadiazine-resistant clone. *Journal of Clinical Microbiology*, 41(3): 1192-1202.
- Shenoy, V.P., Ballal, M., Shivanada, P. and Bairy, I. (2012). Honey as an antimicrobial agent *Pseudomonas aeruginosa* isolated from infected wounds. *Journal of Global Infectious Diseases*, 4(2): 102-105.
- Sombonwong, J., Kankarisre, M., Tantisira, B. and Tantisira, M.H. (2012). Wound healing activities of different extracts of *Centella asiatica* in incision and burn wound models: an experimental animal study. *BMC Complementary and Alternative Medicine*, 12: 103.
- Taran, M., Ghasempour, H. and Shirinpour, E. (2010). Antimicrobial activity of essential oils of *Ferulago angulata* subsp. *carduchorum*. *Jundishapur Journal of Microbiology*, 3(1): 10-14.
- Tille, P. (2016). *Bailey and Scott's Diagnostic Microbiology*. Elsevier, 14th ed., pp: 1136.

A comparative study of histopathological effects of aqueous extract of cinnamon and honey with sulfadiazine on skin burn wound healing in rats infected with *Pseudomonas aeruginosa*

Valilou, M.^{1*}, Valilou, S.²

1- Assistant Professor, Department of Pathobiology, Tabriz Branch, Islamic Azad University, Tabriz, Iran.

2- Tabriz University of Medical Science, Tabriz, Iran.

*Corresponding author's email: mr_valilu@yahoo.com

(Received: 2017/8/10 Accepted: 2017/11/8)

Abstract

Pseudomonas aeruginosa, a ubiquitous opportunistic pathogen, is the most common infective agent of burn wounds. The aim of this study was to compare the histopathological effect of a mixture of aqueous extract of cinnamon and honey with silver sulfadiazine on the healing of *Pseudomonas aeruginosa* infected second grade skin burn wounds in rats. To this end, 60 male rats were randomly assigned to four experimental groups (15 rats in each group). After inducing anesthesia, second grade burn wound with the diameter of 12 mm was created in the dorsal region of rats. Then, 1.5×10^8 cfu/ml *P. aeruginosa* PA01 was equally bestrewed on the wound of all rats. Every 12 hours, silver sulfadiazine (group 1), honey (group 2) and aqueous extract of cinnamon and honey (group 3) were applied to the wounds and group 4 was kept as control. On days 7, 14, and 21, five rats were selected from each group at each time point and after inducing anesthesia and measuring the diameter of the wound by coliseum, microbial and histopathological samples were taken from the wounds. Microbial studies showed that in all groups except the control group, the growth of the microbe was stopped. Histopathological observations regarding wound healing and diameter showed that there was a significant difference between treatment groups and the control group on days 7, 14 and 21 ($p < 0.05$). On the 21st day, the extract of cinnamon and honey group had superior wound healing than silver sulfadiazine group but inferior in comparison to honey. According to the results obtained, it is possible to utilize honey and mixture of aqueous extract of cinnamon and honey for treatment of infected skin burn wounds.

Conflict of interest: None declared.

Keywords: Burn, *Pseudomonas aeruginosa*, Cinnamon extract, Honey, Silver sulfadiazine, Rat.