

## مطالعه اثر گالبانیک اسید بر پیشگیری از تشکیل چسبندگی داخل شکمی پس از جراحی در رت

ملیکا منتظری<sup>۱</sup>، فیروزه سقایی<sup>۲</sup>

۱- فارغ التحصیل دامپزشکی، گروه علوم پایه، دانشکده دامپزشکی، واحد شهرکرد، دانشگاه آزاد اسلامی، شهرکرد، ایران  
۲- استادیار فارماکولوژی، گروه علوم پایه، دانشکده دامپزشکی، واحد شهرکرد، دانشگاه آزاد اسلامی، شهرکرد، ایران. نویسنده مسئول:

f\_saghaei@yahoo.com

تاریخ پذیرش: ۱۴۰۲/۰۳/۳۱

تاریخ دریافت: ۱۴۰۲/۰۲/۱۴

### چکیده

**زمینه و هدف:** چسبندگی های محوطه بطنی عارضه ای شایع پس از اعمال جراحی شکم بوده که می تواند سبب انسداد های روده ای، درد لگن یا نازایی شود. این مطالعه با هدف بررسی اثر گالبانیک اسید بر پیشگیری از تشکیل چسبندگی داخل شکمی پس از جراحی در رت انجام شد.

**مواد و روشها:** ۴۰ سر رت نر به طور تصادفی به ۴ گروه ۱۰ تایی تقسیم شدند: پس از جراحی شکمی و القاء چسبندگی، در گروه کنترل: 1cc آب مقطر، در گروه گالبانیک اسید (GA5): گالبانیک اسید با دوز 5 mg/kg، در گروه گالبانیک اسید (GA10): گالبانیک اسید با دوز 10 mg/kg و در گروه توئین (tween): 0/5 سی سی توئین (حلال گالبانیک اسید) روزانه بصورت داخل صفاقی به مدت 10 روز تجویز شد. پس از پایان دوره رت ها بیهوش شده و مجددا شکم باز و باندهای چسبندگی مشاهده و درجه بندی گردید و با نرم افزار spss و آزمون کای اسکوتر بررسی گردید. نمونه بافتی از محل چسبندگی برداشته و پس از رنگ آمیزی در زیر میکروسکوپ مشاهده شد.

**نتایج:** گالبانیک اسید در دو دوز 5 mg/kg و 10 به طور معناداری نسبت به گروه کنترل و توئین موجب کاهش وقوع چسبندگی شد و نیز مطالعات هیستوپاتولوژیک نشان دهنده اثر مفید گالبانیک اسید با کاهش رشته های کلاژن و فیبروسیتها می باشد.

**نتیجه گیری:** گالبانیک اسید با خواص ضد فیبرین، آنتی اکسیدان و ضد التهاب خود در دو دوز 5 mg/kg و 10 میتواند موجب پیشگیری از بروز چسبندگی داخل شکمی در رت شود.

**کلمات کلیدی:** چسبندگی های بافتی ناشی از جراحی، گالبانیک اسید، کومارینها، *ferula spp.*، رت

## مقدمه

کومارین سزکوئی ترین چربی دوست با منشا طبیعی است که از گونه های مختلف *Ferula assa-foetida* استخراج می شود... گالبانیک اسید دارای اثرات فارماکولوژیک متعددی است از جمله تحریک ترمیم زخم، اثرات ضد رگزایی، القای آپوپتوز و ضد سرطان، انتی اکسیدان و ضد التهاب (۸و۷) که موجب شده است در تحقیقات مختلف مورد توجه قرار گیرد.

تشکیل چسبندگی جزئی از روند ترمیم بافت پس از جراحی است. مطالعات مختلف نشان داده است که پاسخهای التهابی و ترشح سایتوکینها و هم چنین هایپوکسی و استرس اکسیداتیو موجب تشکیل بافت فیروز سفت و در نتیجه باندهای چسبندگی میشود (۹و۶). بنابراین استفاده از موادی که دارای خاصیت ضد التهاب، مهار آنژیوژنز و انتی اکسیدان باشند میتواند در مهار و پیشگیری از بروز چسبندگی داخل شکمی مفید باشد. به همین منظور گالبانیک اسید در تحقیق حاضر برای پیشگیری از بروز چسبندگی پس از جراحی مورد آزمایش قرار گرفت.

## مواد و روشها

**گروههای آزمایش:** تعداد ۴۰ سر موش صحرایی نر سالم نژاد ویستار با محدوده وزنی ۲۰۰ تا ۲۵۰ گرم و سن سه ماه تهیه و به مدت یک هفته در شرایط استاندارد تغذیه، ۱۲ ساعت روشنایی و ۱۲ ساعت تاریکی و در دمایی حدود ۲۴ درجه سانتی گراد و رطوبت نسبی ۴۰-۵۰ درصد نگهداری شدند. موشها به آب و غذای پلت شده استاندارد دسترسی داشتند. لازم به ذکر است در کلیه مراحل، قوانین و مقررات اخلاقی کار با حیوانات آزمایشگاهی مبتنی بر دستور العملهای بین المللی رعایت شده است. موشها به صورت تصادفی به ۴ گروه ۱۰ تایی تقسیم شدند. گروه اول (کنترل): جراحی شکمی و القاء چسبندگی و فقط تزریق روزانه 1cc آب مقطر به صورت داخل صفاقی به

چسبندگی یکی از مهمترین عوارض پس از جراحی های حفره شکمی و لگن است. علل متعددی در ایجاد چسبندگی مطرح است از جمله ایسکمی پریتون، اجسام خارجی و عفونت. این عوامل با ایجاد آسیب در پریتون جدار یا احشائی باعث واکنش التهابی موضعی، ترشح فیبرین و رسوب آن در محل می شوند (۱و۲). در حین ترمیم زخم هنگامی که پاسخ های التهابی تعادل بین تشکیل و تخریب فیبرین را به هم می زند چسبندگی پیشرفت می کند (۳).

انسداد روده باریک، ناباروری، دردهای مزمن شکمی و لگن و اختلال در انجام جراحی های بعدی شایع ترین عوارض حاصل از تشکیل باندهای چسبندگی می باشد (۴). از آنجا که شیوع این گونه چسبندگیها پس از جراحی شکمی و لگن زیاد است و هزینه سنگینی را به بیمار و سیستم سلامت وارد میکند لذا پیشگیری از آن از اهمیت ویژه ای برخوردار است. به این منظور روشهای متعددی پیشنهاد و به کار گرفته شده است. مانند تکنیکهای دقیق جراحی، استفاده از داروهای ضد التهاب غیر استروئیدی، مواد فیبرینولیتیک، آنتی بیوتیکها و موانع فیزیکی مانند غشاء های هیالورونیک اسید، کربوکسی متیل سلولز و ژل های هیالورونیک اسید - کربوکسی متیل سلولز که مکانیسم آن ها جلوگیری از تماس بین سطوح آسیب دیده می باشد (۵و۶).

گیاه آنغوزه با نام علمی *Ferula assa-foetida* گیاهی است علفی که دارای ریشه راست و نسبتاً ضخیم ساقه های قوی، خشن و فیبری میباشد. جنس *Ferula* از حدود ۱۸۰ گونه تشکیل شده است که به عنوان منبع غنی ترکیبات فعال بیولوژیکی، مانند سزکوئی ترین ها و کومارین ها شناخته شده است. گالبانیک اسید (GA)، یک

مدت ۱۰ روز. گروه دوم (گالبانیک اسید GA5): جراحی شکمی و القاء چسبندگی و تجویز گالبانیک اسید (تهیه شده از شرکت گل اکسیر پارس) به صورت داخل صفاقی به مدت ۱۰ روز با دوز ۵ mg/kg. گروه سوم (گالبانیک اسید GA10): جراحی شکمی و القاء چسبندگی و تجویز روزانه گالبانیک اسید به صورت داخل صفاقی به مدت ۱۰ روز با دوز ۱۰ mg/kg. گروه چهارم (توئین tween): جراحی شکمی و القاء چسبندگی و تجویز روزانه ۰/۵ سی سی توئین (حلال گالبانیک اسید) بصورت داخل صفاقی به مدت ۱۰ روز.

**روش القای چسبندگی:** یک روز قبل از عمل جراحی و القای چسبندگی غذا از دسترس حیوانات دور شد ولی همچنان به آب دسترسی داشتند. پس از مقید کردن هر موش ابتدا داروی زیلازین با دوز 2 mg/kg و سپس کتامین با دوز 20 mg/kg به صورت داخل عضلانی

ترریق و موش بیهوش شد (۱۰). سپس موهای ناحیه شکم تراشیده شده و توسط بتادین ضد عفونی گردید. یک برش ۳ سانتی متری در وسط شکم توسط اسکالپل ایجاد گردید. جهت القای چسبندگی داخل شکمی در موش، دیواره سکوم با گاز استریل خشک ۳۰ بار ساییده شد تا خونریزی بر روی دیواره سکوم ظاهر گردید. سپس عضلات توسط نخ کات گوت ۳ و پوست با نخ نایلون ۳ و با بخیه تکی بسته شد (۱۱). محل جراحی با اسپری اکسی تتراسایکلین در طول ۱۰ روز آزمایش ضد عفونی گردید.

### نمونه گیری و جمع آوری داده ها: در روز

یازدهم پس از جراحی، موشها مجدداً با استفاده از داروی زیلازین و کتامین (با دوزهای ذکر شده) بیهوش شده و محوطه شکم باز شد. شدت چسبندگی ایجاد شده توسط مقیاس کانباژ (جدول ۱) تعیین گردید.

جدول ۱- مقیاس درجه بندی چسبندگی ها با مقیاس کانباژ (۱۲)

درجه چسبندگی	
درجه ۰	بدون چسبندگی
درجه ۱	وجود یک عدد باند چسبنده باریک بین دیواره‌ی دو طرف و بدون عروق و به راحتی جدا شونده.
درجه ۲	وجود دو عدد باند چسبنده باریک بین دیواره‌ی دو طرف و بدون عروق و به راحتی جدا شونده.
درجه ۳	وجود سه عدد باند چسبنده باریک بین دیواره‌ی دو طرف و بدون عروق و به راحتی جدا شونده.
درجه ۴	وجود بیش از سه عدد باند چسبنده بدون عروق بین دیواره‌ی دو طرف و به راحتی جدا شونده و با چسبندگی ضخیم، پراکنده و منتشر بین قسمت‌های مختلف داخل شکمی

**تجزیه و تحلیل آماری:** برای تجزیه و تحلیل اطلاعات از جداول فراوانی به همراه درصد فراوانی و آزمون های Chi-Square و Fisher's Test در سطح خطای ۵ درصد و نرم افزار SPSS نسخه ۲۰ استفاده شد.

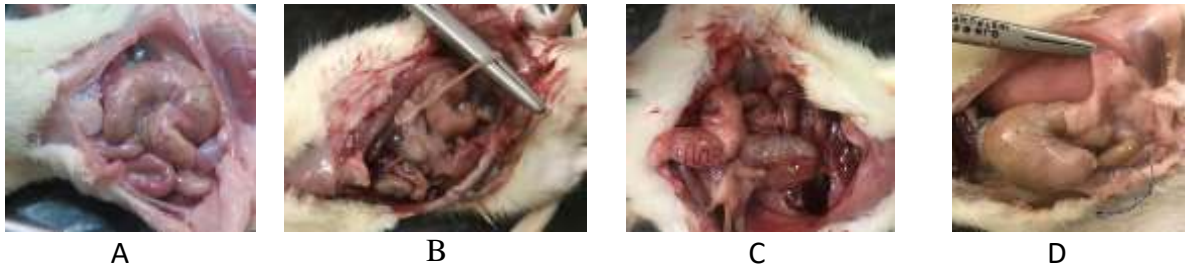### نتایج

جهت بررسی هیستوپاتولوژیک نواحی دارای چسبندگی، از ناحیه ی سکوم و باند های ایجاد شده نمونه برداری انجام و به منظور تهیه مقاطع بافتی در فرمالین ۱۰٪ پایدار و به آزمایشگاه ارسال گردید. نمونه ها با هماتوکسیلین و ائوزین رنگ آمیزی شد.

شد. شکل ۱ انواع چسبندگی را نشان می‌دهد.

مشاهدات ماکروسکوپی: پس از باز کردن مجدد

شکم رتها، باندهای چسبندگی در محوطه شکمی مشاهده



شکل ۱: انواع چسبندگی با مقیاس کانباز

(A) عدم تشکیل چسبندگی (درجه ۰)

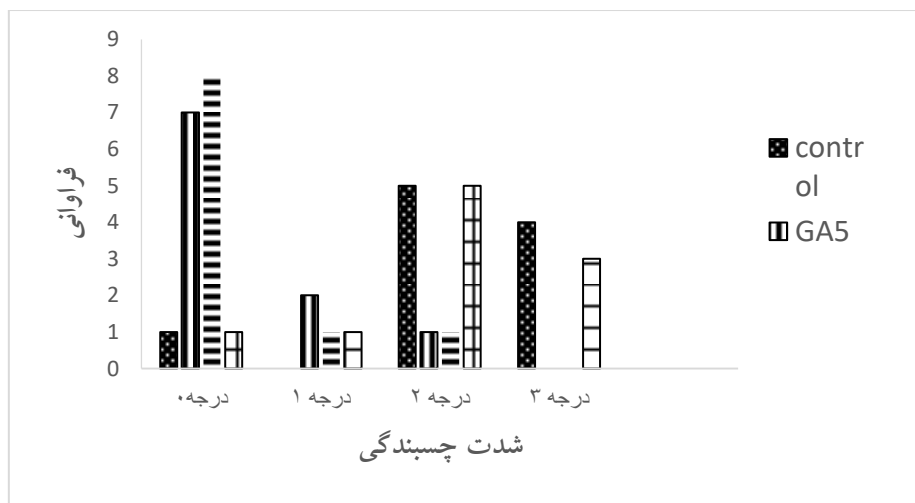
(B) چسبندگی درجه ۱: وجود یک عدد باند چسبنده باریک بین دیواره ی دو طرف و بدون عروق و به راحتی جدا شونده.

(C) چسبندگی درجه ۲: وجود ۲ عدد باند چسبنده باریک بین دیواره ی دو طرف و بدون عروق و به راحتی جدا شونده.

(D) چسبندگی درجه ۳: وجود سه عدد باند چسبنده باریک بین دیواره ی دو طرف و بدون عروق و به راحتی جدا شونده

در ۸ موش چسبندگی مشاهده نشد و ۱ مورد چسبندگی درجه ۱ و ۱ مورد چسبندگی درجه ۲ ثبت شد. در گروه توئین: ۲ موش فاقد چسبندگی بودند و در ۳ مورد چسبندگی درجه ۳ و در ۴ مورد چسبندگی درجه ۲ و در ۱ مورد چسبندگی درجه ۱ مشاهده شد. فراوانی وقوع درجات مختلف چسبندگی در شکل ۲ ملاحظه میشود.

در گروه کنترل که جراحی شدند اما دارو دریافت نکردند در ۲ موش چسبندگی مشاهده نشد و در ۳ موش چسبندگی درجه ۳ و در ۵ موش چسبندگی درجه ۲ مشاهده شد. در گروه گالبانیک اسید ۵: در ۷ موش چسبندگی مشاهده نشد و تنها در یک مورد چسبندگی درجه ۲ و ۲ مورد چسبندگی درجه ۱ دیده شد. در گروه گالبانیک اسید ۱۰:

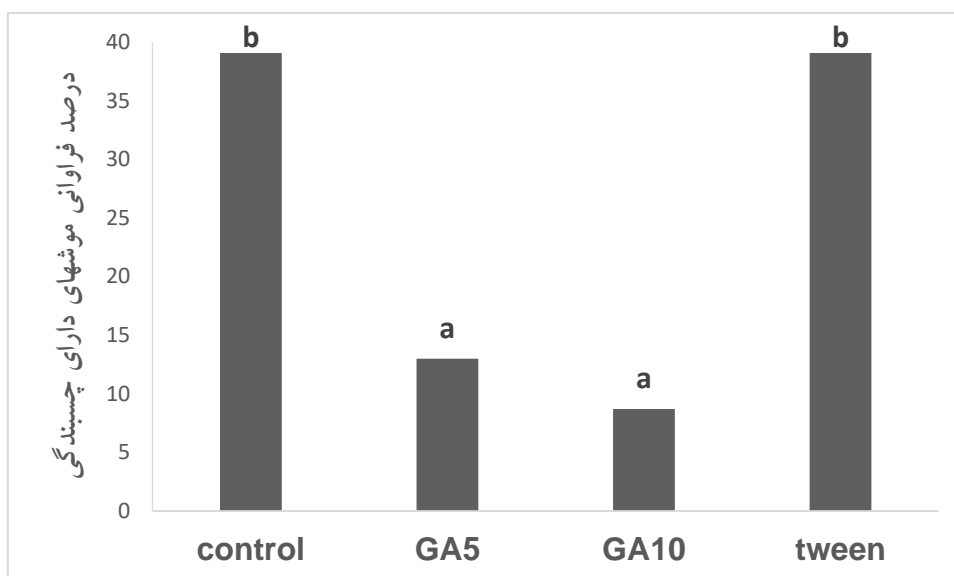


شکل ۲: فراوانی وقوع انواع چسبندگی بین گروههای مختلف

GA5: گالبانیک اسید با دوز 5mg/kg ، GA10: گالبانیک اسید با دوز 10mg/kg

نظر تعداد موش‌های دارای چسبندگی وجود ندارد ( $P=0.655>0.05$ ). همچنین مشاهده می‌شود 39.1 درصد از موش‌هایی که چسبندگی دارند، در گروه کنترل و همین درصد در گروه توئین قرار دارند و درصد موش‌های دارای چسبندگی در گروه GA5 و GA10 بطور معناداری از دو گروه کنترل و توئین کمتر است ( $P=0.035<0.05$ ) (شکل ۳).

از آنجا که سطح معناداری فیشر 0.001 بدست آمده که کمتر از 0.05 است ( $P=0.001<0.05$ )، با اطمینان ۹۵ درصد می‌توان نتیجه گرفت گروه‌های مختلف (control و GA5 و GA10 و tween) از نظر وقوع چسبندگی با یکدیگر تفاوت معناداری دارند. با مقایسه درصد وقوع چسبندگی در گروه‌های مختلف کمترین درصد چسبندگی مربوط به گروه GA10 می‌باشد. البته نتایج آزمون کای دو نشان داد، تفاوت معناداری بین گروه GA10, GA5 از



شکل ۳\_ مقایسه فراوانی وقوع چسبندگی در بین گروه‌های مختلف ستونهایی که با حروف متفاوت نشان داده شدند از نظر آماری دارای اختلاف معنادار می‌باشند.

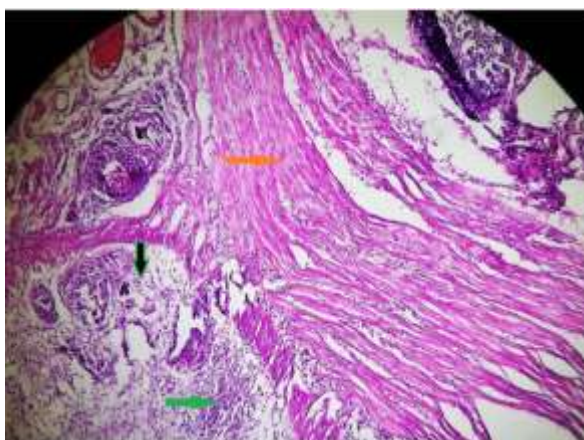
توانست از بروز چسبندگی جلوگیری نماید و بنابراین رشته های ضخیم کلاژن و سلولهای التهابی در محل چسبندگی مشاهده شد (شکل C). شکل D نیز نمونه ی بافتی فاقد چسبندگی را نشان میدهد.

### بحث

در سالهای اخیر تحقیقات زیادی مبنی بر پیشگیری از چسبندگی داخل شکمی پس از جراحی انجام شده است. یافتن راههایی برای کاهش و جلوگیری از چسبندگی،

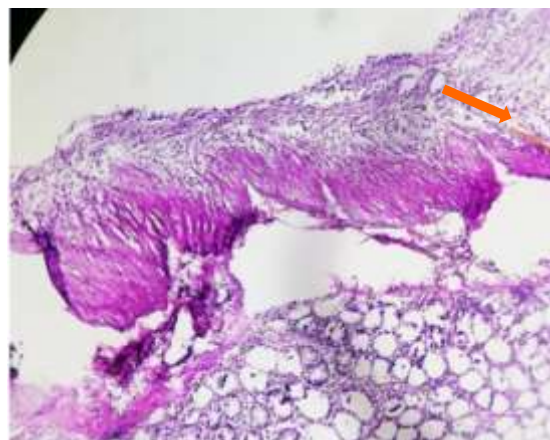
**نتایج هیستوپاتولوژیک:** نمونه های بافت از نظر رشته های کلاژن و وجود سلولهای التهابی و عروق تازه تشکیل مورد مطالعه قرار گرفتند که مقاطع میکروسکوپی در شکل ۴ مشاهده میشود. در نمونه های بافتی گروه کنترل رشته های ضخیم کلاژن، سلول های التهابی و عروق تازه تشکیل شده در موضع دیده شد (شکل A). با تجویز گالبانیک اسید ضخامت و میزان رشته های کلاژن در مقایسه با گروه کنترل به میزان قابل توجهی کاهش یافت (شکل B). تجویز توئین

مکانیکی برای جدا سازی سطوح تخریش شده از یکدیگر و جلوگیری از تشکیل باندهای چسبندگی نیز پیشنهاد شده است. متداولترین این محصولات، غشاهای طبیعی قابل جذب مانند کربوکسی متیل سلولز+ هیالورونیک اسید (با نام تجاری سپرا فیلم) می باشد که نقش موثری در کاهش چسبندگی دارد و در طی ۴ هفته توسط بدن حذف میگردد. البته قیمت بالا و برخی محدودیتها استفاده از آن را محدود نموده است (۱۴ و ۱۳).

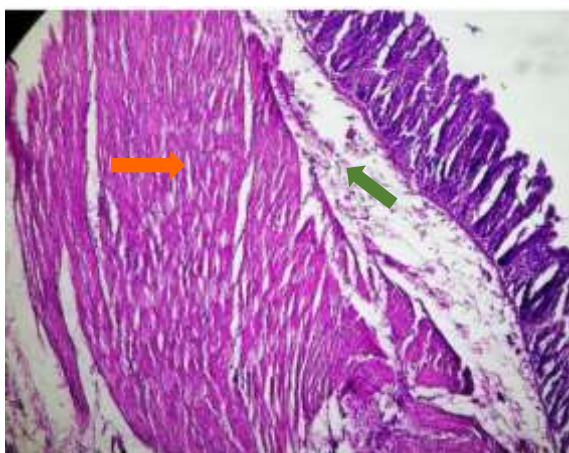


(A) گروه کنترل: رشته های ضخیم کلاژن (پیکان نارنجی)، سلول های التهابی (پیکان سبز) و عروق تازه تشکیل در موضع (پیکان مشکی)  
(A)

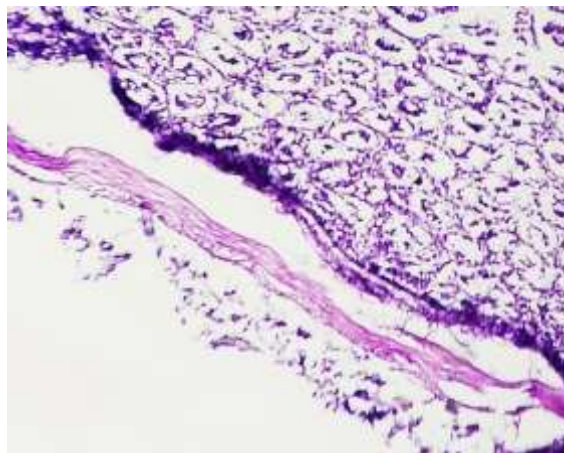
فیروز و التهاب دارای اهمیت بالایی است زیرا موجب بروز فشارهای اقتصادی بر بدنه بهداشت و درمان و عوارض نامطلوب بر بیمار میشود. تا کنون مطالعات بسیاری بر روی عوامل ایجاد کننده و جلوگیری کننده از چسبندگی داخل شکمی متعاقب جراحی انجام گرفته است مانند استفاده از شستشوی حفره شکمی با نرمال سالین، تجویز داخل صفاقی آنتی بیوتیکها و ضد التهابهای استروئیدی و غیر استروئیدی و آنتی اکسیدانها و.... ولی هیچ کدام روش قاطعی در پیشگیری از این امر نبوده است. استفاده از روشهای



(B) گروه گالبانیک اسید: رشته های کلاژن در موضع (پیکان نارنجی)



(C) گروه توئین رشته های ضخیم کلاژن (پیکان نارنجی) و سلولهای التهابی (پیکان سبز)



(C) گروه فاقد چسبندگی

از آنجا که تشکیل چسبندگی جزئی از روند ترمیم بافت‌های بدن پس از جراحی است، عواملی چون ایسکمی و التهاب موجب تقویت چسبندگی و تشکیل بافت‌های فیبروزه سفت می‌شود. سلول‌های التهابی مانند اینترلوکین‌ها و سایتوکین‌ها و نیز Tumor Necrosis Factor- alpha (TNF-a) از مهمترین عوامل فعال سازی آبشار انعقادی و رسوب رشته‌های فیبرین و تشکیل باندهای کلاژن بوده که منجر به تشکیل باندهای چسبندگی می‌گردند (۱۵). لذا استفاده از ترکیباتی با خواص آنتی‌اکسیدان و ضد التهاب می‌تواند در تشکیل باندهای چسبندگی اختلال ایجاد نماید. گالبانیک اسید یک سزکویی‌ترین کومارینی موجود در گیاه آنغوره است (۱۶) که واجد اثر آنتی‌اکسیدان (۱۷) و ضد سرطان خون (۱۸) می‌باشد. اثر ضد سرطان این ترکیب ناشی از عوامل مختلفی مانند مهار رگ زایی، از بین بردن استم سل‌های سرطانی، مهار سیکل سلولی، کاهش تولید مولکول‌های واکنش‌گر، القای آپوپتوز، مهار التهاب و متاستاز سلولی است (۱۹ و ۲۰). کوهنو در تحقیقی نشان داد متیل‌گالبانات که از مشتقات گالبانیک اسید است اثر برجسته‌ای در کاهش التهاب با مکانیسم مهار نیتریک اکساید و کاهش خون‌رسانی به بافت دارد (۲۱). به نظر می‌رسد گالبانیک اسید با قابلیت جذب رادیکال‌های آزاد که در ایسکمی بافتی تشکیل می‌شوند منجر به مهار سایتوکاین‌ها و TNF $\alpha$  شده و می‌تواند از بروز چسبندگی به طور موثر پیشگیری نماید. مقایسه نتایج تحقیق حاضر و سایر تحقیقات موید این اثر گالبانیک اسید می‌باشد. نتایجی که در این تحقیق بدست آمد بیانگر کاهش معنادار درصد و فراوانی چسبندگی توسط گالبانیک اسید در دوز ۱۰ mg/kg و ۵ mg/kg نسبت به گروه کنترل و توئین می‌باشد. توئین که به عنوان حلال گالبانیک اسید استفاده شد هیچگونه تاثیر قابل ملاحظه‌ای در کاهش وقوع چسبندگی ایجاد نکرد. در

مطالعه هیستوپاتولوژیک در گروه کنترل شاهد حضور رشته‌های ضخیم کلاژن و تشکیل عروق جدید و نیز سلول‌های التهابی بودیم که با روند بروز چسبندگی همخوانی دارد. اما با تجویز گالبانیک اسید در ایجاد رشته‌های کلاژن کاهش چشمگیری مشاهده شد که نتایج ماکروسکوپیکی و تعداد کم موارد چسبندگی آن را تایید می‌کند. دوزهای مختلف گالبانیک اسید نیز با یکدیگر در ایجاد اثر اختلافی نداشتند. این یافته‌ها با نتایج حاصل از استفاده از سایر ترکیبات برای پیشگیری از بروز چسبندگی هم‌هنگی دارد. پیش از این اثر عصاره اتانولی چای سبز بر پیشگیری از چسبندگی داخل شکمی پس از لاپاروتومی در موش صحرایی بررسی شده که نتایج حاکی از کاهش معنا دار وقوع چسبندگی پس از استفاده از عصاره چای کوهی می‌باشد که به وجود ترکیبات آنتی‌اکسیدان موجود در آن نسبت داده شده است (۲۲). تحقیقات دیگری نیز اثرات سایر ترکیبات با تکیه بر خصوصیات آنتی‌اکسیدانی و ضد التهابی را بر پیشگیری از چسبندگی‌های داخل شکمی متعاقب جراحی نشان داده است. عصاره هیدروالکلی خار مریم دارای اثرات اثبات شده آنتی‌اکسیدان و پاک‌کننده رادیکال‌های آزاد در میکروزوم‌های کبد و ریه بوده و بر همین اساس نیز از چسبندگی داخل شکمی پیشگیری نموده است (۱۵). از طرفی عسل و کورتیکواستروئیدها بر پایه آثار ضد التهابی مانع بروز چسبندگی متعاقب جراحی شکمی در خرگوش شده‌اند (۲۳). عصاره مرزه بختیاری و ویتامین C با کاهش اکسیدان‌های پلاسما توانسته‌اند شدت وقوع چسبندگی را کاهش دهند (۶) پنتوکسی‌فیلین (۲۴)، مایع آمینوتیک (۲۵)، هپارین و دالتاپارین (۲۶) و حتی نرمال سالین (۲۷) نیز از بروز چسبندگی جلوگیری نموده‌اند که آثار این ترکیبات به اثر ضد فیبرین آنها نسبت داده شده است. با توجه به

چسبندگی پس از جراحی شکمی موثر بوده است و با انجام تحقیقات گسترده تر میتوان از آن به عنوان یک عامل ضد چسبندگی نام برد.

### تعارض منافع

نویسندگان اعلام می نمایند هیچ گونه تضاد منافی در این مقاله وجود ندارد.

### فهرست منابع

- 1-Avsar FM, Sahin M, Aksoy F, Avsar AF, Aköz M, Hengirmen S, Bilici S. Effects of diphenhydramine HCl and methylprednisolone in the prevention of abdominal adhesions. The American journal of surgery. 2001 Jun 1;181(6):512-5.
2. BW H. Use of fibrinolytic agents in the prevention of postoperative adhesion formation. Fertil Steril. 2000; 74:203-12.
3. Emre A, Akin M, Isikgonul I, Yuksel O, Anadol AZ, Cifter C. Comparison of intraperitoneal honey and sodium hyaluronate-carboxymethylcellulose (Septrafilm™) for the prevention of postoperative intra-abdominal adhesions. Clinics. 2009; 64:363-8.
4. Ward BC, Panitch A. Abdominal adhesions: current and novel therapies. Journal of Surgical Research. 2011 Jan 1;165(1):91-111.
5. Giusto G, Vercelli C, Iussich S, Audisio A, Morello E, Odore R, Gandini M. A pectin-honey hydrogel prevents postoperative intraperitoneal adhesions in a rat model. BMC veterinary research. 2016 Dec; 13:1-5.
6. Najafian A, Alavi A, Amjadigolpayegani K, Dadipour S, Safarimoradabadi A, Fallahi S, Faramarzi A. Post surgical adhesion prevention: Vitamin C or Satureja Khuzestanica.

ساختار کومارینی گالبانیک اسید بخشی از اثرات ضد چسبندگی آن نیز میتواند ناشی از مهار فیبرین باشد.

### نتیجه گیری

با توجه به بررسی نتایج و آثار گالبانیک اسید این نتیجه کلی حاصل میگردد که گالبانیک اسید احتمالا با خواص ضد فیبرین، آنتی اکسیدان و ضد التهاب خود در مهار

Veterinary Clinical Pathology The Quarterly Scientific Journal. 2013 May 22;7(1 (25) Spring):1786-92.

7. Zhang Q, Qiao H, Wu D, Lu H, Liu L, Sang X, Li D, Zhou Y. Curcumin potentiates the galbanic acid-induced anti-tumor effect in non-small cell lung cancer cells through inhibiting Akt/mTOR signaling pathway. Life sciences. 2019 Dec 15; 239:117044.

8. Chahardoli A, Mavaei M, Shokoohinia Y, Fattahi A. Galbanic acid, a sesquiterpene coumarin as a novel candidate for the biosynthesis of silver nanoparticles: In vitro hemocompatibility, antiproliferative, antibacterial, antioxidant, and anti-inflammatory properties. Advanced Powder Technology. 2023 Jan 1;34(1):103928.

9. Fatehi Hassanabad A, Zarzycki AN, Jeon K, Deniset JF, Fedak PW. Post-operative adhesions: a comprehensive review of mechanisms. Biomedicines. 2021 Jul 22;9(8):867.

10. Muir, W.W., Hubbell, J.A.E., Skarda, R.T. and Bednarski, R.M. Hand book of veterinary anesthesia. 2nd Ed., The Ohio State University College of Veterinary Medicine, Columbus, OH. Mosby,1995, p. 110.

11. Wei G, Wu Y, Gao Q, Shen C, Chen Z, Wang K, Yu J, Li X, Sun X. Gallic acid attenuates postoperative intra-abdominal adhesion by inhibiting



inflammatory reaction in a rat model. *Medical science monitor: international medical journal of experimental and clinical research*. 2018; 24:827.

12. Abbasian B, Kazemini H, Esmaeili A, Adibi S. Effect of bovine amniotic fluid on intra-abdominal adhesion in diabetic male rats. *Journal of Diabetes and its Complications*. 2011 Jan 1;25(1):39-43.

13. Diamond MP, Burns EL, Accomando B, Mian S, Holmdahl L. Sefrafilm® adhesion barrier:(2) a review of the clinical literature on intraabdominal use. *Gynecological surgery*. 2012 Sep;9(3):247-57.

14. Charboneau AJ, Delaney JP, Beilman G. Fucoidans inhibit the formation of post-operative abdominal adhesions in a rat model. *PLoS One*. 2018 Nov 21;13(11): e0207797.

15. Asadi S.Y, Parsai P, Karimi M, Rafiyan Kopaei M. The effect of ethanolic extract of green tea (*Camellia Sieneses*) on intra-abdominal adhesion following laparotomy in rats. *Scientific Journal of Zanzan University of Medical Sciences (Journal of Advances in Medical and Biomedical Research)*. 2013;21(86):86-96.

16. Iranshahy M, Iranshahi M. Traditional uses, phytochemistry and pharmacology of asafoetida (*Ferula assafoetida* oleo-gum-resin)—A review. *Journal of ethnopharmacology*. 2011 Mar 8;134(1):1-0.

17. Niazmand R, Razavizadeh BM. *Ferula asafoetida*: chemical composition, thermal behavior, antioxidant and antimicrobial activities of leaf and gum hydroalcoholic extracts. *Journal of Food Science and Technology*. 2021 Jun;58(6):2148-59.

18. Goudarzi S, Rassouli FB, Kahrizi D, Shirkhani P, Mahdifar M, Iranshahi M, Rafatpanah H, Keramati MR, Ayatollahi

H. Comparing toxicity of galbanic acid, auraptene and umbelliprenin on adult T-cell leukaemia-lymphoma in normoxia and hypoxia. *Cellular and Molecular Biology*. 2022 Dec 31;68(12):17-20.

19. Sirizi MA, Ghalenoei JA, Allahtavakoli M, Forouzanfar H, Bagheri SM. Anticancer potential of *Ferula assafoetida* and its constituents, a powerful plant for cancer therapy. *World Journal of Biological Chemistry*. 2023 Mar 27;14(2):28-39.

20. Kim KH, Lee HJ, Jeong SJ, Lee HJ, Lee EO, Kim HS, Zhang Y, Ryu SY, Lee MH, Lü J, Kim SH. Galbanic acid isolated from *Ferula assafoetida* exerts in vivo anti-tumor activity in association with anti-angiogenesis and anti-proliferation. *Pharmaceutical research*. 2011 Mar; 28:597-609.

21. Kohno S, Murata T, Sugiura A, Ito C, Iranshahi M, Hikita K, Kaneda N. Methyl galbanate, a novel inhibitor of nitric oxide production in mouse macrophage RAW264. 7 cells. *Journal of natural medicines*. 2011 Apr; 65:353-9.

22. Asadi SY, Parsaei P, Karimi M, Rafieian-kopaei M. Effect of ethanolic extract of green tea (*Camellia sinensis*) on intraabdominal adhesions in rats. *J Zanzan Univ Med Sci*. 2013;21(86):86-96.

23. Nazem Zumardi P, Sattari K. Macroscopic and microscopic examination of the anti-adhesion properties of honey and corticosteroids following experimental surgery in the abdominal cavity of rabbits. *Clinical studies of large animals*. 2022;9(2):24-35.

24. Davari H, Goharian V, Eghbal A. Experimental study of pentoxifylline in prevention of post-operative intraperitoneal adhesion band. *Iranian Journal of Surgery*. 2005;13(2)

25. Mostajeran F, Manouchehri M. Effect of Amniotic Fluid in Treatment of Post-Laparotomy Adhesion Formation in Rat Model. *Journal of Isfahan Medical School*. 2011;28(121):1668-75.

26. Pourjafar M, KARIMI I, Farid M, Maghsoudi E, Shakhs NM. The comparison of standard heparin and dalteparin on prevention of adhesion in peritonitis with or without infection in rat.

*Journal of Veterinary Research*. 2007; 62(50):277-280,2007

27. Panahi F, SHAHRAM E, Khoshmohabat H, Kaka GR, Sadraei S, Hossein AM. Macroscopic and microscopic assessment of normal saline on postoperative adhesion formation in a rat model. *Iranian Journal of Surgery*. 2013; 21(1)



## Studying the effect of galbanic acid on preventing the formation of intra-abdominal adhesions after surgery in rats

Melika Montazeri<sup>1</sup>, Firoozeh Saghaei<sup>2</sup>

1-Veterinary graduate, Faculty of Veterinary Medicine, Shahrekord Branch, Islamic Azad University, Shahrekord, Iran

2- Assistant Professor, Department of Basic Sciences, Faculty of Veterinary Medicine, Shahrekord Branch, Islamic Azad University, Shahrekord, Iran. Corresponding Author :f\_saghaei@ yahoo.com

Received:2023.05. 04

Accepted: 2023.06.21

### Abstract

**Background and Aim:** Abdominal adhesions are a common complication after abdominal surgery that can cause intestinal obstructions, pelvic pain, or infertility. This study was conducted with the aim of investigating the effect of galbanic acid on preventing the formation of intra-abdominal adhesions after surgery in rats.

**Material & Methods:** 40 male Wistar rats were randomly divided into 4 groups of 10: after abdominal surgery and induction of adhesion, in the control group: 1cc of distilled water, in the galbanic acid group (GA5): galbanic acid with a dose of 5mg/kg, in the galbanic acid group (Ga10): galbanic acid with a dose of 10 mg/kg and in the tween group: 0.5 cc of tween (solvent of galbanic acid) was prescribed intraperitoneally for 10 days. After the end of the course, the rats were anesthetized, and the open abdomen and adhesive bands were observed and graded and analyzed with spss software and chi-square test. A tissue sample was removed from the adhesion site and after staining, it was observed under a microscope.

**Results:** Galbanic acid in doses of 5 and 10 mg/kg significantly reduced adhesion compared to the control and tween groups. Histopathological studies show the beneficial effect of galbanic acid by reducing collagen fibers and fibrocytes.

**Conclusion:** Galbanic acid with anti-fibrin, antioxidant and anti-inflammatory properties in doses of 5 and 10 mg/kg can prevent intra-abdominal adhesions in rats.

**Keywords** Surgery-Induced Tissue Adhesions, galbanic acid,cumarins, *ferula spp.*, rat