

تغییرات آسیب شناسی بافت آبشش ماهی کپور معمولی (*Cyprinus carpio*)

در مواجهه با غلظت های تحت کشنده نانوذرات اکسید مس

حسن صحرائی^{۱*}

Hasansahraei22@gmail.com

سیدعباس حسینی^۲

سیدعلی اکبر هدایتی^۲

رسول قربانی^۲

تاریخ پذیرش: ۹۴/۶/۲۲

تاریخ دریافت: ۹۴/۵/۷

چکیده

زمینه و هدف: در عصر حاضر به دلیل کاربرد گسترده نانو ذرات مس، ورود آن‌ها به محیط زیست افزایش یافته است. در این راستا ورود این نانو مواد به محیط زیست قابلیت تأثیر بر موجودات زنده از جمله ماهی‌ها را خواهد داشت. از اینرو هدف از این مطالعه، بررسی آسیب‌شناسی بافتی ناشی از نانو ذرات مس بر بافت آبشش ماهی کپور معمولی می‌باشد.

روش بررسی: به منظور بررسی اثرات هیستوپاتولوژی نانو اکسید مس بر آبشش بچه ماهیان کپور، تعداد ۶۰ قطعه کپور معمولی جوان با میانگین وزنی 42 ± 2 گرم تهیه و در ۳ گروه با سه تکرار در مواجهه با نانو اکسید مس و یک گروه شاهد در سه تکرار ماهی در نظر گرفته شد. ماهیان به مدت ۶ هفته با غلظت‌های ۴۰، ۱۰ و ۸۰ میلی‌گرم بر لیتر نانو اکسید مس مواجهه داده شدند.

یافته‌ها: عوارض مشاهده شده در بافت آبشش شامل تورم سلول‌های سنگ‌فرشی، آئوریسم، ادم، اتصال تیغه‌های ثانویه مجاور، کوتاه شدن تیغه‌های ثانویه و هایپرپلازی بودند. بررسی‌های آسیب‌شناسی بافت آبشش نشان داد که در غلظت‌های بالا (۸۰ میلی‌گرم بر لیتر)، آسیب‌ها بیشتر به شکل جداسدگی، هایپرپلازی و به هم چسبیدگی لاملاها بود، در مقابل آسیب‌ها در غلظت‌های پایین (۱۰ و ۴۰ میلی‌گرم بر لیتر) به شکل آئوریسم، تورم سلول‌های سنگ‌فرشی و کوتاه شدن تیغه‌های ثانویه بروز نمود.

بحث و نتیجه‌گیری: با توجه به تغییرات ایجاد شده در بافت آبشش ماهی کپور معمولی در غلظت‌های مختلف نانو ذرات مس در مقایسه با گروه کنترل می‌توان نتیجه گرفت که نانو ذرات مس می‌تواند اثرات قابل توجهی بر بافت آبشش ماهیان داشته باشد. از اینرو مطالعات آسیب‌شناسی می‌تواند به عنوان ابزار ساده و مناسبی جهت ارزیابی تأثیر این آلاینده‌های نوظهور انسانی بر ماهی استفاده شود.

کلمات کلیدی: آسیب‌شناسی بافتی، هایپرپلازی، نانو ذرات اکسید مس، ماهی کپور معمولی.

۱- دانشجوی دکترای گروه شیلات، دانشکده منابع طبیعی، دانشگاه گنبد کاووس، گنبد کاووس، ایران* (مسئول مکاتبات)

۲- دانشیار گروه شیلات، دانشگاه علوم کشاورزی و منابع طبیعی گرگان

Gill Histopathological Changes of Common Carp (*Cyprinus carpio*) During Exposure to Sub-Lethal Concentrations of Copper Oxide Nanoparticles

Hassan Sahraei¹

Hasansahraei22@gmail.com

Seyyed Abbas Hoseini²

Seyyed Aliakbar Hedayati²

Rasoul Ghorbani²

Admission Date: September 13, 2015

Date Received: July 29, 2015

Abstract

Background and Objective: At the present century, using of copper Nano-particles has increased within the environment. In this regard influx of Nano-materials to the environment may have harmful impact on living organisms, including fish. The aim of this study was to examine histological lesions of cooper nanoparticles on the gill tissue of common carp.

Method: In order to investigate the effects of histopathological changes of Nano copper oxide on the gill of carp, 60 pieces of young common carp with an average weight of 42 ± 2 gr were divided in 3 groups with three replicates for exposure group of Nano copper oxide (10, 40, 80, mg/l of copper oxide) and a control group of fish for 6 weeks.

Findings: Histopathology of Gill tissue showed that the copper nanoparticles have such injuries as cell swelling, Aourtism , edema, secondary connecting adjacent blades, shortening of the secondary blade, and hyperplasia. Gill histopathological result showed that at high concentrations (80 ppm), lesions were mostly detachment, hyperplasia and sticking attach Lamela, versus harm in low concentrations (10 and 40 ppm) to form Aurism, inflation squamous cell and the shortening of the secondary blades.

Discussion and Conclusion Due to changes of gill tissue in the common carp at various concentrations of copper nanoparticles compared with the control group, it can be concluded that copper nanoparticles can have significant effects on fish gill tissue. Therefore it can be used as a simple and useful tool to assess the impact of these new born contaminants on fish and also human environmental.

Keywords: Common carp, Copper oxide nanoparticles, hyperplasia, Histopathology.

1- Ph.D. Student, Dept. of Fisheries, Faculty of Natural Resources, Gonbad kavous University, Gonbad kavous, Iran *(Corresponding Author).

2- Associate Prof., Dept. of Fisheries, Gorgan University of Agricultural Sciences and Natural Resources

مقدمه

فناوری نانو در معنای ساده استفاده از مواد و ساختارهای در مقیاس نانو (حداقل با قطر ۱ تا ۱۰۰ نانومتر) است. توانایی دستکاری ماده در چنین مقیاس اتمی و مولکولی کوچکی، سبب کاربرد وسیع این علم در شیمی، زیست‌شناسی، فیزیک، داروسازی و علوم مهندسی شده است (۱) افزایش تولیدات و محصولات نانو به ناچار منجر به افزایش فاضلاب نانو مواد می‌شوند. این فاضلاب‌ها از طریق هوازدهی اکسید و به طور عمدی یا تصادفی وارد محیط می‌گردند. محیط‌های آبی که بسیار آسیب‌پذیر هستند، محل رسوب و تجمع بسیاری از این نانوذرات و فاضلاب‌های شیمیایی هستند. در نهایت این نانوذرات وارد واکنش با موجودات زنده و عوامل غیرزنده می‌شوند، اما اثرات مضر و تخریب‌کننده آن‌ها هنوز به‌طور کامل شناخته نشده است و این عدم شناخت کافی منجر به ایجاد نگرانی‌هایی برای سلامت انسان و محیط‌زیست می‌شود (۲). از نانو محصولات تولید شده امروزی می‌توان به دی اکسیدتیتانیوم، نقره، آهن، اکسید روی و مس، هم‌چنین نانو لوله‌های کربنی و گرافن اشاره کرد.

یکی از این نانو ذرات، مس است که به‌عنوان پوشش‌های ضد میکروبی، سلول‌های سوختی، الکترولیز آب، تصفیه آب و هوا و عوامل کنتراست تصویر برداری پزشکی کاربرد دارد (۳)، از سویی در میان عناصر با ویژگی‌های ضد میکروبی قوی، عنصر مس از لحاظ زیست محیطی و ویژگی‌های ضد قارچی و باکتریایی حتی ضد ویروسی اهمیت بیشتری دارد (۴). مس یک ماده معدنی کمیاب ضروریست و به میزان اندکی در سلول‌ها و بافت‌های بدن وجود دارد (۵). مس به عنوان یک کوفاکتور عمل می‌کند و برای ویژگی‌های کاتالیز کننده و ساختار بسیاری از آنزیم‌های موثر در فرایند‌های زیستی بدن ضروریست (۶).

با در معرض قرار دادن قزل‌آلای رنگین‌کمان با مقادیر ۰، ۱۰ و ۱۰۰ میلی‌گرم بر کیلوگرم از نانو ذرات تیتانیوم، نشان داده شد که این نانو ذرات نمی‌تواند تأثیری بر رشد این ماهی داشته باشد. بعد از ۸ هفته آزمایش بیشترین میزان تجمع تیتانیوم در آبشش، معده، کبد، طحال و مغز گزارش شد (۷). ها و چن اثر

تغییرات آسیب‌شناسی بافتی واسترس اکسیداتیو را در مواجهه با سمیت تحت کشنده نانو اکسید تیتانیوم در اندام‌های مختلف بچه ماهی کپور بررسی نمودند و این تغییرات را در فعالیت آنزیم‌های سوپراکسیداز در آبشش، کبد و مغز بچه کپور مشاهده کردند. نتایج نشان داد که بررسی این اندام‌ها برای نظارت بر وضعیت استرس اکسیداتیو ماهی بعد از در معرض قرار گرفتن در نانو اکسید روی مناسب بودند. آبشش، کبد و مغز اندام‌های حساس‌تری بودند و روده کمترین میزان تغییرات را نشان داد (۸). از اندام‌های مهم ماهیان در رابطه با بررسی اثرات آلاینده‌های محیطی آبشش می‌باشد. زیرا این بافت به‌طور مستقیم در معرض آلاینده‌های محیط آبی قرار دارد. از این‌رو هدف از مطالعه پیش روی، بررسی اثرات آسیب شناسی نانو ذرات مس بر بافت آبشش ماهی کپور معمولی می‌باشد.

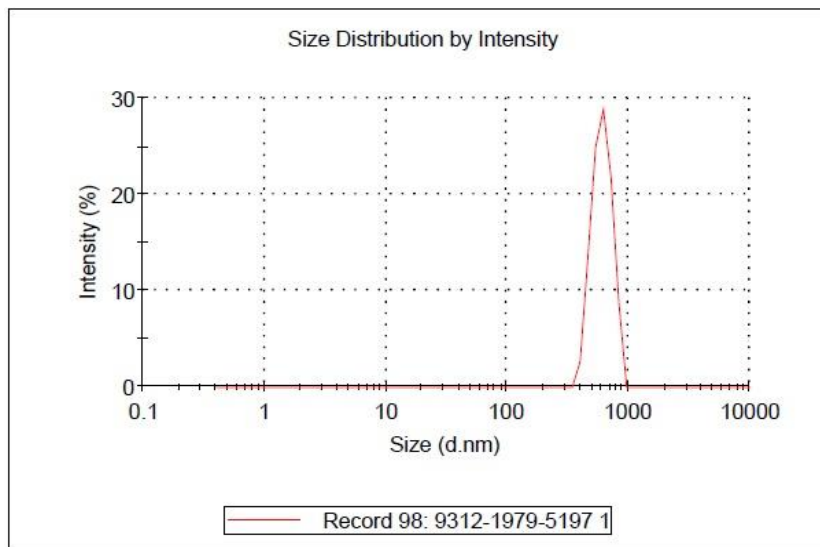
مواد و روش

این تحقیق در پاییز سال ۱۳۹۳ در آزمایشگاه آبی‌پروری شهید ناصر فضلی برآبادی دانشگاه علوم کشاورزی گرگان انجام شد. بدین منظور ۶۰ قطعه ماهی کپور معمولی با وزن تقریبی ۴۲ گرم از مرکز تکثیر و پرورش ماهی کلمه سیجوال تهیه گردید. ابتدا آکواریوم‌هایی به حجم ۱۵ لیتر تهیه، شستشو و آماده گردید. سپس ماهیان به مدت یک هفته به‌منظور سازگار شدن با شرایط آزمایشگاهی در آکواریوم‌ها نگهداری شدند. در طی این مدت کلیه پارامترهای مؤثر فیزیکی و شیمیایی آب از جمله، pH، سختی کل، اکسیژن محلول و درجه حرارت اندازه‌گیری شد، هم‌چنین هریک از آکواریوم‌ها به‌صورت جداگانه به سیستم هوادهی مجهز شدند تا سطح اکسیژن آب در حد استاندارد قرار گیرد.

در این تحقیق با توجه به نتایج مطالعات ژائو و همکاران (۲۰۱۱) از سه غلظت غیرکشنده نانو ذرات مس استفاده گردید. که عبارتند از ۴۰، ۸۰ و ۱۰۰ میلی‌گرم در لیتر. هم‌چنین غلظت صفر میلی‌گرم در لیتر (شاهد) نیز در نظر گرفته شد (۹). در این پژوهش ۳ تیمار مختلف وجود داشت که در هر یک از تکرارها (غلظت‌های مختلف نانو مس) ۵ قطعه ماهی در معرض

پراکندگی نانو ذره در آب موجود در آکواریوم ها به میزان ۲۰ تا ۳۰ میلی لیتر نمونه گیری می شد. سپس اندازه ذرات و نحوه پراکنش آن ها در نمونه های آب برداشت شده با استفاده از دستگاه Dynamic light scattering یا DLS اندازه گیری می گردید.

نانو ذرات مس به مدت ۴۲ روز قرار گرفت و در مجموع ۶۰ قطعه ماهی مورد استفاده واقع شد. پس از هر دوره تعویض آب حجم مشخصی از محلول مادر تهیه شده به منظور ایجاد غلظت مورد نظر به آکواریوم ها اضافه گردید. تعویض آب آکواریوم ها جهت حصول غلظت های همگن از نانو ذرات هر ۲۴ ساعت صورت می گرفت و پس از هر بار تعویض آب، جهت تعیین



شکل ۱- توزیع اندازه های نانوذرات مس در آب آکواریوم های حاوی کپورماهیان

Figure 1. The size distribution of copper nanoparticles in water aquariums containing Cyprinidae

خارج شد و نمونه ها به مدت ۲۴ ساعت در محلول بوئن تثبیت شدند. سپس چندین مرتبه با الکل اتانول ۷۰ درصد مورد شستشو قرار گرفتند. پس از آن توسط الکل ۹۵ و ۱۰۰ و نهایتاً توسط الکل بوتانول آبیگری و سپس با پارافین قالب گیری شدند. از بافت ها برش هایی به ضخامت ۵-۶ میکرومتر تهیه شد. پس از نگاهداری به مدت ۴۸ ساعت در دمای ۳۷ درجه آون به روش استاندارد هماتوکسیلین اتوزین رنگ آمیزی صورت گرفت. در نهایت به منظور بررسی عوارض بافتی ناشی از اثرات نانو ذره مس و مقایسه بافت های مورد نظر با نمونه های شاهد از میکروسکوپ نوری مجهز به دوربین عکس برداری استفاده گردید (۱۰).

شکل (۱) اندازه ذرات محلول نانو اکسید مس را نشان می دهد. با توجه به شکل ۹۵ درصد حجمی ذرات در محلول کلوییدی دارای قطر ۸۵۰ نانومتر می باشند. بر این اساس، نحوه پراکنش نانوذرات اکسید مس در آب مخازن حاوی کپور ماهیان یکسان بوده است و تمامی ماهیان به طور یکنواخت در مواجهه با نانوذرات مس قرار گرفته اند.

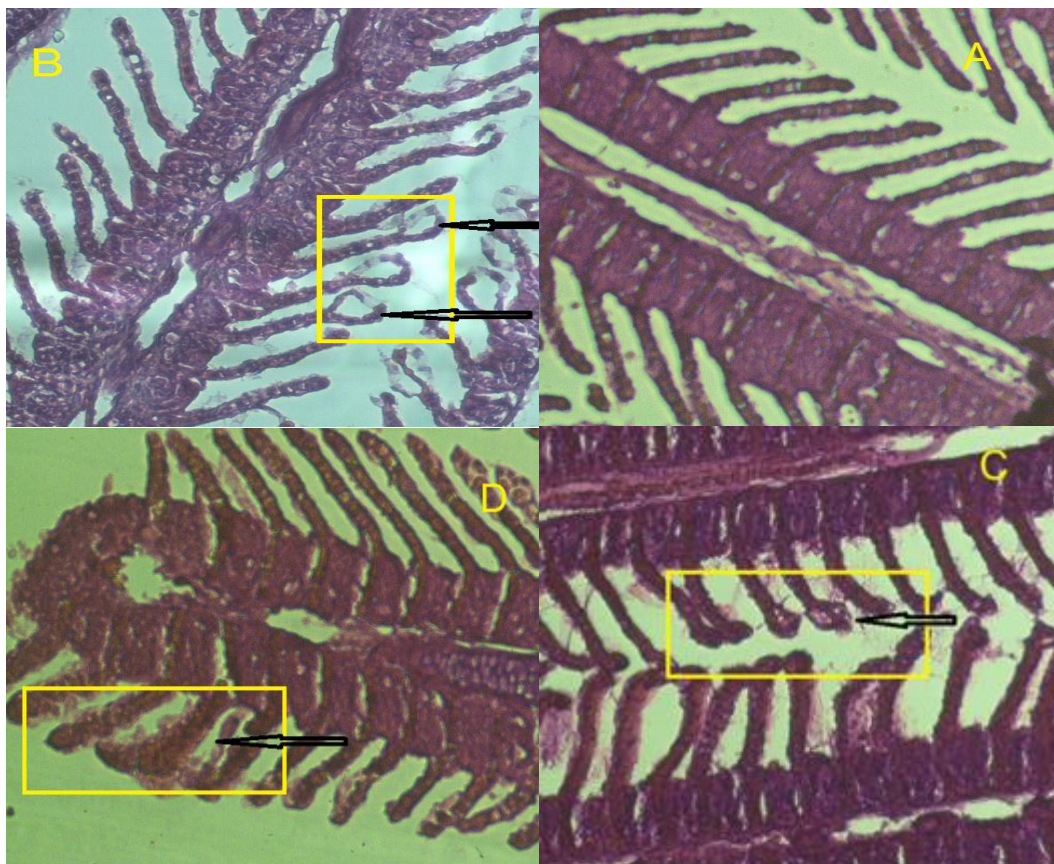
نمونه برداری از بافت آبشش ماهی ها به صورت کاملاً تصادفی انجام شد و در زمان نمونه برداری از هر تیمار ۲ قطعه ماهی به صوت کاملاً تصادفی صید و استفاده گردید. نانو ذرات اکسید مس از شرکت نانو پیشگامان ایرانیان خریداری شد. در هر واحد آزمایشی با هر تکرار ۵ قطعه ماهی وجود داشت. ماهی ها در هر یک از تیمارها به مدت ۴۲ روز در معرض نانو ذرات مس قرار گرفتند. در پایان این دوره از هر تیمار ۲ قطعه ماهی به صورت کاملاً تصادفی صید و پس از بیهوش کردن، بافت آبشش آن ها

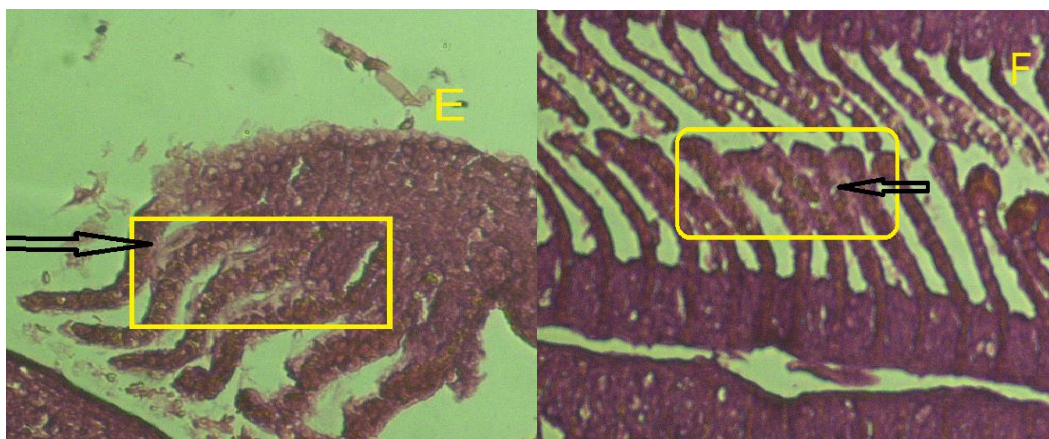
نتایج

تغییرات بافت شناسی در نمونه‌های قرار گرفته در معرض نانو ذرات مس مشهود بود، در حالی که هیچ تغییر قابل تشخیصی در آبشش ماهیان گروه شاهد مشاهده نشد و سلوله ای اپیتلیال و لاملاهای ثانویه و اولیه تغییراتی را نشان ندادند و دارای حالت نرمال بودند. اثرات آسیب شناسی نانو ذرات اکسید مس بر بافت آبشش ماهی کپور معمولی در غلظت های مختلف در مقایسه با گروه شاهد در شکل (۱) نشان داده شده است.

مهم‌ترین عوارض ایجاد شده پس از رویارویی با نانو ذرات مس در بافت آبشش تیمارهایی که در معرض نانو ذرات اکسید مس قرار گرفته بودند شامل جداشدگی لایه اپیتلیوم ثانویه (مربع زرد رنگ در بخش B) گزری شدن راسی رشته های ثانویه و هایپر پلازی قاعده رشته ثانویه (پیکان مشکی رنگ بخش C) ضخیم شدن رشته های ثانویه، پر خون شدن رشته ها ، هایپر

پلازی قاعده تیغه ها (پیکان مشکی در بخش D) و چسبندگی زیاد رشته های ثانویه ترشح سلول های موکوسی، هایپر پلازی اپیتلیوم (پیکان مشکی در بخش F) و آنورسم در لاملا های ثانویه (پیکان مشکی در بخش E) می باشد. اگر چه تغییرات آسیب شناسی بافت آبشش در تمامی گروه ها وجود داشت، اما شدت آن از گروه شاهد تا غلظت بالای نانو ذرات افزایش یافت. در گروه شاهد رشته ها و تیغه های آبششی تقریباً به‌طور منظم قرار گرفته است (A). روند چماقی شدن در راس رشته های ثانویه از گروه شاهد تا غلظت های بالاتر بیشتر قابل مشاهده است. در بالاترین غلظت نانو ذرات مس بیشترین میزان چسبندگی و به دنبال آن نکروز و از بین رفتن لایه های تیغه ثانویه ظاهر شد.





شکل ۲- تغییرات آسیب شناسی (هیستوپاتولوژی) آبشش ماهی کپور معمولی در مواجهه با نانو ذرات اکسید مس. A: آبشش شاهد ماهی B: جداسدگی لایه اپیتلیوم ثانویه C: هایپرپلازی راسی D: برآمدگی اپی تلیوم تیغه‌ی ثانویه F: اتصال تیغه‌های ثانویه‌ی مجاور و E: آنوریسم لاملائی

Figure 2. Histopathological changes (histopathology) gill of common carp in the confront of the copper oxide nanoparticles. A : Control gills of fish B: detachment secondary layer Epithelium C: Distal hyperplasia D : Epitthelial lifting F: Lamellar fusion E: Lamellar aneurism

بحث و نتیجه گیری

اثرات بافتی مقدار مزمن سولفات مس بر برخی اندام‌های ماهی کپور معمولی ادم، هیپرتروفی لاملاهای ثانویه، هیپرپلازی سلول‌های پوششی آبشش، چسبندگی لاملاهای ثانویه به یک-دیگر و افزایش سلول‌های کلراید و مخاطی گزارش گردید (۱۶). سلول‌های کلراید آبششی، سلول‌های بزرگ و استوانه‌ای شکلی هستند که توسط سلول‌های سنگ‌فرشی مسطح پوشیده شده‌اند (۱۷) و در سیتوپلاسم خود دارای تعداد زیادی میتوکندری می‌باشند. این سلول‌ها دارای شبکه گسترده‌ای از فرورفتگی‌ها در غشای قاعده‌ای- جانبی خود هستند که با شبکه آندوپلاسمی سیتوپلاسمی و نیز با میتوکندری‌ها مرتبط می‌باشند، این غشا محل بیان ژن و فعالیت آنزیم‌هایی نظیر $Na^+,K^+-ATPase$ است که نقش بسیار مهمی در تبادلات یونی سلول ایفا می‌کند (۱۸). این سلول‌ها اسیدوفیل بوده و عمدتاً در ماهیان دریایی وجود دارند، اگرچه به‌ندرت در ماهیان آب شیرین نیز دیده می‌شوند.

آبشش ماهی با توجه به وظایفی که انجام می‌دهد به جز وجود درپوش استخوانی، مصونیت بسیار کمی دارد و به سرعت به محرک‌های مختلف پاسخ می‌دهد و مستعد آسیب‌های فیزیکی و شیمیایی است. بنابراین وقتی آبشش به مدت طولانی در

کاربرد هیستوپاتولوژی ماهی، بخش اصلی بیومارکر مورد استفاده در برنامه‌های پایش اکوسیستم آبی است. این روش وسیله‌ای برای شناسایی اثرات حاد و مزمن آلاینده‌های گوناگون در مواجهه با بافت و ارگان‌های خاص است (۱۱). مطالعات آسیب شناسی بافتی به عنوان ابزاری حساس برای تشخیص اثرات مستقیم مواد شیمیایی بر اندام‌های هدف ماهیان در شرایط آزمایشگاهی محسوب می‌شود (۱۲). به طور کلی آبشش ماهیان به عنوان شاخص کارآمدی از کیفیت آب در نظر گرفته می‌شود، چرا که علاوه بر وسیع بودن سطح، آبشش‌ها عملکردهای مختلفی دارند که شامل تنفس، تنظیمات اسمزی، دفع مواد زاید نیتروژن دار و تعادل اسید و باز می‌باشد. بنابراین اختلال عملکرد آبششی ناشی از آلاینده‌ها به‌طور قابل توجهی به بهداشت و سلامت ماهی مرتبط می‌شود و آبشش ماهی به عنوان مهم‌ترین شاخص سطوح آلودگی آب در نظر گرفته می‌شود (۱۳). آبشش به دلیل اپی تلیوم ویژه و ارتباط مستقیم آن با محیط پیرامون، مهم‌ترین اندامی است که تنظیم اسمزی در آن صورت می‌گیرد (۱۴) و مهم‌ترین جایگاه تبادلات یونی بین بدن و محیط نیز به شمار می‌رود که توسط سلول‌های کلراید موجود در اپی تلیوم انجام می‌شود (۱۵). عوارض مشاهده شده در مطالعه

آبششی قابل مشاهده است. (۲۵). در مطالعاتی دیگر تغییرات بافتی آبشش ماهیان از قبیل آنوریسم لاملای ثانویه، هیپرپلازی اپی تلیوم و چسبیدگی لاملا در مواجهه با نانوذرات نقره گزارش شد (۲۶) که این تغییرات می‌تواند به علت فعالیت بیش از حد ماهی جهت تنفس و حذف مواد سمی از بدن طی فرآیند سم-زدایی باشد (۲۷). هم‌چنین، مطالعات قبلی بیان کرد که نانوذرات می‌توانند با آغاز زنجیره پیچیده‌ای از وقایع افزایشی در کولاپس قلبی - عروقی، تبادلات یون‌های سدیم، کلسیم و هیدروژن را در آبشش مختل کنند (۲۸). در تحقیق حاضر نیز معمول‌ترین تغییرات در تمامی غلظت‌های نانو ذرات مس شامل هایپرپلازی سلول‌های راسی، اتصال تیغه ثانویه مجاور و ادم بود که این عوارض در تمامی تیمارهای نانو ذره به کار رفته مشاهده شد و روند افزایشی خود را با افزایش غلظت نشان داد. در مطالعات هس، مارتینز و همکاران شکل آنوریسم به گسستگی سلول‌های پیلار ناشی از جریان بالای خون یا حتی به علت اثرات مستقیم آلاینده‌ها روی این سلول‌ها ارتباط داده شد (۲۹). در واقع آنوریسم نوع شدیدی از جراحت است که ترمیم آن امکان‌پذیر است اما نسبت به تغییرات اپی تلیوم دشوارتر می‌باشد (۳۰). کامارو و مارتینز با بررسی تاثیر آلودگی آب بر بافت آبشش ماهی ضایعاتی چون برآمدگی اپی تلیوم تیغه ثانویه، هیپرپلازی و هیپرتروفی اپی تلیوم تنفسی، تخریب لاملا و آنوریسم را گزارش کردند که این صدمات می‌تواند بازتاب تاثیر مستقیم عوامل سمی بر بافت آبشش باشد (۳۱). تخریب لاملای مجاور و پارگی اپی تلیال احتمالاً نتایج مستقیم برآمدگی سلول‌های سنگ‌فرشی هستند و تخریب شدیدتر آبشش را نشان می‌دهند (۳۲). تخریب لاملا، هیپرپلازی، نکروز لاملاهای مختلف و سلول‌های فیلامنت نظیر سلول‌های کلراید و سنگ‌فرشی متداول‌ترین پاسخ‌های گزارش شده هستند، اما در فلزات نسبت به مواد آلی یا سایر آلاینده‌ها متداول‌تر است، احتمالاً فلزات مستقیماً با پروتئین‌های ناقل یون واکنش می‌دهند و از فعالیت-شان جلوگیری می‌کنند (۳۳). سمیت حاد فلز بر روی گونه‌ی ماهی کپور معمولی در شرایط آزمایشگاهی در سال ۱۳۸۵ بررسی شد. ماهی‌ها در مجاورت غلظت‌های مختلف این ماده

معرض آلاینده‌های محیطی قرار گیرد دچار تخریب و بروز عوارض مختلف بافتی می‌گردد (۱۹). عوامل زیادی مانند دما، سختی، سایر فلزات و PH در دفع نیز مانند جذب فلزات به وسیله بافت‌ها نقش اساسی دارند. بافت آبشش و پوست میزان بیشتری از فلز مس را دفع می‌کنند زیرا هر دو اندام در معرض مستقیم با محیط اطرافشان بوده و بدین ترتیب سریع‌تر عمل دفع را نشان می‌دهند (۲۰). محققان در گذشته ضایعات آبششی را در دو گروه تقسیم بندی کرده‌اند گروه اول شامل آسیب‌های ناشی از پاسخ دفاعی، از جمله هایپرپلازی اپی تلیوم رشته‌های آبششی، ادم تیغه‌های آبششی و گروه دوم آسیب‌های مستقیم از جمله نکروز و پوست‌ریزی اپیتلیوم آبششی هستند (۲۱). در این مطالعه عوارضی نظیر تورم سلول‌های سنگ‌فرشی، آنوریسم، ادم، اتصال و به هم چسبیدگی تیغه‌های ثانویه مجاور، کوتاه شدن تیغه‌های ثانویه و هایپرپلازی تیغه‌های ثانویه در آبشش ماهیان پس از قرار گرفتن ماهیان در معرض نانو ذرات مس مشاهده شد.

چن و همکاران (۲۰۱۱) تنها عوارض هیستوپاتولوژیک ایجاد شده در بافت آبشش ماهی دانیو گورخری را در مواجهه‌ی طولانی مدت با نانو ذرات تیتانیوم، ادم و هایپرپلازی رأسی لاملاهای ثانویه گزارش کردند که این عوارض در تحقیق حاضر نیز مشهود بود (۲۲). جذب نانو ذرات تیتانیوم و کبالت در بافت آبشش و موکوس ماهی به یک شکل انجام می‌گیرد، ولی جذب این مواد در بافت اپیتلیال آبشش ماهی به صورت فرآیندهای ذره خواری نظیر اگزوسیتوز صورت می‌گیرد (۲۳). در مطالعه دیگری که توسط Straus در سال (۲۰۰۳) انجام گرفت، تجمع و تغییرات هیستوپاتولوژی مس بروی ماهی تیلایپا (*oreocheromis niloticus*) مطالعه گردید که شامل خونریزی باله‌ها و پرخونی آبشش‌ها بودند (۲۴). در مطالعه اثرات هیستوپاتولوژی برخی از فلزات سنگین (سولفات مس، سولفات روی و سولفات جیوه - کلرورکادمیوم) بر بافت‌های ماهی کپور معمولی نتایج نشان داد که در برانش، چسبندگی لاملاها، پرخونی و خون‌ریزی، آنوریسم تلانژیکتازی، نفوذ سلول‌های آماسی و هایپرپلازی سلول‌های پوششی رشته‌های

قرار گرفتند، سپس بافت آبشش بچه ماهی کپور معمولی از نظر ضایعات میکروسکوپی و هیستوپاتولوژیک بررسی شد. نتایج نشان داد که این عمل منجر به بروز پدیده‌هایی مانند هایپرتروفی و هایپرپلازی سلول‌های پوششی آبشش، چسبندگی لاملاهای ثانویه و افزایش و تکثیر سلول‌های مخاطی گردد که در این تحقیق نیز به جز تکثیر سلول‌های مخاطی سایر عوارض مشاهده شدند (۳۴). هایپرپلازی افزایش غیرطبیعی در تعداد سلولهای اپی‌تلیوم آبشش است که به دو صورت چماقی شدن سر لاملاهای ثانویه و ضخیم شدن بافت اپی‌تلیوم نزدیک پایه لاملاخود را نشان می‌دهد. این عارضه بر تبادل گاز و تنفس تاثیر گذاشته و در حالات شدیدتر می‌تواند منجر به اتصال تیغه‌های مجاور به یکدیگر و جلوگیری از تبادل گاز شود. ادم یا جدا شدن اپیتلیال لاملاهای ثانویه نیز در تیغه‌های ثانویه مشاهده شد. اتصال تیغه‌های ثانویه مجاور نیز یکی از مشهودترین عوارض بود. در این عارضه اپی‌تلیوم دوتیغه‌ی ثانویه مجاور به واسطه هایپرپلازی و یا برآمدگی و در برخی موارد هیپرتروفی اپی‌تلیوم به هم اتصال می‌یابد. در اینجا دو تیغه‌ی مجاور در قسمت پایه به هم متصل شده و تبادلات گازی مختل می‌گردد و در نهایت موجب توقف تبادل گاز از طریق سطوح مربوطه می‌شود. آنوریسم لاملاهای زمانی اتفاق می‌افتد که در اثر بسته شدن مسیر مویرگ درون تیغه ثانویه، سلول‌های خونی درون تیغه ثانویه تجمع می‌یابند. اتصال تیغه‌های ثانویه مجاور نیز با اتصال اپی‌تلیوم دو تیغه ثانویه مجاور به واسطه هایپرپلازی یا برآمدگی و در برخی موارد هیپرتروفی اپی‌تلیوم به هم ایجاد شده و موجب توقف تبادل گاز از طریق سطوح مربوطه می‌شود (۳۵). نتایج این تحقیق با مطالعه ای که بر روی تغییرات آسیب شناسی بافتی ناشی از نانوذرات نقره کلوییدی بر آبشش ماهی دانیو گورخری (*Danio rerio*) انجام شد مطابقت دارد زیرا در این مطالعه هایپرپلازی و به هم چسبیدگی لاملاهای ثانویه از مهم‌ترین تغییرات بافتی ناشی از حضور نانو ذرات نقره در بافت آبشش بود (۳۶). چسبیدگی لاملاها در غلظت‌های مختلف نانو مس روند خاصی نداشت اما در بالاترین غلظت میزان این عارضه افزایش یافت. هایپرپلازی اپی‌تلیوم آبشش علاوه بر کاهش سطح تنفسی در دسترس

برای انتشار اکسیژن، فاصله بین اکسیژن آب و خون را افزایش می‌دهد که این عمل می‌تواند باعث هاپوکسی بافت شود. نتایج حاصل از این تحقیق تغییرات بارزی را در آبشش ماهی کپور معمولی در مواجهه با نانو ذرات مس نشان داد. بروز چنین تغییراتی در بافت آبشش، در مرحله اول، احتمالاً می‌تواند به‌عنوان یک مکانیسم دفاعی جهت جلوگیری از ورود نانوذره به درون بدن باشد. تغییرات در تیغه‌های ثانویه ممکن است سبب افزایش ضخامت اپی‌تلیوم و در نهایت منجر به کاهش میزان ورود نانوذره مس به گردش خون شود. از این‌رو تغییرات آسیب شناسی ایجاد شده در آبشش ماهی کپور معمولی پس از رویارویی با نانوذره مس می‌تواند نوعی پاسخ فیزیولوژیک برای جلوگیری از ورود این مواد به بدن و جلوگیری از آسیب‌های وارده ایجاد شده باشد. به‌طور کلی می‌توان نتیجه گرفت آسیب-شناسی آبشش می‌تواند به‌عنوان بیومارکر مستقیم و امیدوارکننده جهت ارزیابی کیفیت آب و سطح آلودگی‌های زیست محیطی استفاده شود (۳۷) که با افزایش غلظت و نیز زمان قرار گرفتن در معرض آلاینده‌ها خصوصاً نانو ذرات اکسید مس آسیب‌های وارده شدیدتری در بافت آبشش قابل‌مشاهده است.

تشکر و قدردانی

نگارندگان این تحقیق از عابد زیدعلی، خدایار رضایی، مجتبی شاکریاری، عسگر میرزایی و امیرقادرمرزی (دانشجویان کارشناسی ارشد بوم شناسی آبریان شیلاتی دانشگاه علوم کشاورزی گرگان) به سبب همکاری ارزنده ایشان سپاس‌گذاری می‌نماید.

منابع

1. Salarijoo, H., Kalbasi, M., Johari, A. 2012. Influence of water on acute toxicity of colloidal nanoparticles in rainbow trout (*Oncorhynchus mykiss*). Journal of Health and Environment, Vol 5, No 1, Pp. 121-132(In Persian).
2. Scown, T. M., Santos, E. M., Johnston, B. D., Gaiser, B. 2010. Effects of aqueous

10. Martoja, R. 1967. Martoja–Pierson, M., Initiation Aux Techniques de l histology animale. Masson etCie, Paris. 345 p.
11. Gernhofer, M., Pawert, M., Schramm, M., Muller, E., Triebkorn, R. 2001. Ultra structural biomarkers as tools to characterize the health status of fish in contaminated streams. Journal of Aquatic Ecosystem Stress and Recovery. 8: 241-260.
12. Schwaiger, J., Fent, K., Stecher, H., Ferling, H., Negele, R. D. 1996. Effects of sub lethal concentrations of triphenyltinacetate on rainbow trout (*Oncorhynchusmykiss*).Archives of Environmental Contamination and Toxicology. 30(3), 327-334.
13. Alazemi, B. M., Lewis, J.W., Andrews, E. B. 1996. Gill damage in the freshwater fish *Gnathonemus petersi*(family: Mormyridae) exposed to selected pollutants: an ultrastructural study. Environmental Technology.17 (3): 225–238.
14. Lin, Y.M., Chen, C.N., Lee, T. H. 2003. The expression of gill Na, K-ATPase in milkfish, *Chanos chanos*, acclimated to seawater, brakishwater and freshwater. Comp Biochem Physiol A Mol Integr Physion. 135(3): 489-497.
15. Evans, D. H. 1993. Osmotic and ionic regulation, In: The physiology of fishes, edited by D.H. Evans, Boca Raton, FL: CRC, 315–341.
16. Rostami, M., Soltani, M. 2009. Study of tissue effects of chronic copper sulfate on some organs of common carp, Journal of Veterinary Research, Vol. 64, No. 3, Pp 193-198.(In Persian).
17. Genten, F., Terwinghe, E., Danguy, A. 2009. Atlas of histology. Published by Science Publishers, Enfield, NH, USA.
18. Evans, D. H. Piermarini PM, Choe KP. 2005. The multifunctional fish gill: exposure to silver nanoparticles of different sizes in rainbow trout.Toxicol. Sci. 115(2): 521-534.
3. Arora, S., Jain, J., Rajwade, J. M., Paknikar, K. M. 2008. Cellular responses induced by silver nanoparticles: in vitro studies, Toxicol. Let. 179(2): 93–100.
4. Al-Bairuty, G. A., Shaw, B. J., Handy, R. D., Henry, T. B. 2013. Histopathological effects of waterborne copper nanoparticles and copper sulphate on the organs of rainbow trout (*Oncorhynchusmykiss*). Aquatic toxicology. 126, 104-115.
5. Li, B., Hwang, J.Y., Drelich, J., Popko, D., Bagley, S. 2010. Physical,chemical and antimicrobial characterization of copper-bearing material.Jom Journal of the Minerals, Metals and Materials Society. 62: 80-95.
6. Gaetke, L. M., Chow, C. K. 2003. Copper toxicity, oxidative stress, and anti oxidant nutrients Toxicology. 189:147-154.
7. Ramsden, C. S. 2009. Dietary exposure to titanium dioxide nanoparticles in rainbow trout (*Oncorhynchus mykiss*) no effect on growth, but subtle biochemical disturbances in the brain. Ecotoxicolog. 18: 939-951.
8. Hao, L., Wang, Z., Xing, B. 2009. Effect of sub-acute exposure to TiO₂ nanoparticles on oxidative stress and histopathological changes in Juvenile Carp (*Cyprinus carpio*), Journal of Environmental Sciences. 21: 1459–1466.
9. Zhao, J., Wang, Z., Liu, X., Xie, X., Zhang, K., Xing, B. 2011. Distribution of CuO nanoparticles in juvenile carp (*Cyprinus carpio*) and their potential toxicity. Journal of hazardous materials, 197, 304-310.

26. Monfared, A. L., & Soltani, S. 2013. Histological, Histometric and biochemical alterations of the gill and kidney of rainbow trout (*Oncorhynchus mykiss*) exposed to silver nanoparticles. European Journal of Experimental Biology, 3(2), 391-395.
27. Patel JM, and Bahadur A. 2011. American-Eurasian J Toxicol Sci, 4(1): 01-05.
28. Wood C, Munger S, Galvez F, Hogstrand C. 1994. Proceed 2nd international conference, 11-14.
29. Heath, A. G. 1987. Water pollution and fish physiology. Boca Raton, CRC Press.
30. Martinez, C. B. R., M. Y. Nagae, C. T. B. V. Zaia & D. A. M. Zaia. 2004. Morphological and physiological acute effects of lead in the neotropical fish *Prochilodus lineatus*. Brazilian Journal of Biology. 64 (4): 797-807.
31. Camargo, M.M.P and Martinez, C.B.R. 2007. Histopathology of gills, kidney and liver of a Neotropical fish caged in an urban stream. Neotropical Ichthyology. 5(3): 327-336.
32. Reddy P.B. and Baghel B.S. 2010. Archana Kushwah and Shehla Ishaque, Biochemical and hematological studies on effect of textile Industry effluent in *Musculus albinus*, In; Proc. ICEM., 10 (2), 713-719.
33. Au D.W.T. 2004. The application of histocytological biomarkers in marine pollution monitoring: a review, Marine Pollution Bulletin, 48, 817-834.
34. Naji, T., Safaeiyan, Sh., Rostami, M., Sabrjoo, M. 2006. Effects of zinc sulfate on gill tissue of ordinary carp. Journal of Environmental Science and Technology, No. 2: Volume 9, Pp 29 (In Persian).
35. Hedayati, A., Jahanbakhshi, A., Ghaderi romazi, F. 2013. Aquatic toxicology, Gorgan, Gorgan University of Agricultural dominant site of gas exchange, osmoregulation, acid-base regulation and excretion of nitrogenous waste. Physiol Rev. 85: 97- 177.
19. Schlenk, D. and Benson, W. H. 2001. Target organ toxicity in marine and fresh water teleosts. Taylor and Fransis, PP. 1-90.
20. Oliveira-Filho, E.C., Muniz, D.H.F., and Ferreira, M.F.N. 2010. Cesar Koppe Grisolia evaluation of acute toxicity, cytotoxicity and genotoxicity of a nickel mining waste to (*Oreochromis niloticus*). B Environ Contam Tox. 85:467-471.
21. Cengiz, E.I., Unlu, E. 2006. Sublethal effects of commercial deltamethrin on the structure of the gill, liver and gut tissues of mosquitofish *Gambusia affinis*, A microscopic study. Environmental Toxicology and Pharmacology. 21(3): 246-253.
22. Chen, J., Dong, X., Xin, Y., & Zhao, M. 2011. Effects of titanium dioxide nanoparticles on growth and some histological parameters of zebrafish (*Danio rerio*) after a long-term exposure. Aquatic Toxicology. 101(3), 493-499.
23. Handy, R. D., Henry, T. B., Scown, T. M., Johnston, B. D. and Tyler, C. R. Manufactured nanoparticles their uptake and effects on fish a mechanistic analysis. Ecotoxicology. 17: 396-409.
24. Straus, D. 2003. The acute toxicity of copper to blue tilapia in dilutions of settled pond water. Aquaculture. 219: 233-240.
25. Rostami, M., Soltani, M., Sasani, F. 2000. Study of the histopathologic effects of some heavy metals (copper sulfate, zinc sulfate and mercuric chloride - cadmium sulfate) on common carp tissues. Journal of Faculty of Veterinary Medicine, University of Tehran, No. 4, Volume 55, Pp 3-1 (In Persian).

37. Farrokhrouz, M., Zamini, A., Mozaffari, E. 2013. The Effects of Formalin and Copper Sulfate on Guinea Pig Gill (*Rutilus kutum*), Journal of Physiology and Animal Husbandry, Vol. 6, No. 4: Pp 27-35 (In Persian).
36. Johari, A. 2011. Application of silver nanoparticles in reducing fungal infections of eggs during incubation and their possible effects on changes in some physiological and genetic indices of rainbow trout, Ph.D., Natural Resources Faculty. Tarbiat Modares University, 148 p (In Persian).