

بررسی بیماری لکه سیاه در قناری

عبدالمجید شیخی، نریمان شیخی*، غلامرضا نیکبخت بروجنی، سعید چرخکار

چکیده

بیماری لکه سیاه قناری در سالیان اخیر گسترش زیادی یافته است. عوامل عفونی گوناگونی از جمله سیرکویروس ها، مایکوپلاسما و انگل های مختلف در بروز این بیماری دخالت دارند. علائم بارز ابتلا به سیرکویروس در جوجه قناری ها وجود لکه سیاه در محوطه بطنی، بزرگ شدن کیسه صفرا، مرگ در اواخر دوره جنینی و یا تولد جوجه های بیمار حامل ویروس است. در قناری های بالغ علائم شامل بی اشتها، افسردگی، ژولیدگی پرها و به ندرت تلفات می شود. در این مطالعه، از ۱۰ گله قناری با جمعیتی بین ۸۹ تا ۵۰۰، و از هر گله ۳ تا ۵ نمونه به منظور ردیابی ویروس اخذ شد. از واکنش زنجیره‌ای پلی مرز برای جستجوی ژنوم سیرکویروس و مایکوپلاسما، و کشت میکروبی برای تشخیص سایر عفونت‌های باکتریایی و قارچی استفاده شد. از گسترش روده برای تشخیص آلودگی انگلی استفاده شد. ویروس در ۴ گله تشخیص داده شد و عوامل بیماری‌زای دیگری یافت نشد. با توجه به نتایج به دست آمده از این مطالعه مشخص شد که سیرکویروس قناری ممکن است عامل بوجود آورنده لکه ای باشد که به صورت یک طرفه و در سمت راست بدن پرنده ظاهر شده و در اثر اتساع کیسه صفرا به شکل لکه سیاه دیده می شود. این تحقیق برای اولین بار وجود ویروس سیرکویروس قناری را در ایران تایید می نماید.

واژگان کلیدی: قناری، سیرکویروس قناری، بیماری لکه سیاه

تاریخ دریافت: ۱۳۹۸/۹/۵ تاریخ پذیرش: ۱۳۹۹/۲/۲۰

مقدمه

پرورش قناری یکی از رایج ترین نوع پرورش پرنده‌گان زینتی در کشور است. در میان مشکلات پرورشی شیوع بیماری های عفونی و بیماری هایی که باعث کاهش جوجه آوری و مرگ و میر جوجه‌ها می‌شوند هزینه‌های هنگفتی را به پرورش‌دهندگان تحمیل می کند. یکی از مواردی که در چند سال اخیر گسترش زیادی یافته و این صنعت را دچار مشکل کرده است بیماری لکه سیاه است. برای اولین بار در سال ۱۹۹۵ بیماری لکه سیاه در جوجه قناری‌ها با علائم بزرگی محوطه بطنی، بزرگ شدن کیسه صفرا و نقصان رشد گزارش شد (۱). این بیماری معمولا موجب مرگ در اواخر

دوره جنینی و یا تولد جوجه های بیمار حامل ویروس می‌گردد (۲). در هیستوپاتولوژی وجود گنجیدگی های چند شکلی سیتوپلاسمی داخل سلول عضله صاف روده (در تمامی قسمت های روده)، نکروز در بورس فابریسیوس، اپیتلیوم فولیکول پر و اپیتلیوم محوطه دهانی گزارش شده است (۳). در قسمت دئودنم روده، ویلی ها دچار ادم می شوند و نفوذ لنفوسیت ها به صورت خفیف تا متوسط نیز در بخش هایی از روده مشاهده می‌شود (۴).

یکی از عوامل مسببه بیماری لکه سیاه باکتری مایکوپلاسما است. محققان آلمانی معتقدند مایکوپلاسما عامل اصلی بیماری لکه سیاه در اروپا هستند (۵). گزارش شده است که درمان با تایلوزین قبل از فصل جفتگیری باعث کاهش رخداد بیماری لکه سیاه در فصل جفتگیری در گله های قناری خواهد شد. اگر قناری با مایکوپلاسما درگیر شده باشد، درگیری با عفونت های ثانویه اشرشیاکولی هم دیده خواهد شد (۵). از سایر عوامل بیماری لکه سیاه می توان به ایزوسپورا (۶) کوکسیدیوز (۷)، اورنیتوزیس، سپتیمی های باکتریایی و انگل های خونی (پلاسمودیوم، همپروتئوس و تریپانوزوما) اشاره کرد (۴ و ۲). در بیماری آتوکسوپلاسموزیس (Atoxoplasmosis) که توسط (Isospora serini) در قناری های جوان زیر یک سال) ایجاد می شود نیز علائمی مشابه بیماری لکه سیاه دیده شده است (۸). در این عفونت، لکه سیاه در دو طرف بدن پرنده (بعلت بزرگ شدن کیسه صفرا وطحال) مشاهده می شود.

سیرکویروس عامل ویروسی مهمی است که با بیماری لکه سیاه قناری مرتبط است. ارتباط بیماری با عفونت سیرکویروسی در سال ۱۹۸۹ به اثبات رسید ولی در آن زمان اطلاعاتی در زمینه تفاوت آن با سایر سیرکویروس‌ها

* دانشگاه دامپزشکی، واحد علوم و تحقیقات، دانشگاه آزاد اسلامی، تهران، ایران (n_sheikhi@srbiau.ac.ir)

فراوری شدند. از روش پی سی آر برای تشخیص سیرکو ویروس قناری استفاده شد. ابتدا از نمونه‌های طحال استخراج کل DNA با استفاده از کیت استخراج DNA/RNA Gene-spin® Viral (بیوتکنولوژی ایترون، کره جنوبی) انجام شد و محصول تا زمان استفاده در دمای انجماد -۷۰ نگهداری شد. جهت افزوده سازی ژن رپلیکاز ویروس آغازگرهای رفت و برگشت اختصاصی ژن مورد استفاده قرار گرفتند. (آغازگر رفت 5'- ATATGTGGGAAGGAACGGG و آغاز گر برگشت 5'-TCGATCCTTCCATTTTCAGAGGC). پرایمرهای طراحی شده افزوده‌هایی با طول ۴۱۹ زوج باز را تولید می‌کردند. مخلوط پی سی آر در حجم نهایی ۲۵ می کرولیتر حاوی ۲۰ ng cDNA نمونه، ۱.۵ mM MgCl₂، 250 μM از هر dNTP، بافر 50 mM Tris-HCl pH 8.4، ۲۰ mM KCl) ۱ واحد آنزیم پلی‌مراز (سیناکلون، ایران) و ۲۰ pmol از پرایمرهای اختصاصی بود. مشخصات چرخه حرارتی شامل ۱ سیکل در ۹۵ درجه سانتی‌گراد به مدت ۲ دقیقه، ۳۰ مرتبه در ۹۵ درجه سانتی‌گراد به مدت ۳۰ ثانیه، ۶۰.۵ درجه سانتی‌گراد به مدت ۳۰ ثانیه و ۷۲ درجه سانتی‌گراد به مدت ۴۰ ثانیه، با تمدید نهایی ۵ دقیقه در ۷۲ درجه سانتی‌گراد. نمونه‌های مثبت در آزمون پی سی آر برای تعیین توالی به شرکت تکاپو زیست ارسال شدند. نمونه‌هایی که با موفقیت تعیین توالی شده بودند، با نرم افزار Bioedit مورد بررسی و تجزیه و تحلیل قرار گرفتند. پس از ویرایش و اصلاح، توالی‌های به دست آمده در بانک ژن مطابقت داده شدند و با سایر توالی‌های دیگری که قبلاً از نقاط مختلف جهان در بانک ژن ثبت شده بودند مقایسه شدند و میزان مشابهت و درصد هم پوشانی بین توالی‌های به دست آمده مورد بررسی قرار گرفت. جهت باکتری‌شناسی و تشخیص باکتری‌های بیماری‌زا از نمونه‌های جنین با علامت لکه سیاه کشت باکتریایی بر روی محیط‌های کشت مکانیکی و بلاد آگار تهیه شد. پس از ۲۴ ساعت در دمای

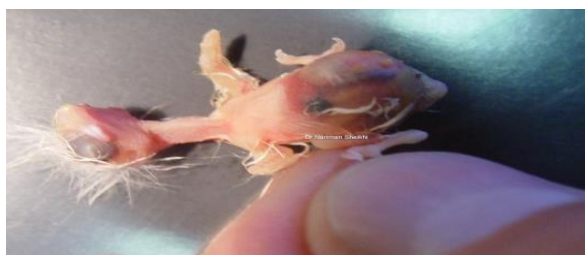در دست نبود (۲). در سال ۲۰۰۱ فنیکس و همکاران ویروس را جدا سازی و مشخص کردند که نوکلئوتید و اسید آمینه سیرکوویروس قناری (CaCv- Canary *Circovirus*) بسیار شبیه *Circovirus* Beak و *Columbid Circovirus* and feather disease virus بوده و از سایر اعضای خانواده سیرکوویریده مثل سیرکوویروس‌های خوک و غاز متفاوت است (۹) این ویروس اکنون عضوی از خانواده سیرکوویریده و در جنس سیرکوویروس طبقه بندی شده است. ویروس کم خونی عفونی طیور که پیش از این در جنس سیرکوویروس قرار داشت اکنون در جنسی مجزا به نام ژیروویروس (*Gyrovirus*) قرار گرفته است (۱۰). سیرکو ویروس قناری ویروسی از نوع DNA تک رشته‌ای، بدون غشاء، حلقوی و سنس منفی است. این ویروس در قناری‌ها اروپا و ایالات متحده گزارش شده است ولی به احتمال زیاد آلودگی به ویروس گسترده تر از گزارشات موجود است (۱۱).

در تحقیق حاضر ارتباط بیماری لکه سیاه در قناری‌های پرورشی ایران با عامل سیرکوویروس قناری بررسی شده است. علل باکتریایی، قارچی و انگلی مسببه بیماری لکه سیاه در نمونه‌های مشکوک نیز مورد آزمایش قرار گرفتند.

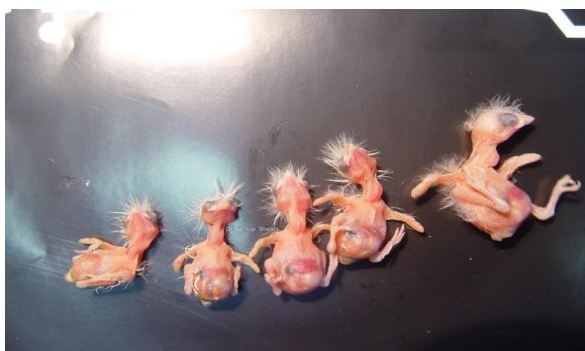مواد و روش کار

تعداد ۱۰ گله قناری با جمعیت‌هایی بین ۸۹ تا ۵۰۰ قناری مورد مطالعه قرار گرفتند. نمونه‌ها از نقاط مختلف کشور ارسال شده بودند. نمونه‌ها از گله‌های دارای علائم مشکوک به بیماری جمع آوری شد. انتریت با التهاب مخاط روده و حضور مدفوع ابکی، گندیدگی با تغییر رنگ و قوام بافت عادی اندام‌های داخلی و تورم کلیه‌ها با افزایش سایز و/یا رسوب اورات در بافت و حالب‌ها ارزیابی شد. جدول شماره ۱ محل و مشخصات گله‌های قناری مورد مطالعه را نشان می‌دهد. از هر گله به تعداد ۲ تا ۵ نمونه اخذ شد. نمونه‌های اخذ شده از طحال برای انجام آزمون PCR

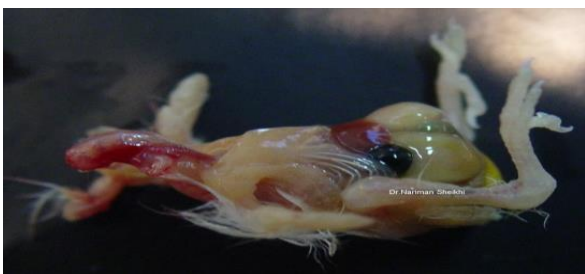
نتایج سایر آزمایش‌های تشخیص باکتریایی، انگلی و قارچی منفی بود. جدول شماره ۱ علائم ثبت شده مربوط به نمونه‌هایی که تحت آزمایش‌های ویروسی و میکروبی قرار گرفتند را نشان می‌دهد. نگاره ۲ وجود لکه سیاه در محوطه بطنی قناری همراه با تورم روده‌ها را نشان می‌دهد. نگاره ۳ وجود لکه سیاه در محوطه بطنی قناری در سنین مختلف را نشان می‌دهد. نگاره ۴ تورم کبد، کیسه صفرا و کم خونی قناری را نشان می‌دهد.



نگاره ۲- وجود لکه سیاه در محوطه بطنی قناری همراه با تورم روده‌ها



نگاره ۳- وجود لکه سیاه در محوطه بطنی قناری در سنین مختلف

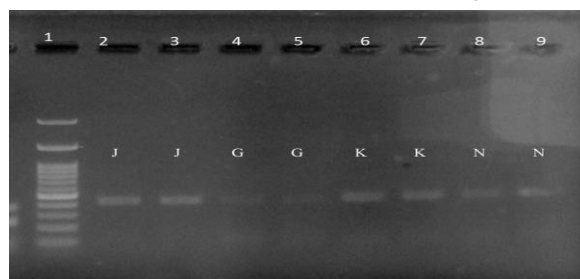


نگاره ۴- تورم کبد، کیسه صفرا و کم خونی قناری

۳۷ درجه سانتی‌گراد انکوباسیون رشد پرگنه‌های مشکوک بررسی و در صورت وجود آلودگی باکتریایی با آزمون‌های اندول، متیل رد، وگس پروسکوئر و سیترات بر روی نمونه‌های مشکوک دنبال می‌شدند. برای تشخیص عفونت مایکوپلاسمایی از روش پیشنهادی پی سی آر استفاده شد (۱۲). برای ردیابی سایر عوامل احتمالی انگلی گسترش لام از روده‌ها تهیه و جهت مشاهده میکروسکوپی مورد استفاده قرار گرفت. لام‌های گسترش مدفوع با استفاده از متانل تثبیت و سپس با کربول فوشین (۳۰ دقیقه) رنگ‌آمیزی شدند. از اسید سولفوریک ۵٪ برای رنگ‌زدایی استفاده شد و بعد از شستشو، لام گسترش با مالاشیت گرین رنگ‌آمیزی شد. در مرحله آخر لام‌ها شستشو داده شد و پس از خشک شدن با میکروسکوپ نوری مورد بررسی قرار گرفتند. همچنین در خصوص بررسی احتمالی آلودگی‌های قارچی نمونه‌های ضایعات لکه سیاه بر روی کشت ساپروکستروز آگار کشت و به مدت ۷۲ ساعت جهت رشد کلنی قارچ بررسی شدند.

نتایج

در آزمایش PCR، ۴ نمونه دارای افزوده‌های با وزن انتظار و مثبت بودند. در مجموع ۴۰٪ نمونه‌ها مثبت شدند (۱۰/۴) و به اختصار J, K, G, N نام گذاری شدند. نمونه‌های ارسالی برای تعیین توالی مشابهت کامل با ژن رپلیکاز ویروس را نشان دادند.



نگاره ۱- نتایج آزمایش پی سی آر. افزوده‌هایی با طول ۴۱۹ زوج باز در چهار نمونه مشخص شدند. مارکر ۱۰۰ جفت باز برای تعیین وزن باندها استفاده شده است (نوار ۱).

جدول شماره ۱- مشخصات گله های نمونه برداری شده همراه با علائم مشاهده شده در آنها

شهر	تعداد	سن پرنده (بیمار/روز)	مرگ و میر (%)	لکه سیاه	کم خونی	تورم کبد	تورم کلیه	خونریزی کبد	خشکی لاشه	انتریت	تجمع مایع در کیسه هوایی	لاغر شدن والدین	گندیدگی سریع لاشه	نتیجه PCR
تهران	۷۰	۱-۴	۵۰	+	+	+	-	-	-	-	+	-	+	+
	(۲)													
تهران	۹۸	۲-۳	۲۵	+	-	+	+	-	+	-	-	-	-	-
	(۲)													
گرگان	۴۲۰	۱-۷	۷۵	+	+	+	+	-	+	+	-	+	+	+
	(۳)													
گرگان	۸۹	۳-۶	۲۵	+	+	-	-	+	-	-	+	-	+	-
	(۲)													
همدان	۳۳۰	۱-۳	۵۰	+	+	-	+	+	+	+	-	+	+	-
	(۳)													
کرمانشاه	۲۹۵	۲-۳	۲۵	+	-	+	-	-	-	-	-	-	+	-
	(۳)													
کرج	۲۳۰	۴-۵	۲۵	+	+	-	-	+	-	+	-	-	-	-
	(۳)													
مشهد	۵۰۰	۳-۶	۷۵	+	-	+	+	-	+	-	+	+	+	+
	(۵)													
قم	۳۰۵	۴-۷	۵۰	+	+	+	-	-	-	+	+	+	+	+
	(۴)													
تهران	۱۲۷	۳-۵	۵۰	+	-	+	-	+	-	+	-	+	-	-
	(۳)													

بحث

سیرکوکوویروس قناری در جنس دیگری از خانواده سیرکوکوویریده قرار دارد و در ایران تاکنون هیچ مطالعه‌ای در خصوص شناسایی و تشخیص صورت نگرفته است. با توجه به گزارشات و مشاهدات بالینی بیماری لکه سیاه در جمعیت قناری کشور رو به افزایش است و با توجه به ارتباط احتمالی سیرکوکوویروس قناری با این بیماری مطالعه حاضر جهت تشخیص اختصاصی ویروس صورت گرفت. در بررسی گله‌های قناری علائم بیماری لکه سیاه فقط در جوجه های تازه از تخم در آمده مشاهده شد. لکه سیاه در

خانواده سیرکوکوویروس اخیراً شناسایی شده است و شامل ویروس‌هایی است که پستانداران و پرندگان را آلوده میکنند. تاکنون مطالعات انجام گرفته در ایران بر تشخیص جنس ژیروویروس یعنی کم خونی عفونی طیور متمرکز بوده است. محزونیه و همکاران میزان شیوع را از نظر سرولوژیکی بررسی کرده اند و موارد سرم مثبت را بیش از ۲۰ درصد گزارش و به طور متوسط ۷۸/۷ درصد تخمین زده اند (۱۳).

مثبت وجود ویروس را تایید می‌کنند، نتایج منفی عدم قطعی حضور ویروس را نشان نمی‌دهند. نتایج منفی ممکن است به دلایل مختلفی نظیر مرحله بیماری، بار ویروسی کم و یا حتی تنوع ژنتیکی ویروس در ناحیه آغاز گرها باشد. البته مورد آخر بسیار بعید است زیرا ژن هدف و توالی انتخاب شده در سیرکوویروس بسیار حراست شده و احتمال قابل تغییر آن کم است. به هر حال ضایعات پاتولوژیک ناشی از آلودگی ویروس، چه در سطح لاشه و چه بافت شناختی مشخص نیست (۳). بر اساس اطلاعات موجود تحقیقی هم در خصوص پاتوژنز ویروس صورت نگرفته و هنوز ارتباط با بیماری ناشی از آن قطعی نیست.

تحقیق حاضر اولین گزارش از وجود سیرکوویروس در گله‌های قناری در ایران است. تشخیص ویروسی از اهمیت زیادی برخوردار است به ویژه اینکه سیرکوویروس‌ها بدون ظهور علائم بالینی حاد باعث تضعیف سیستم ایمنی در پرندگان می‌شوند (۱۴). یک سوال مهم آنست که آیا ویروس قناری ممکن است در طیور صنعتی باشد و اینکه از طیور صنعتی به قناری منتقل شود. در ایران وجود ویروس مشابه سیرکوویروس قناری در کبوتر و بر اساس توالی ژنتیکی گزارش شده است (۱۵). بنابر این ممکن است انتقال ویروس بین هر دو گونه صورت گیرد. در ایران در تغذیه جوجه قناریها بطور وسیع از تخم مرغ استفاده می‌شود لذا احتمال انتقال ویروس از مرغ به گله‌های پرورشی قناری زیاد است. در مناطقی که پرورش طیور صنعتی بصورت گسترده وجود دارد، احتمال درگیر شدن قناری‌ها با سیرکوویروس‌ها و همینطور سیرکوویروس قناری بعلا پرانندگی فراوان در محیط وجود دارد. از این رو ادامه تحقیقات جهت کشف عامل بیماری و راه‌های انتقال آن به قناری لازم به نظر میرسد.

اثر اتساع کیسه صفرا به صورت یک طرفه و در سمت راست بدن پرنده دیده شد. در مطالعه حاضر تشخیص بر اساس علائم بیماری و عدم حضور عوامل باکتریایی، انگلی و قارچی که علائم مشابهی ایجاد می‌کنند، صورت گرفت. علائم ظاهری مشابهی نیز همچون انتریت خفیف در تحقیقات قبلی گزارش شده است و حضور اینکلوزن بادی‌های سیتوپلاسمی در بافتهای عضله صاف روده قناری آلوده مشخص شده است (۳). در تحقیق حاضر وجود سیرکوویروس در بافت طحال با روش پی سی آر مورد بررسی قرار گرفت. Todde و همکاران (۲۰۱۱) نیز حضور ویروس و احتمال ارتباط آن با بیماری لکه سیاه را با روش پی سی آر بررسی کردند (۱۱). در تحقیق مذکور برای اولین بار تشخیص ویروس با استفاده از آغازگرهای دژنره مربوط به ژن رپلیکاز سیرکوویروس‌ها صورت گرفته است. نتایج تعیین توالی نیز وجود ویروسی متفاوت از سایر اعضای جنس سیرکوویروس را نشان داده است. ما در تحقیق حاضر از آغازگرهای اختصاصی ژن رپلیکاز ویروس برای تشخیص بهره بردیم و جهت تایید ژن ویروس محصولات مثبت پی سی آر را تعیین توالی کردیم.

نتایج تشخیص مولکولی حاکی از آلودگی ۴۰ درصد در جوجه‌های واجد علامت بیماری لکه سیاه بود. بر اساس اطلاعات گله‌ها (جدول ۱) موارد مثبت به گله‌هایی با تلفات بیشتر از ۵۰ درصد تعلق داشت. آلودگی با میزان مرگ و میر حدود ۵۰ درصد در قناری‌های جوان و بالغ نیز گزارش شده است (۳). با وجود اینکه عارضه لکه سیاه در تمامی جوجه‌های مورد آزمایش دیده شد عوارض کم‌خونی، تورم کبد و کلیه، خونریزی کبد، انتریت و تجمع مایع در کیسه هوایی در بین آنها یکسان نبود. علائم ذکر شده ارتباط قطعی با وجود ویروس را نیز نشان ندادند. همانگونه که ذکر شد ما نیز در همه موارد مثبت لکه سیاه به تشخیص ژنتیکی ویروس نائل نشدیم. در عین حال که نمونه‌های پی سی آر

family Circoviridae. Journal of General Virology 2001;82:2805–2809

10- Pringle CR. Virus taxonomy at the XIth International Congress of Virology, Sydney, Australia, 1999. Arch Virol. 1999;144(10):2065-70. doi: 10.1007/s007050050728

11- Todd D. Weston J. Ball NW. Borghmans BJ. Smyth JA. Gelmini L. Lavazza A. Nucleotide sequence-based identification of a novel circovirus of canaries. Avian Pathology. 2001;30:321–325

12- Pourbakhsh SA. Zakeri A. Sheikhi N. Charkhkar S. Ashtari A. Detection of Mycoplasma gallisepticum by 16S rRNA PCR with specific primers in clinical samples. Journal of Veterinary Clinical Pathology. 2009;10: 493-502

13- Mahzounieh M. Karimi I. Zahraei Salehi T. Serologic evidence of chicken infectious anemia in commercial chicken flocks in Shahrekord, Iran. International Journal of Poultry Science. 2005;4:500–503

14- Todd D. Circoviruses: Immunosuppressive threats to avian species: A review. Avian Pathology 2000;29:373–394

15- Haddadmarandi MR. Madani SA. Nili H. Ghorbani A. Molecular survey of avian circoviruses in some non-psittacine birds and detection of a novel canary circovirus in a pigeon. Iranian Journal of Veterinary Research 2020;21:57–60

فهرست منابع

1- Goldsmith TL. Documentation of passerine circoviral infection. In Proceedings of the Annual Conference of the Association of Avian Veterinarians. 1995; 43:349–350

2- Orosz S. Clinical avian medical. Journal of Veterinary Internal Medicine. 1989;3:246–246

3- Rampin T. Manarolla G. Pisoni G. Recordati C. Sironi G. Circovirus inclusion bodies in intestinal muscle cells of a canary. Avian Pathology 2006;35:277–279

4- Kollias GV. Avian Medicine: Principles and Application. 4th ed. London: Jstor; 1994.

5- Hawley DM. Grodio J. Frasca S. Kirkpatrick L. Ley DH. Experimental infection of domestic canaries (*Serinus canaria domestica*) with mycoplasma gallisepticum: A new model system for a wildlife disease. Avian Pathology. 2011;40:321–327

6- BOX ED. Life Cycles of Two Isospora Species in the Canary, *Serinus canarius* Linnaeus. Journal of Protozoology. 1977;24:57–67

7- De Freitas MFL. De Oliveira JB. De Brito MD. De Freitas DA. Occurrence of coccidiosis in canaries (*Serinus canarius*) being kept in private captivity in the state of Pernambuco, Brazil. Parasitology Latinoam. 2003;58:86–88

8- Quiroga MI. Aleman N. Vazquez S. Nieto JM. Diagnosis of Atoxoplasmosis in a Canary (*Serinus canarius*) by Histopathologic and Ultrastructural Examination. Avian Disease. 2000;44:465-470

9- Phenix KV. Weston JH. Ypelaar I. Lavazza A. Smyth JA. Todd D. Wilcox GE. Raidal SR. Nucleotide sequence analysis of a novel circovirus of canaries and its relationship to other members of the genus Circovirus of the