

بررسی اثر عصاره هیدروالکلی پسته اهلی (*Pistacia Vera L.*) بر شدت ضایعات ناشی از هیپرکلسترولمی در آنورت خرگوش

الهام رحمانیان^۱، سعیده نعیمی^{۲*}، بابک رسولی^۳، فاطمه طهماسبی^۴

چکیده

آترواسکلروز یکی از مهمترین بیماری‌های قلبی - عروقی است. هدف از مطالعه حاضر بررسی اثر عصاره پسته بر شدت ضایعات ناشی از هیپرکلسترولمی در آنورت خرگوش می‌باشد. بدین منظور، ۲۵ سر خرگوش بالغ ماده پس از طی دوران سازش‌پذیری به ۵ گروه ۵ تایی شامل شاهد، کنترل مثبت ۱، کنترل مثبت ۲، تیمار و کنترل منفی تقسیم شدند. گروه شاهد جیره غذایی معمولی، گروه کنترل مثبت ۱ روغن ذرت و گروه کنترل مثبت ۲ کلسترول به میزان مشابه با گروه تیمار دریافت کردند. عصاره پسته با مقدار ۱۰۰۰ میلی‌گرم به ازای هر کیلوگرم وزن بدن، به گروه تیمار همراه با ۱٪ وزن غذای مصرفی کلسترول و ۱ میلی‌لیتر بر کیلوگرم وزن بدن روغن ذرت به صورت گاوآژ تجویز شد. به گروه کنترل منفی، مقدار ۱۰۰۰ میلی‌گرم به ازای هر کیلوگرم وزن بدن عصاره پسته از راه خوراکی تجویز شد. در پایان، تغییرات مربوط به بافت آنورت مطالعه و میزان رسوب چربی تعیین شد. در پژوهش حاضر هیچ تغییری در بافت آنورت در گروه شاهد مشاهده نشد. در گروه کنترل مثبت ۱ (دریافت کننده روغن ذرت) رسوبی دیده نشد. گروه تیمار در مقایسه با گروه کنترل مثبت ۲ (دریافت کننده کلسترول) رسوبات کمتری در بافت آنورت نشان داد. در گروه کنترل منفی (دریافت کننده عصاره پسته) نیز هیچ گونه رسوب چربی مشاهده نشد. مطالعه حاضر نشان می‌دهد که عصاره پسته در بهبود کاهش عوارض آترواسکلروز و همچنین کاهش رسوبات چربی در لایه‌های ایبئیم و مدیا در بافت آنورت، در خرگوش‌های هیپرکلسترولمیک مؤثر می‌باشد.

واژگان کلیدی: پسته، آنورت، هیپرکلسترولمی، خرگوش.

تاریخ دریافت: ۱۳۹۶/۶/۶ تاریخ پذیرش: ۱۳۹۶/۹/۲۷

مقدمه

در حال حاضر بیماری‌های قلبی عروقی به عنوان اولین عامل مرگ و میر در کشورهای صنعتی مطرح است. گزارش‌ها نشان می‌دهد این بیماری در سال ۱۹۹۸ موجب مرگ ۹۵۰ هزار نفر در کشور آمریکا شده و در سال ۲۰۰۰ این کشور حدود ۱۱۸ میلیارد دلار هزینه برای این بیماری متحمل شده است (۶). افزایش چربی خون خصوصاً کلسترول به عنوان عامل مهم در

تشدید این بیماری‌ها مطرح می‌باشد (۴). طی چند دهه اخیر در اکثر کشورها میزان استفاده افراد از درمان‌های جایگزین و به ویژه گیاه درمانی و مکمل‌های غذایی برای بهبود انواع بیماری‌ها (از جمله زیادی چربی خون)، افزایش یافته است (۵). آترواسکلروز یک بیماری عروقی است که در زبان عامیانه «تصلب شرائین» نامیده می‌شود. شناخت و کنترل عوامل ایجاد کننده و تشدیدکننده آترواسکلروز بسیار اهمیت دارد (۷). آترواسکلروز ضخیم شدن نامتقارن لایه مدیا و داخلی‌ترین لایه شریان ایبئیم است. ضایعه عامل آترواسکلروز را آتروم می‌نامند که متشکل از سلول‌ها، لیپیدها، اجزای بافتی و بقایای سلولی می‌باشد (۱۲). آترواسکلروز به صورت شکاف‌های چربی در لایه زیر اندوتلیال شریان‌ها دیده می‌شود (۱۱). امروزه استفاده از گیاهان دارویی برای کنترل عوامل خطر ابتلا به آترواسکلروز مورد توجه قرار گرفته‌اند (۱۶)، که از جمله این گیاهان پسته اهلی می‌باشد؛ درخت پسته اهلی (*Pistacia Vera L.*)، متعلق به راسته سراب (*Rutalea*) و تیره سماق (*Anacardiaceae*) می‌باشد (۲). گیاه پسته از دیرباز مصرف درمانی مختلفی داشته به طوری که از آن در بیماری‌های گوارشی، اسهال خونی، سردرد و آنفلوانزا استفاده شده است (۲). میوه پسته جزء میوه‌های خشک فندقه می‌باشد و مغز آن دارای مواد نیروزا و سرشار از مواد پروتئینی، چربی و ویتامین‌ها و املاح است. مغز پسته دارای ۱۸ تا ۲۲ درصد پروتئین، ۱۵ تا ۱۶ درصد قند، ۵۰ تا ۶۰ درصد چربی، ۱/۲٪ سلولز، ۳٪ خاکستر و ۵ تا ۶٪ رطوبت است (۱۶). پسته دارای مقادیر بالای فیبر، اسیدهای چرب ترانس، اسیدهای چرب اشباع و مقادیر کم مس می‌باشد (۱۶و۲).

۱- دانشکده پرستاری و پیراپزشکی دانشگاه علوم پزشکی گراش، گراش، ایران.

۲- دانشکده دامپزشکی دانشگاه سمنان، سمنان، ایران (naeimis@semnan.ac.ir)

۳- دانشکده دامپزشکی دانشگاه شیراز، شیراز، ایران

۴- دانشگاه آزاد اسلامی واحد جهرم، جهرم، ایران

پایان حلال را به کمک دستگاه Rotavapor از عصاره‌ها جدا گردید. پس از صاف کردن، مایع زیر صافی حدود یک هفته در محیط آزمایشگاه و در دمایی حدود ۳۰-۳۵ درجه سانتی‌گراد قرار داده شد تا آب و الکل آن تبخیر شود و مایع به صورت کاملاً غلیظ استخراج شود. سپس محلول به دست آمده در دمای یخچال نگهداری شد.

مدل حیوانی و مطالعه تجربی

در این تحقیق کلیه اصول اخلاقی کار با حیوانات آزمایشگاهی رعایت شده است. ۲۵ سر خرگوش ماده بالغ سفید نژاد نیوزیلندی با وزن تقریبی ۱/۷-۱/۵ کیلوگرم از مرکز پرورش و نگهداری حیوانات آزمایشگاهی دانشکده پزشکی شیراز خریداری شد. حیوانات به مدت یک هفته در دوره انطباق قرار داده شدند. در دوره سازش پذیری دمای محیط 22 ± 2 درجه سانتی‌گراد و چرخه روشنایی ۱۲ ساعت نور و ۱۲ ساعت تاریکی بود. همچنین حیوانات به صورت آزادانه به آب و غذای تجاری دسترسی داشتند.

در ابتدا دوز کشنده عصاره پسته تعیین گردید. بر اساس مطالعات قبلی، میزان معینی از عصاره که موجب کشتن نیمی از خرگوش‌ها شدند، به عنوان LD50 در نظر گرفته شد. در آزمایش حاضر دوز کشنده برابر با ۲۰۰۰ میلی‌گرم بر کیلوگرم وزن بدن حیوان آزمایشگاهی تعیین شد.

پس از اتمام دوره تطابق خرگوش‌ها به طور تصادفی به ۵ گروه ۵ تایی شامل موارد زیر تقسیم شدند:

گروه شاهد: دریافت کننده رژیم معمولی غذا

گروه کنترل مثبت ۱: روزانه یک میلی‌لیتر روغن ذرت به صورت گاوآژ تجویز شد.

گروه کنترل مثبت ۲: روزانه به میزان یک درصد وزن غذای مصرفی کلسترول به صورت گاوآژ تجویز شد. برای تهیه رژیم پرکلسترول از پودر کلسترول شرکت مرک آلمان در قوطی‌های ۱۰۰ گرمی و روغن ذرت استفاده شد. به این صورت که هر گرم پودر کلسترول در چهار میلی‌لیتر روغن ذرت حل شده و پس از حرارت دادن و همگن کردن جهت چرب نمودن ۱۰۰

مهمترین ترکیبات پسته شامل ۵۹٪ چربی، که خود شامل ۹/۶٪ اسید پالمیتیک، ۱/۳٪ اسید پالمیتولئیک، ۳/۱٪ اسید استئاریک، ۶۹٪ اسید اولئیک و ۱۷٪ بینولئیک می‌باشد (۱۷). عصاره پسته شامل سیکلوهاگزان بوده و ترکیبات اصلی آن شامل b-سیتوسترول، اسکوالن، اولئیک اسید، پالمیتیک اسید است. عصاره متانولی پسته دارای اثرات آنتی‌اکسیدانی ملایمی می‌باشد و علت آن وجود مقدار کمی گالیک و کانچین می‌باشد که دارای اثرات آنتی‌اکسیدانی ملایمی است و موجب کاهش سطح کلسترول سرم، کاهش سختی آئورت، جلوگیری از تجمع پلاکت‌ها و کاهش فشار خون جزئی می‌شود (۲۰). امید و همکاران در سال ۱۳۸۷، اثر پودر پسته وحشی بر فعالیت آنزیم فسفاتیدات فسفر هیدرولاز و پروفایل چربی‌های خون موش صحرائی مورد بررسی قرار دادند. نتایج مطالعه آن‌ها نشان داد که مصرف پسته وحشی سبب کاهش مقدار تری‌گلیسرید کبدی می‌شود (۱).

بنابراین با توجه به اهمیت گیاهان دارویی و اثرات مفید آنان بر بیماری‌های قلبی و عروقی و همچنین از آنجایی که تاکنون پژوهشی در زمینه اثر عصاره پسته اهلی بر تغییرات بافتی آئورت در خرگوش‌های هیپرکلسترولمیک انجام نشده است، هدف پژوهش حاضر بررسی اثر عصاره پسته بر میزان رسوب چربی در بافت آئورت در خرگوش‌های ماده هایپرکلسترولمیک است.

مواد و روش کار

تهیه عصاره هیدروالکلی پسته

برای این مطالعه، ابتدا پسته خندان یا اهلی با نام علمی Pistacia Vera از منطقه رفسنجان جمع‌آوری شد و پس از تایید توسط متخصص گیاه‌شناس در دانشگاه شیراز، به کمک آسیاب برقی پودر آن تهیه و با روش سوکسله عصاره‌گیری انجام شد. در این روش به ازای هر ۱۰ گرم از پودر پسته، ۲۰۰ سی‌سی حلال مربوطه که شامل آب و اتانول می‌باشد به آن اضافه شد و در

گروه کنترل مثبت ۲: بیشترین میزان رسوب چربی ($p < 0/05$) مشاهده شده است (نگاره ۳).

گروه تیمار: رسوب خفیف تا متوسط کلسترول در لایه های میانی و داخلی رگ مشاهده می شود که نشان از بهبود عارضه دارد (نگاره ۴). این کاهش در مقایسه با گروه کنترل مثبت معنی دار است ($p < 0/05$).

جدول ۱- طبقه بندی ارزیابی پاتولوژی شریان آنورت از نظر وجود و شدت رگه های چربی

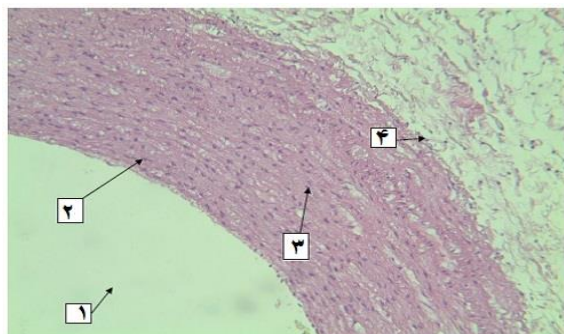
ارزیابی	مرحله	توضیح
-	۰	وجود سطح صاف عاری از هر گونه ضایعه
+	۱	وجود رگه های چربی به میزان اندک
++	۲	وجود رگه های چربی به میزان متوسط
+++	۳	وجود رگه های چربی در قسمت اعظم رگ
++++	۴	وجود رگه های چربی در سراسر رگ

جدول ۲- نتایج پاتولوژی وضعیت رگه های چربی در شریان آنورت در گروه های تحت آزمایش

گروه	میانگین \pm انحراف معیار
شاهد	0 ± 0
کنترل مثبت ۱	0 ± 0
کنترل مثبت ۲	$3^{\#} \pm 0/5$
تیمار	$1/5 \pm 0/4^*$
کنترل منفی	0 ± 0

* اختلاف معنی دار با گروه کنترل مثبت ($p < 0/05$)

$\#$ اختلاف معنی دار با سایر گروه ها ($p < 0/05$)



نگاره ۱- فتومیکروگراف از فضای لومن (۱)، لایه اینتیما (۲)، لایه میانی (۳) و لایه ادوانتیس (۴) در گروه شاهد. در این تصویر ساختمان سه لایه دیواره آنورت به همراه لومن آن مشاهده می شود که دارای ساختاری نرمال می باشد ($H\&E \times 40$)

گرم پلیت (غذای حیوان) به کار می رفت. این رژیم غذایی به مدت ۴ تا ۶ هفته ضایعات اسکلوروتیک را در عروق القا می کند. گروه تیمار: روزانه به میزان یک درصد وزن غذای مصرفی، کلسترول و همچنین عصاره پسته با دوز ۱۰۰۰ میلی گرم بر کیلوگرم وزن بدن به صورت گاوآژ تجویز شد. نقش روغن ذرت به عنوان حلال کلسترول است.

گروه کنترل منفی: روزانه عصاره پسته با دوز ۱۰۰۰ میلی گرم بر کیلوگرم وزن بدن به صورت گاوآژ تجویز شد.

در پایان دوره (هفته پنجم) پس از ایجاد بی هوشی، حیوانات تشریح و بافت آنورت جدا و با اتانول ۷۰٪ شستشو و سپس در فرمالین ۱۰٪ برای ادامه مراحل و تهیه مقاطع میکروسکوپی قرار داده شدند.

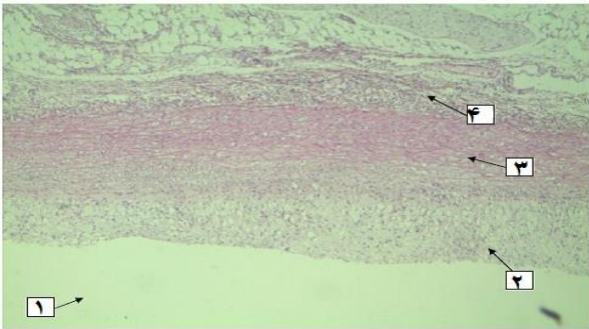
تحلیل آماری

نتایج به صورت میانگین \pm انحراف معیار مورد تجزیه و تحلیل آماری قرار گرفت. کلیه داده ها توسط آنالیز واریانس یک طرفه مقایسه شده و $p < 0/05$ معنی دار تلقی گردید. برای تعیین تفاوت بین گروه ها از آزمون ANOVA استفاده شد.

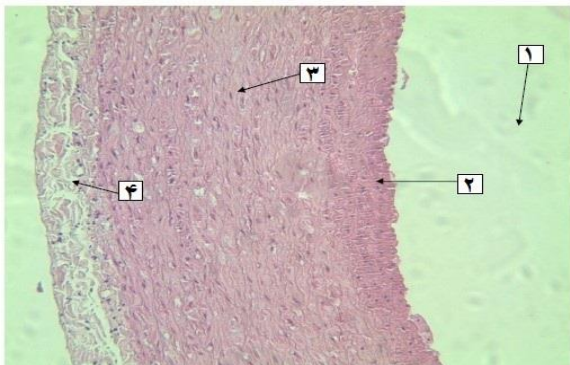
نتایج

بعد از تهیه مقاطع میکروسکوپی توسط دستگاه Dino capture (ساخت کشور تایوان)، از تمامی نمونه ها عکس برداری شد. سعی شده است که در تصاویر، قسمت های مختلف مربوط به بافت آنورت و همچنین تغییرات مربوط به رسوب چربی و کلسترول در دیواره داخلی جدار آنورت و تغییرات مربوط به ضخامت لایه های اینتیما و میدیا بررسی شود. این کار توسط میکروسکوپ و با بزرگنمایی ۴۰، ۱۰۰ و ۴۰۰ انجام شد. آنورت از نظر وجود و شدت رگه های چربی بررسی و از صفر تا چهار نمره گذاری شدند (جدول ۱). تغییرات مشاهده شده به صورت زیر بیان شدند:

در گروه های شاهد (نگاره ۱)، کنترل مثبت ۱ (نگاره ۲) و کنترل منفی (نگاره ۵) هیچ گونه رسوب چربی در دیواره رگ مشاهده نشد و آنورت دارای ساختمان بافتی طبیعی بود.



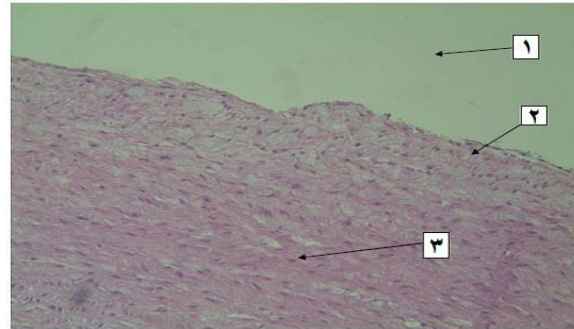
نگاره ۴- فتومیکروگراف از فضای لومن (۱) وجود چربی در لایه اینتیمای (۲)، لایه میانی (۳) و لایه ادوانتیس (۴) در گروه تیمار. در این تصویر نفوذ خفیف تا متوسط چربی در سارکوپلاسم سلول‌های عضلانی صاف دیواره آئورت مشاهده می‌شود و تقریباً نیمی از لایه میانی رگ ساختاری نرمال دارد که نشان دهنده بهبود عارضه است. همچنین نیم دیگر لایه میانی که در مجاورت لایه اینتیمای قرار دارد به همراه لایه اینتیمای دارای واکنش‌های چربی است. به تفاوت ضخامت دیواره رگ با ضخامت دیواره رگ در تصویر قبلی با همان بزرگنمایی توجه شود (H&E×40).



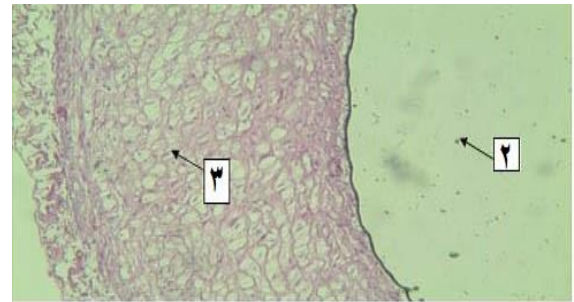
نگاره ۵- فتومیکروگراف از فضای لومن (۱)، لایه اینتیمای (۲)، لایه میانی (۳) و لایه ادوانتیس (۴) در گروه کنترل منفی. در این تصویر بخشی از مقطع عرضی دیواره رگ مشاهده می‌شود که از نظر هیستوپاتولوژی کاملاً نرمال بوده و فاقد هر گونه ضایعه‌ای می‌باشد (H&E×40).

بحث

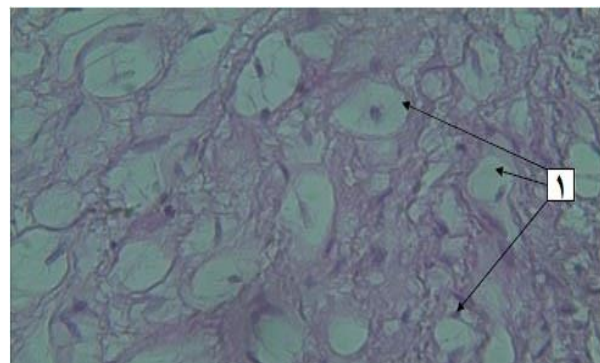
در پژوهش حاضر در گروه دریافت کننده کلسترول بیشترین رسوب چربی مشاهده شده است. گروه‌های تیمار و کنترل مثبت در مراتب بعدی از نظر رسوب چربی قرار داشتند و در گروه‌های کنترل منفی و کنترل مثبت ۱ رسوبی مشاهده نشد. تحقیقات مشابه در گذشته نشان داده‌اند که رسوب پلاک‌های



نگاره ۲- فتومیکروگراف از فضای لومن (۱)، لایه زیر اندوتلیال (۲) و لایه میانی (۳) در گروه کنترل مثبت ۱. در این تصویر لایه‌های زیر آندوتلیوم (از لایه اینتیمای) و میانی جدار آئورت به همراه لومن آن مشاهده می‌شود که فاقد هر گونه عارضه پاتولوژیکی می‌باشند (H&E×100).



(الف)



(ب)

نگاره ۳: فتومیکروگراف از سلول‌های کف آلود (فوم سل) (۱)، فضای لومن (۲) و تراکم زیاد چربی در لایه میانی (۳) در گروه کنترل مثبت ۲. الف: در این تصویر تجمع شدید چربی در سارکوپلاسم تقریباً تمامی سلول‌های عضلانی صاف و سیتوپلاسم ماکروفاژهای مستقر در لایه‌های اینتیمای و مدیای آئورت مشاهده می‌شود که نمایی کف آلود به این سلول‌ها داده است. به علت متورم شدن سلول‌های عضلانی دیواره عروقی (ناشی از تجمع و رسوب کلسترول)، ضخامت دیواره آئورت افزایش یافته است که در این تصویر مشخص می‌باشد (H&E×40). ب: همان تصویر با بزرگنمایی بالاتر. به واکنش‌های چربی توجه نمایید که هسته سلولی را کنار رانده اند (H&E×400).

اثرات مفید آجیل‌ها، خصوصاً بادام و گردو و پسته بر سطح لیپیدهای سرمی و متعاقب آن عوارض سرخرگ کرونری گزارش شده است (۴). مکانیسم اختصاصی و یا مکانیسم‌های تعیین کننده این بهبودی بر پروفایل لیپیدی و یا کاهش خطر بیماری سرخرگ کرونری ناشناخته است، اما ممکن است با محتوای چربی غیر اشباع آجیل ارتباط داشته باشد. همه آجیل‌ها دارای سطح بالایی از چربی‌های غیر اشباع مونو یا پلی و سطح پایینی از چربی‌های اشباع هستند. ترکیب اسید چرب هر نوع آجیل با بقیه انواع آن متفاوت است. به علاوه آجیل‌ها از نظر فیبر، ویتامین E و ترکیبات دیگر غنی هستند (۴). در تحقیقات دیگری که در آن اثر پسته وحشی بر روی آترواسکلروز در خرگوش‌های هیپرکلسترولمیک بررسی شده و نشان داده اند که عصاره پسته باعث کاهش ضایعات آنورت و همچنین موجب بهبودی در لایه این تیما می‌شود (۱۰). همچنین مشخص شده که پسته حاوی یک نوعی خاصی از پلی فلاونوئید به نام کاتچین است که دارای فعالیت آنتی‌اکسیدانی قوی است (۲۲). کاتچین و دیگر مواد تشکیل دهنده پسته به عنوان عوامل کاهنده فاکتورهای خطر ساز بیماری‌های قلبی و عروقی محسوب می‌شوند که موجب کاهش فشار خون شده و پلاک‌های آترواسکلروزی را کاهش می‌دهند (۲۲). از طرفی دیگر بیشتر اسیدهای چرب موجود در پسته به صورت غیراشباع می‌باشند که سبب کاهش LDL (که ماده آتروژنیک است) می‌شوند (۱۳). در نتیجه مصرف پسته در کاهش خطرات بیماری آترواسکلروز و همچنین کاهش رسوب پلاک‌های چربی می‌تواند مفید می‌باشد.

در پژوهش حاضر رسوب پلاک‌های چربی در گروه دریافت کننده پسته مشاهده نشده که نشانه مضر نبودن آن است. اما در گروه تیمار علت مشاهده رسوب در بافت آنورت به دلایل دریافت هم‌زمان کلسترول و عصاره پسته می‌باشد اما این میزان رسوب در این گروه بسیار کمتر از گروه کنترل مثبت ۲ (دریافت کننده کلسترول) می‌باشد و نشان دهنده اثرات مثبت عصاره پسته می‌باشد.

کلسترول و مواد چربی همراه با بافت فیبروزی و رسوبات نمک‌های کلسیمی در این تیما و یا دیواره داخلی شریان‌های بزرگ و متوسط اندام‌های مختلف مشخصه آترواسکلروز است (۲۱). از عوامل خطر ساز مهم می‌توان به دیس لیپیدمی، وقایع گلیکوزیله شدن و تمام وقایعی که شوک اکسیداتیو را افزایش می‌دهند، اشاره نمود. هیپرلیپیدمی مزمن به خصوص هیپرکلسترولمی می‌تواند مستقیماً عملکرد سلول‌های آندوتلیال را از طریق افزایش تولید رادیکال‌های آزاد اکسیژن مختل نماید. رادیکال‌های آزاد اکسیژن، علاوه بر اثرات دیگرشان منجر به کاهش انبساط عروقی می‌گردند. در هیپرلیپیدمی مزمن، لیوپروتئین‌ها در داخل این تیما تجمع می‌یابند و به وسیله رادیکال‌های آزاد اکسیژن که توسط ماکروفاژها یا سلول‌های آندوتلیال به صورت موضعی تولید می‌شوند، اکسیده می‌گردند. LDL اکسید شده توسط ماکروفاژها از طریق گیرنده رفتگر که از گیرنده LDL متمایز است، خورده می‌شود در نتیجه سلول‌های کف آلود شکل می‌گیرند (۱۵ و ۱۲، ۱۱، ۳). کنترل عوامل خطر ساز در پیشگیری از آترواسکلروز مهم است و امروزه استفاده از گیاهان دارویی برای کنترل عوامل خطر ساز مورد توجه قرار گرفته است (۱۴). در چند دهه اخیر، پژوهشگران به استخراج آنتی‌اکسیدان‌های طبیعی مانند فلاونوئیدها و ترکیبات پلی فنلی بسیار علاقه‌مند شده‌اند و بیان کرده‌اند که از این ترکیبات می‌توان به عنوان رفتگران رادیکال‌های آزاد استفاده نمود. همانطور که مشخص است یک علت ایجاد آترواسکلروز نیز پدیده پراکسیداسیون لیپیدی و ایجاد رادیکال‌های آزاد می‌باشد (۹).

پسته اهلی از خانواده Anacardiaceae دارای اثرات مختلف بیولوژیکی از قبیل فعالیت آنتی‌اکسیدانی، ضد میکروبی و ضد التهابی می‌باشد که این اثرات عمدتاً به دلیل فلاونوئیدها و دیگر اجزای فنولی آن است (۲۰ و ۹، ۸). مطالعات مختلف نشان داده‌اند که گیاهان مشابه با عصاره پسته که حاوی فلاونوئید می‌باشند (مانند گیاه خار مریم)، تأثیر مثبتی در بهبود بیماری‌های متعدد از جمله بهبود کاهش چربی خون دارند (۱۹ و ۱۸). اخیراً

- consumed in the United States. *Am J Clin Nutr.* 84: 95-135.
7. Hamdan, II, Afifi, FU. (2004): Studies on the in-vitro and in-vivo hypoglycemic activities of some medicinal plants used in treatment of diabetes in Jordanian traditional medicine. *J Ethnopharmacol.* 93: 117-121.
 8. Hoerger, TJ., Bala, MV., Bray, JW., Wilcosky, TC., LaRosa, J. (1998): Treatment patterns and distribution of low-density lipoprotein cholesterol levels in treatment-eligible United States adults. *Am J Cardiol.* 82: 61- 65.
 9. Hosseinzadeh, H., Behravan, E., Soleimani, MM. (2011): Antinociceptive and Anti-inflammatory Effects of Pistaciavera Leaf Extract in Mice. *Iran J Pharm Res. Res.* 10: 821-825.
 10. Katerina, AM., Katerina, G., George, A., Theodore, K. (2010): Differential effect of Pistaciavera extracts on experimental atherosclerosis in the rabbit animal model: an experimental study. *Lipids Health Dis.* 9: 73.
 11. Nakajima, K., Nakano, T., Tanaka, A. (2006): The oxidative modification hypothesis of atherosclerosis: The comparison of atherogenic effects on oxidized LDL and remnant lipoproteins in plasma. *Clin Chim Acta.* 367: 36-47.
 12. Keaney, J. (2000): Atherosclerosis: from lesion formation to plaque activation and endothelial dysfunction. *Mol Aspects Med.* 21: 99-166.
 13. Lichtenstein, AH., Ausman, LM., Carrasco, W., Jenner, JL., Ordovas, JM., Schaefer, EJ. (1994): Hyper cholesterolemic effect of dietary cholesterol in diet enriched in polyunsaturated and saturated fat. *Arterioscler Thromb.* 14: 168- 75.
 14. Lonso, D., Lameson, J. (2005): Harrison's principles of internal medicine, 6th edition. Mc Graw-Hill, New York. P: 253- 9.
 15. Maurizio, A., Ulisse, G., Pierfrancesco, A., Massimiliano, F., Anna, F., Cristina, N. (2006): Plasma levels of oxidized-low-density lipoproteins are higher in patients with unstable angina and correlated with angiographic coronary complex plaques. *Atherosclerosis.* 185: 114-120.

با توجه به بررسی‌های انجام شده و به دلیل خواص آنتی‌اکسیدانی عصاره پسته و وجود فلاونوئیدها و مواد آنتی‌اکسیدانی مختلف موجود در آن و همچنین به دلیل وجود اسیدهای چرب غیراشباع در عصاره پسته، احتمالاً مصرف پسته می‌تواند در کاهش خطرات بیماری آترواسکلروز مؤثر باشد.

تشکر و سپاسگزاری

از جناب آقای دکتر حامد راد، دانشجوی دکترای تخصصی پاتولوژی دانشگاه فردوسی مشهد، بابت همکاری در تفسیر لام‌های پاتولوژی قدردانی می‌شود.

فهرست منابع

- ۱- امید، ح، امید، ح، نقدی‌بادی، ح. (۱۳۸۷). تاثیر پودر پسته وحشی بر فعالیت آنزیم فسفاتیدات فسفوهیدرولاز و پروفیل چربی‌های خونی موش صحرایی، سال هفتم، دوره دوم، شماره ۲۶، فصلنامه گیاهان دارویی، تهران، ایران: ۷۸-۷۰.
- ۲- ضیایی، ت. حسین زاده، ح. (۱۳۸۹). بررسی اثر شل‌کنندگی عضلانی، ضد اضطرابی و خواب‌آوری عصاره هیدروالکلی صمغ پسته (*Pistacia Vera L.*) در موش سوری، سال نهم، دوره چهارم، شماره ۳۶، فصلنامه گیاهان دارویی، تهران، ایران: ۱۰۵-۹۶.
3. Clermont, P., Creager, M., Lorsordo, D., Gregory, k., Dzau, V. (2005): Atherosclerosis: recent discoveries and novel hypophyses. *Circulation.* 112: 3348-3353.
4. Edwards, K., Kwaw, I., Matud, J., Kurtz I. (1999): Effect of Pistachio nuts on serum lipid levels in patients with moderate hypercholesterolemia. *J Am Coll Nutr.* 18 (3): 229-233.
5. Gaudio, E., Carpino, G., Grassi, M., Musca, A. (2006): Morphological aspect of atherosclerosis lesion: past and present. *Clin Ter.* 157: 135- 142.
6. Halvorsen, BL., Carlsen, MH., Phillips, KM., Bohn, SK., Holte, K., Jacobs, DR., Blomhoff, R. (2006): Content of redox-active compounds (ie, antioxidants) in foods

16. Panahi B. (2001): Pistachio Guide (planting and harvest). Publication agriculture. P: 20-42.
17. Saeb, M., Nazifi, S., Sabet, M., Sepehrimanesh, M., Poorgonabadi, S. (2012): The effects of wild pistachio oil on serum leptin, thyroid hormones, and lipid profile in female rats with experimental hypothyroidism. *Comp Clin Pathol.* 21 (5): 851-857.
18. Skottova, N., Krecman, V and Simanek, V. (1999): Activities of silymarin and its flavonolignans upon low density lipoprotein oxidizability in vitro. *Phytother. Phytother Res.* 13: 535-7.
19. Steinberg D. (2006): Thematic review series: the pathogenesis of atherosclerosis. An interpretive history of the cholesterol controversy, part V: the discovery of the statins and the end of the controversy. *J Lipid Res.* 47(7):1339-51.
20. Svagera, Z., Skottova, N., Vana, P., Vecera, R., Urbanek, K., Belejova, M., Kosina, P., Simanek, V. (2003): Plasma lipoproteins in transport of silibinin, an antioxidant flavonolignan from *Silybum marianum*. *Phytother. Res.* 17: 524-530.
21. Tomaino, A., Martorana, M., Arcoraci, T., Moteleone, T., Giovinazzo, C., Saija, A. (2010): Antioxidant activity and phenolic profile of pistachio (*Pistacia vera L.*, variety Bronte) seeds and skins. *Biochimie.* 92: 1115-1122
22. Zhao, J., Sharma, Y., Agarwal, R. (1992): Significant inhibition by the flavonoid antioxidant silymarin against 12-O-tetradecanoylphorbol 13-acetate caused modulation of antioxidant and inflammatory enzymes, and cyclooxygenase 2 and interleukin-1 α expression in SENCAR mouse epidermis: implications in the prevention of stage I tumor promotion. *Mol Carcinog.* 26(4):321-33.

