

مقایسه‌ی آزمون الیزا با هیستوپاتولوژی در تشخیص بیماری پریتونیت

عفونی گربه

صدف سعیدی^۱، شهاب‌الدین صافی^{۲*}، سیامک مشهدی‌رفیعی^۳، فرخ‌رضا کبیر^۳، پژمان مرتضوی^۲

چکیده

بیماری کورونا ویروس گربه، یک موضوع بحث برانگیز و یکی از بیماری‌های مهم عفونی است که منجر به مرگ گربه‌ها می‌شود. بسیاری از سویه‌های تهاجمی و پرحدت کورونا ویروس گربه، سندروم بالینی بیماری را ایجاد می‌کنند که پریتونیت عفونی گربه (Feline infectious peritonitis) نامیده می‌شود. برای تعیین حساسیت و ویژگی آزمون الیزا از ۲۵ قلابه گربه‌ی مشکوک به پریتونیت عفونی گربه (۱۶ قلابه مربوط به نوع ترشچی و ۹ قلابه مربوط به نوع خشک) که از سال ۱۳۹۲ تا ۱۳۹۴ از ۸ درمانگاه واقع در شمال غرب تهران جمع‌آوری شده بود، استفاده شد. در ضمن ۷ قلابه گربه به عنوان گروه کنترل در نظر گرفته شد. آزمون الیزا روی سرم و مایع شکمی انجام و هیستوپاتولوژی به عنوان استاندارد طلایی در تشخیص بیماری پریتونیت عفونی گربه در نظر گرفته شد. تجزیه و تحلیل آماری با استفاده از نمودار ROC، شاخص Youden Index، آزمون Mann-Whitney U و نرم‌افزار R و SPSS انجام شد. حساسیت، ویژگی و ارزش اخباری مثبت و منفی برای آزمون الیزا در ۱۳ قلابه گربه‌ی مبتلا به نوع ترشچی و ۷ قلابه گربه‌ی سالم با توجه به یافته‌های پاتولوژی ۱۰۰٪ برآورد گردید. سطح زیر منحنی (Area under the ROC curve: AUC) برابر ۱ شد که نشان دهنده‌ی آن است که الیزا از ارزش تشخیصی بالایی برخوردار است (P < ۰/۰۵). نقطه‌ی برش برای نسبت OD در گربه‌های مثبت به OD کنترل منفی، ۳/۳۷۵ تعیین شد. نظر به اینکه حساسیت و ویژگی کیت مورد نظر برای تشخیص گربه‌های مبتلا به FIP مناسب می‌باشد و ارزش تشخیصی بالایی دارد، می‌تواند در کنار سایر روش‌های تشخیصی، مورد استفاده قرار گیرد.

نیست بلکه التهاب عروق خونی محل می‌باشد. رخداد کلیدی در شیوع این بیماری، عفونت مونوسیت‌ها توسط کورونا ویروس گربه (Feline coronavirus) می‌باشد (۱). ویروس از سیستم ایمنی بدن گربه سوء استفاده می‌کند و منجر به توالی التهاب‌هایی می‌شود که در نهایت منجر به شکل‌گیری ضایعات پیوگرانولومایی در اطراف رگ‌های خون می‌گردد. در آخر نشت عروق خونی آسیب دیده، سبب بروز علائم بالینی FIP، آسیت و تجمع مایع در آبشامه و قفسه صدی در نوع ترشچی می‌شود (۱). در این حالت گربه به سختی نفس می‌کشد. در فرم خشک، تغییرات گرانولوماتوزی در اندام‌های مختلف از جمله چشم‌ها و سیستم اعصاب مرکزی قابل مشاهده است. گربه‌های مبتلا به فرم خشک معمولاً دارای علائم مبهمی نظیر بی‌اشتهایی، کاهش وزن، زردی و اغلب دارای گره‌های لنفاوی مزانتریک متورم هستند.

واژگان کلیدی: گربه، پریتونیت عفونی، الیزا، حساسیت، ویژگی

تاریخ دریافت: ۹۴/۸/۴ تاریخ پذیرش: ۹۴/۱۱/۲

مقدمه

تشخیص FIP دشوار است، بسیاری از بیماری‌ها علائم بالینی بسیار مشابهی را با FIP نشان می‌دهند. تشخیص قطعی تنها پس از مرگ ممکن است. تنها ۱۸٪ از نمونه‌هایی که برای تشخیص FIP به آزمایشگاه فرستاده می‌شوند دارای جواب قطعی می‌باشند (۱). از آنجا که گربه‌های مبتلا به FIP در برخی موارد آسان‌کشی می‌شوند، لذا کاملاً حیاتی است که FIP را از دیگر حالت‌های قابل درمان تفکیک نمود. برخلاف ادعاهای موجود، هیچ آزمایش قطعی برای تشخیص FIP وجود ندارد،

پریتونیت عفونی گربه (Feline infectious peritonitis: FIP) یکی از بیماری‌های مهم عفونی است که منجر به مرگ گربه‌ها می‌شود. نام FIP کمی گمراه کننده است: FIP التهاب صفاق

۱- دانشجوی دکتری حرفه‌ای دامپزشکی، دانشکده علوم تخصصی دامپزشکی، واحد علوم و تحقیقات، دانشگاه آزاد اسلامی، تهران، ایران

۲* گروه پاتولوژی و کلبیکال پاتولوژی، دانشکده علوم تخصصی دامپزشکی، واحد علوم و تحقیقات، دانشگاه آزاد اسلامی، تهران، ایران safishahab@yahoo.com

۳- گروه علوم درمانگاهی، دانشکده علوم تخصصی دامپزشکی، واحد علوم و تحقیقات، دانشگاه آزاد اسلامی، تهران، ایران

آزمایشگاه دامپزشکی مرکزی استفاده شد. زمانی نتایج آزمون معتبر در نظر گرفته می‌شود که OD کنترل منفی: $0/2 \leq$ و OD کنترل مثبت: $0/9 \pm 0/3$ باشد. نقطه برش با استفاده از فرمول زیر تعیین گردید: $4 \times OD$ کنترل منفی = نقطه برش. نمونه‌های مثبت، نمونه‌هایی در نظر گرفته شدند که OD بالاتر و نمونه‌های منفی، نمونه‌هایی که OD پایین تر از نقطه برش داشتند. نمونه‌های بافتی به آزمایشگاه هیستوتکنیک، دانشکده دامپزشکی دانشگاه آزاد اسلامی، واحد علوم و تحقیقات منتقل و اسلایدهای هیستوپاتولوژی تهیه شد. نمونه‌های بافتی در فرمالین بافر ۱۰٪ فیکس شدند و به روش معمول قالب‌های پارافینی آماده شدند و با رنگ‌آمیزی هماتوکسیلین و ائوزین برای بررسی هیستوپاتولوژی مورد مطالعه قرار گرفت. برای تجزیه و تحلیل داده‌ها از نمودار ROC و از شاخص Youden index برای محاسبه‌ی بهترین نقطه‌ی برش با بالاترین حساسیت و ویژگی استفاده شد. همچنین از آزمون Mann-Whitney U برای مقایسه‌ی میانگین نقطه‌ی برش (نسبت OD در گربه‌های مثبت به OD کنترل منفی) بین دو گروه خشک و ترشچی استفاده شد. از نرم‌افزارهای R و SPSS در این تحقیق استفاده و سطح معنی‌داری ۰/۰۵ در نظر گرفته شد.

نتایج

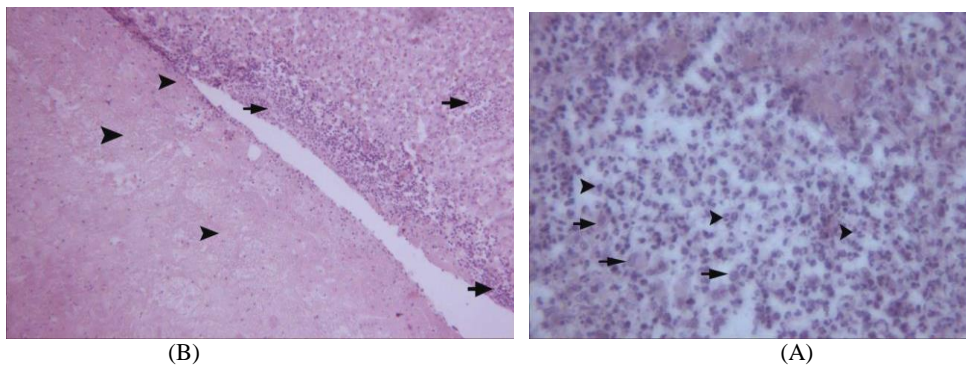
نتایج هیستوپاتولوژی در ۱۳ قلاده گربه مبتلا به نوع ترشچی به صورت زیر بود:

جراحات در کبد: اکسودای فیبرینی زیر کپسولی همراه با نفوذ نوتروفیل و سلول‌های التهابی تک هسته‌ای از قبیل لنفوسیت، پلاسماسل و ماکروفاژ همراه با التهاب عروق در پارانشیم کبد. در بعضی موارد گرانولوم‌های پایوگرانولوماتوز در پارانشیم کبد مشاهده گردید. تمام نمونه‌ها نشان‌دهنده جراحات تیپیک FIP بود (نگاره ۱).

این روند تشخیصی به یکی از چالش‌برانگیزترین امور تشخیصی تبدیل شده است که مجموعه‌ای از مراحل تشخیصی را به دنبال دارد (۱). با توجه به اینکه تا کنون از کیت الیزا برای تشخیص پریتونیت عفونی گربه در ایران استفاده نشده و اطلاعاتی در ارتباط با عملکرد این روش در دست نیست، با محاسبه‌ی حساسیت و ویژگی کیت مزبور در مقایسه با روش استاندارد طلایی، در صورتی که مشخص شود آزمون الیزا از دقت بالینی مناسبی برخوردار است، می‌توان از این آزمون در کنار سایر یافته‌های بالینی برای تشخیص FIP استفاده کرد. لذا این تحقیق با هدف مقایسه روش آزمون الیزا با هیستوپاتولوژی به عنوان استاندارد طلایی و محاسبه‌ی درستی بالینی این روش برای تشخیص FIP و پاسخ دادن به این پرسش که آیا بین روش الیزا و هیستوپاتولوژی همبستگی وجود دارد، انجام شد.

مواد و روش کار

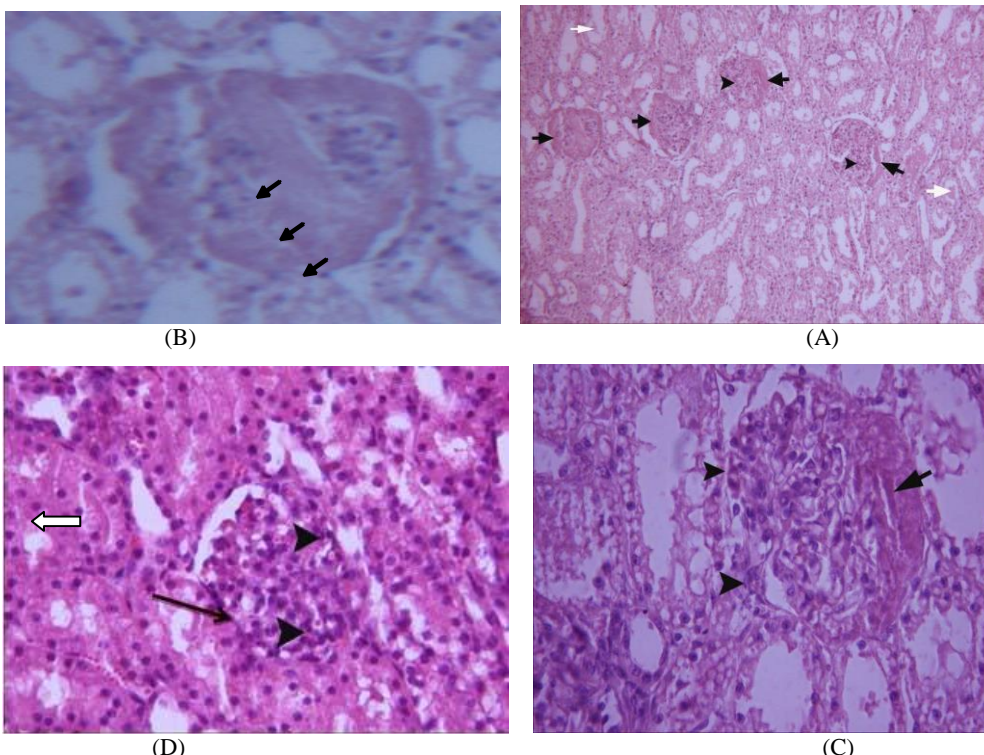
در این تحقیق از ۲۵ قلاده گربه مشکوک به FIP که در سال ۱۳۹۲ تا ۱۳۹۴ به درمانگاه‌های دام کوچک شمال غرب استان تهران ارجاع داده شدند، استفاده شد. این گربه‌ها شامل دو جنس نر و ماده و محدوده سنی آنها شامل ۶ ماه تا ۲ سال بود. ۱۳ قلاده گربه‌ی مبتلا به نوع ترشچی کالبدگشایی شدند، خونگیری و نمونه‌برداری از بافت‌های کلیه، کبد، طحال و قلب در پلی کلینیک تخصصی حیوانات خانگی دانشگاه آزاد اسلامی واقع در سعادت‌آباد انجام شد. جهت بررسی آنتی بادی ضد FCoV در سرم و مایع شکمی از کیت الیزا FCoV Ab ELISA ساخت شرکت Biopronix ایتالیا استفاده گردید. آزمون مطابق دستورات شرکت سازنده انجام و میزان جذب هر گوده در طول موج ۴۵۰ نانومتر اندازه‌گیری شد. برای خواندن و تفسیر نتایج الیزا از دستگاه میکروپلیت ریدر (Micro plate reader) مدل DaNA-3200 واقع در



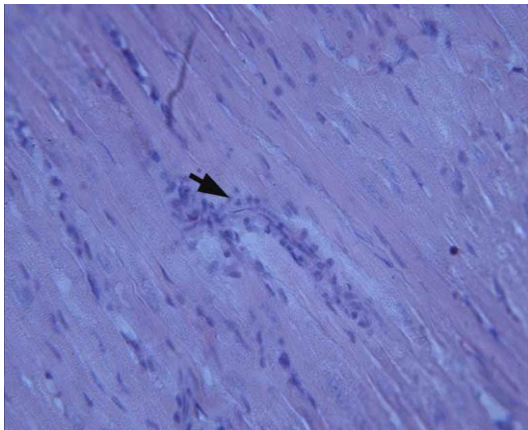
نگاره ۱- (A): نفوذ ماکروفاژ (پیکان) و نوتروفیل (نوک پیکان) در یک گرانولوم پایوگرانولوماتوزی کبد در گربه مبتلا به FIP (H&E x 100)
 (B): تجمع اکسودای فیبرینی (نوک پیکان) در سطح کبد و نفوذ نوتروفیل و سلول‌های التهابی تک‌هسته‌ای در سطح و پارانشیم کبد (پیکان) در گربه مبتلا به FIP (H&Ex60)

التهابی تک‌هسته‌ای در فضای بینابینی و همچنین مشاهده کست‌های هیالن در لوله‌های ادراری که تماماً بیان‌کننده گلوبولونفریت غشایی منتشره بوده و نشان‌دهنده جراحات مزمن بیماری FIP است (نگاره ۲).

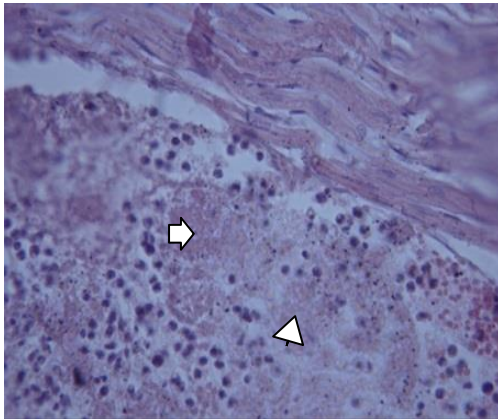
جراحات در کلیه: ضخیم شدن کپسول بومن و دیواره عروق در گلوبول‌ها همراه با تزاید سلول‌های مزانشیال در داخل گلوبول‌ها و چسبندگی اپیتلیوم گلوبول‌ها به دیواره کپسول بومن (synechia) و در برخی موارد نفوذ سلول‌های



نگاره ۲ (A): کلیه، ضخیم شدن کپسول بومن (پیکان) و تزاید سلول‌های مزانشیال در داخل گلوبول‌ها (نوک پیکان)، کست‌های هیالن داخل لوله‌های ادراری (پیکان سفید) و چسبندگی اپیتلیوم گلوبول‌ها به دیواره کپسول بومن که بیان‌کننده گلوبولونفریت غشایی منتشره بوده و نشان‌دهنده جراحات مزمن FIP است. (H&E x 20)
 (B): کلیه، منطقه هیالینه در داخل گلوبول (پیکان)، عکس قبلی بزرگتر شده است. (H&E x 100)
 (C): چسبندگی سلول‌های اپیتلیال گلوبول به کپسول بومن (نوک پیکان) و هیالینه شدن کپسول بومن (پیکان) در گلوبولونفریت ممبرانوپرولیفراتیو. (H&E x 100)
 (D): چسبندگی واضح سلول‌های اپیتلیال گلوبول به کپسول بومن (پیکان سیاه)، افزایش سلول‌های مزانشیال و لنفوسیت (نوک پیکان) در کلافه، کست‌های هیالن (پیکان سفید) در گلوبولونفریت ممبرانوپرولیفراتیو. (H&E x 100)

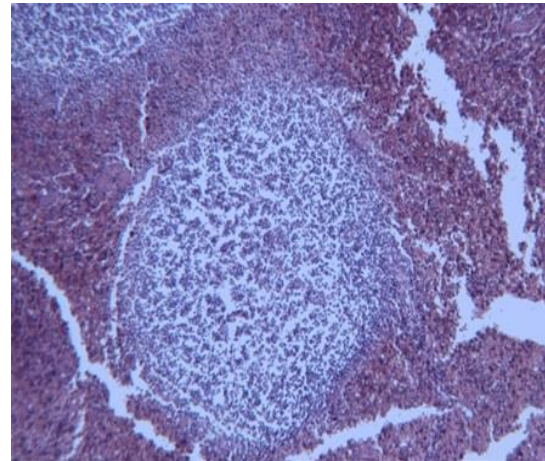


نگاره ۴- میوکاردیت نفوذ سلول‌های التهابی نوتروفیل و تک‌هسته‌ای در بین میوسیت‌ها (نوکل پیکان) که نشان‌دهنده جراحات FIP است. (H&E x 100)



نگاره ۵- پریکاردیت فیبرینی (Fibrinous pericarditis)، عضلات مخطط قلب (پیکان سیاه) و فیبرین (پیکان سفید). (H&E x 100)

جراحات در طحال: تخلیه‌ی لنفاوی جسمک مالپیگی پولپ‌های سفید و در برخی موارد نفوذ بیش از حد طبیعی نوتروفیل در فضای پولپ قرمز که نشان‌دهنده جراحات بیماری FIP است (نگاره ۳).



نگاره ۳- تخلیه‌ی لنفاوی جسمک مالپیگی پولپ‌های سفید در گربه‌های مبتلا به FIP دیده می‌شود. (H&E x 60)

جراحات در قلب: نفوذ سلول‌های التهابی نوتروفیل و تک‌هسته‌ای در بین میوسیت‌ها (میوکاردیت) که نشان‌دهنده‌ی جراحات FIP است (نگاره ۴ و ۵).

در جدول ۱ نتایج هیستوپاتولوژی به صورت خلاصه مشاهده می‌شود.

جدول ۱ (A). نتایج هیستوپاتولوژی در ۱۳ گربه بیمار

گربه‌های مبتلا به FIP	کلیه	کبد	طحال	قلب
A ₁	گلومرولونفریت ممبرانوپرولیفراتیو	نفوذ سلول‌های التهابی تک هسته‌ای و التهاب عروق خونی	نرمال	نرمال
A ₂	گلومرولونفریت ممبرانوپرولیفراتیو	نفوذ سلول‌های التهابی تک هسته‌ای و التهاب عروق خونی	تخلیه لنفاوی	نرمال
A ₃	گلومرولونفریت ممبرانوپرولیفراتیو	نفوذ سلول‌های التهابی تک هسته‌ای و التهاب عروق خونی	تخلیه لنفاوی	نرمال
A ₄	گلومرولونفریت ممبرانوپرولیفراتیو	نفوذ سلول‌های التهابی تک هسته‌ای و التهاب عروق خونی	تخلیه لنفاوی	نرمال
A ₅	گلومرولونفریت	نفوذ سلول‌های التهابی تک	تخلیه لنفاوی	نرمال

نرمال	تخلیه لنفاوی	هسته‌ای و التهاب عروق خونی نفوذ سلول‌های التهابی تک	ممبرانوپرولیفراتیو گلومولونفریت	A ₆
میوکاردیت	تخلیه لنفاوی شدید در پولپ سفید و نفوذ نوتروفیل‌ها به پارانشیم و زیر کپسول	هسته‌ای و التهاب عروق خونی نفوذ سلول‌های التهابی تک	ممبرانوپرولیفراتیو گلومولونفریت	A ₇
دژنراسیون میوکاردیال (واکوئول در میوسیت)	التهاب طحال و هایپرپلازی لنفوییدی	التهاب پایوگرانولوماتوز زیر کپسولی و پارانشیم	نرمال	A ₈
نرمال	اسپیلینایتیس	التهاب پایوگرانولوماتوز زیر کپسولی و پارانشیم	نرمال	A ₉
نرمال	تخلیه لنفاوی	التهاب پایوگرانولوماتوز زیر کپسولی و پارانشیم	گلومولونفریت ممبرانوپرولیفراتیو	A ₁₀
میوکاردیت	تخلیه لنفاوی	نفوذ سلول‌های التهابی تک هسته‌ای و التهاب عروق خونی	نرمال	A ₁₁
فیبرینوس پریکاردیت	تخلیه لنفاوی	نفوذ سلول‌های التهابی تک هسته‌ای و التهاب عروق خونی	گلومولونفریت ممبرانوپرولیفراتیو	A ₁₂
میوکاردیت	تخلیه لنفاوی	هیپاتیت	نرمال	A ₁₃

نتایج الایزا در جدول‌های ۲ و ۳ و نتایج آزمون الایزا برای بررسی ارزش تشخیصی آن بر اساس نمودار ROC در نمودار ۱ و جدول ۴ مشاهده می‌گردد. طبق نمودار ۱ و جدول ۴

جدول ۲- نتایج الایزا در گربه‌های بیمار نوع ترشچی

گربه‌های بیمار (ترشچی)	OD کنترل منفی	OD کنترل مثبت	OD در مایع شکمی	نتیجه	OD در سرم	نتیجه
A ₁	۰/۰۶۴	۱/۵۵۲	۲/۱۵۰	+	۱/۲۴۹	+
A ₂	۰/۰۶۹	۱/۷۳	۱/۸۲۳	+	۲/۱۰۵	+
A ₃	۰/۰۵۶	۰/۸۶۳	۰/۵۵۰	-	۱/۵۶۷	-
A ₄	۰/۰۶۹	۱/۷۳	۱/۹۵۰	+	۱/۸۷۵	+
A ₅	۰/۰۶۹	۱/۷۳	۱/۷۸۹	+	۲/۵۲۷	+
A ₆	۰/۲	۰/۶۷۵	۱/۱۵۳	+	۰/۹۷۴	-
A ₇	۰/۲	۰/۶۷۵	۱/۲۵۴	+	۱/۶۱۳	+
A ₈	۰/۰۵۶	۰/۸۶۳	۱/۱۵۶	+	۰/۹۹۳	-
A ₉	۰/۲	۰/۶۷۵	۰/۶۰۶	-	۱/۳۳۲	-
A ₁₀	۰/۰۵۴	۰/۱۵۱	۰/۲۸۶	+	۰/۳۷۳	+
A ₁₁	۰/۰۵۴	۰/۱۵۱	۰/۲۴۵	+	۰/۲۵۷	+
A ₁₂	۰/۰۰۷	۱/۰۰۵	۱/۲۵۱	+	۱/۴۱۶	+
A ₁₃	۰/۰۶۴	۱/۵۵۲	۱/۵۴۲	+	۱/۷۹۲	+
A ₁₄	۰/۰۶۹	۱/۷۳	۲/۱۲۲	+	۲/۴۴۸	+

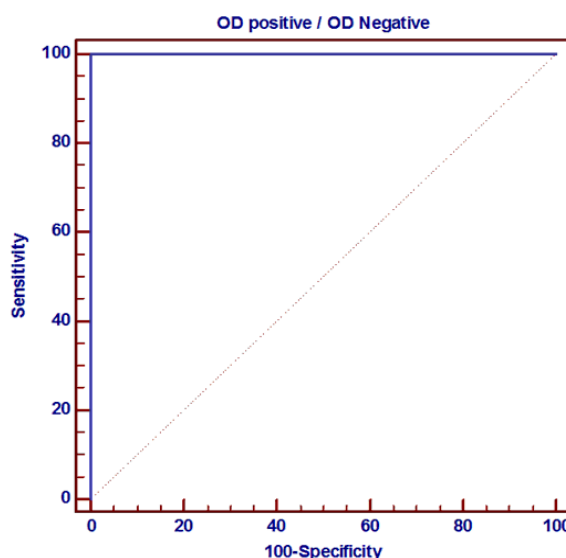
جدول ۳- نتایج الیزا در گربه‌های خشک

نتیجه	OD در سرم	OD کنترل مثبت	OD کنترل منفی	گربه بیمار (خشک)
+	۱/۳۲۸	۰/۹۳۷	۰/۰۳۹	a ₁
+	۰/۶۶۷	۱/۵۵۲	۰/۰۶۴	a ₂
+	۰/۵۲۲	۱/۷۳	۰/۰۶۹	a ₃
+	۲/۳۱۵	۱/۷۳	۰/۰۶۹	a ₄
+	۱/۱۰۴	۱/۷۳	۰/۰۶۹	a ₅
+	۲/۹۰۸	۱/۷۳	۰/۰۶۹	a ₆
+	۱/۱۶۷	۱/۷۳	۰/۰۶۹	a ₇
+	۲/۰۹۸	۱/۴۲۴	۰/۰۵۳	a ₈
+	۱/۲۰۹	۰/۹۴۷	۰/۰۵۴	a ₉

بحث

علیرغم بسیاری از آزمون‌های تشخیصی در دسترس برای تشخیص FIP، تشخیص این بیماری هنوز برای بیشتر کلینیسین‌های حرفه‌ای دامپزشکی، یک چالش محسوب می‌گردد. در مطالعه‌ی حاضر آزمون الیزا روی سرم و مایع شکمی انجام شد. در بعضی نمونه‌ها نتایج سرمی، مثبت و مایع شکمی، منفی و در بعضی دیگر نتایج سرم منفی و مایع شکمی مثبت بود. در محیطی با انواع مختلف گربه سانان، تعیین کمیت آنتی‌بادی‌های FCoV برای موارد زیر ارزشمند است: شناسایی گربه‌های در معرض FCoV، قبل از معرفی آنها در یک گروه از گربه‌های عاری از FCoV، غربالگری یک گروه گربه برای عفونت، آزمایش گربه‌ای که با یک گربه مشکوک به FCoV تماس داشته است، ایجاد برنامه‌های اصلاحی بر مبنای وضعیت FCoV، طبقه‌بندی گربه‌ها بر اساس سطح دفع (shedding) برای جداسازی در برنامه‌های قلع و قمع FCoV (۶). بعضی از محققین تیتراژ آنتی‌بادی را در سرم اندازه‌گیری نمودند و همگی نقطه‌برش (≥۱:۱۶۰۰) را پیشنهاد کردند (۱۶ و ۹،۱۰). اگر عیارهای آنتی‌بادی اندازه‌گیری شده در سرم با دقت تفسیر شوند، این عیارها می‌توانند در تشخیص FIP نقش داشته باشند. بدلیل حضور همه‌جانبه و همزمان FCoV، درصد بالایی از گربه‌های سالم دارای آنتی‌بادی مثبت هستند و اکثر آنها نیز هرگز به FIP مبتلا نمی‌شوند. بنابراین عیارهای آنتی‌بادی باید با احتیاط تفسیر شوند (۱۷).

Hartman و همکاران روش‌های مختلف تشخیص FIP (شامل شناسایی کمپلکس آنتی ژن - آنتی‌بادی در سرم گربه‌های بدون مایع شکمی، توسط الیزای رقابتی - آزمون آنتی‌بادی Anti-FCOV در سرم گربه‌های بدون مایع و دارای مایع شکمی را توسط روش IFA (indirect immunoflourescent antibody) با هم مقایسه کردند و هیستوپاتولوژی را استاندارد طلایی در نظر گرفتند. نتایج آنها نشان داد که شناسایی کمپلکس آنتی‌ژن-آنتی‌بادی رهیافت بسیار جالبی است اما متاسفانه حساسیت و



نمودار ۱- نمودار ROC مربوط به تعیین نقطه‌ی برش الیزا

جدول ۴- مقادیر حساسیت، ویژگی، ارزش اخباری مثبت و منفی را برای تست الیزا در ۱۳ قلاده گربه‌ی مبتلا به نوع ترشچی و ۷ قلاده گربه‌ی سالم نشان می‌دهد.

مقادیر	فاصله اطمینان ۹۵٪	الیزا
حساسیت	۷۵/۲۹٪ تا ۱۰۰٪	۱۰۰٪
ویژگی	۵۹/۰۴٪ تا ۱۰۰٪	۱۰۰٪
ارزش پیشگویی مثبت	۷۵/۲۹٪ تا ۱۰۰٪	۱۰۰٪
ارزش پیشگویی منفی	۵۹/۰۴٪ تا ۱۰۰٪	۱۰۰٪

Bell و همکاران در سال ۲۰۰۶ ارتباط بین تیتراژ آنتی‌بادی کوروناویروس و سن، نژاد، جنس و وضعیت سلامتی گربه‌های استرالیایی را بررسی کردند. آنها به این نتیجه رسیدند که تشخیص FIP نباید تنها بر اساس تیتراژ آنتی‌بادی انجام شود (۴). Loeffler و همکاران در سال ۱۹۷۸، Barlough و همکاران در سال ۱۹۸۴ نتیجه گرفتند که عیارهای آنتی‌بادی اندازه‌گیری شده در سرم، ابزارهای تشخیصی بسیار پرکاربردی هستند (۳ و ۱۳). Foley و همکاران در سال ۱۹۹۸، Boettcher و همکاران در سال ۲۰۰۷ گزارش کردند که آزمایش آنتی‌بادی‌ها در مایعاتی بجز خون نیز مورد بررسی قرار می‌گیرد، اما توصیه نمی‌شود (۵ و ۸). Pedersen در سال ۱۹۷۶، Hirschberger و همکاران در سال ۱۹۹۵ چنین نتیجه گرفتند که متاسفانه، آنتی‌بادی‌های کوروناویروس بین گربه‌های آلوده به FECV و FIPV تمایزی قائل نمی‌شوند، اگرچه عیارهای بسیار بالا ($\geq 1:1600$) نشان‌دهنده‌ی FIP هستند و عیارهای منفی، FIP را رد می‌کنند (۱۰ و ۱۶). Pedersen در سال ۱۹۸۳، Paltrinier و همکاران در سال ۱۹۹۸ و Sparkes و همکاران در سال ۱۹۹۱ گزارش کردند که تداخل در عیارهای بین گربه‌های بیمار و گربه‌های سالم در معرض ویروس کورونا، بسیار زیاد است که نشان‌دهنده‌ی ارزش کم تشخیص قطعی آن در حیوانات است (۱۹ و ۱۸، ۱۵). Horzinek در سال ۲۰۰۱ در گزارش کنفرانس موشکافی رموز پریتونیت عفونی در گربه‌سانان نتایج زیر را ارائه می‌دهد:

در صورت عدم وجود علائم بالینی، سرولوژی برای پیش‌بینی بیماری در گربه‌ها هیچ فایده‌ای ندارد. بین عیارهای آنتی‌بادی و تاییدیه پس از مرگ FIP سه ماه بعد از آزمایش، یک ارتباط آماری وجود دارد. با این حال، حدود ۴۰٪ حیوانات دارای عیارهای >300 به FIP مبتلا می‌باشند و در حیوانات با عیارهای فراتر از ۱۰۰۰، تنها حدود نیمی از آنها از پای درمی‌آیند؛ به عبارت دیگر حدود نیمی از حیوانات آزمایش شده که سالم باقی مانده‌اند، همان مقادیر عیار بالای مشابه در گربه‌های در معرض خطر را نشان دادند (۱۲).

ویژگی کافی را در زمینه‌ی بالینی ندارد و آزمون آنتی‌بادی Anti-FCOV در هر گربه دارای علائم بالینی باید با احتیاط تفسیر شود زیرا تیتراژهای منفی، ابتلا به FIP را رد نمی‌کنند (۹). مصلی‌نژاد و همکاران در سال ۲۰۱۲، روش کروماتوگرافی را برای شناسایی آنتی‌بادی‌ها بر علیه ویروس FIP، استفاده کردند و به ترتیب حساسیت و ویژگی برابر با ۹۸٪ و ۱۰۰٪ را گزارش نمودند (۱۴).

Fiscus و همکاران در سال ۱۹۸۵، از آنتی‌بادی‌های مونوکلونال مخصوص پلی‌پپتیدهای ویروس FIP (E1) envelope (E2) و Peolomer و Nucleocapsid (N) در آزمون‌های ریپید و الایزای رقابتی (ELISA) برای مطالعه‌ی پاسخ ایمنی هومورال گربه‌ها به عفونت FIPV (Feline infectious peritonitis virus) استفاده کردند و به این نتیجه رسیدند که استفاده از آنزیم کنژوگه با آنتی‌بادی مونوکلونال مربوط به E1 گلیکوپروتئین FIPV ساده و سریع و جایگزینی خوب برای IFA می‌باشد (۷). Barlough و همکاران در سال ۱۹۸۳، از یک روش الایزا بر پایه کیتیک، برای شناسایی آنتی‌بادی کوروناویروس در سرم گربه‌ها استفاده کردند و گزارش کردند که کنترل واکنش غیر ویژه در سرولوژی کوروناویروس، برای تخمین‌های آنتی‌بادی ویژه، لازم و ضروری می‌باشد (۲).

Hohdatsu و همکاران در سال ۱۹۹۲، انواع مختلف کوروناویروس‌های شایع در ژاپن را توسط الایزای رقابتی با استفاده از آنتی‌بادی مونوکلونال FIPV (MAb) شناسایی کردند. آنها ۱۰۷۹ نمونه سرم گربه را توسط آزمون IFA برای آنتی‌ژن تایپ FIPV II بررسی کردند و دریافتند ۴۲ نمونه از کیس‌های طبیعی FIP، ۱۳۸ قلاده از ۶۴۷ قلاده با بیماری مزمن و ۵۷ قلاده از ۳۹۷ قلاده گربه‌های غیر بیمار، مثبت بودند و گزارش کردند که بیشتر کوروناویروس‌های نوع I در ژاپن شایع می‌باشند (۱۱).

دانشمندان زیادی درباره‌ی آزمایشات سرولوژی برای تشخیص FIP تحقیق کردند که نتایج آنها در زیر آمده است:

پایتخت که در تهیه نمونه یاری و انجام این تحقیق ما را یاری نمودند، تشکر می‌گردد.

فهرست منابع

1. Addie, D., Belak, S., Baralon, C.B., Egberink, H., Frymus, T. (2002): Feline infectious peritonitis ABCD Guidelines on prevention and management. *J. Feline. Med. Surg.* 11(7):594-604.
2. Barlough, J.E., Jacobson, R.H., Downing, D.R., Marcalla, K.L., Lynch, T.J., Scott, F.W. (1983): Evaluation of a computer assisted, kinetic- based enzyme- linked immunosorbent assay for detection of coronavirus antibodies in cats. *J. Clin. Microbiol.* 17(2):202-217.
3. Barlough, J.E. (1984): Serodiagnostic aids and management practice for feline retrovirus and coronavirus infections. *Vet. Clin. North Am. Small Anim. Pract.* 14(5):955-969.
4. Bell, E.T., Malik, R., Norris, J.M. (2006): The relationship between the feline coronavirus antibody titre and the age, breed, gender and health status of Australian cats. *Aust. Vet. J.* 84(1-2):2-7.
5. Boettcher, I.C., Steinberg, T., Matiasek, K., Greene, C.E., Hartmann, K., Fischer, A. (2007): Use of anti-coronavirus antibody testing of cerebrospinal fluid for diagnosis of feline infectious peritonitis involving the central nervous system in cats. *J. Am. Vet. Med. Assoc.* 230(2):199-205.
6. Drechsler, Y., Alcaraz, A., Bossong, F.J., Collisson, E.W., Diniz, P.P. (2011): Feline Coronavirus in Multicat Environments. *Vet. Clin. Small Anim.* 41(6):1133-1169.
7. Fiscus, S.U., Teramoto, Y.A., Mildbrand, M.M., Knisley, C.V., Winston, S.E., Pedersen, N.C. (1985): Competitive enzyme immunoassays for the rapid detection of antibodies to Feline Infectious peritonitis virus polypeptides. *J. Clin. Microbiol.* 22(3): 395- 401.
8. Foley, J.E., Lapointe, J.M., Koblik, P., Poland, A., Pedersen, N.C. (1998): Diagnostic features of clinical neurologic feline infectious peritonitis. *J. Vet. Intern. Med.* 12(6): 415-23.

در تحقیق حاضر با توجه به داده های در دسترس، حساسیت و ویژگی کیت مورد نظر برای تشخیص نوع مرطوب FIP، ۱۰۰٪ (از هیستوپاتولوژی به عنوان استاندارد طلایی استفاده شد) ارزیابی شد. بر اساس نتایج بدست آمده، الیزا می‌تواند به عنوان یک تست تشخیصی همراه با سایر تست‌های تشخیصی برای تشخیص نوع مرطوب FIP استفاده شود. داده‌های تحقیق مذکور برای نتیجه‌گیری در مورد نوع خشک بیماری کافی نبود. در گربه‌های A₃ و A₉ نتایج سرمی مثبت ولی نتایج مایع شکمی منفی بود. این موضوع می‌تواند به این دلیل باشد که هنوز آنتی‌بادی‌های تولید شده بر علیه ویروس، وارد مایع شکمی نشده‌اند. در گربه‌های A₆ و A₈ وضعیت بیماری حادتر بوده چون سرم منفی و مایع شکمی مثبت بود به این دلیل که تقریباً تمام آنتی‌بادی‌ها از سرم وارد مایع شکمی شده است. مثبت بودن نتایج هیستوپاتولوژی گواه این ادعا می‌باشد. محاسبه صحت بالینی سایر آزمون‌های تشخیصی FIP، می‌تواند برای یافتن یک مدل رگرسیون لجستیک جهت تشخیص دقیق‌تر این بیماری، سودمند باشد.

در پایان چنین نتیجه‌گیری شد که ارزش تشخیصی الیزا بر اساس نتایج هیستوپاتولوژی ۱۳ قلاده گربه مبتلا به نوع ترش‌حی FIP، معادل هیستوپاتولوژی می‌باشد. نقطه ی برش محاسبه شده برای الیزا برابر ۳/۳۷۵ بود که بسیار نزدیک به نقطه برش ارائه شده توسط کیت یعنی ۴ می‌باشد (P=۰/۰۰۰۱). این نسبت بین گروه خشک و مرطوب تفاوت معنی‌داری نداشت (P=۰/۸۹). پیشنهاد می‌گردد که به جای استفاده از آزمون‌های سریع (Rapid test) در تشخیص FIP که نتایج ضد و نقیض زیادی به همراه دارند و گاه موجب سردرگمی دامپزشک و اخذ تدابیر درمانی نادرست می‌گردد، از آزمون الیزا استفاده گردد.

تشکر و سپاسگزاری

در این بخش شایسته است از درمانگاه‌هایی پارسا، پرشیا، دروس، مهرگان، آوینا، دکتر افروز، پناهگاه صفا و بیمارستان

9. Hartmann, K., Binder, C., Hirschberger, J., Cole, D., Reinacher, M., Schroo, S., Frost, J., Egberink, H., Lutz, H., Hermanns, W. (2003): Comparison of different tests to diagnose feline infectious peritonitis. *J. Vet. Intern. Med.* 17(6):781-790.
10. Hirschberger, J., Hartmann, K., Wilhelm, N., Frost, J., Lutz, H., Kraft, W. (1995): Clinical symptoms and diagnosis of feline infectious peritonitis. *Tierarztl. Prax.* 23(1): 92-9.
11. Hohdatsu, T., Okada, S., Ishizuka, Y., Yamada, H., Koyama, H. (1992): The prevalence of types I and II Feline coronavirus infections in cats. *J. Vet. Med. Sci.* 54(3): 557-562.
12. Horzinek, M. (2001): Unravelling the secrets of Feline infectious peritonitis-Sotal. *World small animal veterinary association world Congress proceedings*; 1-3.
13. Loeffler, D.G., Ott, R.L., Evermann, J.F., Alexander, J.E. (1976): The incidence of naturally occurring antibodies against feline infectious peritonitis in selected cat populations. *Feline Pract.* 8:43-47.
14. Mosallanejad, B., Avize, R., Seifi, M.R. (1391): Detection of antibodies against FIP virus in the serum samples of household cats from Ahwaz, South west of Iran. *Razi Archive.* 67(1): 69-74.
15. Paltrinieri, S., Cammarata, M.P., Cammarata, G., Comazzi, S. (1998): Some aspects of humoral and cellular immunity in naturally occurring feline infectious peritonitis. *Vet. Immunol. Immunopathol.* 65(2-4): 205-20.
16. Pedersen, N.C. (1976): Serologic studies of naturally occurring feline infectious peritonitis. *Am. J. Vet. Res.* 37(12):1449-53.
17. Pedersen, N.C. (1995): The history and interpretation of feline coronavirus serology. *Feline Pract.* 23:46-51.
18. Pedersen NC.(1983): Feline infectious peritonitis and feline enteric coronavirus infections. Part I: Feline enteric coronavirus. *Feline Practice.* 13(4): 13-19.
19. Sparkes, A.H., Gruffydd, T.J., Harbour, D.A. (1991): Feline infectious peritonitis: A review of clinicopathological changes in 65 cases, and a critical assessment of their diagnostic value. *Vet. Rec.* 129(10):209-212.

