

مطالعه تجربی اثرات حفاظتی کروسین (Crocin) بر نفروپاتی ناشی از

انسداد کامل یک‌طرفی حالب در موش صحرائی

رامین کفاشی‌الهی^{۱*}، داریوش مهاجری^۲

چکیده

هرگونه اختلال در جریان طبیعی ادرار به نفروپاتی انسدادی منجر می‌شود. هدف این مطالعه، ارزیابی تاثیر کروسین بر کلیه متعاقب انسداد کامل یک‌طرفه حالب در موش صحرائی بود. ۴۰ سر موش صحرائی نر و بیستار به‌طور تصادفی به چهار گروه مساوی تقسیم شدند. گروه‌های اول و دوم به‌ترتیب، شاهد و شم در نظر گرفته شدند. در گروه سوم، حالب طرف چپ با جراحی مسدود شد. در گروه چهارم بعد از انسداد حالب چپ، روزانه ۵۰ mg/kg کروسین به‌مدت پانزده روز گاوژ شد. در پایان، نمونه خون جهت اندازه‌گیری اوره، اسید اوریک و کراتینین سرم اخذ شد. مالون‌دی‌آلدئید و گلوتاتیون احیاء به‌منظور ارزیابی فعالیت رادیکال‌های آزاد و فعالیت آنزیم‌های سوپراکسید دیسموتاز، کاتالاز و گلوتاتیون پراکسیداز جهت تعیین وضعیت آنتی‌اکسیدانی در هموژنات بافت کلیه چپ اندازه‌گیری شد. آسیب‌شناسی بافتی کلیه چپ برای تأیید یافته‌های بیوشیمیایی انجام شد. اختلافات بین گروه‌ها توسط آزمون آماری تحلیل واریانس یک‌طرفه و پس‌آزمون توکی در سطح معنی‌داری $p < 0.05$ تعیین شد. انسداد یک‌طرفه حالب، باعث افزایش معنی‌دار اوره، اسید اوریک و کراتینین سرم و مالون‌دی‌آلدئید کلیه و همچنین کاهش معنی‌دار آنتی‌اکسیدان‌ها و گلوتاتیون احیاء کلیه شد. تیمار با کروسین به‌طور معنی‌داری مقادیر افزایش‌یافته مارکرهای سرمی آسیب کلیه و مالون‌دی‌آلدئید بافت کلیه را کاهش داد و آنتی‌اکسیدان‌ها و گلوتاتیون احیاء کاهش یافته کلیه را به مقدار طبیعی برگرداند. آسیب‌شناسی کلیه، تغییرات ایجاد شده توسط انسداد حالب و اثرات محافظتی کروسین را مورد تأیید قرار داد. نتایج نشان داد کروسین اثرات محافظتی خود را در انسداد یک‌طرفی حالب، احتمالاً از طریق خواص آنتی‌اکسیدانی اعمال می‌کند.

واژگان کلیدی: کلیه، نفروپاتی انسدادی، کروسین، موش صحرائی.

تاریخ دریافت: ۹۳/۸/۱۸ تاریخ پذیرش: ۹۳/۱۲/۲۵

مقدمه

اختلال در جریان طبیعی ادرار و عوارض ناشی از آن نفروپاتی انسدادی نامیده می‌شود. مقاومت در برابر جریان ادرار سبب افزایش فشار بازگشتی مستقیم به پارانشیم کلیه و آسیب بافتی در آن می‌شود که بلافاصله بعد از شروع انسداد

رخ می‌دهد (۲۰ و ۱). همچنین، انسداد می‌تواند باعث ایجاد عفونت در کلیه شده و آسیب ناشی از انسداد را تشدید کند. عوامل متعددی باعث انسداد جریان ادرار می‌شوند که پیامد آن‌ها بسته به محل و شدت انسداد و واکنش بدن در مقابل این پدیده، متفاوت می‌باشد. تاثیر انسدادها بر کلیه از تعامل پیچیده تنوعی از فاکتورها که هم همودینامیک و هم عملکرد توبول‌ها را تحت تأثیر خود قرار می‌دهند، ناشی می‌شود (۱۹). به نظر می‌رسد گونه‌های فعال اکسیژن شامل رادیکال آزاد سوپراکسید ($O_2^{\cdot-}$)، رادیکال آزاد هیدروکسیل (OH°) و هیدروژن پراکسید (H_2O_2)، در پاتوژنز نفروپاتی انسدادی دخالت داشته باشند (۳۷). مطالعات حکایت از افزایش تولید گونه‌های فعال اکسیژن همراه با تضعیف دفاع آنتی‌اکسیدانی در انسداد میزنا می‌دارند (۱). آنتی‌اکسیدان‌هایی مانند آلبومین، گلوتاتیون احیاء (GSH)، اسید اسکوربیک، آلفاتوکوفرول، بتا-کاروتن، اسید اوریک و بیلی‌روبین از آنتی‌اکسیدان‌های مهم و شناخته‌شده علیه رادیکال‌های آزاد می‌باشند (۳۴ و ۳). این عوامل رادیکال‌های آزاد را حذف و از اثرات تخریبی آن‌ها جلوگیری می‌کنند. در شرایط تندرستی، تعادلی میان رادیکال‌های آزاد و دفاع آنتی‌اکسیدانی بدن وجود دارد. استرس اکسیداتیو وقتی روی می‌دهد که این تعادل به نفع رادیکال‌های آزاد به هم ریزد (۴۳). معلوم شده است که گلو‌مروپول‌های کلوی حساسیت ویژه‌ای به استرس اکسیداتیو دارند (۱۵). بنابراین استفاده از عوامل آنتی‌اکسیدان که بتوانند با پاکسازی رادیکال‌های آزاد از شدت آسیب در نفروپاتی انسدادی بکاهند، مورد توجه واقع شده‌اند.

۱- استادیار گروه علوم درمانگاهی، بخش بیماری‌های داخلی دام‌های کوچک، دانشکده دامپزشکی، دانشگاه آزاد اسلامی، واحد تبریز، تبریز، ایران. (Elahi@iaut.ac.ir ; raminazad56@gmail.com)
۲- استاد گروه پاتوبیولوژی، بخش پاتوبیولوژی، دانشکده دامپزشکی، دانشگاه آزاد اسلامی، واحد تبریز، تبریز، ایران

در این میان استفاده از عوامل آنتی‌اکسیدان با منشأ طبیعی که عوارض جانبی کمتری دارند ارجحیت دارد.

کروسین یک رنگدانه کاروتنوئیدی منحصر به فرد محلول در آب می‌باشد که در کلاله زعفران (*Crocus sativus* Linne) و میوه گاردنیا (*Gardenia jasminoides* Ellis) وجود دارد و به دلیل اثرات فارماکولوژیکی وسیع، توجه محققین را به خود جلب کرده است (۳۲).

کروسین به عنوان یک کاروتنوئید گلیکوزیده دارای اثرات درمانی متعدد از جمله اثرات محافظتی علیه بیماری‌های قلبی - عروقی (۳۸)، جلوگیری از تزیاید سلول‌های توموری (۲۵)، محافظت از سیستم عصبی (۵) و محافظت از هیپاتوسیت‌ها (۴۱) می‌باشد. در هر صورت، در بین مکانیسم‌های محافظتی مختلف، فعالیت آنتی‌اکسیدانی کروسین مسئول اثرات فارماکولوژیکی آن قلمداد شده است (۲۵).

در مطالعه‌ای که قبلاً در مورد تاثیر کروسین بر کبد چرب انجام شده، گزارش شده است که کروسین اثرات محافظتی خود را در استاتوز کبد موش‌های صحرایی تغذیه شده با جیره پرچرب، از طریق خصوصیات آنتی‌اکسیدانی خود اعمال می‌کند (۴). در تحقیقات انجام شده توسط Zhang و همکاران در سال ۲۰۰۹ مشخص شده است که کروسین به دلیل خواص آنتی‌اکسیدانی خود قادر است که سلول‌های عضلانی قلب موش‌های صحرایی را در برابر آسیب هیپوکسی محافظت کند (۴۴). در بررسی انجام شده توسط Naghizadeh و همکاران در سال ۲۰۱۰ نشان داده شده است که کروسین استرس اکسیداتیو و آسیب ایجاد شده توسط سیسپلاتین را در بافت کلیه کاهش می‌دهد (۲۹). Ochiai و همکاران در سال ۲۰۰۴ نشان داده‌اند که کروسین به‌عنوان یک آنتی‌اکسیدان قوی و منحصر به فرد در سلول‌های عصبی عمل می‌کند (۳۱).

با توجه به اثرات آنتی‌اکسیدانی کروسین، این ماده احتمالاً توانایی آن را خواهد داشت که بتواند کلیه را از آسیب اکسیداتیو در موارد نفروپاتی انسدادی نیز محافظت کند. در هر صورت با

توجه به بررسی منابع، مطالعه‌ای در رابطه با اثرات محافظتی کروسین در موارد نفروپاتی انسدادی وجود ندارد. بنابراین، تحقیق حاضر برای اولین بار جهت ارزیابی اثرات محافظتی کروسین در رابطه با نفروپاتی انسدادی در موش‌های صحرایی انجام شد. به هر حال، با انجام این مطالعه خاصیت دارویی کروسین در محافظت از بافت کلیه در مواقع نفروپاتی انسدادی مورد ارزیابی قرار می‌گیرد که در صورت تأیید می‌تواند به عنوان یک منبع قابل دسترس با خاصیت آنتی‌اکسیدانی جهت محافظت در برابر انسداد جریان ادرار و عوارض وخیم ناشی از آن مورد استفاده قرار گیرد.

مواد و روش کار

الف) طرح آزمایش

مطالعه حاضر از نوع تجربی آزمایشگاهی می‌باشد که در سال ۱۳۹۳ در دانشگاه آزاد اسلامی تبریز انجام شد. جامعه آماری این مطالعه شامل تعداد ۴۰ سر موش صحرایی نر نژاد ویستار در محدوده وزنی 20 ± 200 گرم و سن ۱۰-۹ هفته بود که از مرکز پرورش حیوانات آزمایشگاهی دانشگاه آزاد اسلامی تبریز تهیه شدند. داروی کروسین (*crocetin di-gentiobiose ester*, Mr=1032) نیز به شکل پودر آماده در ویال مخصوص از شرکت فولکای انگلستان (Fluka Chemicals, UK) تهیه گردید. در این مطالعه کلیه ملاحظات اخلاقی و پروتکل‌های کار روی حیوانات آزمایشگاهی، مورد تأیید کمیته نظارت بر حقوق حیوانات آزمایشگاهی مرکز تحقیقات دانشگاه آزاد اسلامی تبریز، مد نظر قرار گرفت.

قبل از انتقال موش‌ها به بخش جراحی به منظور پرهیز از استرس و سازگار شدن حیوانات با محیط، هیچ‌گونه آزمایشی به مدت یک هفته روی آن‌ها صورت نگرفت. موش‌ها در قفس‌های جداگانه و در درجه حرارت ۲۴ درجه سانتی‌گراد و رطوبت نسبی هفتاد درصد و چرخه روشنایی -

تاریکی ۱۲ ساعت نگهداری شدند. تغذیه موش‌ها با استفاده از پلت مخصوص حیوانات آزمایشگاهی صورت گرفت و آب نیز به صورت آزادانه در اختیار حیوانات قرار گرفت. سپس موش‌ها به‌طور تصادفی به ۴ گروه مساوی تقسیم شدند:

۱- گروه اول یا گروه شاهد سالم که تا پایان مطالعه در شرایط مشابه گروه‌های مورد آزمایش نگهداری شدند.
۲- گروه دوم یا گروه شاهد جراحی (Sham) که پس از باز کردن محوطه بطنی فقط به دستکاری حالب چپ در آنها اکتفا کرده و هیچگونه انسدادی ایجاد نشد.

۳- گروه سوم یا گروه انسداد یک‌طرفه حالب (Unilateral Ureteral Obstruction) که بعد از انسداد یک‌طرفه حالب، ۱۰ ml/kg نرمال سالین را به مدت پانزده روز (شروع یک روز قبل از جراحی) به صورت گاوژ، دریافت کرد.

۴- گروه چهارم یا گروه انسداد یک‌طرفه حالب به‌علاوه تیمار با کروسین که بعد از انسداد یک‌طرفه حالب روزانه ۵۰ mg/kg کروسین (۳۹) را با حجمی معادل حجم نرمال سالین مصرفی در گروه سه، به صورت یک‌نوبت گاوژ در روز، به مدت پانزده روز (شروع یک روز قبل از جراحی) دریافت کرد (۲).

ب) روش جراحی

بیهوشی عمومی در موش‌ها توسط تزریق داخل صفاقی مخلوط کتامین (Ketamine 10%, Alfasan, Woerden-Holland) به میزان ۵۰ mg/kg و زایلازین (Xylazin 2%, Alfasan, Worden-Holland) به میزان ۵ mg/kg ایجاد شد. موش‌ها به صورت خوابیده به پشت روی میز جراحی قرار داده شدند و ناحیه خط وسط شکمی به صورت معمول آماده جراحی شد. سپس، برشی به طول سه سانتی‌متر روی خط وسط شکم ایجاد گردید. کلیه چپ از اتصالات آن آزاد شد و بعد از مشخص شدن حالب یک لیگاتور با استفاده از نخ بخیه نایلون ۰-۲ (ساخت کارخانه سوپا) در یک سوم

ابتدای حالب ایجاد گردید و حالب به صورت کامل مسدود شد. بعد از برگرداندن کلیه و احشا به موقعیت طبیعی خود، خط سفید شکمی با استفاده از نخ بخیه پلی‌گلاکتین ۹۱۰، ۰-۳ (ساخت کارخانه سوپا) به صورت ساده سرتاسری بخیه گردید. پوست ناحیه با استفاده از نخ بخیه نایلون ۰-۳ به صورت تکی ساده بخیه زده شد (۴۲). کلیه مراحل جراحی به صورت استریل انجام شد و به منظور جلوگیری از بروز عفونت ۴۰۰۰۰ هزار واحد پنی‌سیلین پروکائین و ۵۰ میلی-گرم استرپتومایسین به صورت داخل عضلانی بعد از اتمام جراحی به حیوانات تزریق شد (۱). حیوانات جهت ریکاوری به قفس بازگردانده شده و در اختیارشان آب و غذا قرار گرفت. تزریق آنتی‌بیوتیک تا ۳ روز دیگر ادامه یافت.

ج) نمونه برداری و روش‌های تشخیصی

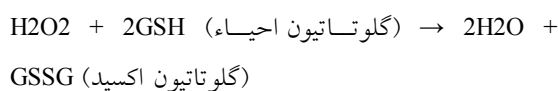
در روز چهارده بعد از جراحی، علایم ضعف، بیحالی، بی‌تحریکی، بی‌اشتهایی و دردهای شکمی در موش‌های گروه انسداد یک‌طرفه حالب مشاهده شد. شدت این علایم به‌طور قابل توجهی در گروه انسداد یک‌طرفه حالب به‌علاوه تیمار با کروسین کاهش یافته بود. جهت اندازه‌گیری برخی فاکتورهای بیوشیمیایی سرم شامل اوره (۱۲)، اسید اوریک (۸) و کراتینین (۴۰)، نمونه خون از سینوس پشت کره چشم اخذ گردید. سرم نمونه‌های خون توسط سانتریفیوژ با سرعت ۲۵۰۰ دور در دقیقه و به مدت ۱۵ دقیقه در دمای ۳۰ درجه سانتی‌گراد جدا شد. هم‌زمان همه موش‌ها با ایجاد جابجایی در مهره‌های گردن به راحتی کشته شدند. کلیه چپ موش‌ها سریعاً خارج و در سالین بسیار سرد شستشو و هموژنات ۱۰٪ در ۱/۱۵ (w/v) کلرور پتاسیم تهیه شد. هموژنات با سرعت ۷۰۰۰ دور در دقیقه و به مدت ۱۰ دقیقه در دمای ۴ درجه سانتی‌گراد سانتریفیوژ شده و محلول شناور جهت سنجش میزان پراکسیداسیون لیپیدی (Lipid peroxidation; LPO)، گلو‌تاتیون احیا (Reduced Glutathione; GSH) و آنزیم‌های آنتی‌اکسیدانی سوپراکسید دیسموتاز (Superoxide dismutase; SOD)، کاتالاز

فسفات بافر ۰/۲ میلی‌مول/لیتر با pH برابر با ۸/۲ افزوده شد و بعد از یک ساعت شدت جذب در ۴۱۲ نانومتر اندازه‌گیری شد. نتایج از روی منحنی استاندارد تهیه شده توسط محلول ۰/۲ میلی‌مول/لیتر گلوکوتاتیون احیاء قرائت گردید.

فعالیت سوپراکسید دیسموتاز توسط روش Nishikimi و همکاران تعیین گردید (۳۰). در حدود ۵ میکروگرم از پروتئین‌های تام هر یک از هموژنات‌های کلیوی با بافر پیروفسفات سدیم، فنزاین متوسولفات (phenazine methosulfate; PMT) و نیترو-بلو تترازولیوم (Nitro-blue Tertazolium; NBT) مخلوط گردید. واکنش با افزودن نیکوتین‌آمید-آدنین دی-نوکلئوتید (Nicotinamide-adenine dinucleotide; NADH) آغاز شد. مخلوط واکنش در دمای ۳۰ درجه سانتی‌گراد به مدت ۹۰ ثانیه گرمخانه‌گذاری و با افزودن ۱ میلی‌لیتر اسید استیک گلاسیال متوقف گردید. شدت جذب مخلوط رنگ‌زای تشکیل شده در ۵۶۰ nm اندازه‌گیری شد. هر واحد از فعالیت سوپراکسید دیسموتاز به صورت غلظت آنزیم مورد نیاز برای ممانعت از تولید رنگ تا ۵۰ درصد در ۱ دقیقه، تحت شرایط مطالعه، تعیین گردید.

فعالیت کاتالاز توسط روش Claiborne و بر اساس تجزیه پراکسید هیدروژن در ۲۴۰ nm، مورد سنجش قرار گرفت (۱۱). به طور خلاصه، مخلوط مورد سنجش متشکل از ۱/۹۵ میلی-لیتر بافر فسفات (۰/۰۵ M, pH= ۷)، ۱ میلی‌لیتر پراکسید هیدروژن (۰/۰۱۹ M) و ۰/۰۵ میلی‌لیتر PMS (۰/۱۰٪) در حجم نهایی ۳ میلی‌لیتر بود. تغییرات در جذب، در ۲۴۰ nm اندازه‌گیری شد. در نهایت نتیجه به شکل «فعالیت کاتالاز در دقیقه» محاسبه گردید.

فعالیت گلوکوتاتیون پراکسیداز با استفاده از روش Rotruck و همکاران (۳۵) و بر اساس واکنش ذیل مورد سنجش قرار گرفت.



(Catalase; CAT) و گلوکوتاتیون پراکسیداز (Glutathione peroxidase; GPX) مورد استفاده قرار گرفت (۳۶ و ۳۵، ۳۰، ۱۳، ۱۱).

فعالیت آنزیم‌های آنتی‌اکسیدانی مورد مطالعه، میزان گلوکوتاتیون احیا و مالون‌دی‌آلدئید (Malondialdehyde; MDA) با استفاده از کیت‌های تجاری موجود (Nanjing Jiancheng) (Bioengineering Institute, Nanjing, China) انجام شد. فعالیت آنزیم‌های آنتی‌اکسیدانی به صورت واحدهای قراردادی در میلی‌گرم پروتئین، مقدار مالون‌دی‌آلدئید بافتی به صورت نانومول در گرم بافت و مقدار گلوکوتاتیون احیاء به صورت میکرومول در گرم بافت عنوان گردید.

پراکسیداسیون چربی در کبکد با روش رنگ سنجی (colorimetrically) به‌وسیله اندازه‌گیری TBARS (thiobarbituric acid reacting substances) طبق روش Fraga و همکاران (۱۹۸۸) انجام شد (۱۳). به طور خلاصه، ۰/۱ میلی‌لیتر هموژنات بافتی با ۲ میلی‌لیتر معرف TCA-(Thiobarbituric acid) TBA-(trichloroacetic acid)Hcl (۳۷٪ TBA، ۲۵٪ HCL و ۱۵٪ TCA، به نسبت ۱:۱:۱) مخلوط و پس از ۱۵ دقیقه قرارگیری در بن‌ماری جوشان، خنک گردید و در ۳۵۰۰ g به مدت ۱۰ دقیقه در دمای اتاق سانتریفیوژ شد. شدت جذب محلول رویی شفاف در ۵۳۵ nm در مقابل بلانک اندازه‌گیری گردید. مقادیر به صورت نانومول بر گرم بافت بیان شدند.

تیول غیرپروتئینی (گلوکوتاتیون) توسط روش Lindsay و Sedlak (۳۶) به طور خلاصه، پروتئین‌ها با افزودن ۲۱ میکرولیتر تری‌کلرواستیک اسید (trichloroacetic acid; TCA) ۵۰ درصد به ۴۰۰ میکرولیتر هموژنات بافتی و سانتریفیوژ با سرعت ۱۲۰۰۰ دور در دقیقه به مدت ۱۰ دقیقه جدا گردید. سپس ۵۰ میکرولیتر محلول شناور عاری از پروتئین و ۶۰۰ میکرولیتر دی‌تیونیتروبنزن (dithionitrobenzene; DTNB) ۶ میلی‌مول/لیتر (معرف Ellman) به ۸۵۰ میکرولیتر

فیروز بینابینی و ج) آسیب توبولی به شکل اتساع توبولی، تغییرات دژنراتیو و نکروز سلول‌های پوششی توبول‌ها، پهن و مسطح شدن سلول‌های پوششی توبول‌ها، مشاهده کست‌های هیالینی داخل توبول‌ها مورد مطالعه قرار گرفتند و از لحاظ شدت آسیب بر اساس روش Bhalodia و همکاران در سال ۲۰۰۹ به صورت عدم وجود آسیب (-) آسیب ملایم (+)، آسیب متوسط (++)، آسیب شدید (+++) رتبه‌بندی شدند (۷).

د) تحلیل آماری داده‌ها

داده‌های به دست آمده کمی، به صورت میانگین \pm انحراف استاندارد از میانگین ($\text{mean} \pm \text{S.E.M}$) ارائه و اختلاف معنی‌دار بین گروه‌ها توسط آزمون تحلیل واریانس یک‌طرفه (one way-ANOVA) و آزمون تعقیبی توکی (Tukey) در سطح معنی‌داری $p < 0.05$ توسط نرم‌افزار آماری SPSS مورد واکاوی قرار گرفت.

نتایج

الف) یافته‌های بیوشیمیایی

تغییرات بیوشیمیایی سرم و مقایسه آماری گروه‌های مختلف آزمایشی شامل: شاهد سالم، شم، انسداد یکطرفی حالب و انسداد یکطرفی حالب به علاوه تیمار با کروسین در جدول ۱ ارائه گردیده است. بین گروه‌های شاهد سالم و شم تفاوت معنی‌داری در غلظت‌های سرمی اوره، اسید اوریک و کراتینین مشاهده نشد.

غلظت‌های سرمی اوره، اسید اوریک و کراتینین در گروه انسداد یکطرفی حالب به طور معنی‌داری ($p < 0.001$) بیشتر از موش‌های صحرائی گروه شاهد بود. درمان با کروسین به طور معنی‌داری ($p < 0.05$) مقادیر سرمی اوره، اسید اوریک و کراتینین را در مقایسه با گروه انسداد یکطرفی حالب کاهش داد (جدول ۱).

گلو تاتیون پراکسیداز، در هموژنات بافتی، گلو تاتیون را اکسیده کرده که به طور هم زمان پراکسید هیدروژن به آب احیاء می‌گردد. این واکنش پس از ۱۰ دقیقه توسط تری کلرواستیک اسید متوقف و گلو تاتیون باقی مانده توسط محلول دی تیوبیس نیتروبنزوئیک اسید (Dithiobis nitrobenzoic acid; DTNB) مجدداً فعال گردیده و منجر به تشکیل ترکیب رنگی می‌گردد که با اسپکتروفتومتر در 420 nm اندازه‌گیری می‌شود. مخلوط واکنش گر متشکل از 0.2 میلی لیتر اتیلن دی آمین تتر-استیک اسید (ethylenediamine tetra-acetic acid; EDTA) 0.1 میلی لیتر آزید سدیم (0.1 mM sodium azide)، 0.1 میلی لیتر پراکسید هیدروژن $2/5 \text{ mM}$ و 0.2 میلی لیتر هموژنات بود که در 37 درجه سانتی گراد به مدت ۱۰ دقیقه انکوبه گردید. واکنش با افزودن 0.5 میلی لیتر تری کلرواستیک اسید ۱۰ درصد متوقف و لوله‌ها با ۲۰۰۰ دور در دقیقه به مدت ۱۵ دقیقه سانتریفیوژ شدند. ۳ میلی لیتر دی سدیم هیدروژن 0.8 mM و 0.1 میلی لیتر DTNB 0.04 درصد به محلول شناور افزوده شد و بلافاصله رنگ حاصله در 420 nm اندازه‌گیری شد. فعالیت گلو تاتیون پراکسیداز به صورت میلی-گرم پروتئین/دقیقه/میکرومول گلو تاتیون اکسید بیان گردید.

برای مطالعات آسیب‌شناسی بافتی، پس از پایدارسازی کلیه چپ در فرمالین بافری ۱۰ درصد، از بافت‌های قالب‌گیری شده در پارافین، مقاطع پی‌درپی با ضخامت ۵ میکرون و رنگ‌آمیزی تری کروم ماسون تهیه شد (۲۴). مقاطع تهیه شده، توسط میکروسکوپ نوری مدل نیکون (ECLIPSE E200)، ساخت کشور ژاپن) مورد مطالعه قرار گرفتند. بررسی مقاطع آسیب‌شناسی توسط یک مقیاس نیمه کمی (Semiquantitative scale) و به صورت دوسو بی‌خبر جهت ارزیابی از لحاظ تغییرات پاتولوژیک شامل: الف) آسیب گلومرول‌ها به شکل گلومرولیت، آتروفی گلومرولی، فیروز گلومرولی و اتساع فضای اداری، ب) آسیب بینابینی به شکل پرخونی، خونریزی، ادم، ارتشاح بینابینی سلول‌های آماسی و

جدول ۱- اثرات درمانی کروسین بر فراسنجه‌های سرمی اوره، اسید اوریک و کراتینین در موش‌های صحرایی مورد مطالعه

فراسنجه‌های سرمی			گروه‌ها
کراتینین (mg/dL)	اسید اوریک (mg/dL)	اوره (mg/dL)	
۱/۵۷±۰/۱۱	۰/۷۸±۰/۱۳	۶۱/۴۹±۵/۲۲	شاهد سالم
۱/۵۴±۰/۰۸	۰/۸۰±۰/۱۲	۶۳/۴۳±۴/۵۴	شم
۴/۶۵±۰/۷۵ ^a	۱/۸۴±۰/۲۱ ^a	۱۳۹/۷۲±۱۱/۸۵ ^a	انسداد یکطرفی حالب
۲/۹۸±۰/۳۳ ^b	۱/۳۱±۰/۱۵ ^b	۱۰۵/۴۸±۸/۳۶ ^b	انسداد یکطرفی حالب بعلاوه تیمار با کروسین

a: $p < 0.001$ در مقایسه با گروه شاهد، b: $p < 0.05$ در مقایسه با گروه انسداد یکطرفی حالب

ب) اثرات آنتی‌اکسیدانی

آنتی‌اکسیدانی مذکور به طور معنی‌دار ($p < 0.05$) در مقایسه با گروه انسداد یکطرفی حالب افزایش یافت. در گروه انسداد یکطرفی حالب، افزایش معنی‌دار ($p < 0.001$) میزان مالون‌دی‌آلدئید بافتی در مقایسه با گروه شاهد مشاهده شد. در گروه پیش درمانی با کروسین مقادیر بافتی مالون‌دی‌آلدئید به طور معنی‌دار ($p < 0.05$) در مقایسه با گروه انسداد یک-طرفی حالب کاهش یافت (جدول ۲).

تفاوت معنی‌داری بین گروه‌های شاهد سالم و شم از لحاظ فراسنجه‌های مورد مطالعه برآورد نگردید. در گروه انسداد یکطرفی حالب، کاهش معنی‌دار ($p < 0.001$) در مقادیر بافتی گلوتاتیون احیا و فعالیت آنزیم‌های آنتی‌اکسیدانی سوپراکسید دیسموتاز، کاتالاز و گلوتاتیون پراکسیداز در مقایسه با گروه شاهد مشاهده شد. در گروه درمان با کروسین مقادیر بافتی گلوتاتیون احیا و فعالیت آنزیم‌های

جدول ۲- اثرات درمان با کروسین بر مقادیر بافتی مالون‌دی‌آلدئید و گلوتاتیون احیا کلیه و فعالیت آنزیم‌های آنتی‌اکسیدانی سوپراکسید دیسموتاز، کاتالاز و گلوتاتیون پراکسیداز در موش‌های صحرایی مورد مطالعه

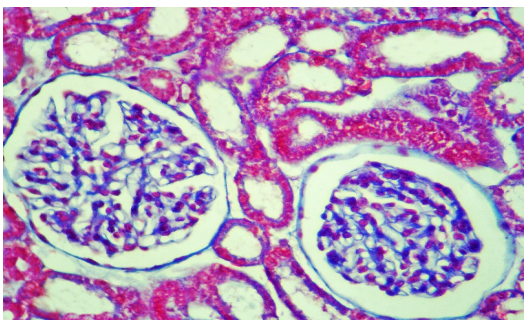
پارامترهای مورد سنجش					گروه‌ها
گلوتاتیون پراکسیداز (U/mg protein)	کاتالاز (U/mg protein)	سوپراکسید دیسموتاز (U/mg protein)	گلوتاتیون احیا ($\mu\text{mol/g protein}$)	مالون‌دی‌آلدئید (nmol/mg protein)	
۴۰/۲۳±۲/۶۸	۴۹/۱۵±۴/۷۱	۱۷۳/۴۵±۱۴/۶۴	۲/۸۵±۰/۱۷	۵/۰۹±۰/۲۱	شاهد سالم
۴۲/۷۱±۳/۱۱	۴۷/۲۸±۴/۹۵	۱۷۵/۲۳±۱۵/۸۳	۲/۸۳±۰/۱۶	۵/۱۳±۰/۲۴	شم
۲۰/۶۵±۱/۷۴ ^a	۲۶/۳۵±۲/۴۴ ^a	۹۱/۵۵±۷/۱۵ ^a	۱/۳۰±۰/۰۵ ^a	۹/۴۱±۰/۴۷ ^a	انسداد یکطرفی حالب
۳۲/۲۸±۱/۹۵ ^b	۳۹/۸۷±۳/۶۲ ^b	۱۵۴/۸۲±۱۲/۳۴ ^b	۱/۹۵±۰/۱۴ ^b	۷/۳۸±۰/۳۵ ^b	انسداد یکطرفی حالب و تیمار با کروسین

a: $p < 0.001$ در مقایسه با گروه شاهد سالم، b: $p < 0.05$ در مقایسه با گروه انسداد یکطرفی حالب

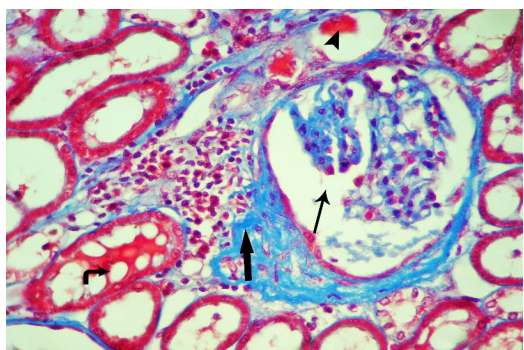
ج) یافته‌های آسیب‌شناسی بافتی

در گروه‌های شاهد سالم و شاهد جراحی ساختار بافتی کلیه کاملاً طبیعی بود و آسیب پاتولوژی قابل توجهی در آنها مشاهده نشد (نگاره ۱ و ۲). در گروه انسداد یکطرفی حالب، آسیب توبول‌های کلیه بصورت اتساع شدید توبول‌ها و پهن و مسطح شدن سلول‌های

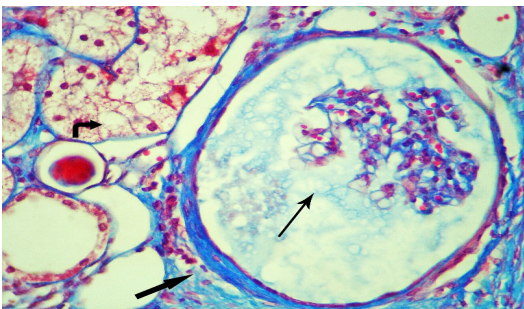
تغییرات بافتی گروه‌های مختلف آزمایشی شامل: شاهد سالم، شاهد جراحی، انسداد یکطرفی حالب و انسداد یکطرفی حالب به‌علاوه تیمار با کروسین در نگاره ۱ نشان داده شده و شدت تغییرات آسیب‌شناسی در جدول ۳ ارائه شده است.



نگاره ۲- نمای ریزبینی از بافت کلیه یک موش صحرایی از گروه شاهد جراحی (شم)؛ ساختار بافت کلیه طبیعی است و تغییر پاتولوژیک قابل ملاحظه‌ای در آن مشاهده نمی‌شود (تری‌کروم ماسون، درشت‌نمایی ۲۵۰×).



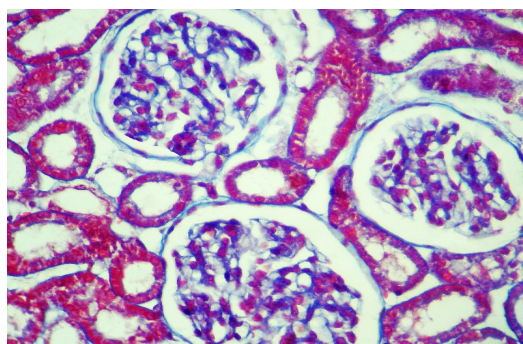
نگاره ۳- نمای ریزبینی از بافت کلیه یک موش صحرایی از گروه انسداد یک- طرفی حالب؛ آتروفی گلوبولوم همراه با اتساع فضای ادراری (فلش باریک)، فیبروز اطراف گلوبولوم و ارتشاح فراوان سلول‌های آماسی در اطراف گلوبولوم (فلش ضخیم)، حضور کست‌های هیالین (نوک فلش) در داخل توپول‌ها و تغییرات شدید دژنراتیو و واکوئولاسیون سلول‌های توپولی (فلش خمیده) کاملاً مشخص می‌باشد (تری‌کروم ماسون، درشت‌نمایی ۲۵۰×).



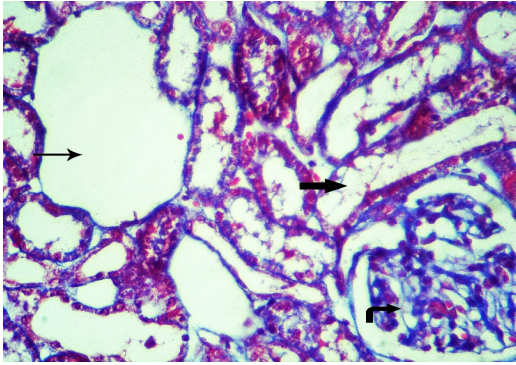
نگاره ۴- نمای ریزبینی از بافت کلیه یک موش صحرایی از گروه انسداد یک- طرفی حالب؛ آتروفی گلوبولوم و اتساع شدید فضای ادراری (فلش باریک)، اسکروز اطراف گلوبولوم و ارتشاح سلول‌های آماسی در اطراف گلوبولوم (فلش ضخیم)، و تغییرات شدید دژنراتیو هیدروپیک (فلش خمیده) قابل مشاهده است (تری‌کروم ماسون، درشت‌نمایی ۲۵۰×).

توبولی همراه با تغییرات شدید دژنراتیو به شکل واکوئولاسیون سلولی و نکروز حاد سلول‌های پوششی توبول‌ها مشاهده شد. اتساع توبول‌ها باعث ایجاد ظاهر پلی‌کیستیک در مشاهدات ریزبینی کلیه شده بود. توبول‌های مجاور توبول‌های متسع نیز آتروفی شده بودند. آسیب بافت بینابینی کلیه به صورت پرخونی و ادم شدید، ارتشاح گسترده سلول‌های آماسی و افزایش فضاهای بین توبولی و فیبروز بینابینی در قسمت‌های مختلف بافت بینابینی مشاهده می‌شد. آسیب گلوبولومی نیز به شکل گلوبولیت، آتروفی گلوبولوم‌ها، فیبروز اطراف گلوبولومی و اتساع شدید و منتشر فضای ادراری (urinary space) بود (نگاره ۳ تا ۵).

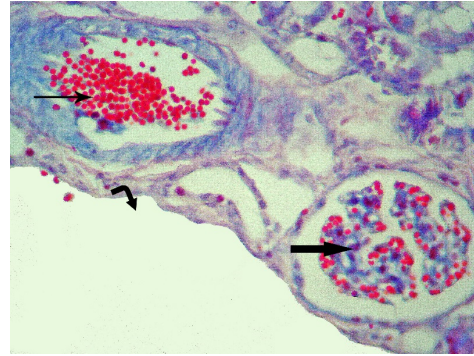
در گروه انسداد یک‌طرفی حالب به‌علاوه تیمار با کروستین بهبود قابل توجهی در تغییرات پاتولوژی مشاهده شد. تغییرات بافتی مشاهده شده در این گروه به صورت آسیب ملایم گلوبولومی به شکل اتساع خفیف تا ملایم فضای ادراری، آتروفی ملایم گلوبولوم‌ها همراه با پرخونی ملایم کلافه مویرگی گلوبولوم بود. در بافت بینابینی کلیه، پرخونی و ادم ملایم بینابینی همراه با ارتشاح پراکنده و ملایم سلول‌های آماسی در بافت بینابینی کلیه قابل مشاهده بود. در ساختار لوله‌ای کلیه، اتساع توبول‌ها و واکوئولاسیون همراه با نکروز سلول‌های پوششی توبولی در حد متوسط دیده می‌شد (نگاره ۶).



نگاره ۱- نمای ریزبینی از بافت کلیه یک موش صحرایی از گروه شاهد سالم؛ بافت کلیه دارای ساختاری طبیعی بوده و تغییر پاتولوژیک خاصی در آن دیده نمی‌شود (تری‌کروم ماسون، درشت‌نمایی ۲۵۰×).



نگاره ۶- نمای ریزبینی از بافت کلیه یک موش صحرائی از گروه انسداد یک‌طرفی حالب به‌علاوه تیمار با کروسین؛ اتساع متوسط توبول ادراری (فلش باریک) و تغییرات دژنراتیو ملایم تا متوسط سلول‌های توبولی (فلش ضخیم) و آتروفی ملایم گلومرول (فلش خمیده) مشاهده می‌شود (تریکروم ماسون، درشتنمایی ×۲۵۰).



نگاره ۵- نمای ریزبینی از بافت کلیه یک موش صحرائی از گروه انسداد یک‌طرفی حالب؛ پرخونی عروق در بافت کلیه (فلش باریک)، پرخونی گلومرولی (فلش ضخیم) و اتساع شدید کیستیک توبولی (فلش خمیده) به وضوح دیده می‌شود (تریکروم ماسون، درشتنمایی ×۲۵۰).

جدول ۳- مقایسه شدت آسیب بافت کلیه بین گروه‌های مورد مطالعه

پارامترهای مورد سنجش			گروه‌ها
آسیب توبولی به شکل اتساع توبولی، تغییرات دژنراتیو و نکروز سلول‌های توبولی، پهن و مسطح شدن سلول‌های توبولی، مشاهده کست‌های هیالینی	آسیب بینابینی به شکل پرخونی، خونریزی، ادم، ارتشاح بینابینی سلول‌های آماسی و فیبروز بینابینی	آسیب گلومرولی به شکل گلومرولیت، آتروفی گلومرولی، فیبروز گلومرولی و اتساع فضای ادراری	
-	-	-	شاهد سالم
-	-	-	شم
+++	+++	+++	انسداد یک‌طرفی حالب
+	+	++	انسداد یک‌طرفی حالب و تیمار با کروسین

علامت (-) نشانگر عدم وجود آسیب، علامت (+) نشانگر آسیب پاتولوژیک ملایم، علامت (++) آسیب متوسط و علامت (+++) آسیب شدید می‌باشد.

فعالیت آنزیم‌های آنتی اکسیدان سوپراکسید دیسموتاز، کاتالاز و گلوتاتیون پراکسیداز و گلوتاتیون احیاء می‌شود. کروسین در این مطالعه به طور معنی‌داری باعث کاهش استرس اکسیداتیو و شاخص پراکسیداسیون لیپیدی (مالون‌دی‌آلدئید) شد. در این مطالعه، نتایج بیوشیمیایی به دست آمده با یافته‌های آسیب‌شناسی مورد تأیید قرار گرفت.

بحث

در بررسی حاضر افزایش مقادیر سرمی اوره، اسید اوریک و کراتینین در سرم موش‌هایی که حالب آنها به‌طور یک‌طرفی مسدود شده بود، مشاهده شد که حکایت از بروز آسیب در کلیه را دارد. تیمار با کروسین به‌طور قابل توجهی از افزایش سطوح سرمی شاخص‌های مذکور جلوگیری کرد. همچنین، نتایج مطالعه حاضر نشان داد که انسداد حالب منجر به کاهش

رادیکال‌های آزاد می‌دانند، به علاوه افزایش فزاینده مهاجرت لکوسیت‌ها در ضمن انسداد را نیز از جمله عوامل تکمیلی در تولید ROS ذکر می‌نمایند (۲۷). عمده‌ترین دلایل افزایش تولید ROS در کلیه انسدادی را می‌توان کاهش خون‌رسانی و افزایش فشار داخل توبولی ذکر نمود. Bander و همکاران هم افزایش گلیکولیز بی‌هوازی را در انسداد میزناهی گزارش کرده‌اند (۶).

طبق نظر Martin و همکاران در سال ۱۹۹۶ گونه‌های فعال اکسیژن مشتق از نوتروفیل‌ها تحت شرایط انسداد میزناهی، تولید می‌شوند. این رادیکال‌های آزاد با اسیدهای چرب غیر اشباع در غشای سلولی واکنش داده و منجر به شکسته شدن ترکیبات سلولی و در نهایت تخریب سلول می‌شوند (۲۶).

القاء استرس اکسیداتیو توسط افزایش مالون‌دی‌آلدئید به عنوان شاخص پراکسیداسیون لیپیدی و وضعیت نابسامان آنزیم‌های آنتی‌اکسیدان در کلیه موش‌های صحرائی دچار انسداد حالب، مورد تأیید قرار می‌گیرد. در این مطالعه فعالیت آنتی‌اکسیدانی کروسین با اندازه‌گیری محتوای مالون‌دی‌آلدئید کلیه و فعالیت آنزیم‌های آنتی‌اکسیدانی آن مورد ارزیابی قرار گرفت به طوری که، انسداد حالب باعث افزایش مالون‌دی‌آلدئید کلیه و افزایش فعالیت آنزیم‌های آنتی‌اکسیدانی در مقایسه با گروه شاهد شد. به عبارتی دیگر، تجویز کروسین به طور معنی‌داری وضعیت سیستم تدافعی آنتی‌اکسیدانی را در موش‌های دچار انسداد حالب بهبود بخشید. این نتایج نشان می‌دهد که عدم تعادل بین ایجاد استرس اکسیداتیو و تشکیل آنتی‌اکسیدان‌ها می‌تواند متعاقب انسداد حالب بروز کند و اینکه کروسین می‌تواند از این روند مرضی جلوگیری کند، اثرات درمانی و محافظتی آن را از نفروپاتی ناشی از انسداد نشان می‌دهد. فعالیت آنتی‌اکسیدانی کروسین در این مطالعه با نظرات سایر محققین نیز هماهنگ می‌باشد (۳۳ و ۱۷). نتایج آزمایشات بیوشیمیایی مطالعه حاضر، در کنار یافته‌های هیستوپاتولوژی، نشان می‌دهد که تیمار با کروسین استرس اکسیداتیو را کاهش داده و مانع از آسیب کلیه می‌گردد.

گونه‌های فعال اکسیژن (Reactive Oxygen Species, ROS) که شامل رادیکال‌های آزاد سوپراکسید، یون هیدروکسیل، پراکسید هیدروژن و اکسیژن منفرد هستند، به‌نظر می‌رسد که رسانه‌های مهمی در آسیب ناشی از انسداد حالب باشند. از آنجایی که نقش غیرقابل انکاری برای ROS در پاتوفیزیولوژی بسیاری از انواع نارسایی حاد کلیوی ایسکمیک یا توکسیک گزارش شده است، بنابراین ممکن است در برخی تغییرات عملکردی و آسیب‌های مورفولوژیک مشاهده شده در کلیه طی انسداد حالب نیز دخیل باشند (۳۲). گونه‌های فعال اکسیژن، بسیار واکنش‌پذیر بوده و آسیب‌های جبران ناپذیری به ماکرومولکول‌های بدن جانداران از جمله ژنوم، پروتئین‌ها، لیپیدها و کربوهیدرات‌ها وارد می‌سازند. در شرایط فیزیولوژیک یون سوپراکسید، در میتوکندری توسط آنزیم‌های زنجیره انتقال الکترون، در سیتوزول توسط آنزیم‌هایی نظیر گزانتین اکسیداز و NADPH اکسیداز، در شبکه آندوپلاسمی و توسط سیتوکروم P450 و در غشای پلاسمایی توسط آنزیم فسفولیپاز A2 طی متابولیسم اسیدهای آراشیدونیک تولید می‌گردد، که به سایر گونه‌های فعال اکسیژن هم می‌تواند تبدیل شود. میزان ROS در سلول‌ها و بافت‌ها در شرایط طبیعی، به علت تعادل بین تولید و حذف آنها توسط سیستم دفاع آنتی‌اکسیدانی، در یک حد معینی ثابت می‌ماند. سیستم دفاع آنتی‌اکسیدانی مشتمل است بر آنزیم‌هایی نظیر سوپراکسید دیسموتاز، گلوکاتیون پراکسیداز و کاتالاز که ROS را پاک‌سازی می‌کنند (۲۷). به دلیل تعادل تقریبی بین تولید و میزان فعالیت سیستم دفاع آنتی‌اکسیدانی، به سادگی ممکن است که این تعادل به نفع تولید ROS به هم ریزد و همین موضوع باعث ایجاد آشفستگی در بیوشیمی سلول‌ها گردد. این عدم تعادل را استرس اکسیداتیو می‌نامند که منجر به آسیب‌های بافتی می‌شود (۲۲).

اولین بار Modei و همکاران در سال ۱۹۹۲ نقش ROS را در یک مدل انسداد دو طرفه میزناهی نشان دادند. ایشان تغییرات همودینامیکی و مکانیکی به وجود آمده در طی مراحل زمانی بعد از انسداد یک‌طرفی حالب را در بافت کلیوی منشأ اصلی تولید

نتایج این مطالعه نشان داد که متعاقب انسداد یک‌طرفه حالب در موش صحرائی میزان اوره، اسید اوریک و کراتینین سرم افزایش می‌یابد. علائم بالینی و پاسخ‌های فیزیوپاتولوژیک انسداد جریان ادرار تحت تاثیر فاکتورهای مختلفی هستند. از این فاکتورها می‌توان محل انسداد، شدت و دوره انسداد، وجود یا فقدان عفونت دستگاه ادراری و دوطرفه یا یک‌طرفه بودن انسداد قسمت فوقانی دستگاه ادراری را نام برد. آنوری، ازوتمی و اورمی همراه با انسداد کامل حالب مشاهده شده‌اند. بعد از ۴۸ ساعت از انسداد حالب معمولاً چند علامت غیرطبیعی در بیوشیمی خون مشاهده می‌شود (۴۰)، ولی ۴۸ تا ۷۲ ساعت بعد، معمولاً علائم بالینی و تغییرات شیمیائی به سرعت پیشرفت می‌کنند. در اثر انسداد کامل حالب تغییرات مورفولوژیک و عملکردی همزمان به وجود می‌آیند. انسداد یک‌طرفه و تدریجی حالب با احتباس ادرار و تخریب پارانشیم کلیه همراه است و منجر به بزرگی کلیه می‌شود (۲۲ و ۶). این نتایج با یافته‌های تحقیق حاضر مبنی بر افزایش میزان اوره، اسید اوریک و کراتینین سرم هم‌خوانی دارد.

به نظر می‌رسد که کروسین، در سلول‌های بافت‌های مختلف بدن با رادیکال‌های آزاد و احتمالاً با مواد حدواسط اکسیدان واکنش می‌دهد و به این ترتیب غشاهای سلولی را با متوقف کردن واکنش زنجیره‌ای رادیکال آزاد حفظ می‌کند (۹). در مطالعه‌ای که توسط Hosseinzadeh و همکاران در سال ۲۰۰۵ انجام شده است، نقش حفاظتی کروسین در آسیب‌های کلیوی ناشی از ایسکمی-بازخون‌رسانی نشان داده شده است (۱۶). اثرات آنتی‌اکسیدانی کروسین در مطالعاتی که توسط Pham و همکاران در سال ۲۰۰۰ و Hosseinzadeh و همکاران در سال ۲۰۰۹ انجام شده به اثبات رسیده است (۳۳ و ۱۷).

انسداد یک‌طرفه حالب می‌تواند به سرعت و با شدت زیادی باعث ارتشاح سلول‌های التهابی به بافت بینابینی کلیه گردد. به نظر می‌رسد که استرس اکسیداتیو نقش کلیدی را در آغاز و

ادامه التهاب بعد از انسداد بر عهده دارد که نتیجه آن آسیب توبول‌های کلیوی و فیروز بافت بینابینی می‌باشد (۲۸). در بررسی حاضر مصرف کروسین باعث کاهش معنی‌داری در ارتشاح بینابینی سلول‌های آماسی و آسیب توبولی-بینابینی بعد از انسداد کامل یک‌طرفه حالب شده و از طرف دیگر آسیب گلوبومرولی را به طور معنی‌داری کاهش داده است. مطالعات گذشته نشان داده است که انسداد یک‌طرفه حالب در موش صحرائی می‌تواند منجر به فیروز توبولی بینابینی، اسکروز گلوبومرولی، نفوذ سلول‌های آماسی و التهاب بافت بینابینی گردد. Klahr و Pukerson در سال ۱۹۹۴ نشان دادند که متعاقب انسداد حالب فیروز توبولی بینابینی، اتساع فضای کپسول بومن، آتروفی شدید گلوبومرولی و توبولی و تجمع سلول‌های تک‌هسته‌ای روی می‌دهد (۲۱). همچنین، Lange-Sperandio و همکاران در سال ۲۰۰۵ گزارش نموده‌اند که انسداد حالب باعث نفوذ سلول‌های التهابی و ایجاد فیروز در بافت بینابینی کلیه می‌شود (۲۳). Gonzalez و همکاران در سال ۱۹۸۸ و Kaneto و همکاران در سال ۱۹۹۴ نیز نشان دادند که بعد از انسداد حالب فیروز و التهاب بافت بینابینی کلیه روی می‌دهد (۱۸ و ۱۴). این نتایج با یافته‌های آسیب‌شناسی مطالعه حاضر هم‌خوانی دارد. در هر صورت، با توجه به ارتباط بین استرس اکسیداتیو و التهاب بافت (۱۰)، بررسی حاضر تأیید می‌کند که انسداد حالب می‌تواند باعث التهاب و آسیب اکسیداتیو کلیه شود.

با توجه به نتایج به‌دست آمده از این مطالعه پیشنهاد می‌شود که کروسین می‌تواند جهت پیشگیری یا بهبود عوارض ناشی از انسداد حالب مورد استفاده قرار گیرد. در هر صورت، شناخت دقیق ماده یا مواد موثر اصلی این ماده، تعیین دقیق مکان و مکانیسم یا مکانیسم‌های مؤثر در عملکرد فارماکولوژیکی آن در این مورد و همچنین تاثیر انواع دزهای متفاوت نیاز آن به مطالعات آتی دارد.

فهرست منابع

- 1- چنگیزی آشتیانی، س.، سیدموسوی، س.م.، حسینیخانی، س.، شیرازی، م. (۱۳۸۶): بررسی شاخص‌های متابولیسمی و استرس اکسیداتیو در نفروپاتی ناشی از انسداد حاد یک‌طرفه میزنا‌ی در رت. مجله دانشکده پزشکی دانشگاه علوم پزشکی تهران، ۶۵(۷):۱۷-۲۳.
- 2- خیاط‌نوری، م.ه.، نشاط قراملکی، م.، موسوی، غ.، دوستار، ی. (۱۳۸۸): اثر لوزارتان با آپوتوز در بافت کلیه، متعاقب انسداد کامل یک‌طرفه‌ی حالب در موش صحرائی. مجله علمی، پژوهشی دانشگاه علوم پزشکی زنجان، ۱۷(۶۹):۳۴-۲۳.
- 3- شیرپور، ع.، تقی‌زاده‌افشاری، ع.، فرشید، ا.ع.، علامه، ع.، رسمی، ی.، مغانچی، ح.، کریمی پور، م.، سعادتیان، ر.، دادخواه تهرانی، ا. (۱۳۸۵): تأثیر ویتامین E بر ظرفیت آنتی‌اکسیدانتی پلاسما، پراکسیداسیون لیپیدی و نفروپاتی ناشی از دیابت در رت. مجله غدد درون ریز و متابولیسم ایران، ۸(۱):۶۳-۶۹.
- 4- مهاجر، د.، رضایی، ع.، موسوی، غ.، مآذنی، م.، رضایی مقدم، ع. (۱۳۹۱): اثرات محافظتی کروسین بر استئاتوز کبد در موش‌های صحرائی تغذیه شده با جیره پرچرب. مجله دانشگاه علوم پزشکی اردبیل، ۱۲(۲):۱۷۳-۱۸۹.
- 5- Ahmad, A.S., Ansari, M.A., Ahmad, M., Saleem, S., Yousuf, S., Hoda, M.N., Islam, F. (2005): Neuroprotection by crocetin in a hemi-parkinsonian rat model. *Pharmacol. Biochem/ Behav.* 81(4):805-813.
- 6- Bander, S.J., Buerkert, J.E., Martin, D., Klahr, S. (1985): Long-term effects of 24-hr unilateral ureteral obstruction on renal function in the rat. *Kidney Int.* 28(4):614-620.
- 7- Bhalodia, Y., Kanzariya, N., Patel, R., Patel, N., Vaghasiya, J., Jivani, N., Raval, H. (2009): Renoprotective activity of Benincasa Cerifera fruit extract on ischemia/reperfusion-induced renal damage in rat. *Iranian Journal of Kidney Diseases (IJKD).* 3(2):80-85.
- 8- Caraway, W.T. (1955): Determination of uric acid in serum by carbonate method. *Am. J. Clin. Pathol.* 25(7):840-845.
- 9- Chen, Y., Zhang, H., Tiana, X., Zhao, C., Cai, L., Liu, Y., Jia, L., Yin, H.X., Chen, C.
- (2008): Antioxidant potential of crocins and ethanol extracts of *Gardenia jasminoides* ELLIS and *Crocus sativus* L.: A relationship investigation between antioxidant activity and crocin contents. *Food Chem.* 109(3):484-492.
- 10- Chidambaram, J., Carani Venkatraman, A. (2010): *Cissus quadrangularis* stem alleviates insulin resistance, oxidative injury and fatty liver disease in rats fed high fat plus fructose diet. *Food Chem. Toxicol.* 48(8-9):2021-2029.
- 11- Claiborne, A. (1985): Catalase activity. In: Boca Raton FL, editor. *CRC Handbook of methods for oxygen radical research*. Florida: CRC Press, Boca Raton; 283-284.
- 12- Fawcett, J.K., Scott, J.E. (1960): A rapid and precise method for the determination of urea. *J. Clin. Pathol.* 13(2):156-159.
- 13- Fraga, C.G., Leibowitz, B.E., Toppel, A.L. (1988): Lipid peroxidation measured as TBARS in tissue slices: characterization and comparison with homogenates and microsomes. *Free Radic. Biol. Med.* 4(3):155-161.
- 14- Gonzalez, A.G., Vadillo, O.F., Perez, T.R. (1988): Experimental diffuse interstitial renal fibrosis. A biochemical approach. *Lab. Invest.* 59(2):245-252.
- 15- Ha, H., Kim, K.H. (1995): Role of oxidative stress in the development of diabetic nephropathy. *Kidney Int. Suppl.* 48(suppl 51):S18-S21.
- 16- Hosseinzadeh, H., Sadeghnia, H.R., Ziaee, T., Danaee, A. (2005): Protective effect of aqueous saffron extract (*Crocus sativus* L.) and crocin, its active constituent, on renal ischemia-reperfusion-induced oxidative damage in rats. *J. Pharm. Pharm. Sci.* 8(3):387-393.
- 17- Hosseinzadeh, H., Shamsaie, F., Mehr, i S. (2009): Antioxidant activity of aqueous and ethanolic extracts of *Crocus sativus* L. stigma and its bioactive constituents, crocin and safranal. *Pharmacogn. Mag.* 5(20):419-424.
- 18- Kaneto, H., Morrissey, J., McCracken, R., Reyes, A., Klahr, S. (1994): Enalapril reduces collagen type IV synthesis and expansion of the interstitium in the obstructed rat kidney. *Kidney Int.* 45(6):1637-1647.

- 19- Klahr, S. (1991): New insights into the consequences and mechanisms of renal impairment in obstructive nephropathy. *Am. J. Kidney Dis.* 18(6):689-699.
- 20- Klahr, S., Morrissey, J. (2002): Obstructive nephropathy and renal fibrosis. *Am. J. Physiol. Renal. Physiol.* 283(5):F861-875.
- 21- Klahr, S., Pukerson, M.L. (1994): The pathophysiology of obstructive nephropathy, the role of vasoactive compounds in the hemodynamic and structural abnormalities of the obstructed kidney. *Am. J. Kidney. Dis.* 23(2):219-223.
- 22- Kurokawa, K., Fine, L.G., Klahr, S. (1982): Renal metabolism in obstructive nephropathy. *Semin. Nephrol.* 2:31-39.
- 23- Lange-Sperandio, B., Forbes, M.S., Thornhill, B., Okusa, M.D., Linden, J., Chevalier, R.L. (2005): A(2A) adenosine receptor agonist and PDE (4) inhibition delays inflammation but fails to reduce injury in experimental obstructive nephropathy. *Nephron. Experimental Nephrology.* 100(3):e113-e123.
- 24- Lee, G., Luna, H.T. (1988): Manual of histologic staining methods of the armed forces institute of pathology. 3rd ed. New York: The Blakiston Division Mc Graw- Hill Book Company; 32-107.
- 25- Magesh, V., Singh, J.P., Selvendiran, K., Ekambaram, G., Sakthisekaran, D. (2006): Antitumour activity of crocetin in accordance to tumor incidence, antioxidant status, drug metabolizing enzymes and histopathological studies. *Mol. Cell. Biochem.* 287(1-2):127-135.
- 26- Martin, A., Zulueta, J., Hassoun, P., Plumberg, J.B., Meydani, M. (1996): Effect of vitamin E on hydrogen peroxide production on human vascular endothelial cells after hypoxia/reoxygenation. *Free Radic. Biol. Med.* 20(1):99-105.
- 27- Modi, K.S., Schreiner, G.F., Purkerson, M.L., Klahr, S. (1992): Effects of probucol in renal function and structure in rats with subtotal kidney ablation. *J. Lab. Clin. Med.* 120(2):310-317.
- 28- Moriyama, T., Kawada, N., Nagatoya, K., Horio, M., Imai, E., Hori, M. (2000): Oxidative stress in tubulointerstitial injury: therapeutic potential of antioxidants towards interstitial fibrosis. *Nephrol. Dial. Transplant.* 15(Suppl 6):47-49.
- 29- Naghizadeh, B., Mansouri, S.M., Mashhadian, N.V. (2010): Crocin attenuates cisplatin-induced renal oxidative stress in rats. *Food Chem. Toxicol.* 48(10):2650-2655.
- 30- Nishikimi, M., Rao, N.A., Yagi, K. (1972): The occurrence of superoxide anion in the reaction of reduced phenazine methosulphate and molecular oxygen. *Biochem. Biophys. Res. Commun.* 46(2):849-854.
- 31- Ochiai, T., Ohno, S., Soeda, S., Tanaka, H., Shoyama, Y., Shimeno, H. (2004): Crocin prevents the death of rat pheochromyctoma (PC-12) cells by its antioxidant effects stronger than those of alpha-tocopherol. *Neurosci. Lett.* 362(1):61-64.
- 32- Palm, F., Cederberg, J., Hansell, P., Liss, P., Carlsson, P.O. (2003): Reactive oxygen species cause diabetes-induced decrease in renal oxygen tension. *Diabetologia.* 46(8):1153-1160.
- 33- Pham, T.Q., Cormier, F., Farnworth, E., Tong, V.H., Van Calsteren, M.R. (2000): Antioxidant properties of crocin from *Gardenia jasminoides* Ellis and study of the reactions of crocin with linoleic acid and crocin with oxygen. *J. Agric. Food Chem.* 48(5):1455-1461.
- 34- Prior, R.L., Cao, G. (1999): In vivo total antioxidant capacity: comparison of different analytical methods. *Free Radic. Biol. Med.* 27(11-12):1173-1181.
- 35- Rotruck, I.T., Pope, A.L., Ganther, H.E., Swanson, A.B., Hafeman, D.G., Hoekstra, W.G. (1973): Selenium: Biochemical role as a component of glutathione peroxidase. *Science.* 179(4073):588-590.
- 36- Sedlak, J., Lindsay, R.H. (1968): Estimation of total, protein-bound, and nonprotein sulfhydryl groups in tissue with Ellman's reagent. *Anal Biochem.* 25(1):192-205.
- 37- Shah, S.V. (2006): Oxidants and iron in progressive kidney disease. *J. Ren. Nutr.* 16(3):185-189.
- 38- Shen, X.C., Qian, Z.Y. (2006): Effects of crocetin on antioxidant enzymatic activities in cardiac hypertrophy induced by

- norepinephrine in rats. *Pharmazie*. 61(4):348-352.
- 39- Sheng, L., Qian, Z., Zheng, S., Xi, L. (2006): Mechanism of hypolipidemic effect of crocin in rats: Crocin inhibits pancreatic lipase. *Eur. J. Pharmacol.* 543 (1-3):116-122.
- 40- Teitz, N.W. (1987): *Fundamentals of Clinical Chemistry*. Philadelphia: NB Saunders Company; 638-639.
- 41- Tseng, T.H., Chu, C.Y., Huang, J.M., Shiow, S.J., Wang, C.J. (1995): Crocetin protects against oxidative damage in rat primary hepatocytes. *Cancer Lett.* 97(1):61-67.
- 42- Vieira, J.M. Jr., Mantovani, E., Rodrigues, L.T., Dellê, H., Noronha, I.L., Fujihara, C.K., Zatz, R. (2005): Simvastatin attenuates renal inflammation, tubular transdifferentiation and interstitial fibrosis in rats with unilateral ureteral obstruction. *Nephrol. Dial. Transplant.* 20(8):1582-1591.
- 43- Yu, B.P. (1994): Cellular defenses against damage from reactive oxygen species. *Physiol Rev.* 74(1):139-162.
- 44- Zhang, R., Qian, Z.Y., Han, X.Y., Chen, Z., Yan, J.L., Hamid, A. (2009): Comparison of the Effects of Crocetin and Crocinnex term on Myocardial Injury in Rats. *Chin. J. Nat. Med.* 7(3):223-227.

