

مقایسه تأثیر لیزر کم توان نور قرمز و سبز در تسریع روند التیام برش

جراحی پوست پس از بخیه نمودن در همستر

غلامرضا عابدی^۱، احمد اصغری^{۲*}، سعید حصارکی^۱، علی نصیریان^۱، هادی حاجی‌زاده^۱، نیما طغانی^۳

چکیده

اولین کاربرد این نوع لیزر در تسریع بهبود زخم بوده است. در مورد میزان توانایی لیزر نور سبز در افزایش سرعت التیام، هنوز اختلاف نظر وجود دارد. این مطالعه به منظور مقایسه تأثیر لیزر کم توان نور قرمز و سبز در تسریع روند التیام برش جراحی پوست انجام شده است. در این مطالعه تعداد ۳۰ سر همستر سالم و بالغ از جنس ماده و از نژاد سوریه‌ای تهیه شده و بطور تصادفی در سه گروه ده تایی شامل گروه A: شاهد (بدون درمان)، گروه B: تحت تابش لیزر کم توان نور قرمز و گروه C: تحت تابش لیزر کم توان نور سبز قرار گرفتند. پس از القاء بیهوشی عمومی، در ناحیه پشت حیوان شکاف مستقیمی به طول ۲ سانتی متر ایجاد شد. سپس به وسیله نخ نایلون شماره پنج صفر با الگوی بخیه تکی ساده بخیه گردید. در گروه A، محل برش بدون هیچ درمانی به منظور التیام نوع اول رها شد. در گروه B، محل برش بوسیله دستگاه لیزر قرمز و در گروه C، محل برش بوسیله دستگاه لیزر نور سبز با شدت 0.05 cm^2 به مدت یک دقیقه با حرکت یکنواخت روی زخم و در یک دوره ۶ روزه تحت درمان قرار گرفت. نمونه برداری در روزهای سوم، هفتم و دوازدهم انجام شد. میانگین میزان ترمیم زخم در دو گروه لیزر سبز و قرمز به میزان معنی‌داری بهتر از گروه کنترل بود ($P < 0.0001$)؛ اما بین دو نوع لیزر قرمز و سبز تفاوت چندانی وجود نداشت، هرچند که لیزر قرمز اندکی بهتر بود. لیزر کم توان موجب تسریع در بهبود زخم و روند ترمیمی آن می‌شود. در موارد مقاوم برای بهبود، می‌توان از لیزر کم توان استفاده کرد.

واژگان کلیدی: لیزر کم توان، جراحی پوست، التیام، همستر.

تاریخ دریافت: ۹۳/۸/۱۲ تاریخ پذیرش: ۹۳/۱۱/۲۸

مقدمه

لیزر کم توان برای اولین بار توسط اروپایی‌ها و در روسیه در دهه ۶۰ میلادی به کار گرفته شد (۲۴). تأثیرات بیولوژیک این نوع لیزر در ابتدا بر تسریع بهبود آثار ضربه تمرکز داشت. به عبارت دیگر اولین کاربرد این نوع لیزر در تسریع بهبود زخم بوده است (۲۱). بدون تردید پوست وسیع‌ترین و یکی از مهمترین اعضای بدن در سیستم ضمائمی است که جراح با

آن مواجه می‌شود. این عضو همچون سدی انتخابی میان بدن و محیط نقش ایفاء کرده و از ورود و نفوذ اجرام میکروبی، مواد سمی و اشعه به بدن جلوگیری می‌کند. همچنین این عضو در تنظیم مایعات بدن و الکترولیت‌های نسوج زیرین به بدن کمک می‌نماید. از این رو به عنوان عامل عمده‌ای در ثبات داخلی یا هموستاز بدن مطرح است (۲۰). تحقیقات بر روی اثرات تابش لیزر کم توان (LLLI) (low-level laser irradiation) در طول دهه گذشته رشد فزاینده‌ای داشته و تاکنون اثرات متعددی در بخش پایه و بالینی از آن گزارش شده است. در حال حاضر از لیزرهای کم توان برای تسریع در بهبود زخمهای مزمن، کاهش ادم و تسکین درد در بخشهای فیزیوتراپی و بازتوانبخشی استفاده می‌شود (۲۳). جراحات پوستی متعاقب اعمال جراحی، یکی از عوامل محدود کننده بیمار در بازگشت به زندگی عادی بوده و از سویی دیگر، نگرانی جراح از باز شدن بخیه و دیر جوش خوردن محل برش، بعد از هر عمل جراحی، از موارد قابل توجه می‌باشد. بهره‌گیری از روش‌های فیزیکی در فراهم سازی خون‌رسانی مناسب به منظور افزایش سرعت التیام محل برش، از قبیل گرما درمانی، تحریکات متناوب الکتریکی (TENS) (Transcutaneous Electrical Nerve Stimulation) و لیزر نیز در این میان مورد توجه قرار گرفت و تحقیقات در مورد شناسایی فرآیند تأثیر گذاری آنها بر روند التیام تا امروز نیز ادامه دارد. همگی این روش‌ها در وهله اول در راستای دستیابی به حداکثر خون‌رسانی به محل برش جراحی و در وهله بعد، کیفیت التیام خط برش و زیبایی ظاهری جایگاه زخم را مد نظر

* گروه علوم درمانگاهی دامپزشکی، واحد علوم و تحقیقات، دانشگاه آزاد اسلامی، تهران، ایران

dr.ahmad.asghari@srbiau.ac.ir

۲. گروه پاتوبیولوژی دامپزشکی، واحد علوم و تحقیقات، دانشگاه آزاد اسلامی، تهران، ایران

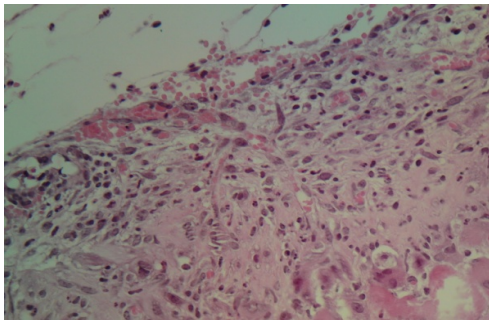
۳. دکتری عمومی دامپزشکی، واحد گرمسار، دانشگاه آزاد اسلامی، گرمسار، ایران

مواد و روش کار

در این مطالعه تعداد ۳۰ سر همستر سالم و بالغ از جنس ماده و از نژاد سوریه‌ای تهیه شده و بطور کاملاً تصادفی در سه گروه ده تایی شامل گروه A: شاهد (بدون درمان)، گروه B: تحت تابش لیزر کم توان نور قرمز و گروه C: تحت تابش لیزر کم توان نور سبز تقسیم بندی شدند. همسترهای مورد مطالعه دو هفته قبل از آغاز مطالعه جهت بررسی سلامت و انجام درمان ضدانگلی و سازگاری با محیط و نوع جیره مورد استفاده در مدت زمان مطالعه، نگهداری شدند. تمامی حیوانات تحت شرایط محیطی و تغذیه‌ای یکسان (دما، رطوبت، نور، نوع جیره غذایی و تعداد دفعات غذای یکسان) نگهداری شده و در چرخه روشنایی/تاریکی ۱۲ ساعت نگهداری شدند. تغذیه با استفاده از پلت آماده مخصوص حیوانات آزمایشگاهی صورت گرفت و آب نیز بصورت آزاد در اختیار حیوانات قرار داده شد. پروتکل این مطالعه مطابق اصول اخلاقی مورد تأیید کمیته‌های بین المللی حمایت از حقوق حیوانات آزمایشگاهی انجام پذیرفت. بیهوشی عمومی جهت جراحی با استفاده از ترکیب داروهای کتامین هیدروکلراید ۴۰ میلی‌گرم به ازای هر کیلو وزن بدن ۴۰ mg/kg و زابلازین ۳ mg/kg از راه عضلانی صورت - پذیرفت (۲۹). پس از حالت گماری جراحی و آماده سازی ناحیه پشت حیوان، شان‌گذاری موضع انجام شد و به کمک تیغ استریل جراحی شماره ۱۵ در ناحیه پشت، شکاف مستقیمی به طول ۲ سانتی‌متر ایجاد شده، پس از خون‌بندی به کمک گاز استریل، به وسیله نخ نایلون شماره پنج صفر با الگوی بخیه تکی ساده بخیه گردید. در گروه A، محل برش بدون هیچ درمانی به منظور التیام نوع اول رها شد. در گروه B، محل برش بوسیله دستگاه لیزر قرمز Mustank 2000 ساخت کشور روسیه، با شدت 0.5 J/cm^2 به مدت یک دقیقه با حرکت یکنواخت روی زخم و در یک دوره ۶ روزه تحت درمان قرار گرفت. در گروه C، محل برش بوسیله دستگاه لیزر نور سبز Mustank 2000 ساخت کشور روسیه، با شدت 0.5 J/cm^2 به مدت یک دقیقه با حرکت یکنواخت روی زخم و در یک دوره ۶ روزه

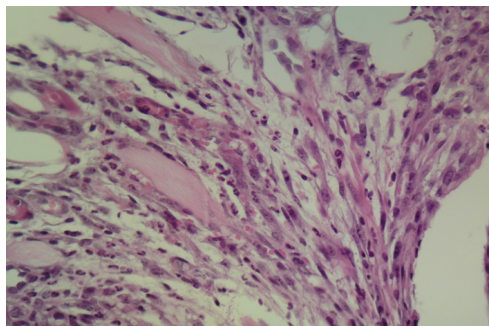
قرار می‌دهند (۳۳). استفاده از لیزر کم توان نور قرمز، بطور گسترده‌ای در دستیابی به التیام موثرتر و با کیفیت بیشتر مطرح بوده و در این زمینه تحقیقات زیادی صورت پذیرفته است. تأثیرات مثبت لیزر کم توان نور قرمز بر افزایش عروق‌زایی، افزایش تولید فیبروبلاست و همچنین افزایش روند کلاژن سازی در ضایعات پوستی به اثبات رسیده است. ولی در مورد لیزر نور سبز و میزان توانایی آن در افزایش سرعت التیام، هنوز اختلاف نظر وجود دارد (۱۲). تحقیقات نشان می‌دهد چهار اثر احتمالی فیزیولوژیکی لیزر شامل اثر حرارتی، تأثیر در پتانسیل عمل غشای (تأثیرات بیوالکتریکی)، اثر شیمیایی و آثار فیزیولوژیکی، باعث ایجاد فرآیندهای بیوشیمیایی در راستای تغییر در روند التیام زخم می‌شوند. تحریکات بیولوژیکی شامل تثبیت متابولیسم، افزایش متابولیسم سلولی، تقویت گردش خون و گشاد شدن عروق، اثرات ضد درد، تحریک ترمیم زخم و اثرات ضد التهابی و ادمی می‌باشند. در مبحث ملکولی نیز می‌توان به افزایش سنتز DNA و mRNA و نیز تحریک سنتز پروتئین‌ها در اثر تابش لیزر اشاره کرد. به علاوه برخی از آنزیم‌ها از جمله سوکسینیل کولین دهیدروژناز، لاکتات دهیدروژناز، اسید فسفاتاز و استرهای غیر اختصاصی نیز بعد از تابش لیزر بر بافت افزایش می‌یابند. همچنین در زخم‌های تحت تابش، روند عروق‌زایی افزایش پیدا می‌کند. بر اساس مطالب عنوان شده، هر چهار اثر لیزر توجه کننده اثر تابش لیزر در تسریع روند بهبود زخم می‌باشد. به عبارتی تئوری‌های حرارتی و بیوالکتریکی و همچنین فرضیه شیمیایی، بیوانرژی و القاء بیولوژیکی در بهبود سریع‌تر زخم‌ها موثر هستند (۳۳). مسئله قابل توجه در این میان، میزان تأثیر این فرایندها بر افزایش بقاء پوست و میزان حمایت از آن تا برقراری ارتباط عروقی پایدار می‌باشد. مقدار این تأثیر و مقایسه این فرایند در دو نوع لیزر کم توان نور قرمز و سبز از اهداف اصلی این تحقیق به شمار می‌آید.

در گروه لیزر سبز در روز سوم؛ موضع ادماتوز بوده؛ ولی اندازه بافت جوانه گوشتی نسبت بیشتری را تشکیل می‌دهد، میزان سلول‌های التهابی مانند گروه کنترل بوده ولی رشته‌های کلاژن بیشتری بین سلول‌ها و عروق تشکیل شده بود. در منطقه اطراف محل برش، خونریزی و آماس فیبرینی به چشم می‌خورد (نگاره ۲).



نگاره ۲- مقطع رنگ‌آمیزی شده محل برش از همستر بالغ گروه لیزر سبز در روز سوم. بافت همبند درم به شدت ادماتوز بوده ولی اندازه بافت جوانه گوشتی نسبت بیشتری را تشکیل می‌دهد و رشته‌های کلاژن بیشتری رسوب نموده است. (رنگ آمیزی H&E، بزرگنمایی $\times 450$)

در گروه لیزر قرمز در روز سوم؛ نسبت به دو گروه قبل موضع ادماتوز بوده و میزان بافت جوانه گوشتی کمتر شده و به خصوص در مناطق نکروزه غالب سلول‌ها نوتروفیل بودند (نگاره ۳).



نگاره ۳- مقطع رنگ‌آمیزی شده محل برش از همستر بالغ گروه لیزر قرمز در روز سوم. بافت همبند درم ادماتوز بوده و میزان بافت جوانه گوشتی کمتر است. (رنگ‌آمیزی H&E، بزرگنمایی $\times 450$)

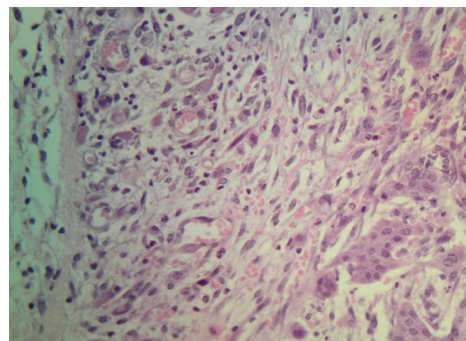
تحت درمان قرار گرفت. نمونه‌برداری در روزهای سوم، هفتم و دوازدهم پس از ایجاد برش در شرایط استریل و تحت بیهوشی کامل انجام شده و نمونه‌ها در داخل فرمالین ۱۰٪ به آزمایشگاه ارجاع و به روش رایج قالبهای پاراقینی تهیه و هماتوکسین و ائوزین رنگ‌آمیزی شد.

آنالیز داده‌ها

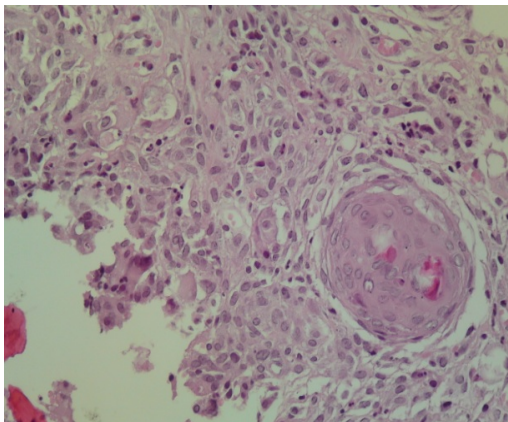
جهت آنالیز داده‌ها از نرم‌افزار آماری SPSS بهره گرفته شد. آزمون مورد استفاده شامل آنالیز واریانس ANOVA بوده و سطح معنی‌داری برای تفسیر نتایج حاصله کمتر از ۰/۰۵ لحاظ شد.

نتایج

ارزیابی هیستوپاتولوژی در روزهای مختلف نشان داد که در روز سوم بعد از ایجاد زخم در گروه کنترل بافت همبند درم به شدت ادماتوز بوده و در قسمت‌هایی همراه خونریزی بود. نکروز عضلات مخبط اسکلتی هیپودرم به همراه از بین رفتن کامل ضمام پوستی مشهود بود. سلول‌های التهابی به خصوص در نواحی نکروز از نوع نوتروفیل بود. میزان تشکیل بافت جوانه گوشتی در اطراف برش بسیار بیشتر از محل وسط برش بود و به خوبی عروق تازه تشکیل، ادم، بقای ماکروفاژها و نوتروفیل‌ها به همراه رشته‌های ظریف کلاژن مشهود بود. هیپرپلازی سلول‌های اپیتلیال تا قسمت‌های بالایی درم نیز پیشرفت کرده بود (نگاره ۱).



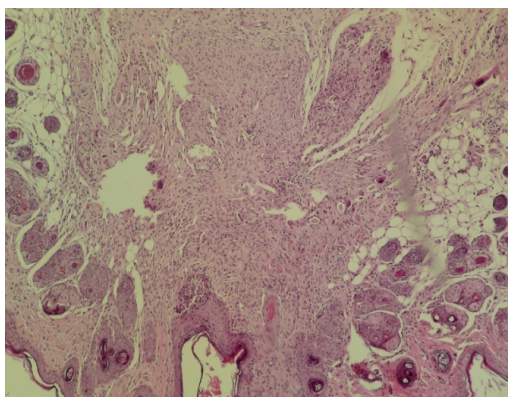
نگاره ۱- مقطع رنگ‌آمیزی شده محل برش از همستر بالغ گروه شاهد در روز سوم. بافت همبند درم به شدت ادماتوز بوده و در قسمت‌هایی همراه با خونریزی است. (رنگ‌آمیزی H&E، بزرگنمایی $\times 100$)



نگاره ۵- مقطع رنگ آمیزی شده محل برش از همستر بالغ گروه لیزر سبز در روز هفتم. میزان عروق و ادم بافتی بیش از گروه کنترل بود.

(رنگ آمیزی H&E، بزرگنمایی ۱۰۰x)

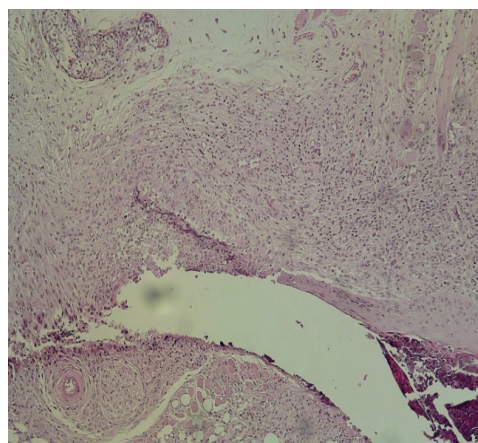
در گروه لیزر قرمز در روز هفتم جوانه گوشتی کامل ترین حالت را دارد و به وضوح از دو گروه قبل بیشتر بود. حضور سلول‌های فیروبلاست و رشته‌های کلاژنی قطورتر تشکیل شده و کاهش ادم نسبت به دو گروه قبلی مشهودتر بود. از میزان هیپرپلازی بافت پوششی نیز بسیار کاسته شده و میزان انقباض بافت بسیار بهتر از موارد قبلی بود. درصد حضور عروق خونی نیز نسبت به گروه کنترل کمتر و دیواره کامل-تری داشتند (نگاره ۶).



نگاره ۶- مقطع رنگ آمیزی شده محل برش از همستر بالغ گروه لیزر قرمز در روز هفتم. حضور فیروبلاست ها و دستجات کلاژنی قطورتر و کاهش ادم نسبت به ۲ گروه دیگر روز هفتم، مشهودتر است. (رنگ

آمیزی H&E، بزرگنمایی ۱۰۰x)

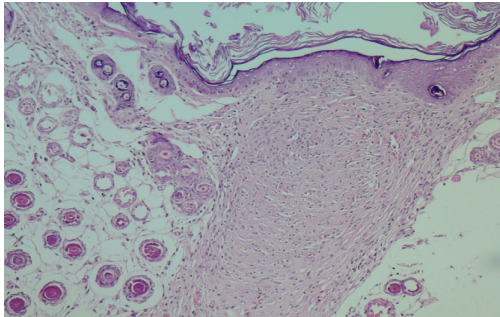
در روز هفتم در گروه کنترل در محل برش تمامی ضمام پوستی از بین رفته و جای آن بافت جوانه گوشتی به طور کامل با حضور عروق و کاهش چشمگیر ادم نسبت به روز سوم دیده شد، محل بافت‌های نکروزه علاوه بر جایگزینی بافت جوانه گوشتی همچنان حاوی تعدادی نوتروفیل بود؛ ولی به طور کلی ماکروفاژها بیش از نوتروفیل‌ها حضور داشتند. بافت پوششی هیپرپلازی داشته و تغییر چندانی نسبت به روز سوم نداشت. رشته‌های ظریف کلاژن تشکیل دستجات کوچک را داده بودند. به طور کلی سلول‌ها، عروق و رشته‌ها به یکدیگر نزدیک شده که این نشان‌دهنده انقباض بافت ترمیمی بود (نگاره ۴).



نگاره ۴- مقطع رنگ آمیزی شده محل برش از همستر بالغ گروه شاهد در روز هفتم. بافت جوانه گوشتی کامل با حضور عروق کامل و کاهش چشمگیر ادم را نشان می‌دهد. (رنگ آمیزی H&E، بزرگنمایی ۱۰۰x)

در گروه لیزر سبز در روز هفتم؛ بر خلاف تصور شدت واکنش بافتی به صورت جوانه گوشتی کمتر و ادم بیشتر و انقباض بافتی کمتر نسبت به گروه کنترل مشاهده گردید ولی این روند محسوس نبود. واکنش اپیتلیال نیز دیده شد. در بررسی اولیه تعداد عروق و ادم بافتی بیش از گروه کنترل بود؛ ولی شدت هیپرپلازی بافت پوششی با همان شدتی بود که در گروه کنترل مشاهده گردید (نگاره ۵).

در گروه لیزر قرمز در روز دوازدهم؛ بافت پوششی تقریباً حالت طبیعی داشته و هیپرپلاستیک نبود. در بافت همبند محل برش جوانه گوشتی اندک و رشته های کلاژن با تشکیل رشته های قطور مشابه گروه لیزر سبز بود. تراکم سلول های فیروبلاستی کمی بیش از گروه لیزر سبز بوده و دیواره عروق کامل است. ادم اندک بوده ولی ماکروفاژها مانند گروه لیزر سبز همچنان حضور دارند. به طور کلی کاهش جوانه گوشتی و تشکیل رشته های کلاژن مانند گروه لیزر سبز بوده ولی وسعت و عمق تشکیل آنها بیش از گروه مذکور بود (نگاره ۹).



نگاره ۹- مقطع رنگ آمیزی شده محل برش از همستر بالغ گروه لیزر قرمز در روز دوازدهم. جوانه ی گوشتی اندک و رشته های کلاژن با تشکیل دسته جات قطور مشابه گروه B است. (رنگ آمیزی H&E، بزرگنمایی $\times 100$)
جدول ۱- توزیع فراوانی ترمیم زخم در روز سوم در سه گروه

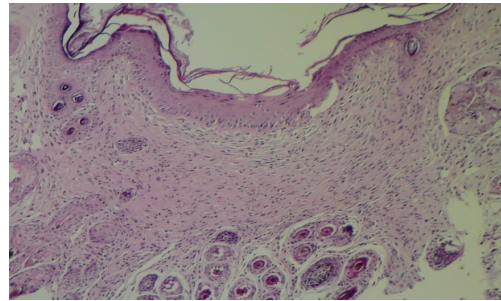
گروه ها	میانگین	انحراف معیار
لیزر قرمز	۴/۸۰	۱/۱۳۵
لیزر سبز	۶/۵۰	۱/۵۰۹
کنترل	۸/۴۰	۰/۹۶۶

میانگین میزان ترمیم زخم در دو گروه لیزر سبز و قرمز به میزان معنی داری بهتر از گروه کنترل بود ($P < 0.0001$)؛ اما بین دو نوع لیزر قرمز و سبز تفاوت چندانی وجود نداشت هر چند که لیزر قرمز اندکی بهتر بود.

جدول ۲- توزیع فراوانی ترمیم زخم در روز هفتم در سه گروه

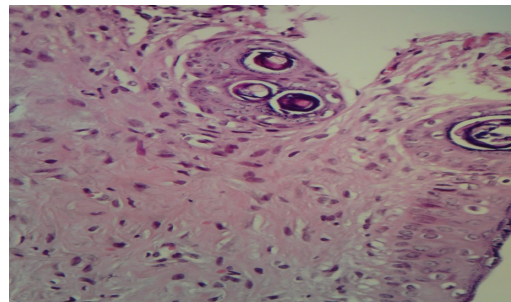
گروه ها	میانگین	انحراف معیار
لیزر قرمز	۲/۷۰	۱/۲۵۲
لیزر سبز	۵/۰۰	۱/۶۳۳
کنترل	۷/۸۰	۰/۷۸۹

در روز دوازدهم در گروه کنترل؛ در محل برش همچنان هیپرپلازی بافت پوششی دیده شد. در بافت همبندی از شدت ادم و جوانه گوشتی کاسته شده و رشته های کلاژنی به صورت ظریف دیده شدند. از میزان لکوسیت ها کاسته شده و تعداد فیروبلاست فراوان است و بافت انقباضی بیشتری نسبت به روز هفتم مشاهده گردید (نگاره ۷).



نگاره ۷- مقطع رنگ آمیزی شده محل برش از همستر بالغ گروه شاهد در روز دوازدهم. در بافت همبند از شدت ادم و جوانه ی گوشتی کاسته شده و دستجات کلاژنی به صورت ظریف دیده می شوند. (رنگ آمیزی H&E، بزرگنمایی $\times 100$)

در گروه لیزر سبز در روز دوازدهم؛ بیش از گروه کنترل بافت پوششی به حالت طبیعی برگشته و در بافت همبند ضمن اینکه سلول های رده فیروبلاستی کاهش داشتند، دستجات کلاژن ضخیم تر از گروه کنترل دیده شد و انقباض بیش از گروه کنترل بود. همچنین میزان جوانه گوشتی به حداقل رسیده و ادم ناچیز و دیواره عروق نیز کامل بود (نگاره ۸).



نگاره ۸- مقطع رنگ آمیزی شده محل برش از همستر بالغ گروه لیزر سبز در روز دوازدهم. در بافت همبند ضمن این که سلول های رده ی فیروبلاستی کاهش دارند، دستجات کلاژن ضخیم تر از گروه کنترل دیده می شود (رنگ آمیزی H&E، بزرگنمایی $\times 100$)

میانگین میزان ترمیم زخم در دو گروه لیزر سبز و قرمز به میزان معنی داری بهتر از گروه کنترل بود ($P < 0.0001$)؛ اما بین دو نوع لیزر قرمز و سبز تفاوت چندانی وجود نداشت هرچند که لیزر قرمز اندکی بهتر بود.

جدول ۳- توزیع فراوانی ترمیم زخم در روز دوازدهم در سه گروه

انحراف معیار	میانگین	گروه‌ها
۰/۹۴۳	۲/۰۰	لیزر قرمز
۰/۷۸۹	۲/۲۰	لیزر سبز
۱/۲۲۹	۶/۸۰	کنترل

میانگین میزان ترمیم زخم در دو گروه لیزر سبز و قرمز به میزان معنی داری بهتر از گروه کنترل بود ($P < 0.0001$)؛ اما بین دو نوع لیزر قرمز و سبز تفاوت چندانی وجود نداشت (جدول ۱ تا ۳).

بحث

التیام محل برش تیغ بر روی پوست بعد از اعمال جراحی، از عمده‌ترین عوامل موثر در بازگشت بیمار به زندگی عادی بوده و افزایش سرعت روند التیام محل بخیه، می‌تواند در میزان اسکار بجای گذاشته بر روی پوست و زیبایی ظاهری محل جراحی نقش داشته باشد. به این منظور استفاده از تابش اشعه لیزر یکی از راه‌های موجود به شمار می‌آید. بررسی تعامل لیزر و بافت از مباحث بسیار پراهمیت در حیطه درمان است و بسیاری از مطالعات *In vitro* (۲۵ و ۱۷) سعی در شناخت این تعامل داشته‌اند تا دلایل اثرگذاری لیزر در ترمیم زخم را توجیه نمایند. مهم‌ترین مکانیسم‌های مطرح شده در این حیطه شامل اثر لیزر کم توان بر کوتاه کردن مرحله التهاب بافت و تسریع در شروع مرحله تکثیر سلولی (۳۲ و ۳). اثر ضد باکتریال (۹ و ۳)، اثر بر عملکرد میتوکندری سلول (۲۵)، افزایش خون‌رسانی (۳۵) و روند تغییرات پتانسیل غشاء سلول (۱۵) است که نهایتاً می‌تواند سبب تسریع در بسته شدن زخم پوستی (۳۰ و ۱۶) باشد.

در بسیاری از مطالعات که اثر لیزر بر کاهش پدیده التهاب همواره مورد توجه آن‌ها بوده، کاهش سلول‌های التهابی و به دنبال آن کاهش طول زمان مرحله التهاب در آنها نسبت به گروه کنترل گزارش شده است (۳۵ و ۳۲، ۱۳، ۹). Demir تأثیر لیزردرمانی را در فاز حاد زخم پوستی با استفاده از روش‌های بافت‌شناسی مطالعه کرد و نشان داد که لیزر منجر به کاهش تعداد ماکروفاژ گردید (۹). مرحله التهابی جزء جدانشدنی پدیده ترمیم است و حضور سلول‌ها و سیتوکین‌های کاتابولیک مانند ایتروکین‌ها و سیتوکین‌های آنابولیک مثل فاکتورهای رشد، زاینده این مرحله از ترمیم هستند که تضعیف یا مهار نقش آنها نه تنها به نفع تسریع ترمیم نیست بلکه روند ترمیم را نیز به مخاطره خواهد انداخت. اگر بر نقش لیزر در کاهش دوره التهاب اشاره شده بر شروع سریع‌تر مرحله متعاقب آن تأکید شده است. زیرا در این صورت است که بستر زخم برای ساخت سلول‌ها و فیبرهای کلاژن آماده می‌شود و پدیده‌های انقباض زخم و رگ‌زایی و نهایتاً ترمیم رخ می‌دهد. البته باید توجه داشت که در کنار مطالعات تأییدکننده این مکانیسم احتمالی، برخی گزارش‌ها نیز بی‌تأثیر بودن لیزر بر مرحله التهاب زخم را مطرح کرده‌اند و به این مکانیسم با تردید نگریسته‌اند (۲۶ و ۸). در بسیاری از مطالعات به افزایش تکثیر سلول‌های مختلف بافت پس از لیزردرمانی به عنوان مکانیسم اثر لیزر بر بافت اشاره شده است (۲۸ و ۱۸). Damir و همکاران در مطالعات جداگانه‌ای به افزایش تعداد فیبروبلاست‌ها در فاز تکثیر سلولی نسبت به گروه کنترل پس از لیزر درمانی اشاره نمودند (۹). Abergel و همکاران اثر لیزر با شدت‌های مختلف بر روی کشت فیبروبلاست‌ها بررسی کردند. آن‌ها افزایش میزان تولید کلاژن توسط فیبروبلاست‌ها را در هر دو گروه لیزردرمانی نسبت به گروه کنترل گزارش کردند (۱). Carvalho و همکاران نیز در مطالعه‌ای اثر لیزر را بر زخم ناشی از جراحی موش صحرایی بررسی کردند و افزایش میزان کلاژن در زخم دیابتی و غیر دیابتی را در نمونه‌های تحت درمان با لیزر نسبت به زخم سمت

مقابل به عنوان گروه کنترل به دست آوردند. آنها گزارش نمودند که این اختلاف می تواند نشان شروع زودتر مرحله بلوغ در گروه لیزردرمانی باشد (۶). گسترش عروق جدید قسمت ضروری ترمیم است که با ایجاد جریان خون در محل آسیب، نکروز ایسکمیک را محدود می کند و اجازه ترمیم می دهد. عروقزایی، ذخیره اکسیژن بافت، تغذیه و رشد سلول را تأمین می کند و با افزایش میزان متابولیسم، سنتز، تقسیم و مهاجرت سلولی را افزایش می دهد. گسترش عروق جدید به دنبال افزایش فاکتورهای عروقی بخصوص FGF و VEGF پس از تابش لیزر کم توان اتفاق می افتد (۳۱ و ۳۰، ۱۹). تابش لیزر پرتوان مقدار Ca^{2+} سیتوپلاسم را افزایش می دهد به طوری که منجر به افزایش فشار اسمزی سیتوپلاسم می شود که در ادامه، سلول آب زیادی جذب می کند و منفجر می شود، لذا بدین طریق لیزر پرتوان منجر به تخریب سلولی می گردد. اشاره شده است که این روند با شدت کمتر در بافت به دنبال تابش لیزر کم توان روی می دهد و این افزایش میزان Ca^{2+} داخل سلولی منجر به افزایش میتوز و تزیاید سلولی می گردد (۱۶ و ۱۵). تحریک فعالیت لکوسیت ها، نخستین یافته ای بود که در تحقیقات انجام شده، شناخته شد. تابش بر لکوسیت ها با دوز $1J/cm^2$ باعث افزایش فعالیت فاگوسیت ها و از سویی دیگر، تولید واسطه های شیمیایی می شود. اهمیت بالینی این مشاهده آن است که تابش لیزر، افزایش ترشح واسطه های شیمیایی و فعال شدن لنفوسیت ها و ماکروفاژها را به همراه خواهد داشت که باعث تغییرات عمومی می شوند (۵). تأثیرات تحت سلولی این فرایند شامل واکنش های آنزیمی از قبیل استرازهای غیر اختصاصی، سوکسینات دهیدروژناز، کاتالاز و لاکتات دهیدروژناز بعد از تابش لیزر با دوز $1J/cm^2$ می باشد. از آنجاکه افزایش میزان میتوز، اساس بازسازی بافتی می باشد، بررسی بر روی سنتز DNA داخل سلولی (تیمیدین) و RNA (اوراسیل)، نشان دهنده افزایش سنتز بعد از تابش لیزر است. در بررسی دیگری مشخص شد لیزر عامل تغییر شکل بلاستی لنفوسیت ها بوده و باعث تقویت

سنتز DNA در آنها می شود (۷ و ۸). تزیاید فیبروبلاست ها و تولید کلاژن، فرآیند اصلی ترمیم زخم به شمار می آید. طی تحقیقاتی مشخص شد، کشش لازم برای پاره شدن زخم های اشعه دیده در فاز اول ترمیمی، حتی در ۴ روز اول درمان، نسبت به زخم های اشعه ندیده ۲ بار بیشتر بوده است. تظاهرات بالینی تولید کلاژن در مرحله اول ترمیم در زخم های عمیق و زخم بستر به صورت روزانه مشاهده می شود. پر شدن زخم با بافت گرانوله، نشانه قابل مشاهده تولید کلاژن است. از سوی دیگر طبق بررسی ها، تمامی تیپ های لنفوسیت از جمله سلول های T، B، O و بعد از تابش لیزر فعال شدند. سلول های T کاملاً وابسته به عملکرد ماکروفاژها هستند، ولی این سلول ها بدون ماکروفاژ نیز به خوبی در اثر لیزر فعال می شوند. دو زیر گروه مهم سلول های T به نام های T کمک کننده (CD_4) و T مهار کننده (CD_8) می باشند که هر دو زیر گروه را می توان با تابش لیزر کم توان فعال کرد (۱۱). بازسازی اپیتلیال، آخرین و موثرترین مرحله ترمیم زخم می باشد. تعداد کثیری از فاکتورهای رشد سلول اپی تلیال در روند طبیعی ترمیم زخم دخالت دارند. این واسطه ها، تزیاید سلول های اندوتلیال را افزایش می دهند. فاکتورهای رشد، مسئول تولید سلول های ماتریکس هستند که این سلول ها ساختار شبکه ای لازم را برای رشد بافت پوششی فراهم می کنند. زمانی که فاکتورهای رشد از حد طبیعی کمتر باشند، تابش لیزر به افزایش تولید فاکتورهای رشد کمک می کند و بافت جوانه گوشتی در بستر زخم سریع تر تشکیل شده و نخستین علامت تشکیل اپی تلیوم در تابش لیزر زودتر ظاهر می شود (۲۹). لیزرهای کم توان قادر هستند بدون اثرات حرارتی (حداکثر ۰/۵ درجه سانتی گراد) در سطح سلول و بافت اثرات فتوشیمیایی ایجاد نمایند. لیزرهای کم توان قادر هستند بر روی فعالیت برخی سلول ها از جمله ماکروفاژها (۱۰) لنفوسیت ها (۱۴)، فیبروبلاست ها (۳۴) و کراتینوسیت ها (۳۶) اثرات مهارتی یا تحریکی ایجاد نمایند که بر ایند این اثرات می تواند بر تسریع روند کاهش التهاب و بهبود زخم مؤثر باشد

2. Baxter, G., Bell, A., Allen, J., Ravey, J. (1991): Low level laser therapy: Current clinical practice in Northern Ireland. *Physiotherapy*. 77(3):171-8
3. Bayat, M., Gol Mohammadi, M., Rezaei, F. (2006): Effects of low-power gallium aluminium arsenide laser irradiation on the mast cells of skin wounds in rats. *Ira. J. Derma*. 8(34): 6-12.
4. Bolton, P., Dyson, M., Young, S. (1992): The effect of polarized light on the release of growth factors from the U-937 macrophage-like cell line. *Las. ther*. 4(1):33-8.
5. Bolton, P., Young, S., Dyson, M. (1990): Macrophage responsiveness to light therapy: a dose response study. *Las. Ther*. 2:101-6.
6. Carvalho, P.D., Mazzer, N., Reis, F.A., Belchior, A.C.G., Silva, I.S. (2006): Analysis of the influence of low-power HeNe laser on the healing of skin wounds in diabetic and non-diabetic rats. *Acta. Ciru. Brasileira*. 21(3):177-83.
7. Cheetham, M., Young, S., Dyson, M. (1992): Histological effects of 820 nm laser irradiation on the healthy growth plate of the rat. *Las. ther*. 4(2):59-64.
8. de Braekt, M.M., van Alphen F.A., Kuijpers-Jagtman, A.M., Maltha, J.C. (1991): Effect of low level laser therapy on wound healing after palatal surgery in beagle dogs. *Las. sur. medi*. 11(5):462-70.
9. Demir, H., Balay, H., Kirnap, M. (2004): A comparative study of the effects of electrical stimulation and laser treatment on experimental wound healing in rats. *J. rehab. rese. deve*. 41(2):147-54.
10. Dube, A., Bansal, H., Gupta, P. (2003): Modulation of macrophage structure and function by low level He-Ne laser irradiation. *Photoch. Photo. Sci*. 2(8):851-5.
11. Dyson, M., Ohshiro, T., Calderhead, R.D. (1991): Cellular and subcellular aspects of low level laser therapy. *Progress in laser therapy* J Wiley & Sons. P: 221.
12. Ghamisari, S., Taguchi, K., Abe, N., Acorda, J., Yamada, H. (1996): Histopathological effect of low level laser therapy on sutured wounds of the teat in dairy cattle. *Vet. Quar*. 18(1):17-21.

(۲۷). طی تحقیقی نشان داده شده است که تابش لیزر کم توان نور قرمز به مدت ۱۵ دقیقه در روز بر روی زخم جراحی تمام ضخامت بخیه شده در سرپرستانک گاو در مقایسه با گروه کنترل به میزان قابل توجهی روند التیام را تسریع بخشیده و حدود شش روز بهبود زخم سریعتر از گروه کنترل بوده است (۱۲). به طور کلی بیشترین مطالعات به عمل آمده در لیزرهای کم توان در زمینه عملکرد سلولی و تغییرات مولکولی بوده است. اکثر این مطالعات نشان می دهد که لیزر کم توان موجب تسریع در بهبود زخم و روند ترمیمی آن می شود (۲۲ و ۲، ۱). فرضیاتی که در این خصوص مطرح است، شامل: افزایش سنتز کلاژن و تزاید سلولی، افزایش قدرت کشش سطحی و بهبود فاز تکثیر مرحله ترمیم می باشد. اکثر نتایج این مطالعات که بر روی مدل های حیوانی و محیط کشت انجام شده است به افزایش تشکیل کلاژن اختصاص می یابد. بر اساس مطالعات حیوانی و کشت سلولی و سایر مطالعات محققان به این نتیجه رسیده اند که متابولیسم کلاژن نقش محوری در مکانسیم اثر لیزرهای کم توان در تسریع بهبود زخم به عهده دارد (۲). با این حال مکانیسمی که باعث افزایش تولید کلاژن می شود هنوز شناخته نشده است. میانگین میزان ترمیم زخم در روزهای مورد آزمایش در دو گروه لیزر سبز و قرمز به میزان معنی داری بهتر از گروه کنترل بود اما بین دو نوع لیزر قرمز و سبز تفاوت چندانی وجود نداشت هرچند که لیزر قرمز اندکی بهتر بود. با توجه به موثر بودن لیزر کم توان در بهبود زخم توصیه می شود در حیواناتی که به درمان های معمول جواب مناسب و قابل قبول را نمی دهند و همچنین در موارد مقاوم برای بهبود، می توان از لیزر کم توان استفاده کرد.

فهرست منابع

1. Abergel, R., Lyons, R.F., Castel, J.C., Dwyer, R.M., Uitto, J. (1987): Biostimulation of wound healing by lasers: experimental approaches in animal models and in fibroblast cultures. *J. Dermatol. Surg. Oncol. (United States)* 2.

13. Gul, N.Y., Topal, A., Cangul, I.T., Yanik K. (2008): The effects of topical tripeptide copper complex and helium&neon laser on wound healing in rabbits. *Vet. Derm.* 19(1):7-14.
14. Gulsoy. M., Ozer. G.H., Bozkulak. O., Tabakoglu, H.O., Aktas, E., Deniz, G. (2006): The biological effects of 632.8-nm low energy He-Ne laser on peripheral blood mononuclear cells in vitro. *Journal of Photochemistry and Photobiology B: Biology.* 82(3):199-202.
15. Hawkins, D., Abrahamse, H. (2006): Laboratory methods for evaluating the effect of low level laser therapy (LLLT) in wound healing. *Afr. J. Biome. Res.* 8(1):1-14.
16. Hoseini Sanati, M., Torkaman, G., Hedayati, M., Mokhtari, M. (2010): Effect of Ga-As (904nm) and He-Ne (632.8nm) laser on the improvement of biomechanical characteristics recovery in full thickness wound. *Las. Med.* 7(1): 6-13.
17. Hu, W.P., Wang, J.J., Yu, C.L., Lan, C.E., Chen, G.S., Yu, H.S. (2007): Helium-neon laser irradiation stimulates cell proliferation through photostimulatory effects in mitochondria. *J. Inves. Derm.* 127(8):2048-57.
18. Kesava, Reddy G. (2003): Comparison of the photostimulatory effects of visible He-Ne and infrared Ga-As lasers on healing impaired diabetic rat wounds. *Las. Sur. Med.* 33(5):344-51.
19. Kipshidze, N., Nikolaychik, V., Keelan, M.H., Shankar, LR., Khanna, A., Kornowski, R. (2001): Low power helium: Neon laser irradiation enhances production of vascular endothelial growth factor and promotes growth of endothelial cells in vitro. *Las.Sur. Med.* 28(4):355-64.
20. Lindsay, W. (1988): Wound treatment in horses: what to know about second-intention healing. *Vet. Med.* 12: 25-31.
21. Lyons, R.F., Abergel, R.P., White, R.A., Dwyer, R.M., Castel, J.C., Uitto, J. (1987): Biostimulation of wound healing in vivo by a helium-neon laser. *Ann. Plas. Sur.* 18(1):47-50.
22. Mester, E., Mester, A.F., Mester, A. (1985): The biomedical effects of laser application. *Las. sur. Med.* 5(1):31-9.
23. Moshkovska, T., Mayberry, J. (2005): It is time to test low level laser therapy in Great Britain. *Postg. Med. J.* 81(957):436-41.
24. Ohshiro, T., Caldenhead, R.G. (1991): Development of low reactive-level laser therapy and its present status. *J. Clin. Las. Med. Sur.* 9(4):267-75.
25. Pastore, M.G., S. Passarella, D. (2000): Specific helium-neon laser sensitivity of the purified cytochrome c oxidase. *Intern.J. Rad. Bio.* 76(6):863-70.
26. Petersen, S., Botes, C., Olivier, A., Guthrie, A. (1999): The effect of low level laser therapy (LLLT) on wound healing in horses. *Equ. Vet. J.* 31(3):228-31.
27. Posten, W., Wrone, D.A., Dover, J.S., Arndt, K.A., Silapunt, S., Alam, M. (2005): Low Level Laser Therapy for Wound Healing: Mechanism and Efficacy. *Derma. Sur.* 31(3):334-40.
28. Pugliese, L.S., Medrado, AP., Reis, S.R.d.A., Andrade, Z.d.A. (2003): The influence of low-level laser therapy on biomodulation of collagen and elastic fibers. *Pesq. Odont. Bras.* 17(4):307-13.
29. Ramsey, I. (2011): BSAVA small animal formulary: British Small Animal Veterinary Association. P: 28-36.
30. Rocha Júnior, A.M., Vieira, B.J., Andrade, L.C., Aarestrup, F.M. (2007): Effects of low-level laser therapy on the progress of wound healing in humans: the contribution of in vitro and in vivo experimental studies. *J. Vasc. Bras.* 6(3):257-65.
31. Salate, A.C., Barbosa, G., Gaspar, P., Koeke, PU., Parizotto, NA., Benze, BG., et al. (2005): Effect of In-Ga-Al-P diode laser irradiation on angiogenesis in partial ruptures of Achilles tendon in rats. *Photom. Las. Thera.* 23(5):470-5.
32. Schindl, A., Heinze, G., Schindl, M., Pernerstorfer-Schön, H., Schindl, L. (2002): Systemic effects of low-intensity laser irradiation on skin microcirculation in patients with diabetic microangiopathy. *Microva. Res.* 64(2):240-6.

33. Slatter, D.H. (2003): Textbook of small animal surgery. 3rd ed: Philadelphia: WB Saunders. P: 85-92.
34. Stadler, I., Evans, R., Kolb, B., Naim, J.O., Narayan, V., Buehner, N., et al. (2000): In vitro effects of low level laser irradiation at 660 nm on peripheral blood lymphocytes. *Las. Sur. Med.* 27(3):255-61.
35. Yasukawa, A., Hroi, H., Koyama, Y., Nagai, M., Takakuda, K. (2007): The effect of low reactive-level laser therapy (LLL) with helium-neon laser on operative wound healing in a rat model. *J. Vet. Med. Sci. Jap. Soc. Vet. Sci.* 69(8):799.
36. Yu, H.S., Chang, K.L., Yu, C.L., Chen, J.W., Chen, G.S. (1996): Low-Energy Helium-Neon Laser Irradiation Stimulates Interleukin-1 and Interleukin-8 Release from Cultured Human Keratinocytes. *J. Invest. Derma.* 107(4):593-6.