

“Research article”

DOI: 10.71499/jvcp.2024.1106472

## Effect of different levels of Apple cider vinegar on liver enzymes and intestinal histopathology of broiler chickens

Heydari, H.<sup>1\*</sup>, Jahan Tigh, M.<sup>2</sup>, Davari, S.A.<sup>3</sup>, Saadati, D.<sup>4</sup>

1- D.V.M. Graduate, Faculty of Veterinary Medicine, Zabol University, Zabol, Iran.

2- Professor, Department of Clinical Sciences, Faculty of Veterinary Medicine, Zabol University, Zabol, Iran.

3- Assistant Professor, Department of Pathobiology, Faculty of Veterinary Medicine, Zabol University, Zabol, Iran.

4- Associate Professor of Food Health Department, Faculty of Veterinary Medicine, Zabol University, Zabol, Iran.

\*Corresponding author's email: hosniyeh.heydari@yahoo.com

(Received: 2024/30 /Accepted: 2024/7/29)

### Abstract

Nowadays, to increase the food efficiency in the poultry industry, additives such as vinegar are used in the diet. The purpose of this research was to investigate the effect of different levels of apple vinegar in the diet of broiler chickens on the activity of liver enzymes and intestinal histopathology. For this purpose, 64 pieces of Ross 308 broiler chickens were randomly divided into 4 experimental groups. The diet in groups 2, 3, and 4 was mixed with 1, 2, and 3 percent apple vinegar, respectively, and group 1 was fed with normal diet. On the 14th and 28th days, one chick was randomly selected from each replication. Blood samples were collected from the brachial vein. Then, the activity of liver enzymes was checked using an Auto Analyzer and a dedicated kit. To observe intestinal histopathological changes, tissue samples were prepared from the jejunum. According to the results, the amount of Alanine aminotransferase (ALT) enzyme in groups 3 and 4 was significantly lower than the control group ( $p < 0.05$ ). However, there were no significant changes in the amount of Alkaline phosphatase (ALP) and Aspartate aminotransferase (AST). The results of histopathology of the jejunum showed an increase in the height of intestinal villi, the depth of Lieberkohn's crypts and the number of intestinal villi in the groups receiving apple vinegar. Based on our findings, it can be concluded that apple vinegar reduces the activity of some liver enzymes, increases the surface of villi in the jejunum, and thus improves intestinal function.

**Conflict of interest:** None declared

**Keywords:** Apple Cider Vinegar, Broilers, Intestinal Histopathology, Liver Enzymes.

## تأثیر سطوح مختلف سرکه سیب بر آنزیم‌های کبدی و هیستوپاتولوژی روده جوجه‌های گوشتی

حسینیه حیدری<sup>۱\*</sup>، محمد جهانتیغ<sup>۲</sup>، سیده‌آیدا داوری<sup>۳</sup>، داریوش سعادت<sup>۴</sup>

۱- دانش‌آموخته دکترای عمومی دامپزشکی، دانشکده دامپزشکی، دانشگاه زابل، زابل، ایران.

۲- استاد گروه علوم درمانگاهی، دانشکده دامپزشکی، دانشگاه زابل، زابل، ایران.

۳- استادیار گروه پاتوبیولوژی، دانشکده دامپزشکی، دانشگاه زابل، زابل، ایران.

۴- دانشیار گروه بهداشت مواد غذایی، دانشکده دامپزشکی، دانشگاه زابل، زابل، ایران.

\*نویسنده مسئول مکاتبات hosniyeh.heydari@yahoo.com

(دریافت مقاله: ۱۴۰۳/۲/۱۱ پذیرش مقاله: ۱۴۰۳/۵/۸)

### چکیده

امروزه به منظور افزایش بازده غذایی در صنعت مرغداری، از مواد افزودنی از جمله سرکه در جیره استفاده می‌شود. هدف از انجام پژوهش حاضر، بررسی تأثیر سطوح مختلف سرکه سیب در جیره غذایی جوجه‌های گوشتی بر فعالیت آنزیم‌های کبدی و هیستوپاتولوژی روده است. بدین منظور تعداد ۶۴ قطعه جوجه گوشتی نژاد راس ۳۰۸ به‌طور تصادفی به ۴ گروه آزمایشی با ۴ تکرار و ۴ جوجه در هر تکرار تقسیم شدند. جیره غذایی در گروه‌های ۲، ۳ و ۴ به ترتیب با مقادیر ۱، ۲ و ۳ درصد سرکه سیب مخلوط شد و گروه ۱، با جیره معمولی تغذیه گردید. در روزهای ۱۴ و ۲۸ دوره پرورش، یک جوجه از هر گروه به صورت تصادفی انتخاب گردید و خون‌گیری از ورید بال آنها انجام و فعالیت آنزیم‌های کبدی سرم با استفاده از دستگاه اتوآنالایزر (Auto Analyzer) و کیت اختصاصی بررسی شد. برای بررسی تغییرات هیستوپاتولوژیکی روده، نمونه‌های بافتی از قسمت ژژنوم روده باریک تهیه شد. طبق نتایج، میزان آنزیم ALT (alanine aminotransferase) در گروه‌های ۳ و ۴، به‌طور معنی‌داری کمتر از گروه کنترل بود ( $p < 0.05$ ) ولی سرکه سیب، تغییرات معنی‌داری در میزان آنزیم‌های ALP (alkaline phosphatase) و AST (aspartate aminotransferase) ایجاد نکرد. نتایج هیستوپاتولوژی ژژنوم هم نشان دهنده افزایش ارتفاع پرزهای روده، عمق کریپت‌های لیبرکوهن و تعداد پرزهای روده در گروه‌های دریافت‌کننده سرکه سیب بود. براسا یافته‌های ما، می‌توان نتیجه‌گیری کرد که سرکه سیب، سبب کاهش فعالیت برخی آنزیم‌های کبدی، افزایش سطح پرزها در ژژنوم روده باریک و در نتیجه بهبود عملکرد روده می‌گردد.

کلیدواژه‌ها: آنزیم‌های کبدی، جوجه‌های گوشتی، سرکه سیب، هیستوپاتولوژی روده.

## مقدمه

سرکه محصول تخمیر شده‌ای است که دارای حدود ۵-۲۰ درصد اسید استیک (acetic acid) می‌باشد (Sankpal, 2019)، همچنین دارای ترکیبات پلی‌فنلی، مواد معدنی، برخی ویتامین‌ها، نمک‌های معدنی، آمینواسیدها و برخی از دیگر اسیدهای آلی است (Omar et al., 2015). در واقع سرکه سیب حاوی غلظت بیشتری از مواد ارگانیک و ترکیبات فنلی در مقایسه با سایر سرکه‌ها است (Soltan and Shehata, 2012). از جمله اسیدهای آلی که به طور طبیعی در سرکه سیب وجود دارند، علاوه بر اسید استیک، می‌توان به اسید لاکتیک (lactic acid)، اسید اسکوریک (ascorbic acid)، اسید سیتریک (citric acid)، اسید مالئیک (maleic acid)، اسید پروپیونیک (propionic acid)، اسید سوکسینیک (succinic acid) و اسید تارتاریک (tartaric acid) اشاره کرد (Sankpal, 2019). با توجه به اهمیت صنعت مرغداری به عنوان یکی از مهم‌ترین صنایع کشور، امروزه به منظور افزایش رشد و بازده غذایی، از مواد افزودنی خوراکی و آنتی‌اکسیدان‌ها در جیره طیور استفاده می‌شود (Saeid et al., 2013; Elagib et al., 2015). تحقیقات نشان داده‌اند که استفاده از اسیدهای آلی در جیره غذایی، می‌تواند سبب افزایش ارتفاع پرزهای روده در طیور شود (Sarica et al., 2014)، چرا که اسیدهای آلی از کلونیزه شدن میکروارگانیزم‌های بیماری‌زا و تولید متابولیت‌های سمی توسط آن‌ها در روده جلوگیری کرده و سبب تقویت ایمنی روده، مهار شدت التهاب در مخاط دستگاه گوارش، بهبود عملکرد ترشحات آنزیمی و تسهیل هضم و جذب مواد مغذی می‌گردند (Dorosti et al.,

2017). همچنین محققان دلیل اثر مثبت اسیدهای آلی بر ساختار میکروسکوپی روده کوچک را، بهبود جذب مواد مغذی، بهبود میکروفلور روده و کاهش ترکیبات سمی در روده کوچک جوجه‌های گوشتی می‌دانند (Garcia et al., 2007). در این راستا مطالعات نشان داده‌اند که اسیدهای آلی سبب رشد و تحریک تکثیر سلول‌های کریپت روده شده و از این طریق باعث افزایش عمق کریپت و در نتیجه، سلامت سلول‌های روده می‌گردند (Xu et al., 2003). از طرف دیگر اسیدهای آلی برای محافظت خوراک در برابر آثار مخرب آلودگی‌های میکروبی و قارچی هم مورد استفاده قرار می‌گیرند که همچنین می‌توانند باعث افزایش بهره‌وری خوراک و بهبود عملکرد طیور شوند (Jahantigh et al., 2021).

کبد به عنوان یک ارگان فعال، در بسیاری از فعالیت‌های متابولیکی دخیل است و آنزیم‌های آن از سایر اندام‌های بدن در برخورد با مواد سمی محافظت می‌کنند؛ بنابراین عملکرد طبیعی این ارگان تأثیر زیادی بر سلامت سایر اندام‌ها دارد (Ronak et al., 2013) و بررسی این آنزیم‌ها در سرم خون می‌تواند برای تشخیص بسیاری از بیماری‌ها و آسیب‌های کبدی کمک کننده باشد (Mojabi, 2001).

افزایش میزان فعالیت آنزیم کبدی ALP (Alkaline phosphatase) در سرم خون، در شکستگی‌های استخوانی، استئومیلیت، هیپرپاراتیروئیدیسم اولیه، ثانویه و همچنین رشد جسمی مشاهده شده‌است. البته سنجش فعالیت آنزیم ALP در سرم خون پرندگان غیرگوشتخوار در بیماری‌های کبدی ارزش تشخیصی ندارد، ولی با این حال، میزان فعالیت

یکی از مهم‌ترین اجزای زنجیره غذایی انسان، پژوهش حاضر با هدف بررسی تاثیر سطوح مختلف سرکه سیب در جیره غذایی طیور، بر عملکرد برخی از آنزیم‌های کبدی و نیز هیستوپاتولوژی روده در جوجه‌های گوشتی ۲۸-۱ روزه، انجام شده است.

### مواد و روش‌ها

- مشخصات حیوانات استفاده‌شده و گروه‌بندی آن‌ها: برای انجام پژوهش تجربی حاضر که در سال ۱۴۰۱ انجام شده، تعداد ۶۴ قطعه جوجه یک روزه نژاد گوشتی راس ۳۰۸، شامل هر دو جنس نر و ماده، از یک واحد پرورشی جوجه گوشتی واقع در شهرستان زابل خریداری شد. سپس جوجه‌ها به صورت تصادفی به ۴ گروه آزمایشی با ۴ تکرار و ۴ جوجه در هر تکرار، تقسیم شدند. البته قبل از ورود جوجه‌ها، به منظور جلوگیری از وقوع بیماری، تمامی قسمت‌های سالن پرورش مورد نظر برای انجام تحقیق، با استفاده از فرمالین ۲ درصد (شرکت دکتر مجللی، ایران) (ترکیب فرمالین ۲ درصد و آب و اسپری کردن بر روی سطوح مختلف سالن پرورش) ضدعفونی گردید. با توجه به شرایط پرورش، ۱۶ جایگاه با مساحت یک متر مربع در سالن در نظر گرفته شد و در درون هر کدام از آن‌ها یک آبخوری و یک دانخوری دستی قرار گرفت. پرورش جوجه‌ها در دانشکده دامپزشکی دانشگاه زابل، واقع در شمال استان سیستان و بلوچستان کشور ایران انجام گرفت و جیره غذایی جوجه‌ها براساس نیازهای غذایی استاندارد نژاد جوجه، بر پایه ذرت و سویا تهیه گردید. همچنین مقدار ۱ کیلوگرم از خوراک مذکور با ۱۰، ۲۰ و ۳۰ میلی‌لیتر سرکه سیب که حاوی ۵ درصد اسید

آن با فعالیت‌های روده‌ای و استخوانی مرتبط است. مخصوصاً میزان فعالیت سرمی آنزیم فوق، در موارد بی‌اشتهایی و اختلالات روده‌ای پرندگان مذکور تغییر می‌کند (Mojabi, 2001).

اما توزیع و پراکندگی آنزیم‌های کبدی AST (Aspartate aminotransferase) و ALT (Alanine transaminase) در بافت‌های مختلف، بر اساس گونه پرنده متفاوت است. فعالیت آنزیم AST در جوجه، براساس اهمیت و غلظت آنزیم، به ترتیب در عضله قلب، کبد و ماهیچه‌های اسکلتی دیده می‌شود، درحالی که فعالیت آنزیم ALT در جوجه، در عضلات قلب و اسکلتی، کبد و ریه‌ها کمتر است. اگرچه فعالیت آنزیم AST در سرم پرندگان، به کبد اختصاص ندارد، اما افزایش فعالیت سرمی این آنزیم در آسیب سلول‌های کبدی جوجه‌ها مشاهده شده است (Mojabi, 2001).

مطالعات متعدد، خواص ضد میکروبی سرکه سیب (به عنوان یک محصول آنتی‌اکسیدانی که حاوی انواع اسیدهای آلی می‌باشد)، تاثیرات مفید آن بر فاکتورهای بیوشیمیایی خون، عملکرد دستگاه گوارش، پرزهای روده و در نتیجه افزایش وزن بدن را تایید می‌کنند (Jahantigh et al., 2021). طبق گزارش محققان، سرکه سیب به عنوان یک افزودنی آنتی‌اکسیدانی، سبب کاهش فعالیت برخی از آنزیم‌های کبدی می‌گردد (Budak et al., 2011). همچنین عقیده بر این است که سرکه سیب با خواص آنتی‌اکسیدانی قوی خود، می‌تواند برای جلوگیری از آسیب سلول‌های کبدی، ترکیب طبیعی امیدوار کننده باشد (Kandeel and Elkaliny, 2020).

با توجه به اهمیت تاثیر افزودنی‌های ارگانیک در خوراک بر عملکرد، سلامت و رشد طیور، به عنوان

نگهداری شدند. در ادامه میزان هماتوکریت، آلبومین، پروتئین تام و نیز فعالیت آنزیم‌های کبدی شامل AST (Aspartate aminotransferase)، ALT (Alanine transaminase) و همچنین ALP (Alkaline phosphatase)، با استفاده از کیت‌های اختصاصی تشخیصی شرکت پارس آزمون (نماینده رسمی شرکت Sys Diagnostic System GmbH، آلمان) و دستگاه اتوآنالیزر (Auto Analyzer) (مدل Selectra، شرکت Vital Scientific، هلند) طبق دستورالعمل اندازه‌گیری شدند.

همچنین در تحقیق حاضر، پس از انجام عمل خون‌گیری، جوجه‌ها با رعایت اصول اخلاقی، با استفاده از دی‌اتیل اتر (Diethyl ether، شرکت Merck، آلمان) بی‌هوش شدند. در این روش پنبه به دی‌اتیل اتر آغشته شده و در محفظه خالی یک سرنگ ۵۰ cc قرار داده شد، سپس سر هر کدام از جوجه‌ها در قسمت ابتدایی محفظه سرنگ قرار گرفت و بی‌هوشی انجام شد. پس از اعمال بی‌هوشی جوجه‌ها مورد کالبدگشایی قرار گرفتند. پس از کالبدگشایی، روده باریک و کبد جوجه‌ها از بدن خارج و جداگانه با استفاده از ترازوی دیجیتالی Mettler (مدل PJ3600، شرکت Mettler Toledo، سوئیس) توزین شدند. همچنین طول روده کوچک هر یک هم، جداگانه اندازه‌گیری شد. سپس از قسمتی از ناحیه ژژنوم روده باریک، نمونه‌های بافتی به ابعاد ۱×۱×۰/۵ سانتی‌متر تهیه گردید. این نمونه‌ها در محلول فرمالین بافر ۱۰ درصد (شرکت Merck، آلمان) تثبیت شدند و در ادامه در آزمایشگاه هیستوپاتولوژی دانشکده دامپزشکی دانشگاه زابل، مراحل رایج تهیه و پردازش مقاطع بافتی شامل تثبیت، آبگیری و آغشتگی،

استیک بود، مخلوط گردید تا جیره‌هایی با ۱، ۲ و ۳ درصد سرکه سیب تهیه شود.

- تهیه و آماده سازی سرکه سیب: برای تهیه سرکه، سیب‌ها پس از برش و خارج کردن دانه‌ها، در شیشه قرار گرفتند. سرکه صنعتی رقیق شده به آن اضافه و شیشه به محل گرم و تاریک، به مدت ۳ هفته منتقل شد. در نهایت، قطعات جامد حذف شده و مایع به عنوان سرکه سیب مورد استفاده قرار گرفت. میزان سرکه سیب در رژیم‌های غذایی، بر اساس مطالعات قبلی انتخاب گردید (Jahantigh *et al.*, 2021). همچنین لازم به ذکر است که در طول انجام آزمایش، جوجه‌ها به آب و غذا دسترسی آزاد داشتند.

- نمونه‌برداری‌ها و آزمایشات انجام گرفته: در طی تحقیق حاضر، در روزهای ۱۴ و ۲۸ دوره پرورش، یک قطعه جوجه از هر تکرار و از هر گروه به صورت تصادفی انتخاب و وزن‌کشی با استفاده از ترازو دستی هوشمند Veit (مدل bat1، شرکت Veit، جمهوری چک) انجام شد. سپس خون‌گیری با استفاده از سرنگ ۲ میلی‌لیتری به میزان ۲ میلی‌لیتر از ورید بال جوجه‌های مذکور صورت گرفت. در ادامه جهت تهیه سرم، نمونه‌های خونی در لوله‌های بدون ماده ضد انعقاد (شرکت سینا جکت، ایران) قرار گرفتند و سپس با سرعت ۳۰۰۰ دور در دقیقه، به مدت ۵ دقیقه سانتریفیوژ گردیدند. برای این منظور از دستگاه سانتریفیوژ مدل Sigma2-7 (شرکت Sigma، آلمان) استفاده شد. سرم‌های حاصله از همه نمونه‌های خونی، در لوله اپندرف (شرکت Eppendorf، آلمان) قرار گرفتند و در فریزر با دمای ۲۰- درجه سلسیوس صد لیتری تمام دیجیتال (شرکت KW، ایتالیا)، تا زمان انجام آزمایشات مورد نظر،

### یافته‌ها

نتایج مربوط به وزن بدن و وزن اندام‌های داخلی شامل وزن روده کوچک، وزن کبد و طول روده کوچک، در گروه‌های کنترل و تیمارهای مختلف با سرکه سیب، در روز ۱۴ آزمایش در جدول ۱ ارائه شده است که در آن مشاهده می‌شود، میانگین وزن بدن در تیمار سرکه سیب ۱ درصد و سرکه سیب ۳ درصد به طور معنی‌داری بیشتر از گروه کنترل بوده است ( $p < 0/05$ ). همچنین وزن روده کوچک در تیمار سرکه سیب ۱ درصد به طور معنی‌داری بیشتر از گروه کنترل بود ( $p < 0/05$ ). از طرف دیگر نسبت وزن کبد به وزن بدن در تیمار سرکه ۲ درصد به طور معنی‌داری بیشتر از تیمار سرکه ۱ درصد بود ( $p < 0/05$ ) اما تفاوت معنی‌داری با گروه کنترل نداشت ( $p > 0/05$ ). اما تغییرات معنی‌داری در وزن کبد و طول روده کوچک جوجه‌های مورد تحقیق، در گروه‌های تحت تیمار با مقادیر مختلف سرکه سیب و گروه کنترل مشاهده نمی‌گردد ( $p > 0/05$ ). همچنین نتایج مربوط به وزن بدن و وزن اندام‌های داخلی شامل روده کوچک، وزن کبد و طول روده کوچک جوجه‌ها در گروه‌های کنترل و گروه‌های سه‌گانه تیمار تحقیق حاضر در روز ۲۸ آزمایش در جدول ۲ ارائه شده است. همان‌طور که در جدول مذکور مشاهده می‌شود، میانگین وزن بدن جوجه‌ها در گروه تیمار شده با سرکه سیب ۳ درصد به طور معنی‌داری بیشتر از مقدار آن در جوجه‌های گروه کنترل بود ( $p < 0/05$ ). همچنین وزن کبد در پرندگان تیمار شده با سرکه‌های ۱ و ۲ درصد، به طور معنی‌داری بیشتر از مقدار آن در جوجه‌های گروه کنترل بود ( $p < 0/05$ ). اما تغییرات معنی‌داری در وزن و طول روده کوچک بین

قالب‌گیری و مقطع‌گیری، بر روی آن‌ها اعمال گردید. سپس از قالب‌های پارافینی، برش‌هایی به ضخامت ۵ میکرومتر تهیه و با روش متداول هماتوکسیلین-ائوزین رنگ‌آمیزی شدند. رنگ‌های هماتوکسیلین-ائوزین مورد استفاده ساخت شرکت پادتن طب ایران بودند. سپس نمونه‌های بافتی به صورت کیفی و از طریق مقایسه گروه‌های مختلف مورد مطالعه قرار گرفتند و در بزرگنمایی‌های مختلف و با استفاده از میکروسکوپ نوری مدل Olympus Ch30 (شرکت Olympus، ژاپن) بررسی شدند.

لازم به ذکر است که همه موارد اعمال شده بر روی جوجه‌ها در دوره پرورشی و نیز نمونه‌برداری‌ها و آزمایشات انجام گرفته در مورد آن‌ها، مورد تایید کمیته اخلاق دانشگاه زابل بود (IR.UOZ.Rec.1402.003).

-**تحلیل آماری داده‌ها:** نتایج آزمایشات سرمی انجام گرفته در تحقیق، به صورت میانگین  $\pm$  انحراف معیار گزارش گردید. برای تجزیه و تحلیل آماری داده‌ها از آزمون‌های آنالیز واریانس یک طرفه و تکمیلی دانکن، به کمک نرم افزار SPSS نسخه ۲۶، استفاده شد. جهت تعیین سطح معنی‌داری اختلافات مشاهده شده هم،  $p < 0/05$  در نظر گرفته شد.

نتایج آزمایشات هیستوپاتولوژیکی با مقایسه نمونه‌های بافتی تهیه شده از قسمت ژرَنوم روده باریک گروه‌های مختلف، در زیر میکروسکوپ مورد مطالعه قرار گرفت و با استفاده از تصاویر به دست آمده از مقاطع بافتی با بزرگنمایی‌های مختلف میکروسکوپ، به صورت کیفی گزارش شدند.

## گروه‌های تحت تیمار با مقادیر مختلف سرکه سیب و

نیز گروه کنترل مشاهده نمی‌گردد ( $p > 0.05$ ).

جدول ۱- مقادیر مربوط به وزن روده کوچک، وزن کبد و طول روده کوچک و نسبت وزن ارگان‌های داخلی به وزن کل بدن جوجه‌ها در گروه‌های مختلف تحقیق در روز ۱۴ دوره آزمایش

گروه مورد نظر	کنترل (عدم تیمار با سرکه)	تیمار با سرکه ۱ درصد	تیمار با سرکه ۲ درصد	تیمار با سرکه ۳ درصد
پارامتر سنجیده شده				
وزن کل بدن (گرم)	۴۷۳±۱۳ <sup>a</sup>	۵۴۰±۲۴ <sup>b</sup>	۴۷۵±۱۷ <sup>a</sup>	۵۲۳±۵۰ <sup>b</sup>
وزن روده (گرم)	۳۴/۹۴±۲/۴۴ <sup>a</sup>	۴۵/۰۳±۱۰/۱۲ <sup>b</sup>	۳۷/۳۷±۳/۹۶ <sup>ab</sup>	۴۰/۶۸±۲/۷۸ <sup>ab</sup>
وزن کبد (گرم)	۱۶/۷۸±۱/۴۲ <sup>a</sup>	۱۷/۷۱±۱/۳۵ <sup>a</sup>	۱۷/۰۹±۱/۲۶ <sup>a</sup>	۱۷/۴۷±۱/۸۵ <sup>a</sup>
طول روده (میلی‌متر)	۱۲۲/۶±۱۳/۹ <sup>a</sup>	۱۳۷/۵±۲۷/۶ <sup>a</sup>	۱۲۲/۹±۹/۳ <sup>a</sup>	۱۴۰/۸±۸/۵ <sup>a</sup>
وزن روده/وزن بدن (درصد)	۷/۴۰±۰/۶۰۴ <sup>a</sup>	۸/۳۰۴±۱/۵۸۵ <sup>a</sup>	۷/۸۶۸±۰/۷۷۵ <sup>a</sup>	۷/۸۰۷±۰/۳۹۳ <sup>a</sup>
وزن کبد/وزن بدن (درصد)	۳/۵۴۹±۰/۲۵ <sup>ab</sup>	۳/۲۷۸±۰/۱۵۳ <sup>a</sup>	۳/۵۹۶±۰/۱۸ <sup>b</sup>	۳/۳۴۱±۰/۱۲۷ <sup>ab</sup>
طول روده/وزن بدن (درصد)	۲۵/۹۲±۲/۳۶ <sup>a</sup>	۲۵/۴۰±۴/۴۶ <sup>a</sup>	۲۵/۸۷±۱/۵۷ <sup>a</sup>	۲۷/۰۳±۱/۷۵ <sup>a</sup>

ab: حروف انگلیسی نامتشابه در هر ردیف، تفاوت آماری معنی‌دار را نشان می‌دهد ( $p < 0.05$ ).

جدول ۲- مقادیر مربوط به وزن روده کوچک، وزن کبد و طول روده کوچک و نسبت وزن ارگان‌های داخلی به وزن کل بدن جوجه‌ها در گروه‌های مختلف تحقیق در روز ۲۸ آزمایش

گروه مورد نظر	کنترل (عدم تیمار با سرکه)	تیمار با سرکه ۱ درصد	تیمار با سرکه ۲ درصد	تیمار با سرکه ۳ درصد
پارامتر سنجیده شده				
وزن بدن (گرم)	۱۴۲۳±۶۰ <sup>a</sup>	۱۴۷۰±۵۵ <sup>ab</sup>	۱۵۶۲±۱۰۸ <sup>ab</sup>	۱۵۵۳±۴۸ <sup>b</sup>
وزن روده (گرم)	۷۱/۵±۳/۴۹ <sup>a</sup>	۸۴/۳±۱۴/۰ <sup>a</sup>	۷۱/۲±۱۷/۳ <sup>a</sup>	۷۵/۸±۷/۹۱ <sup>a</sup>
وزن کبد (گرم)	۳۴/۷±۳/۱۴ <sup>a</sup>	۴۳/۴±۲/۹ <sup>b</sup>	۴۵/۳±۹/۴۵ <sup>b</sup>	۴۰/۹±۲/۶۱ <sup>ab</sup>
طول روده (میلی‌متر)	۱۵۸±۶/۹۱ <sup>a</sup>	۱۶۹±۱۱/۴ <sup>a</sup>	۱۶۵±۲۳/۸ <sup>a</sup>	۱۷۶±۸/۲۶ <sup>a</sup>
وزن روده/وزن بدن (درصد)	۵/۰۰±۰/۲۵۷ <sup>a</sup>	۵/۲۷±۰/۹۸۳ <sup>a</sup>	۴/۴۰±۰/۹۰۱ <sup>a</sup>	۴/۶۲±۰/۲۹۴ <sup>a</sup>
وزن کبد/وزن بدن (درصد)	۲/۴۲±۰/۰۸ <sup>a</sup>	۲/۷۱±۰/۲۷ <sup>a</sup>	۲/۸۱±۰/۶۳ <sup>a</sup>	۲/۵۰±۰/۲۴ <sup>a</sup>
طول روده/وزن بدن (درصد)	۱۱/۰۶±۰/۸۱ <sup>a</sup>	۱۰/۵۲±۰/۹۱ <sup>a</sup>	۱۰/۲۳±۱/۵۷ <sup>a</sup>	۱۰/۷۴±۰/۷۹ <sup>a</sup>

ab: حروف انگلیسی نامتشابه در هر ردیف، تفاوت آماری معنی‌دار را نشان می‌دهد ( $p < 0.05$ ).

درصد و ۳ درصد به طور معنی‌داری کمتر از مقدار آن در جوجه‌های گروه کنترل بود ( $p < 0.05$ ). همچنین از این نظر بین تیمارهای ۱، ۲ و ۳ درصد نیز تفاوت معنی‌داری نسبت به یکدیگر مشاهده می‌شود ( $p < 0.05$ ). از طرف دیگر، میزان هماتوکریت در پرندگان تیمار شده با مقادیر ۱، ۲ و ۳ درصد سرکه سیب، به‌طور معنی‌داری

نتایج مربوط به اندازه‌گیری آنزیم‌های AST، ALP و ALT، همچنین آل‌بومین، پروتئین تام و هماتوکریت در مورد جوجه‌های گروه‌های کنترل و تیمار شده با مقادیر مختلف سرکه سیب در روز ۲۸ آزمایش هم در جدول ۳ ارائه شده است که در آن مشاهده می‌شود، میزان ALT در پرندگان تیمار شده با سرکه سیب ۲

بیشتر از مقدار آن در جوجه‌های گروه کنترل بود ( $p < 0.05$ ). اما تغییرات معنی‌داری در میزان آلبومین، پروتئین تام، ALP و AST بین پرندگان گروه‌های تیمار شده با مقادیر مختلف سرکه سیب و نیز گروه کنترل مشاهده نگردید ( $p > 0.05$ ).

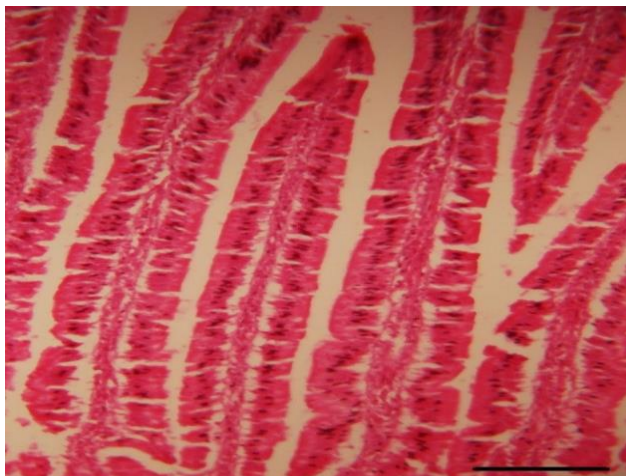
جدول ۳- مقادیر آنزیم‌های کبدی، پروتئین تام، آلبومین و هماتوکریت در جوجه‌های گروه‌های مختلف تحقیق در روز ۲۸ آزمایش

گروه مورد نظر	کنترل (عدم تیمار با سرکه)	تیمار با سرکه ۱ درصد	تیمار با سرکه ۲ درصد	تیمار با سرکه ۳ درصد
پارامتر سنجیده شده				
آلکالین فسفاتاز (U/l)	۱۷۷۳±۲۶۴ <sup>a</sup>	۲۴۹۹±۷۷۶ <sup>a</sup>	۱۸۲۶±۱۰۹۲ <sup>a</sup>	۱۷۶۸±۱۴۲۶ <sup>a</sup>
آسپارات‌آمینوترانسفراز (U/l)	۱۷۳±۵۲ <sup>a</sup>	۱۴۹±۲۶ <sup>a</sup>	۱۸۸±۶۹ <sup>a</sup>	۱۴۹±۱۷ <sup>a</sup>
آلانین آمینوترانسفراز (U/l)	۴/۶±۰/۱۵ <sup>a</sup>	۴/۵۷±۰/۱۱ <sup>a</sup>	۴/۰۴±۰/۲۷ <sup>b</sup>	۳/۶۹±۰/۱۴ <sup>a</sup>
پروتئین تام (g/dl)	۳/۰۳±۰/۰۵ <sup>a</sup>	۲/۸۴±۰/۱۱ <sup>a</sup>	۳/۰۱±۰/۲۴ <sup>a</sup>	۳/۰۷±۰/۵۴ <sup>a</sup>
آلبومین (g/dl)	۱/۳۸±۰/۰۶ <sup>a</sup>	۱/۳۵±۰/۰۵ <sup>a</sup>	۱/۴۰±۰/۱۱ <sup>a</sup>	۱/۳۵±۰/۱۱ <sup>a</sup>
هماتوکریت (درصد)	۲۹/۵±۲ <sup>a</sup>	۳۳/۰±۱ <sup>b</sup>	۳۳/۰±۱ <sup>b</sup>	۳۲/۵±۱ <sup>b</sup>

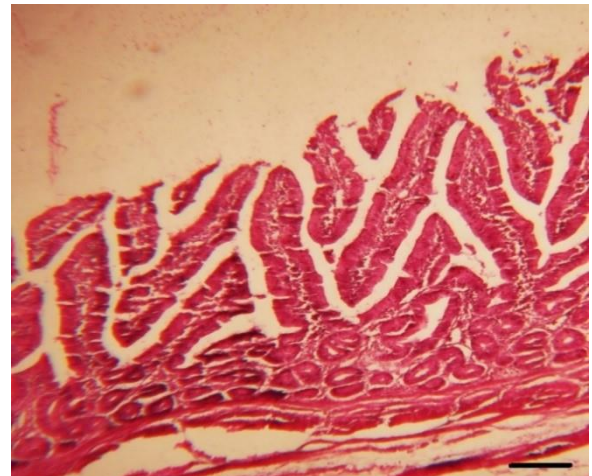
a, b: حروف انگلیسی نامتشابه در هر ردیف، تفاوت آماری معنی‌دار را نشان می‌دهد ( $p < 0.05$ ).

سیب، کوتاه‌تر می‌باشد، همچنین نتایج مربوط به تغییرات هیستوپاتولوژی روده باریک در جوجه‌های گروه دوم (دریافت کننده جیره پایه+۱درصد سرکه سیب) نسبت به پرندگان گروه کنترل، نشان دهنده

از طرف دیگر در بررسی هیستوپاتولوژی روده باریک، مشخص شد که تغییرات مفیدی در مورفولوژی پرزها جهت بهبود عملکرد روده باریک در جوجه‌های گروه‌های دریافت کننده سرکه سیب نسبت به پرندگان



تغییرات شامل افزایش ارتفاع و فشردگی پرزهای روده می‌باشد (شکل ۲).

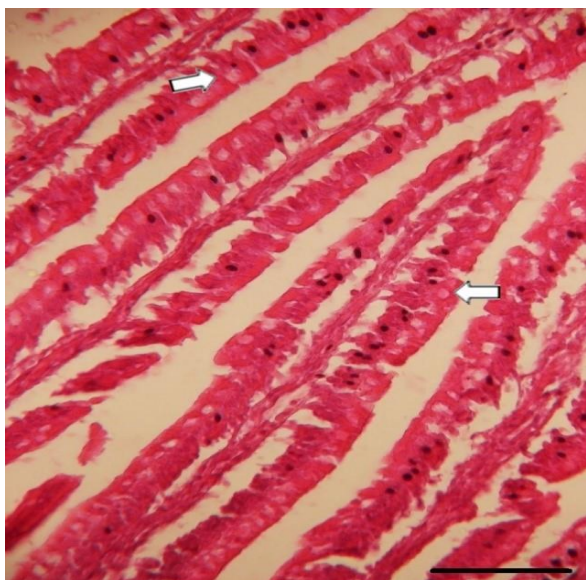


گروه کنترل ایجاد شده است. همان‌طور که در شکل ۱ مشاهده می‌شود، پرزهای روده باریک در گروه اول (گروه کنترل) نسبت به گروه‌های دریافت کننده سرکه

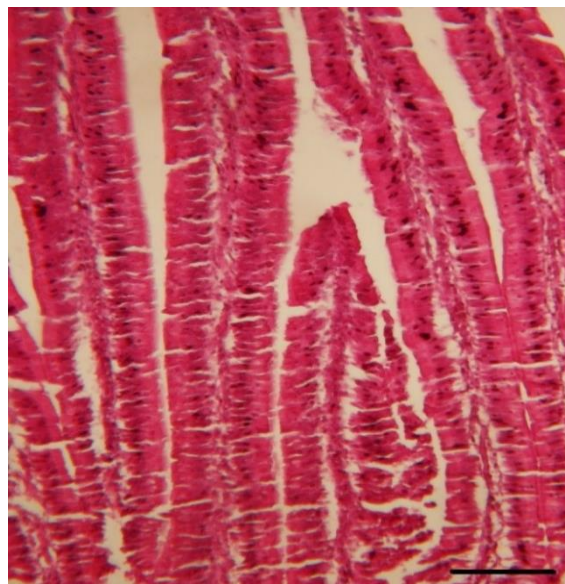


سیب) شامل طویل‌تر و فشرده‌تر شدن پرزهای روده می‌باشد که با سایر گروه‌های دریافت کننده سرکه سیب، در تعداد سلول‌های گابلت و عمق کریپت‌های غدد لیبرکوهن متفاوت بود بطوری‌که در پرندگان گروه چهارم، افزایش محسوسی در تعداد سلول‌های گابلت و عمق کریپت‌های لیبرکوهن نسبت به جوجه‌های سایر گروه‌ها مشاهده شد (اشکال ۴ و ۵).

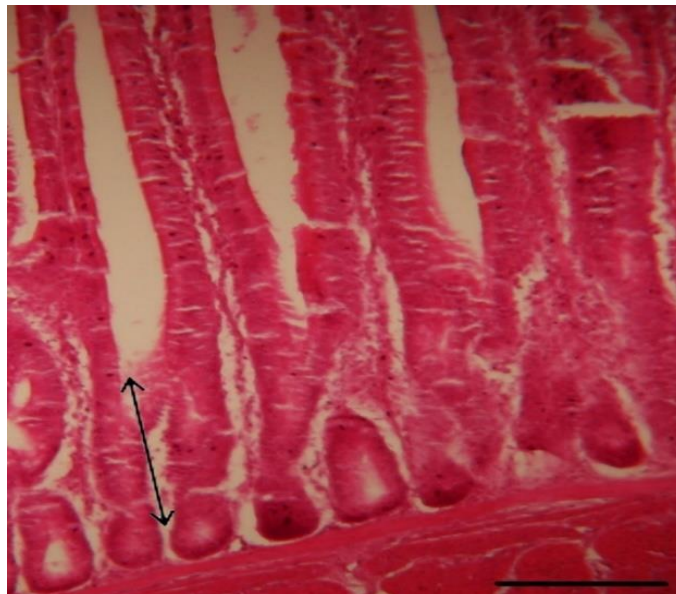
نتایج مربوط به تغییرات هیستوپاتولوژی روده باریک در گروه سوم (دریافت کننده جیره پایه+۲ درصد سرکه سیب) فشردگی بیشتر پرزهای روده باریک را نسبت به گروه‌های اول و دوم نشان داده است؛ اما این تفاوت بین گروه دوم و سوم محسوس نبود (شکل ۳). همچنین تغییرات هیستوپاتولوژیکی روده باریک در گروه چهارم (دریافت کننده جیره پایه+۳ درصد سرکه



شکل ۴- نمای میکروسکوپی از پرزهای روده باریک جوجه‌های گروه چهارم (دریافت کننده جیره پایه+۳ درصد سرکه سیب). ملاحظه می‌شود که علاوه بر طویل‌تر و فشرده‌تر شدن پرزها، تعداد سلول‌های گابلت به طور محسوسی افزایش یافت (رنگ آمیزی هماتوکسیلین-ائوزین، بزرگنمایی ۱۰۰×).



شکل ۳- نمای میکروسکوپی از پرزهای روده باریک جوجه‌های گروه سوم (دریافت کننده جیره پایه+۲ درصد سرکه سیب). فشردگی پرزهای روده در مقایسه با روده پرندگان گروه دوم اندکی بیشتر شده است (رنگ آمیزی هماتوکسیلین-ائوزین، بزرگنمایی ۱۰۰×).



شکل ۵- نمای میکروسکوپی از پرزهای روده باریک جوجه‌های گروه چهارم (دریافت‌کننده جیره پایه+۳ درصد سرکه سیب). مشاهده می‌گردد که علاوه بر طویل و فشرده شدن پرزها، عمق کریپت‌های غدد لیبرکوهن (از قاعده پرز تا ماهیچه مخاطی، پیکان دوطرفه) نیز به طور محسوسی افزایش یافته‌است (رنگ‌آمیزی هماتوکسیلین-ئوزین، بزرگنمایی  $\times 100$ ).

## بحث و نتیجه‌گیری

عمق کریپت نیز در تیمار حاوی ۱ درصد سرکه خرما در خوراک در مقایسه با سایر گروه‌ها افزایش یافته بود (Maghoul et al., 2020). در واقع مشابه با نتایج پژوهش حاضر، نتایج مطالعه فوق هم نشان داد که سرکه خرما همانند سرکه سیب، می‌تواند تأثیر مثبتی بر هیستوپاتولوژی روده داشته باشد. طبق تحقیقات ساریکا و همکاران در سال ۲۰۱۴ نیز ضایعات سرکه خرما در اواسط و انتهای دوره پرورش جوجه‌های گوشتی، سبب افزایش طول پرزها و عمق کریپت‌ها در روده کوچک گردید (Sarica et al., 2014). در طی مطالعاتی که توسط پلکانو و همکاران در سال ۲۰۰۵ و پائول و همکاران در سال ۲۰۰۷ صورت گرفته هم نشان داده‌شده که اسیدهای آلی باعث افزایش ارتفاع پرز و عرض کریپت‌ها در ایلئوم جوجه‌ها می‌شوند (Pelicano et al., 2005; Paul et al., 2007). طبق

بر اساس نتایج مطالعات هیستوپاتولوژیکی روده باریک در پژوهش حاضر، استفاده از سرکه سیب در جیره غذایی جوجه‌های گوشتی، سبب افزایش ارتفاع پرزهای روده، عمق کریپت‌های لایبرکوهن و تعداد سلول‌های گابلت پرزها می‌گردد (اشکال ۲، ۳، ۴ و ۵). در همین راستا، الشمری و باتکوفسکا در سال ۲۰۲۱ نشان دادند که مصرف سرکه سیب می‌تواند سبب افزایش ارتفاع پرز و نسبت ارتفاع پرز به عمق کریپت روده باریک در جوجه‌های گوشتی شود (AI-Shammari and Batkowska, 2021). همچنین ماغول و همکاران در سال ۲۰۲۰ گزارش کردند که ارتفاع و عرض پرزهای روده در تیمارهای حاوی ۱ درصد سرکه خرما در آب و ۲ درصد سرکه خرما در خوراک در مقایسه با گروه کنترل افزایش داشته‌است به طوری‌که

التهابی افزایش می‌یابد (Soltani *et al.*, 2009). اسیدهای آلی از طریق افزایش متابولیسم کبد، سبب افزایش وزن این ارگان می‌گردند (Islam, 2005). با این وجود، برخی از محققان تاثیری از اسیدهای آلی بر وزن کبد مشاهده نکردند (Brenes *et al.*, 2003, Antongiovanni *et al.*, 2007) و علت آن را می‌توان تفاوت در شرایط محیطی، میزان و یا نوع اسیدهای آلی اضافه شده به جیره غذایی ذکر کرد که نیازمند مطالعه بیشتری می‌باشد.

بر اساس نتایج به دست آمده از مطالعات بیوشیمیایی در تحقیق حاضر، استفاده از سرکه سیب در جیره غذایی جوجه‌های گوشتی، سبب کاهش میزان آنزیم‌های ALT و AST شد، اما این کاهش تنها در مورد آنزیم ALT معنی‌دار بود (جدول ۳). اگرچه به عقیده محققان، سنجش میزان فعالیت ALT در تشخیص بیماری‌های کبدی پرندگان ارزش چندانی ندارد؛ اما عده‌ای معتقدند که سنجش آن در بیماری‌های کبدی جوجه و اردک مفید می‌باشد (Mojabi, 2001). مشابه با نتایج پژوهش حاضر، سنگول و همکاران در سال ۲۰۰۸ طی پژوهشی نشان دادند که افزودن عصاره روغنی آویشن به عنوان یک افزودنی آنتی‌اکسیدانی، به جیره غذایی بلدرچین‌های ژاپنی نیز تأثیر معنی‌داری در سطح آنزیم ALP نداشته‌است (Sengul *et al.*, 2008). همچنین قره‌ویسی در سال ۲۰۱۸ گزارش کرده است که استفاده از سطوح مختلف پودر خارمریم به عنوان یک ترکیب فلاونوئیدی و آنتی‌اکسیدانی، می‌تواند غلظت آنزیم‌های ALT و AST را در جوجه‌های گوشتی به طور معنی‌داری کاهش دهد و از کبد محافظت کند (Gharahveysi, 2017). اگر چه نتایج پژوهش فوق در

گزارش محققان، پرزهای بلندتر از عبور سریع‌تر مواد جلوگیری کرده و سبب کاهش رطوبت محتویات روده و کاهش ضریب تبدیل غذایی می‌گردد. بنابراین، هرچه ارتفاع پرزها بیشتر باشد، ظرفیت جذبی روده باریک نیز، بیشتر می‌شود (Jahantigh *et al.*, 2021). بهبود وضعیت پرزهای روده ممکن است به دلیل عملکرد اسیدهای آلی مورد استفاده در رژیم غذایی باشد که می‌تواند سبب کاهش اسیدیته (pH) روده و کاهش کلونیزاسیون (Colonization) روده توسط میکروارگانیسم‌های مضر شوند (Iji *et al.*, 2001). کاهش تعداد باکتری‌های مضر روده ممکن است سبب افزایش مصرف مواد مغذی، تقویت توانایی سلول‌های اپیتلیال برای تکثیر و در نتیجه، بهبود ظرفیت جذب روده و عملکرد تولیدی گردد (Zeng *et al.*, 2015; Al-Shammari and Batkowska, 2021).

از طرف دیگر، در نتایج پژوهشی که توسط ایسلام در سال ۲۰۰۵ صورت گرفته، مشاهده شده که استفاده از اسید فوماریک به عنوان یک اسید آلی، افزایش معنی‌داری را در وزن کبد جوجه‌های گوشتی ایجاد می‌کند (Islam, 2005). همچنین محامد و همکاران در سال ۲۰۰۱ نشان دادند که سرکه سیب سبب افزایش معنی‌داری در میانگین وزن کبد موش‌های مورد مطالعه می‌شود (Mohamed *et al.*, 2001). مطابق با نتایج تحقیقات فوق، در پژوهش حاضر نیز نشان داده شد که با دریافت سرکه سیب از طریق جیره، وزن کبد به طور معنی‌داری افزایش پیدا می‌کند (جدول ۲). مطالعات نشان داده‌اند که اندام‌هایی مانند روده و کبد نقش مهمی در ساخت پروتئین‌ها، فعال‌کردن لئوسیت‌ها و تولید آنتی‌بادی‌ها دارند و وزن آن‌ها در پاسخ به واکنش‌های

های حاوی افزودنی‌های خوراکی به دلیل افزایش در قابلیت هضم و جذب مواد مغذی و افزایش پاسخ‌های ایمنی، موجب کاهش آسیب‌های ناشی از ترکیبات ضد مغذی، توکسین‌های روده‌ای، بیماری‌های کبدی و در نتیجه کاهش سطح سرمی برخی آنزیم‌های کبدی می‌گردند (Ordouny et al., 2017). به نظر می‌رسد مشاهده نشدن تاثیر معنی‌دار سرکه سیب بر روی برخی آنزیم‌های کبدی جوجه‌های گوشتی در آزمایش حاضر را بتوان به ناکافی بودن غلظت سرکه سیب یا مدت استفاده از آن نسبت داد.

با توجه به نتایج حاصله در طی تحقیق حاضر، که سرکه سیب توانست سبب کاهش آنزیم‌های کبدی، افزایش ارتفاع پرزهای روده، عمق کریپت‌های روده، تعداد سلول‌های گابلت و در نتیجه بهبود عملکرد روده جهت رشد و بهبود بازده غذایی شود، بنابراین به نظر می‌رسد که از سرکه سیب می‌توان به عنوان یک افزودنی مفید در جیره طیور استفاده کرد. با این حال، تحقیقات بیشتری برای درک بهتر مکانیسم‌های زیربنایی اثرات مشاهده شده و تعیین دوز و مدت زمان بهینه درمان مورد نیاز است. علاوه بر این، می‌توان از فاکتورهای کبدی که مخصوص طیور است و همچنین از هیستوپاتولوژی کبدی، برای درک بهتر اثرگذاری سرکه سیب بر عملکرد کبد طیور نیز استفاده کرد.

### سپاسگزاری

بدین وسیله از زحمات کارکنان محترم آزمایشگاه‌های بیوشیمی و پاتولوژی دانشکده دامپزشکی دانشگاه زابل تقدیر و تشکر می‌گردد.

راستای نتایج تحقیق حاضر بود، اما به نظر می‌رسد که باید اختلاف آماری موجود در میزان AST را به نوع افزودنی و میزان آن مرتبط دانست. حسینی و همکاران در سال ۲۰۱۲ در تحقیقی گزارش کردند که مصرف پودر ساقه زردچوبه، که یک افزودنی آنتی‌اکسیدانی است، کاهش معنی‌داری را در میزان هر سه آنزیم AST، ALT و ALP در جوجه‌های گوشتی ایجاد می‌کند (Hosseini-Vashan et al., 2012). تومار و همکاران نیز در سال ۲۰۲۰، طی تحقیقی بر روی جوجه‌های گوشتی، نشان دادند که اسید بوتریک به عنوان یک اسید آلی، سبب کاهش معنی‌داری در میزان آنزیم‌های ALT، AST و ALP می‌شود (Tomar et al., 2020). همچنین در پژوهشی که توسط هدایتی و همکاران در سال ۲۰۱۵ بر روی جوجه‌های گوشتی صورت گرفته، نشان داده شده که اسیدهای آلی کاهش معنی‌داری را در میزان آنزیم ALP ایجاد می‌کنند. همچنین در تحقیق مذکور، اسیدهای آلی، آنزیم‌های AST و ALT را کاهش دادند اما این کاهش معنی‌دار نبود (Hedayati et al., 2015). براساس نتایج تحقیق نورمحمدی و همکاران در سال ۲۰۱۰، افزودن اسید سیتریک به میزان ۶ درصد به جیره غذایی، کاهش معنی‌داری در میزان آنزیم ALP جوجه‌های گوشتی ایجاد کرد اما در تحقیق فوق نیز تغییر معنی‌داری در میزان فعالیت آنزیم‌های AST و ALT مشاهده نشد (Nourmohammadi et al., 2010). نورمحمدی و خسروی‌نیا نیز در سال ۲۰۱۵، گزارش کردند که اسید سیتریک تنها سبب کاهش معنی‌داری در میزان آنزیم ALP در جوجه‌های گوشتی می‌شود (Nourmohammadi and Khosravinia, 2015). جیره

## تعارض منافع

نویسندگان اعلام می‌دارند که هیچ‌گونه تضاد منافی ندارند.

## منابع

- Al-Shammari, K.I.A. and Batkowska, J. (2021). The antioxidative impact of dietary vinegar and rocket salad on the productivity, serum oxidation system, and duodenal histology of chickens. *Animals*, 11(8): 2277.
- Antongiovanni, M., Buccioni, A., Petacchi, F., Leeson, S., Minieri, S., Martini, A. *et al.* (2007). Butyric acid glycerides in the diet of broiler chickens: effects on gut histology and carcass composition. *Italian Journal of Animal Science*, 6(1): 19-25.
- Brenes, A., Viveros, A., Arija, I., Centeno, C., Pizarro, M. and Bravo, C. (2003). The effect of citric acid and microbial phytase on mineral utilization in broiler chicks. *Animal Feed Science and Technology*, 110(1-4): 201-219.
- Budak, N.H., Kumbul Doguc, D., Savas, C.M., Seydim, A.C., Kok Tas, T., Ciris, M.I. *et al.* (2011). Effects of apple cider vinegars produced with different techniques on blood lipids in high-cholesterol-fed rats. *Journal of Agricultural and Food Chemistry*, 59(12): 6638-6644.
- Dorosti, F., Najafi, R. and Aghazadeh, A.M. (2016). Effect of red grapes vinegar and *Pediococcus acidilactici* bacteria supplementation on growth performance, immune system and some carcass traits of broiler chickens. *Animal Science Research*, 17(1): 41-53. [In Persian]
- Elagib, H., El-Amin, W. and Malik, H.E.E. (2015). Effect of dietary garlic (*Allium sativum*) supplementation as feed additive on broiler performance and blood profile. *Journal of Animal Science Advances*, 3(2): 58-64
- Garcia, V., Catala-Gregori, P., Hernandez, F., Megias, M.D and Madrid, J. (2007). Effect of formic acid and plant extracts on growth, nutrient digestibility, intestine mucosa morphology, and meat yield of broilers. *Journal of Applied Poultry Research*, 16(4): 555-562.
- Gharahveysi, S. (2017). Effects of milk thistle powder on performance, blood parameters and liver enzymes of broiler chickens. *Journal of Animal Production*, 19(4): 879-889. [In Persian]
- Hedayati, M., Manafi, M., Khalaji, S., Yari, M., Esapour, A., Nazari, E. *et al.* (2015). Combination effect of probiotic and organic acids on blood biochemistry and immunity parameters of broilers. *International Journal of Agriculture Innovations and Research*, 3(4): 1288-1293.
- Hosseini-Vashan, S., Golian, A., Yaghobfar, A., Zarban, A., Afzali, N. and Esmaili Nasab, P. (2012). Antioxidant status, immune system, blood metabolites and carcass characteristic of broiler chickens fed turmeric rhizome powder under heat stress. *African Journal of Biotechnology*, 11(94): 16118-16125.
- Iji, P.A., Saki, A.A. and Tivey, D. (2001). Intestinal development and body growth of broiler chicks on diets supplemented with non-starch polysaccharides. *Animal Feed Science and Technology*, 89(3-4): 175-188.
- Islam, K.S. (2005). Dose titration, tolerance and compatibility of some feed additives in broiler.
- Jahantigh, M., Kalantari, H., Davari, S.A. and Saadati, D. (2021). Effects of dietary vinegar on performance, immune response and small intestine histomorphology in 1 to 28 day broiler chickens. *Veterinary Medicine and Science*, 7(3): 766-772.
- Kandeel, S. and Elkaliny, H.H. (2020). The possible protective effect of apple cider vinegar on mercuric chloride-induced changes on rat hepatocytes: immunohistochemical and ultrastructure study. *Journal of Microscopy and Ultrastructure*, 8(3): 126.

- Maghoul, M., Kermanshahi, H., Majidzadeh-Heravi, R. and Javadmanesh, A. (2020). Effects of Different Levels of Date Waste Vinegar in Diet and Water on Growth Performance, Gastrointestinal Tract Morphology, Ileal Microflora and Immune Response of Broilers. *Poultry Science Journal*, 8(2): 247-255.
- Mohamed, E.O., Mohamed, S.M. and Mohamed, K.A. (2001). The effect of cider vinegar on some nutritional and physiological parameters in mice. *The Journal of the Egyptian Public Health Association*, 76(1-2): 17-36.
- Mojabi, A. (2001). *Veterinary clinical biochemistry*. 1st ed., Tehran: Noorbakhsh Publications, pp: 360-371. [In Persian]
- Nourmohammadi, R., Hosseini, S.M. and Farhangfar, H. (2010). Effect of dietary acidification on some blood parameters and weekly performance of broiler chickens. *Journal of Animal and Veterinary Advances*, 9(24): 3092-3097.
- Nourmohammadi, R. and Khosravinia, H. (2015). Acidic stress caused by dietary administration of citric acid in broiler chickens. *Archives Animal Breeding*, 58(2): 309-315.
- Omar, N.A.A., Allithy, A., Faleh, F.M., Mariah, R.A., Ayat, M.M.A., Shafik, S.R., *et al.* (2015). Apple cider vinegar (a prophetic medicine remedy) protects against nicotine hepatotoxicity: a histopathological and biochemical report. *American Journal of Cancer Prevention*, 3: 122-127.
- Ordouny, P., Mirzadeh, K., Mohammadabadi, T. and Bojarpour, M. (2017). The effect of different levels of wild pistachio leaves (*Pistacia atlantica*), on liver enzymes, blood parameters and performance indicators of broiler chickens. *Journal of Animal Production*, 19(3): 601-612. [In Persian].
- Paul, S.K., Halder, G., Mondal, M.K. and Samanta, G. (2007). Effect of organic acid salt on the performance and gut health of broiler chicken. *The Journal of Poultry Science*, 44(4): 389-395.
- Pelicano, E.R.L., Souza, P.A., Souza, H.B.A., Figueiredo, D.F., Boiago, M.M., Carvalho, S.R. *et al.* (2005). Intestinal mucosa development in broiler chickens fed natural growth promoters. *Brazilian Journal of Poultry Science*, 7: 221-229.
- Ronak, M., Farah, F., Vahid, N. and Siamak Asri, R. (2013). Assessment of the amount of hepatohistopathological and enzymatic changes after chronic lead intoxication in utero and throughout life in rat. *Qom University of Medical Sciences Journal*, 7 (2): 27-34
- Saeid, J., Mohamed, A. and Baddy, M.A. (2013). Effect of garlic powder (*Allium sativum*) and black seed (*Nigella sativa*) on broiler growth performance and intestinal morphology. *Iranian Journal of Applied Animal Science*, 3(1): 185-188.
- Sankpal, A.A. (2019). An overview on types, medicinal uses and production of vinegar. *Pharma Innov. Hournal*, 8(6): 1083-1087.
- Sarıca, S., Suiçmez, M., Çördük, M., Özdemir, D. and Berberoglu, E. (2014). Effects of oregano essential oil supplementation to diets of broiler chicks with delayed feeding after hatching. Morphological development of small intestine segments. *Italian Journal of Animal Science*, 13(2): 3172.
- Sengul, T., Yurtseven, S., Cetin, M., Koçyiğit, A. and Sogut, B. (2008). Effect of thyme (*T-vulgaris*) extracts on fattening performance, some blood parameters, oxidative stress and DNA damage in Japanese quails. *Journal of Animal and Feed Sciences*, 17(4): 608-620.
- Soltani, M., Larypoor, M., Akhavan sepahy, A. and Pirali Hamedani, M (2009). Effect of Allicin of Garlic on Production Nitric Oxide of Macrophage to *Candida Albicans*. *Journal of Medicinal Plants*, 8(29) :164-170. [In Persian]
- Soltan, S. and Shehata, M. (2012). Antidiabetic and hypocholesrolemic effect of different types of vinegar in rats. *Life Science Journal*, 9(4): 2141-2151.
- Tomar, K., Kumar, R., Yadav, S., Sahu, D., Roy, D. and Tiwari, S. (2020). Effect of feeding organic acid on blood biochemical parameters in commercial broiler. *International Journal of Chemical Studies*, 8(6): 260-262.

- 
- Xu, Z., Hu, C., Xia, M., Zhan, X. and Wang, M. (2003). Effects of dietary fructooligosaccharide on digestive enzyme activities, intestinal microflora and morphology of male broilers. *Poultry Science*, 82(6): 1030-1036.
  - Zeng, Z., Zhang, S., Wang, H. and Piao, X. (2015). Essential oil and aromatic plants as feed additives in non-ruminant nutrition: a review. *Journal of Animal Science and Biotechnology*, 6(1): 1-10.