

گزارش اصلاح جراحی یک مورد بیرون زدگی آلت تناسلی (penile prolapse) در لاک پشت



JOURNAL OF VETERINARY CLINICAL RESEARCH

حمید محی الدین^{۱*}، حمیدرضا فتاحیان^۲

۱- دانشگاه آزاد اسلامی، واحد گرمسار، دانشکده دامپزشکی، گروه علوم درمانگاهی، گرمسار، ایران

۲- دانشگاه آزاد اسلامی، واحد علوم و تحقیقات، دانشکده علوم تخصصی دامپزشکی، گروه

آموزشی جراحی، تهران، ایران

*نویسنده مسئول: Hmohyeddin@yahoo.com

دوره چهارم، شماره دوم، تابستان ۱۳۹۲

صفحات ۱۴۲-۱۳۷

دریافت مقاله: ۹۲/۳/۱۶

پذیرش مقاله: ۹۲/۵/۲

چکیده

آلت تناسلی در لاک پشتهای نر به صورت ساختاری داخلی، دولوبی و به رنگ بنفش تیره تا سیاه می‌باشد که تنها در تولید مثل ایفای نقش کرده و هیچ نقشی در دفع ادرار ندارد. این عضو از نظر عوارض بالینی در مواردی نظیر پرولاپس، فلجی آلت تناسلی و پارافیموزیس دارای اهمیت است. پارافیموزیس عبارتست از تورم و پرخونی غیر قابل بازگشت آلت تناسلی که در اثر عواملی نظیر استرس در لاک پشتهای خشکی زی بوجود می‌آید و این حالت بندرت در لاک پشتهای دریایی یافت می‌شود.

یک لاک پشت با سابقه سقوط در چاه به کلینیک بخش خصوصی ارجاع شد. در معاینه بالینی توده‌ای دو لوبی و به رنگ بنفش تیره که از ناحیه مقعد حیوان بیرون زده بود مشاهده گردید. جهت بررسی بیشتر از حیوان در حالت گماریهای جانبی و پشتی- شکمی رادیوگراف تهیه و تنها توده‌ای با اپاسیته بافت نرم در ناحیه خلف حیوان و زیر دم تشخیص داده شد. پس از تشخیص توده مذکوره دلیل احتقان بیش از حد، ادم شدید و همچنین نکروز بافت‌های سطحی، تصمیم نهایی بر قطع عضو قرار گرفت. در عارضه پرولاپس پنیس در لاک پشت، اگر بافت پنیس همچنان زنده و سالم باشد ابتدا آن را تمیز کرده و سپس تحت بیهوشی آن را به داخل کلوکاک برمی‌گردانیم. ادم شدید در ناحیه می‌تواند به وسیله کمپرس سرد و یا با استفاده از مایعات هایپرتونیک که به صورت موضعی به کار گرفته می‌شوند کنترل شود. اگر پنیس نکروتیک شده باشد و یا به صورت توده‌ای کاملاً حجیم دچار احتقان شده باشد یا آسیب دیده باشد قطع عضو به عنوان راه حل نهایی پیشنهاد می‌شود.

واژه‌های کلیدی: پرولاپس، آلت تناسلی، جراحی ترمیمی، لاک پشت



JOURNAL OF VETERINARY CLINICAL RESEARCH

J.Vet.Clin.Res 4(2)137-142, 2013

Received: June 6, 2013

Accepted: July 24, 2013

The clinical report of prolapsed penis amputation in a land turtle

Mohyeddin, H.^{*1}, Fattahian, H.R.²

1- Department of Clinical Sciences, Faculty of Veterinary Medicine, Garmsar Branch, Islamic Azad University, Garmsar, Iran

2- Department of Surgery, Faculty of Specialized Veterinary Sciences, Science and Research Branch, Islamic Azad University, Tehran, Iran

** Corresponding author: Hmohyeddin@yahoo.com*

Abstract

Male genital organ in turtles is an internal deep purple to black fleshy structure with two lobes that use in copulation and it hasn't any role in urination. Prolapse, penile paralysis and paraphimosis are conditions affect turtle's penis. Paraphimosis is swelling and congestion of penis caused by some factors such as stress in land turtles. It is rare in water turtles. A land turtle was referred to private small animal clinic with a history of falling in a deep wail. When he brought out of the wail, the owner noticed a swelling under his tail. There was a prolapsed deep purple mass with two lobes in anal region in clinical examinations. Dorso-ventral and lateral radiographs were taken. Radiographs showed just a soft tissue mass at the anal regions. Tentative diagnosis of the penile prolapsed were made. The mass was removed by surgical methods and pathology diagnosed it was penis and confirmed prolapsed with necrotic tissue of penis. Post surgical complications were anorexia, absence of defecation for five days despite of treatment with antibiotics therapy for 3 weeks. Appetite and defecation back to normal after removing the legated sutures. Prolapsed of the penis can be treated by lubricating the penis and pushing it back to cloacae but in this case surgical approach was chosen because of ischemia and necrosis.

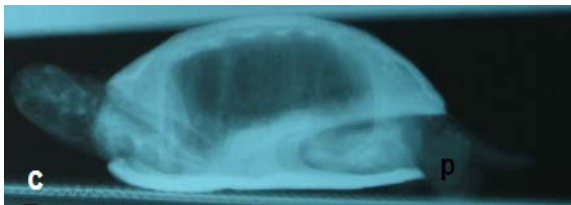
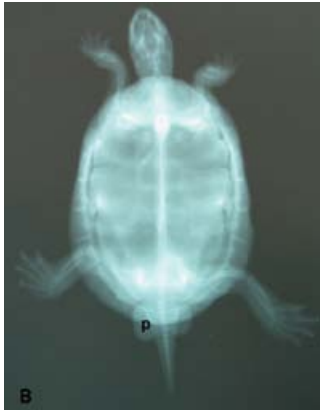Key words: Prolapse, Penis, Surgical reconstruction, Turtle

مقدمه

اندام تناسلی در لاک پشت‌های نر به صورتی است که بیضه‌ها به رنگ صورتی تا زرد، به اشکال گرد، بیضوی و دراز که از قدام کلیه‌ها شروع شده و مقداری تا زیر کلیه‌ها ادامه پیدا میکند آلت تناسلی در لاک پشت‌های نر به صورت ساختاری داخلی، دولوبی و به رنگ بنفش تیره تا سیاه می‌باشد که تنها در تولید مثل ایفای نقش کرده و هیچ نقشی در دفع ادرار ندارد (۵،۴،۱). این عضو از نظر عوارض بالینی در مواردی نظیر پرولاپس، فلجی آلت تناسلی و پارافیموزیس دارای اهمیت است. پارافیموزیس عبارتست از تورم و پرخونی غیر قابل بازگشت آلت تناسلی که در اثر عواملی نظیر استرس در لاک پشت‌های خشکی زی بوجود می‌آید و این حالت بندرت در لاک پشت‌های دریایی یافت می‌شود (۶،۵،۴).

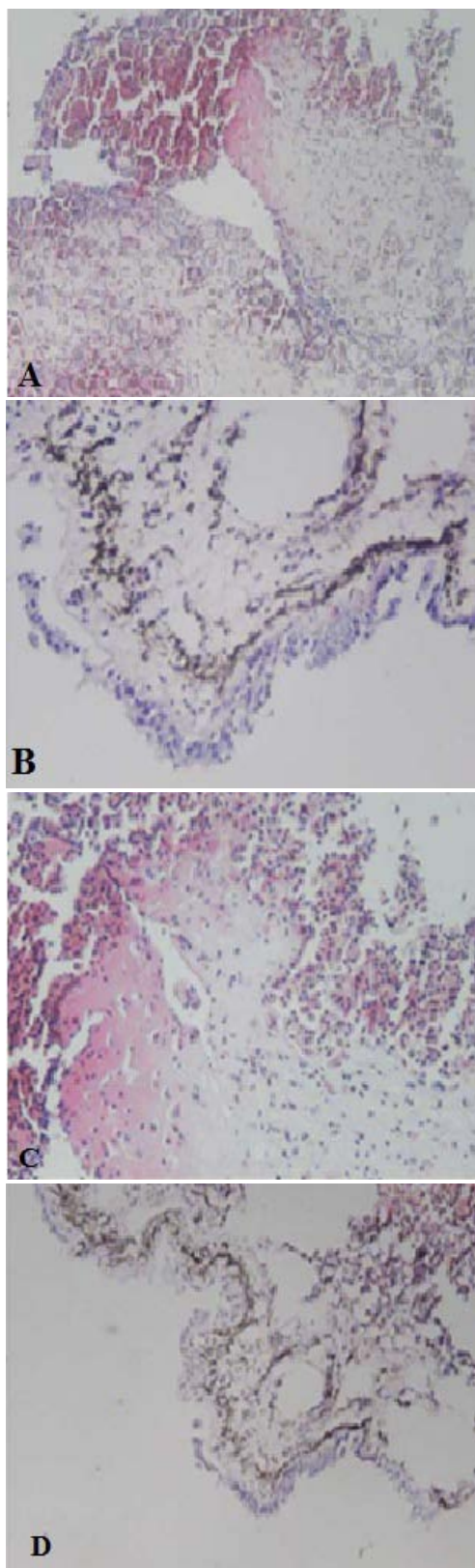
توصیف بیمار

در گزارش اخیر یک مورد لاک پشت با سابقه سقوط در چاه به کلینیک بخش خصوصی ارجاع شد. در معاینه بالینی تنها موردی که جلب نظر می‌کرد وجود توده‌ای دو لوبی و به رنگ بنفش تیره که از ناحیه مقعد حیوان بیرون زده بود. جهت بررسی بیشتر از حیوان در حالت گماریهای جانبی، پشتی - شکمی و شکمی - پشتی رادیوگراف اخذ شد (تصویر ۱ B و C) و نشانه‌ای دال بر وجود شکستگی لاک پشتی (Carapace) و شکمی (Plastron) یا آسیب اسکلتی ناشی از بیماری‌های متابولیک نظیر هیپرپاراتیروئیدسم ثانویه تغذیه‌ای در حیوان مشاهده نگردید. تنها نشانه رادیوگرافیک قابل توجه وجود یک توده بافت نرم دارای دو لوب بیرون زده از کلوک بدون هیچ ناحیه از کلسیفیکاسیونی در داخل آن بود. (تصویر ۱)



تصویر ۱- تصویر A نمای شکمی از توده بیرون زده از ناحیه کلوک (p)، تصویر B رادیوگرافی از نمای پشتی - شکمی و تصویر C نمای جانبی از توده بیرون زده از ناحیه کلوک (p).

پس از تشخیص توده مذکور و به دلیل احتقان بیش از حد و همچنین، به دلیل عدم موفقیت در بازگرداندن توده با استفاده از مواد لوبریکانت نظیر ژل و پارافین، ادم شدید بدون بازگشت و عدم کاهش ادم به وسیله کمپرس یخ و همچنین نکروز بافت‌های سطحی، تصمیم نهایی بر قطع عضو قرار گرفت. پس از تزریق ۴ میلی لیتر لیدوکائین ۲ درصد همراه با اپی نفرین به صورت موضعی توده مزبور قسمت دیستال پنیس از قسمت شکمی کلواک جدا شد. در اینحالت با استفاده از یک پنس خونبند پایه پنیس گرفته شد با برشی کامل از ناحیه برداشته شد قسمت موکوسال کلواک در نزدیکی باقیمانده پنیس (Stump penis) به روش ساده سرتاسری و با استفاده از نخ ویکریل ۲-۰ بخیه زده شد و پس از برداشتن پنس هیپوگنونه خونریزی هم در ناحیه مشاهده نگردید. پس از آن تا دور ناحیه با استفاده از نخ نایلون ۲-۰ و با الگوی ساده تکی بخیه زده شد (تصویر ۳). پس از جراحی علیرغم آنتی بیوتیک تراپی و درمان‌های حمایتی حیوان دچار بی اشتهایی و عدم توانایی در دفع (یبوست) به مدت پنج روز گردید که با برداشتن بخیه‌های تک ساده خارجی به وضعیت نرمال بازگشت. آنتی بیوتیک تراپی به مدت سه هفته ادامه داشت. چس از بررسی‌های هیستوپاتولوژیک از نمونه مذکور و رنگ آمیزی به روش هماتوکسیلین-ائوزین (H&E) التهاب و پرخونی در بافت‌های پیوندی اطراف به همراه تخریب بافت اپیتلیال سطحی و ادم شدید در ناحیه بود. همچنین تعداد کمی سلول التهابی تک هسته‌ای هم در نمونه‌های پاتولوژیک قابل تشخیص بود که نشانه گذشت زمان کم از شروع حادثه برای بیمار می باشد. (تصویر ۲ (A تا D)).

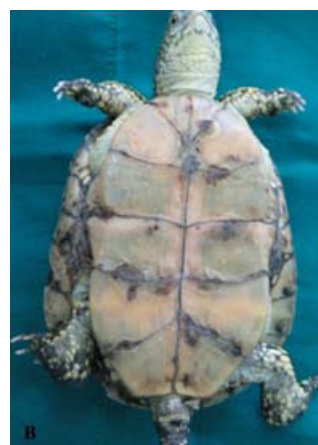
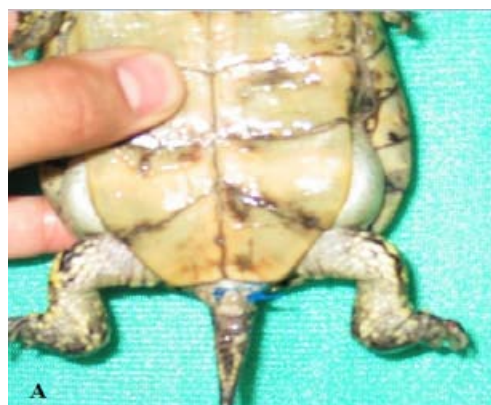
تصویر ۲- مقاطع آسیب شناسی از توده بیرون زده از کلواک، A و C پرخونی و ادم شدید در بافت‌های پیوندی به همراه نفوذ سلول‌های التهابی تک هسته‌ای، B و D نشان دهنده نکروز بافت پوششی سطحی

صحیحی نمی باشد و این حالات در لاکپشتها، تنها یک نوع ناتوانی آناتومیک می باشد. (۲)

یکی از رایج ترین علل پرولاپس پنیس در لاکپشتهای که در اسارت زندگی می کنند (لاکپشتهای خانگی) عارضه هایپریپاراتیروئیدیسم ثانویه تغذیه ای است که با توجه به رادیو گرافهای جانبی و شکمی- پشتی در بیمار اخیر عارضه فوق تائید نمی گردد بعلاوه که در عارضه فوق لاکهای حیوان کوچکتر از حد طبیعی دیده می شوند و بدن حیوان به نظر خارج از لاکها رشد می کند و کلواک و پنیس بیرون زده دیده می شوند. در این بیماران یک لاک حجیم پیچ خورده ممکن است توجه صاحب حیوان را به اندازه یک پنیس بیرون زده جلب نکند. در این بیماران قطع پنیس (Penile amputation) و درمان هایپریپاراتیروئیدیسم ثانویه تغذیه ای توصیه می شود. (۱،۴،۳).

لاکپشت سانان همچنین بدون اینکه به عوارض متابولیک هم دچار شوند ممکن است به عارضه پرولاپس پنیس مبتلا بشوند (۴). علل دیگر ابتلا به این عارضه بسیار متنوع هستند من جمله این عارضه می تواند کاملا به صورت ایدیو پاتیک ایجاد شده باشد همچنین به دنبال یبوست یا زور زدن متعاقب گیر کردن اجسام خارجی نظیر سنگ و شن، سنگهای ادراری در مثانه یا کلواک، انگلها هم می تواند رخ بدهد (۴). نارساییهای عصبی در کلواک یا عضله عقب کشنده پنیس (Retractor penis muscle) نظیر آسیبهای نخاعی یا پارگی عضله عقب کشنده پنیس نیز می توانند منجر به ایجاد این عارضه گردند. تحریک پنیس می تواند منجر به عفونت های باکتریایی، ویروسی و یا قارچی و همچنین ایجاد میاز در ناحیه شود. آسیب به پنیس می تواند در نتیجه جفت گیری های متعدد و خشن و نیز اختلال در مقاربت (Coitus interrupts) نیز ایجاد شود. در لاکپشتهای آبی گاه پارگی پنیس (Penile laceration) به دلیل خودانزالی در اثر مالش پنیس به سنگها و صخره های کف آب رخ می دهد (۴،۱). در مورد بیمار حاضر عاملی که منجر به بیرون



تصویر ۳- تصویر A بعد از جراحی پنکتومی و تصویر B بعد از برداشت بخیه ها

نتیجه گیری و کاربرد بالینی

لاک پشت سانان در بعضی از مواقع دچار عارضه بیرون زدگی آلت تناسلی یا پرولاپس پنیس (Penile prolapse) می شوند. عارضه بیرون زدگی آلت تناسلی (پرولاپس پنیس) به علت عواملی نظیر انقباض سوراخ کلواک (Constriction of cloacal opening) یا عقب کشیدگی کلواک (Retraction of cloaca) می تواند ایجاد شده باشد. عارضه فیموز انقباض ناحیه سوراخ قضیب (Preputial orifice) است که مانع از عقب رفتن قضیب از روی پنیس بیرون زده می شود. پارافیموزیس عقب کشیده شدن ناحیه قضیب است که منجر به بیرون زدن آلت تناسلی می گردد (۲،۴). و از انجایی که لاکپشت سانان قضیب ندارند نسبت دادن فیموز یا پارافیموزیس در لاکپشت به نظر نام گذاری

References

1. Boyer, T.H., Boyer, D.M. (1996) Turtles, tortoises, and terrapins. In: Mader, Douglas R. (ed.) Reptile Medicine and Surgery. W.B. Saunders Co. Philadelphia, PA.
2. Dorland's illustrated medical dictionary. 26th edition: Philadelphia: WB Saunders Company; 1985.
3. Highfield, A.C. (1996) Practical Encyclopedia of Keeping and Breeding Tortoises and Freshwater Turtles. Carapace Press, London.
4. Innis, C.J., Boyer, B.H. (2002) Chelonian reproductive disorders. *Vet Clin Exot Anim.* 5 (3): 555-578.
5. Johnson-Delaney, C.A; Harrison, LR. (2000) Exotic Companion Medicine Handbook for Veterinarians. Zoological Education Network, Inc. Lake Worth, Florida; 2000.
6. McArthur, S.D.J., Wilkinson, R.J., Barrows, M.G. (2002) Tortoises and turtles. In Meredith, A; Redrobe, S. (eds.) British Small Animal Veterinary Association (BSAVA) Manual of Exotic Pets, Fourth Edition. Quedgeley, Gloucester, England.

زدگی آلت تناسلی شده بود ظاهراً استرس ناشی از سقوط به چاه بود چرا که نشانه‌ای از آسیب‌های ستون مهره، جفتگیری و دیگر موارد بالا قابل مشاهده نبود.

لاکپشته‌های نر گاه‌ها با مالیدن قسمت عقب لاک یا مالش اطراف ناحیه کلوک می‌توانند دچار نعوظ گردند. اگر پنیس در طی چند ساعت به داخل کلوک برگشت، جایی برای نگرانی وجود ندارد. اگر به داخل کلوک باز نگشت باید معاینه شود. اگر بافت پنیس همچنان زنده و سالم است ابتدا آن را تمیز کرده و سپس تحت بیهوشی آن را به داخل کلوک برمی‌گردانیم. ادم شدید در ناحیه می‌تواند به وسیله کمپرس سرد و یا با استفاده از مایعات هایپرتونیک که به صورت موضعی به کار گرفته می‌شوند کنترل شود. استفاده از بخیه سرکیسه‌ای (Purse string suture) در اطراف کلوک برای مدت چند هفته توصیه می‌شود. خروجی کلوک به اندازه کافی برای خروج مدفوع و اورات باز هست لیکن به پنیس اجازه خروج نمی‌دهد (۴).

اگر آلت تناسلی نکروتیک شده باشد و یا به صورت توده‌ای کاملاً حجیم دچار احتقان شده باشد یا آسیب دیده باشد قطع عضو و البته انتی بیوتیک تراپی به مدت سه هفته بعد از جراحی توصیه می‌گردد. در بیمار حاضر بعد از جراحی قطع پنیس پرولاپس کرده حیوان به مدت پنج روز دچار بیوست و بی اشتها شد از این جهت بخیه‌های ساده تکی اطراف کلوک برداشته و بعد از دو روز حیوان به وضعیت نرمال بازگشت.