

# مقایسه دو روش درمان زخمهای آلوده به لارو مگس در سگهای ارجاعی به بیمارستان دانشکده دامپزشکی



JOURNAL OF VETERINARY CLINICAL RESEARCH

سروش محیط مافی<sup>۱\*</sup>، سید شاپور رضا شجاعی<sup>۲</sup>

۱- دانشگاه آزاد اسلامی، واحد کرج، دانشکده دامپزشکی، گروه علوم در مانگامی، کرج، ایران

۲- دانشگاه آزاد اسلامی، واحد کرج، دانشکده دامپزشکی، گروه پاتوبیولوژی، کرج، ایران

\* نویسنده مسئول: [mohitmafi@kiau.ac.ir](mailto:mohitmafi@kiau.ac.ir)

سال دوم، شماره دوم، بهار ۱۳۹۰

صفحات ۱۲۳-۱۱۶

## چکیده

بافتهای مرده و ترشحات زخمها باعث جذب مگس ها میشوند. در اثر تخم گذاری مگسها در زخم و نهایتا تبدیل تخم به لارو، زخم به لارو مگس آلوده می شود که به آن میازیس زخمهای باز گفته می شود. مهمترین رکن در درمان میازیس، خارج کردن تمامی لاروها از زخم و کنترل عفونت می باشد. تبدیل تخم به لارو قابل مشاهده تقریبا به ۳ روز زمان نیاز دارد و بنابراین پس از درمان اولیه، امکان آلودگی مجدد حتی در محیط عاری از مگس وجود خواهد داشت.

این بررسی با هدف ارزیابی دو روش درمان شامل: ۱- استفاده موضعی از کرم پرمترین ۵٪ و خارج کردن مکانیکی لاروها و ۲- خارج کردن مکانیکی لاروها بدون استفاده از پرمترین بر روی ۸ مورد از مراجعات کلینیک انجام شده است. در کلیه موارد پس از خارج کردن لاروها، درمان ضد میکروبی تا ۵ روز ادامه یافت و جهت دور کردن حشرات از زخم، آموزش های لازم به صاحبان حیوانات داده شد. جهت ارزیابی هر یک از روشهای درمانی، وضعیت آلودگی مجدد به لارو و وضعیت التیام زخم طی ۳ ویزیت بعدی با فواصل ۳ روزه بررسی و ثبت گردید.

نتایج این بررسی نشان داد که اگرچه استفاده از کرم پرمترین ۵٪ در درمان میازیس موثر بوده و باعث اطمینان از عدم آلودگی مجدد می گردد ولی باعث طولانی شدن مراحل التیام می گردد در حالی که خارج کردن مکانیکی لاروها بدون استفاده از پرمترین کمترین میزان آسیب بافتی را ایجاد میکند ولی امکان آلودگی مجدد به میاز وجود خواهد داشت. بنابراین در صورت استفاده از روش خارج کردن مکانیکی لاروها بدون استفاده از سموم موضعی، لازم است حداقل ۲ ویزیت به فواصل ۳ روزه جهت اطمینان از عدم آلودگی مجدد به میاز انجام شود.

واژه های کلیدی: میاز، التیام زخم، پرمترین



JOURNAL OF VETERINARY CLINICAL RESEARCH

J.Vet.Clin.Res 2(1)116-123, 2011

## Comparison of the two treatment protocols for wound myiasis in dogs referred to veterinary teaching hospital

Mohit Mafi, S.<sup>1\*</sup>, Shojaei, S.Sh.R<sup>2</sup>

*1- Department of clinical sciences, Faculty of veterinary medicine, Karaj branch, Islamic Azad University, Karaj, Iran*

*2- Department of pathobiology, Faculty of veterinary medicine, Karaj branch, Islamic Azad University, Karaj, Iran*

**\*Corresponding author:** mohitmafi@kiaau.ac.ir

Wound discharge and necrotized tissue are attractive for flies to lay their eggs on wounds. Open wound myiasis occurs when the eggs convert to larva and they start to feed on debris and discharges of the wound. Complete removal of larva and controlling the infection are the important steps for wound myiasis treatment. At least three days of hatching is required for converting the eggs to larva. Re-infestation of wounds may occur, even in a fly free environment, as the flies lay their eggs on different days. This study was conducted to compare the effectiveness of mechanical removal of maggots with or without application of Permethrin 5% Cream on 8 dogs suffering from wound myiasis. To evaluate the effectiveness of the two treatment protocols, re-infestation and wound healing were monitored on third, sixth and ninth days post treatment.

Results showed that, although Permethrin 5% cream will prevent the re-infestation of wounds by larva, but have some adverse effects on wound healing. In comparison, mechanical removal of the larva without application of Permetrin will not prevent the re-infestation while provide an optimal wound healing process.

According to the results, a minimum of two examinations with three days interval is necessary for the assurance of elimination of all larvas for wound myiasis treatment.

**Key words:** Myiasis, Wound healing, Permethrin

مقدمه

آلودگی زخمهای باز به میاز در اثر تخم گذاری مگس ها در بافتهای مرده و تبدیل تخم به لارو ایجاد میشود. لارو مگس از بافتهای مرده و ترشحات زخم تغذیه کرده و در برخی مواقع با ایجاد کانال هایی به اعماق زخم نفوذ کرده و از آن تغذیه می کند. شدت واکنش و عوارض ایجاد شده بستگی به محل ضایعه دارد (۱۰ و ۱۲ و ۱۴).

تبدیل تخم مگس به لارو قابل مشاهده حداقل به ۳ روز زمان نیاز دارد و از آنجایی که آلودگی به تخم مگس میتواند در روزهای مختلف انجام شده باشد ممکن است در هنگام درمان، تخم ها و یا لاروهای غیر قابل مشاهده ای در زخم وجود داشته باشند که علی رغم جلوگیری از تماس دوباره مگس ها با زخم مجددا باعث ظهور میاز در زخم گردد (۱۳ و ۲۴).

درمان میاز مبتنی بر خارج کردن تمامی لاروها از موضع می باشد. به علت تحرک لاروها و بویژه در مواردی که لاروها در عمق زخم جایگزین شده باشند به محض کوچکترین تماس، لاروها به عمق زخم پناه برده و ممکن است از دسترس دور شوند (۳). شستشوی زخم با محلول های ضد عفونی کننده تاثیر ناچیزی بر تخم ها لاروها دارد (۸) بنابراین اولین قدم در درمان میازیس، بی حرکت کردن لاروها از طریق بیحس کردن و یا کشتن آنها با استفاده از سمومی است که قابلیت جذب سیستمیک را نداشته باشند. پاکسازی زخم از بافتهای مرده و کنترل عفونت، مراحل بعدی درمان است (۳ و ۱۰ و ۱۳).

پرمترین یک حشره کش سنتتیک از خانواده پیرتروئید (Pyrethroid) می باشد. اثر این سم بر روی حشرات از طریق بلع توسط حشره و یا تماس با سطح بدن آن و از طریق فلج سیستم اعصاب صورت می گیرد و قادر است حشرات بالغ، لارو و حتی تخم حشرات را نابود کند. اثر حشره کشی این سم ۱۸ برا بر اثر DDT بوده و به عنوان یک سم موثر با قدرت پایداری زیاد در برابر عوامل محیطی مثل

هوا، نور و حرارت شناخته شده است (۶ و ۲۵).

به دلیل آنکه جذب ناچیز این سم در بدن پستانداران علائم مسمومیت ایجاد نمی کرد، این دارو به عنوان یکی از درمان های رایج در آلودگی پوست انسان به حشرات معرفی شد به نحوی که در سال ۱۹۹۰ از طرف سازمان نظارت بر دارو و غذا (FDA) در ایالات متحده به عنوان جایگزین داروهای کروتامیتون (Crotamiton) و لیندان (Lindan) جهت درمان Sarcoptes Scabei معرفی گردید (۲۰ و ۲۶).

ولی متعاقب جنگ خلیج فارس و مشاهده علائم عصبی، جلدی و گوارشی در سربازان، موسوم به سندرم خلیج فارس (۱۱ و ۱۵ و ۲۷)، و از آنجایی که این سربازان جهت محافظت از حشرات و بیماریهای قابل انتقال از آنها به یونیفرم های آغشته به پرمترین مجهز شده بودند (۱۸ و ۱۹ و ۲۱) بررسی های مجدد بر روی سمیت این دارو انجام شده است (۲۳) از آنجایی که تجربیات بالینی و مشاهدات نگارندگان حاکی از تاثیر نامطلوب سموم موضعی بر التیام ظاهری زخم بوده و از طرفی در مواردی که از سموم موضعی در درمان میاز استفاده نشده است نیز شاهد ظهور مجدد میاز در زخم ها بوده ایم تصمیم گرفته شد ۲ روش درمان موضعی بر روی مراجعات کلینیک به علت آلودگی زخم باز به میاز انجام شود و طی پی گیری در معاینات بعدی وضعیت پاسخ به هر یک از روشهای درمانی بررسی گردد.

مواد و روش کار

این بررسی بر روی ۸ مورد از مراجعات کلینیک به علت آلودگی زخم باز به لارو مگس انجام شد. پس از ثبت مشخصات زخم از نظر ناحیه آلودگی و همچنین ابعاد و عمق زخم، از ۲ روش درمانی و به تفکیک برای هر گروه ۴ تایی از مراجعات از یک روش درمانی استفاده شد که شامل:

۱- استفاده موضعی از کرم پرمترین ۵% (Gilaranco Pharm Co., Iran) و خارج کردن لاروها بعد از یک ساعت (Pr)

کیفیت جوانه گوشتی، نحوه التیام در لبه های زخم، وجود یا عدم وجود بافت‌های نکروزه و وجود یا عدم وجود ترشحات غیر طبیعی طی ۳ ویزیت بعدی با فواصل ۳ روزه بررسی و ثبت گردید.

### نتایج

نتایج بررسی وضعیت آلودگی مجدد به لارو و وضعیت ظاهری التیام زخمها طی ۳ ویزیت بعدی با فواصل ۳ روزه به تفکیک دو روش درمانی در جدول شماره (۱) آورده شده است.

۲- خارج کردن مکانیکی لاروها بدون استفاده از پرمترین (Mc)

در تمام موارد پس از خارج کردن لاروها، پس از یکبار تزریق وریدی سفازولین به میزان ۱۵ میلیگرم به ازای هر کیلوگرم وزن، سفالکسین خوراکی نیز به میزان ۲۰ میلیگرم به ازای هر کیلوگرم به مدت ۵ روز تجویز گردید.

جهت دور کردن حشرات از زخم، آموزش های لازم به صاحبان حیوانات داده شد.

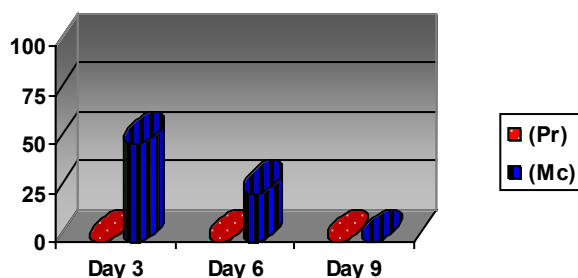
جهت ارزیابی هر یک از روشهای درمانی، وضعیت آلودگی مجدد به لارو و همچنین وضعیت ظاهری التیام زخم نظیر

جدول شماره ۱- نتایج بررسی وضعیت وضعیت آلودگی مجدد به لارو و همچنین وضعیت ظاهری التیام زخم به تفکیک هر یک از روشهای درمانی در روزهای مشاهده.

شماره مورد	روش درمان	محل ضایعه	وسعت تقریبی زخم (سانتی متر)	عمق تقریبی زخم (سانتی متر)	وجود آلودگی مجدد در معاینات بعدی			مشاهده التیام تاخیری و غیر طبیعی		
					روز ۳	روز ۶	روز ۹	روز ۳	روز ۶	روز ۹
۱	پرمترین (Pr)	سر	۱۲	۱	-	-	-	+	+	-
۲		قاعده گوش	۶	۱/۵	-	-	-	+	-	-
۳		ران	۱۵	۲/۵	-	-	-	+	-	-
۴		بازو	۹	۲/۵	-	-	-	+	-	-
۵	خارج کردن مکانیکی لارو (Mc)	ران	۲۸	۲	-	-	-	-	-	-
۶		پهلوی	۴۵	۳	+	+	-	-	-	-
۷		کشاله ران	۱۲	۲	+	-	-	-	-	-
۸		قاعده دم	۶	۲	-	-	-	-	-	-

مورد از ۴ مورد (۵۰٪) و در معاینه روز ششم در یک مورد از ۴ مورد (۲۵٪) آلودگی مجدد به میاز مشاهده گردید که پس از خارج کردن مجدد لاروها در معاینات بعدی، آلودگی مجدد به میاز مشاهده نگردید. (نمودار شماره ۱)

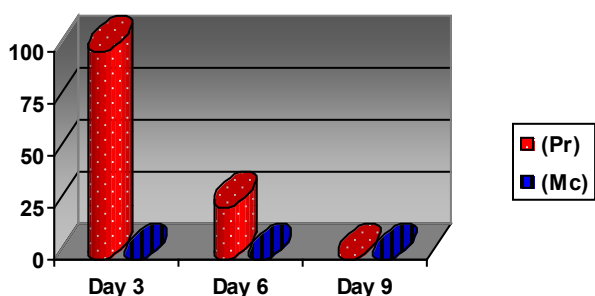
نتایج بررسی آلودگی مجدد زخم به میاز در معاینات بعدی: در گروه درمان با کرم پرمترین ۵٪ (Pr) در معاینات روز سوم، ششم و نهم در هیچ یک از موارد آلودگی مجدد به میاز مشاهده نگردید ولی در گروه خارج کردن مکانیکی لاروها بدون استفاده از پرمترین (Mc) در معاینه روز سوم در ۲



نمودار شماره ۱- درصد فراوانی آلودگی مجدد زخم به لارو به تفکیک هر یک از روشهای درمانی در روزهای مشاهده.

روز سوم بود ولی اپیتلیزاسیون مناسبی در لبه های زخم دیده نمی شد و در چند نقطه از زخم نیز ترشحات غلیظ شده چرکی مشاهده می گردید.

در مقایسه در گروه (Mc) در معاینه روز سوم علیرغم آلودگی مجدد دو مورد به لارو، در هیچ یک از موارد جوانه گوشتی غیر طبیعی و یا شواهدی از التیام تاخیری و غیر طبیعی دیده نشد. در معاینات روز ششم و نهم نیز شواهدی مبنی بر التیام غیر طبیعی در هیچ یک از حیوانات این گروه دیده نشد. (نمودار ۲)



نمودار شماره ۲- درصد فراوانی مشاهده التیام تاخیری و غیر طبیعی در زخم به تفکیک هر یک از روشهای درمانی در روزهای مشاهده.

بشود بطوریکه در گروه Pr در هیچ یک از روزهای معاینه سوم، ششم و نهم، آلودگی مجدد با لاروها مشاهده نگردید. منکه و همکاران در سال ۲۰۰۳ تاثیر ترکیب Imidacloprid و Permethrin را در جلوگیری از گزش سگ ها توسط *Phlebotomus papatsi* گزارش کردند (۹). همچنین

#### بحث و نتیجه گیری

نتایج ارزیابی امکان آلودگی مجدد با لارو نشان می دهد که استفاده از پرمترین میتواند حتی باعث مرگ لاروهای غیر قابل مشاهده و احتمالاً از بین بردن تخم مگس نیز

بررسی های فوری و همکاران در سال ۲۰۰۶ نشان دهنده تاثیر این ترکیب در دور کردن *Stomoxys calcitrans* و در نتیجه جلوگیری از گزش سگ ها توسط این مگس شدند (۴). مطالعات هایس در سال ۱۹۸۲ نشان دهنده تاثیر پرمترین بر روی حشرات بالغ، لاروها و حتی تخم حشرات می باشد و مدت ماندگاری این سم را در حدود ۲ هفته اعلام نموده است (۶).

در بررسی حاضر اگرچه آموزشهای لازم جهت دور کردن حشرات از زخم و نگهداری حیوان در محیط عاری از مگس به صاحبان سگ ها داده شده بود ولی تماس مجدد مگس ها با زخم دور از انتظار نبوده است. بنابراین عدم مشاهده حتی یک مورد از آلودگی مجدد زخم های گروه Pr، نشان می دهد که علاوه بر تاثیر پرمترین بر روی تخم مگس ها، این سم در دور کردن حشرات از زخم نیز موثر بوده است.

در مقایسه، در گروه Mc در معاینه روز سوم در ۲ مورد از ۴ مورد (۵۰٪) و در معاینه روز ششم در یک مورد از ۴ مورد (۲۵٪) آلودگی مجدد به لاروها مشاهده شد که بیانگر نا مطمئن بودن این روش در درمان قطعی بیماری بویژه با یک بار درمان می باشد. آتاپاتو در سال ۲۰۱۰ یک مورد آلودگی واژن انسان به لارو مگس را گزارش نمود که جهت درمان از خارج کردن مکانیکی لاروها استفاده کرده بود. در این گزارش به این مطلب اشاره شده که علی رغم خارج کردن روزانه لاروها، آلودگی زخم به میاز تا روز سوم ادامه داشته که نهایتا از سموم موضعی استفاده شده است (۱).

تاثیر سیستمیک و مسمومیت در گربه از طریق مصرف موضعی پرمترین کاملا شناخته شده است (۷و۲). این در حالیست که تا به حال مسمومیت از طریق مصرف موضعی پرمترین در سگ گزارش نشده که نشان دهنده جذب بسیار ناچیز این سم در بدن سگ می باشد. همچنین در مرور مقالات قابل دسترس نیز گزارشی مبنی بر تاثیر سوء پرمترین موضعی بر پوست سگ یافت نشد ولی تاپلین و ماینکینگ

در سال ۱۹۹۹ جذب سیستمیک پرمترین از طریق پوست را در رت، خرگوش، سگ و انسان مقایسه نموده اند. نتایج این بررسی نشان داده است که جذب موضعی پرمترین وابسته به گونه می باشد به نحوی که در رت ۶۰٪، در خرگوش ۳۰٪، در سگ ۱۲٪ و در انسان فقط ۲٪ می باشد (۲۵). گاسنر و همکاران در سال ۱۹۹۷ نشان دادند که جذب پرمترین توسط سلولها با تداخل در زنجیره تنفسی باعث اختلال در عملکرد میتوکندری ها می شود (۵).

پوناریواتانا و همکاران در سال ۱۹۹۹ تاثیر پرمترین موضعی بر پاسخ های ایمنی پوست و همچنین پاسخ های ایمنی سیستمیک را در مدل موش گزارش کرده اند (۱۶) و همچنین در سال ۲۰۰۱ نشان داده اند که مصرف موضعی پرمترین باعث ممانعت از تولید آنتی بادی و جلوگیری از فعالیت ماکروفاژها در پوست میگردد (۱۷).

نتایج بررسی وضعیت ظاهری التیام زخم در گروه Pr نشان دهنده تاثیرات سوء پرمترین بر روند التیام زخم باز می باشد بطوریکه در روز سوم، در هر ۴ مورد (۱۰۰٪) و در یکی از موارد (۲۵٪) نیز تا روز ششم التیام غیر طبیعی مشاهده شد. در مقایسه، در گروه Mc در هیچ یک از موارد، التیام تاخیری و یا غیر طبیعی در روزهای معاینات بعدی مشاهده نشد.

نکته قابل توجه در نتایج این بررسی عدم مشاهده التیام تاخیری حتی با توجه به مشاهده مجدد لارو در دو مورد از زخمهای گروه Mc است بنابراین اگرچه خارج کردن لاروها یکی از ارکان اساسی درمان زخمهای آلوده به میاز است ولی در نهایت، زخم باز عاری از لارو مگس باید در کوتاه ترین زمان ممکن التیام یابد ولی نتایج نشان می دهد که تاثیر موضعی پرمترین اگرچه باعث ریشه کنی قطعی آلودگی زخم به میاز شده ولی التیام زخم را به عنوان رکن اصلی درمان زخم باز به تعویق انداخته است.

سیدون و همکاران در سال ۱۹۸۸ جذب سیستمیک پرمترین را از قسمتهای مختلف پوست میمون رزوس بررسی کرده اند و نتایج نشان داد که جذب پرمترین از پوست سر بیشتر

References

- 1- Atapattu, H. D. P. (2010) A case of vulvar myiasis, Sri Lanka Journal of Obstetrics and Gynaecology 32: 21-22.
- 2- Dymond, N.L., Swift, I.M. (2008) Permethrin toxicity in cats: a retrospective study of 20 cases, Aust. Vet. J. 86(6):219-23.
- 3- Feigin, R.D. (2004) Text book of pediatric infectious diseases-Volume 2, Elsevier health science, 2837.
- 4- Fourie, L. J., Stanneck, D., Horak, I. G. (2006) The Efficacy of a Topically Applied Combination of Imidacloprid and Permethrin Against *Stomoxys calcitrans* on Dogs, Intern J Appl. Res. Vet. Med. 4(1):29-33
- 5- Gassner, B., Wüthrich, A., Scholtysik, G., and Solioz, M. (1997) The pyrethroids permethrin and cyhalothrin are potent inhibitors of the mitochondrial complex I. J. Pharmacol. Exp. Ther. 281:2 855-60.
- 6- Hayes, W. J. (1982) Pesticides studied in man. Williams and Wilkins- Baltimore, 81.
- 7- Linnett, P.J. (2008) Permethrin toxicosis in cats, Aust. Vet. J. 86(1-2):32-5.
- 8- McIntosh, M.D., Merritt, R.W., Kolar, R.E., Kimbirauskas, R.K. (2011) Effectiveness of wound cleansing treatments on maggot (Diptera, Calliphoridae) mortality. Forensic Sci. Int. 210(3):12-15.
- 9- Mencke, N, Volf, P, Volfova, V, Stanneck, D (2003) Repellent efficacy of a combination containing imidacloprid and permethrin against sand fly (*Phlebotomus papatasi*) on dogs. Parasitol. Res. 90: 107-110.
- 10- Muller, G.H., Kirk, R.W., Scott, D. W., Griffin, C. E. (2001) Small animal dermatology, W B Saunders pub. 503-506.
- 11- Murphy, F.M., Kang, H., Dalager, N.A., Lee, K.Y., Allen, R.E., Mather, S.H., and Kizer, K.W. (1999) The health

از پوست بازو می باشد (۲۲).

در این بررسی اگرچه محل ضایعه و ابعاد تقریبی زخم در هر یک از موارد نیز ثبت گردید ولی بنظر نمیرسد که هیچ گونه رابطه ای بین محل ضایعه، ابعاد و عمق زخم با آلودگی مجدد به میاز و نکروز بافتی وجود داشته باشد.

بطور کلی نتایج این بررسی نشان می دهد که اگرچه استفاده از سموم موضعی در درمان میاز موثر بوده و باعث اطمینان از عدم رشد مجدد لاروها می شود ولی با ایجاد آسیب بافتی باعث طولانی شدن مراحل التیام نیز خواهد شد. در مقایسه، خارج کردن مکانیکی لاروها بدون استفاده از سموم، اگرچه آسیب بافتی ایجاد نمی کند ولی امکان آلودگی مجدد به میاز وجود خواهد داشت. بنابر این بنظر میرسد در استفاده از پرمترین که به عنوان یکی از سموم موضعی با کمترین اثرات موضعی و سیستمیک شناخته شده مطرح بوده احتیاط لازم بعمل آورده شود و در صورت عدم استفاده از سموم موضعی و صرفا خارج کردن مکانیکی لاروها، حداقل ۲ معاینه به فواصل ۳ روزه جهت اطمینان از عدم آلودگی مجدد به میاز ضروری است.

با توجه به اینکه بررسی حاضر بر روی مراجعات کلینیکی انجام شده و نمونه ها محدود می باشد لذا به منظور بررسی دقیق تر در مورد تاثیر پرمترین بر التیام زخم باز، بررسی تجربی کنترل شده ای جهت مشخص نمودن چگونگی تاثیر پرمترین بر التیام زخم باز پیشنهاد می گردد.

- status of Gulf War veterans: lessons learned from the Department of Veterans Affairs Health Registry. *Mil. Med.* 164:5 327-31.
- 12- Nuttall, T., Harvey R.G. , McKeever, P. J. (2009) A color hand book of skin diseases of the dog & cat”, Manson Pub. 224
- 13- OIE terrestrial manual ( 2008) New world and old world screw worms, 265-267.
- 14- Paterson, S. (1998) Parasitic skin diseases, myiasis- in “Skin disease of the dog”, Blackwell pub. 111-112.
- 15- Proctor, S.P., Heeren, T., White, R.F., Wolfe, J., Borgos, M.S., Davis, J.D., Pepper, L., Clapp, R., Sutker, P.B., Vasterling, J.J., and Ozonoff, D. (1998) Health status of Persian Gulf War veterans: self-reported symptoms, environmental exposures and the effect of stress. *Int. J. Epidemiol.* 27:6 1000-10.
- 16- Punareewattana, K., Holladay, S.D., Smith, B.J., Blaylock, B.L.(1999) Topical permethrin exposure alters skin immune responses and produces systemic immune effects, *Toxicol Sci.* 48(1 Suppl)1-465.
- 17- Punareewattana, K., Smith, B.J., Blaylock, B.L., Longstreth, J., Snodgrass, H.L., Gogal, R.M., Prater, R.M., Holladay, S.D. (2001) Topical permethrin exposure inhibits antibody production and macrophage function in C57Bl/6N mice, *Food and Chemical Toxicology*, 39: 133–139.
- 18- Schreck, C.E., Kline, D.L. 1989. Personal protection afforded by controlled-release topical repellents and permethrin-treated clothing against natural populations of *Aedes taeniorhynchus*. *J Am. Mosq. Control. Assoc.* 5(1)77-80.
- 19- Schreck, C.E., Snoddy, E.L., Spielman, A. (1986) Pressurized sprays of permethrin or deet on military clothing for personal protection against *Ixodes dammini* (Acari:Ixodidae). *J Med. Entomol.* 28(4) 396-9.
- 20- Schultz, M.W., Gomez, M., Hansen, R.C., Mills, J., Menter, A., Rodgers, H., Judson, F.N., Mertz, G., and Handsfield, H.H. 1990. Comparative study of 5% permethrin cream and 1% lindane lotion for the treatment of scabies. *Arch Dermatol.* 126(2) 167-70.
- 21- Sholdt, L.L., Rogers, E.J.Jr., Gerberg, E.J., and Schreck, C.E. 1989. Effectiveness of permethrin-treated military uniform fabric against human body lice. *Mil Med.* 154(2)90-3.
- 22- Sidon, E.W., Moody, R.P., and Franklin, C.A.(1988) Percutaneous absorption of cis- and trans-permethrin in rhesus monkeys and rats: anatomic site and interspecies variation. *J Toxicol. Environ. Health*, 23(2) 207-216.
- 23- Snodgrass, H.L. 1992. Permethrin transfer from treated cloth to the skin surface: potential for exposure in humans. *J Toxicol. Environ. Health*, 35(2) 91-105.
- 24- Talari, S.A, Sadr, F., Doroodgar, A., Talari, M.R. Ghara-bagh, A.S. (2004) Wound myiasis caused by *Lucilia Sericata*, *Arch. Iranian Med.* 7 (2) 128 – 129.
- 25- Taplin, D. and Meinking, T.L. (1990) Pyrethrins and pyrethroids in dermatology. *Arch Dermatol.* 126 (2) 213-21.
- 26- Taplin, D., Meinking, T.L., Chen, J.A., and Sanchez, R. 1990. Comparison of crotamiton 10% cream (Eurax) and permethrin 5% cream (Elimite) for the treatment of scabies in children. *Pediatr. Dermatol.* 7(1) 67-73.
- 27- Unwin, C., Blatchley, N., Coker, W., Ferry, S., Hotopf, M., Hull, L., Ismail, K., Palmer, I., David, A., Wessely, S.( 1999) Health of UK servicemen who served in Persian Gulf War. *Lancet.* 353(9148) 169-178.