



JOURNAL OF VETERINARY CLINICAL RESEARCH

دوره چهارم، شماره اول، بهار ۱۳۹۲

صفحات ۶۷-۷۰

دریافت مقاله: ۹۱/۱۰/۹

پذیرش مقاله: ۹۱/۱۲/۲۲

درمان پرولاپس عود کننده رکتوم به روش کولوپکسی در یک قلاده سگ نژاد ژرمن شفرد

حمید علیدوستی^{۱*}، سید مرتضی رزاقی منش^۱، مصطفی نوربخش^۲، محسن دادار^۳

۱- دانشگاه آزاد اسلامی، واحد شهرکرد، دانشکده دامپزشکی، شهرکرد، ایران

۲- دانشگاه آزاد اسلامی، واحد شهرکرد، دانشکده دامپزشکی، گروه علوم درمانگاهی، شهرکرد، ایران

۳- دانشگاه علمی کاربردی جهاد کشاورزی مرکز اصفهان، ایران

* نویسنده مسئول: alidoostih@gmail.com

چکیده

یک قلاده سگ نر ۶ ماهه، نژاد ژرمن شفرد با وزن ۱۰ کیلوگرم به یکی از درمانگاه های خصوصی دام-های کوچک اصفهان ارجاع داده شد. پس از اخذ تاریخچه و معاینات بالینی مشخص گردید، بیمار به مدت ۱۴ هفته دچار پرولاپس رکتوم عود کننده می-باشد و علیرغم درمان-های متعدد (دارویی و جراحی) هیچکدام از آنها موثر واقع نشده بود. بنابراین روش درمانی جراحی و تثبیت کولون به دیواره شکم صورت پذیرفت و با گذشت ۸ ماه از درمان هیچگونه رخداد مجددی از بیماری گزارش نگردید. با توجه به نتایج حاصله می-توان گفت که روش درمانی که در این گزارش استفاده شد، سبب درمان موثر گردیده است، از اینرو می-توان از کولوپکسی به عنوان یک روش درمانی مناسب و با موفقیت بالا در این موارد استفاده نمود.

واژه های کلیدی: کولوپکسی، سگ، پرولاپس رکتوم



JOURNAL OF VETERINARY CLINICAL RESEARCH

J.Vet.Clin.Res 4(1)67-70, 2013

Received: December 29, 2012

Accepted: March 12, 2013

Treatment of recurrent rectal prolapse by colopexy method in a German Shepherd dog

Alidoosti, H.^{1*}, Razzaghi Manesh, S.M.¹, Noorbakhsh, M.², Dadar, M.³

1- Faculty of Veterinary Medicine, Shahrekord Branch, Islamic Azad University, Shahrekord, Iran

2- Department of Clinical Science, Faculty of Veterinary Medicine, Shahrekord Branch, Islamic Azad University, Shahrekord, Iran

3- Institute of Scientific and Applied Higher Education of Jahad-e-Keshavarzi, Center of Isfahan, Iran

* *Corresponding author:* alidoostih@gmail.com

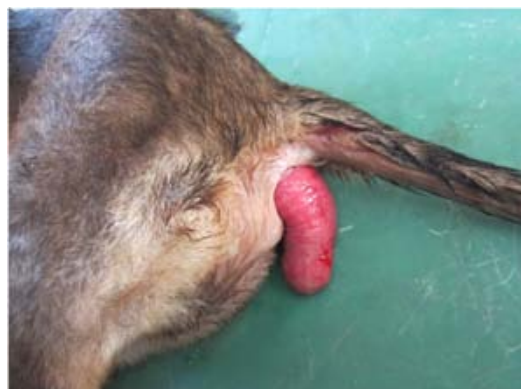Abstract

A 6 month German shepherd dog, 10 kg body weight was referred to the private small animal clinic. History taking and physical examination revealed that the patient was suffering from a recurrent rectal prolapse during 14 weeks and despite multiple treatments (medical and surgical), none of them were not effective. Therefore, a surgical treatment to fix the colon to the abdominal wall was performed. Eight months post surgical, no recurrence of the prolapse has been reported. According to the results, we can conclude that fixing the colon (Colopexy) to the abdominal wall is an appropriate and effective treatment Method for the recurrent rectal prolapses.

Key words: Colopexy, Dog, Rectal prolapse

توصیف بیمار و یافته‌های بالینی

یک قلابه سگ نر ۶ ماهه نژاد ژرمن شفرد با وزن ۱۰ کیلوگرم به درمانگاه خصوصی دام‌های کوچک ارجاع داده شد. پس از اخذ تاریخچه و معاینات بالینی مشخص گردید، بیمار به مدت ۱۴ هفته دچار پرولاپس رکتوم عود کننده می‌باشد و به همین دلیل (پرولاپس رکتوم) بیمار مراجعات زیادی به دامپزشکان داشته و چندین بار مورد درمان قرار گرفته و در نهایت بخیه سر کیسه‌ای برای تثبیت و عدم بیرون زدگی رکتوم استفاده گردیده که هیچکدام از درمان‌های صورت گرفته موثر واقع نشده بود (تصویر ۱).

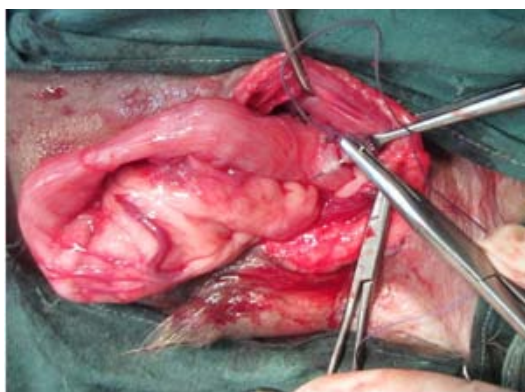


تصویر ۱- رکتوم پرولاپس یافته در تولد سگ نژاد ژرمن شفرد مخلوط

درمان و نتایج

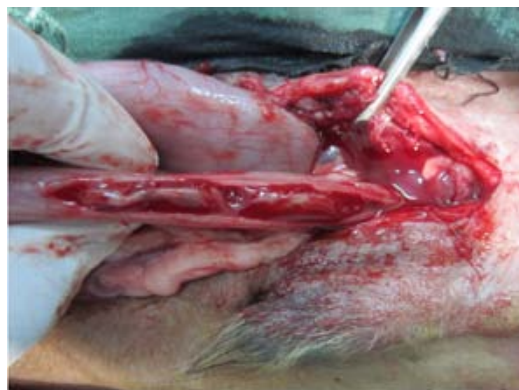پس از تایید بیماری و موافقت صاحب بیمار، اقدام به انجام عمل جراحی شد. بیمار به مدت ۱۲ ساعت از مصرف غذا و ۶ ساعت از نوشیدن آب منع گردید. پس از برقراری مسیر وریدی، بیهوشی با ترکیب داروی دیازپام (0.5 mg/kg) و کتامین هیدروکلراید (8 mg/kg) از راه وریدی القا گردید و مایع قندی-نمکی به میزان 10 ml/kg در هر ساعت تجویز گردید. سفتریاکسون (25 mg/kg عضلانی) بصورت پروفیلاکتیک و آتروپین سولفات (0.03 mg/kg) زیر جلدی تجویز شد. نگهداری بیهوشی از طریق تکرار تزریق داروی بیهوشی در فواصل ۳۰ دقیقه انجام پذیرفت. پس از آماده سازی، بیمار به پشت خوابانده شد و نواحی زیرین شکم جهت انجام عمل جراحی آماده سازی شد.

رھیافت جراحی به محوطه شکم از طریق (right sided caudal paramedian ventral celiotomy) صورت گرفت و محدوده توپوگرافیک کولون‌ها بررسی و در ادامه، کولون نزولی با استفاده از نخ پلی گلاکتین ۳ صفر با الگوی (simple interrupted) به دیواره راست شکم تثبیت گردید (تصویر ۲). بخیه‌ها تنها لایه سروزی-عضلانی و زیر مخاطی را در بر می‌گرفت تا از ورود به داخل لومن کولون جلوگیری گردد. سپس با رھیافت (caudal paramedian ventral celiotomy) یک برش طولی بر روی لایه سروزی کولون نزولی داده شد (تصویر ۳) و بخش‌های سروزی کولون به دیواره شکم تثبیت گردید (تصویر ۴). پس از اتمام تثبیت کولون و اطمینان از محکم بودن اتصال کولون به دیواره شکم، عضلات به صورت ساده سرتاسری و با نخ ویکریل ۱ و پوست توسط نخ نایلون دو صفر با الگوی تشکی افقی بخیه گردید. جهت کاهش درد پس از عمل جراحی، تجویز ملوکسیکام 0.2 mg/kg یکبار در روز به مدت دو روز انجام پذیرفت. سفتریاکسون 25 mg/kg یکبار در روز به مدت ۴ روز تجویز گردید. پانسمان به مدت ۱۴ روز مراقبت و کنترل شد و بخیه‌های پوست در روز چهاردهم پس از عمل جراحی برداشته شدند. بیمار به خوبی به درمان پاسخ داد و پیگیری‌های بلند مدت طی ۸ ماه حاکی از بهبودی کامل و عدم عود مجدد پرولاپس بود.



تصویر ۲- عبور دادن بخیه از لایه سروزی کولون نزولی

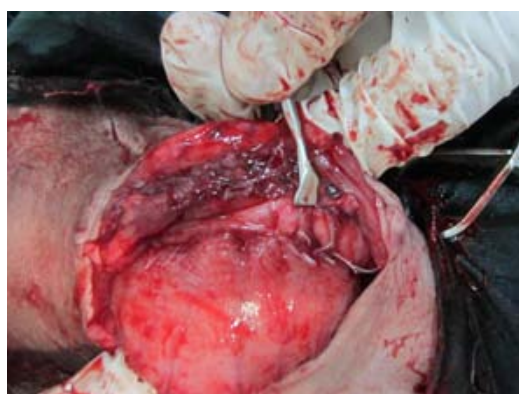کمتری داشته باشد بایستی توسط برداشت مخاط یا برداشت کامل بافت مرده و سپس اتصال دو بافت زنده و سالم به یکدیگر اصلاح نمود (۴). هر دو روش جراحی کولوپیکسی و روش بخیه ساده سر کیسه‌ای در جلوگیری از عود مجدد پرولاپس رکتوم موثر شناخته شده‌اند (۲ و ۳ و ۵). هر چند در مورد بیمار مورد مطالعه، روش بخیه ساده، موثر نبوده ولی روش جراحی تثبیت کولون به دیواره شکم، کاملاً مفید واقع گردید.



تصویر ۳- برش طولی بر روی لایه سروزی کولون نزولی

References

- 1- Ediger, R.D., Kovatch R.M., Rabstain M.M. (1974) Colitis in mice with high incidence of rectal prolapse. *Laboratory Animal Science* 24- 488-494.
- 2- Landon, B.P., Abraham, L.A., Charles, J.A., Edwards, G.A. (2007) Recurrent rectal prolapse caused by colonic duplication in a dog. *Australian Veterinary Journal* 85- 381-385.
- 3- Mattieson, D.R., Sandra M.M. Diseases of the anus and rectum. In: Slatter, D.H. (1985) *Text Book of Small Animal Surgery*. 3rd ed., WB Saunders, Philadelphia. 629.
- 4- Niebauer, G. Rectoanal diseases. In: Bojrab, M.J. (1993) *Current Techniques in Small Animal Surgery*, 4th ed., Philadelphia, Lea and Fibiger, 271-284.
- 5- Popovitch, C.A., Holt, D., Bright, R. (1994) Colopexy as a treatment for recurrent rectal prolapse in dogs and cats: A retrospective study of 14 cases. *Veterinary Surgery* 23- 115-118.
- 6- Venugopalan, A. (2000) *Essential of Veterinary Surgery*, 8th ed. Oxford and IBH Publishing Co. Pvt. Ltd.



تصویر ۴- تثبیت لایه سروزی کولون به دیواره سمت راست شکم

نتیجه گیری و کاربرد بالینی

پرولاپس رکتوم رخداد شایعی در حیوانات جوان و مسن می‌باشد که اسفنکتر مقعدی و غشاء مخاطی رکتوم آن‌ها دچار سستی می‌گردد (۶). همچنین بدنبال زور زدن‌های مکرر، بدلیل وجود یبوست و اسهال‌های مزمن و حالت‌های التهابی رکتوم و کولون می‌تواند بروز یابد (۱). کولوپیکسی یک روش درمانی جراحی است که در موارد پرولاپس‌های عود کننده رکتوم که به درمان‌های متعدد قبلی از جمله بخیه سر کیسه‌ای که موثر واقع نمی‌شوند انجام می‌گردد. فعالیت‌های روده‌ای توسط انجام این نوع عمل جراحی متاثر نمی‌گردند (۵). بدنبال انجام کولوپیکسی، یک چسبندگی فیبروزی دائمی رخ داده و خود سبب می‌شود از حجم توده پرولاپس یافته کاسته شود (۳). مواردی از پرولاپس رکتوم را که به مدت طولانی بروز یافته باشند و بافت قدرت بقای