

تعیین میزان فراوانی انگل‌های خارجی ماهی قرمز (*Carassius auratus*, Linnaeus, 1785) در مراکز تکثیر و

پرورش شهرستان ارومیه

امین خدادادی^{۱*}، سهراب رسولی^۱، کاظم عبدی^۲، رستا عزیزی^۳

۱- دانشگاه آزاد اسلامی واحد ارومیه، دانشکده دامپزشکی، ارومیه، ایران

۲- سازمان دامپزشکی کشور، تهران، ایران

۳- دانشگاه آزاد اسلامی، واحد علوم و تحقیقات، دانشکده دامپزشکی، تهران، ایران

*نویسنده مسئول: aminkhodadadi@ymail.com



JOURNAL OF VETERINARY CLINICAL RESEARCH

دوره چهارم، شماره اول، بهار ۱۳۹۲

صفحات ۴۹-۵۷

دریافت مقاله: ۹۱/۶/۱۵

پذیرش مقاله: ۹۲/۱/۲۷

چکیده

ماهی قرمز یا ماهی حوض از ماهیان با ارزش زینتی و از خانواده کپور ماهیان است که در مقایسه با سایر ماهیان زینتی در دنیا به طور گسترده و با قیمت ارزان و مخصوصاً در ایام نوروز در ایران مورد استفاده قرار می‌گیرد. در این تحقیق با جمع‌آوری ماهیان از مراکز تکثیر و پرورش در شهرستان ارومیه و حمل آنها با کیسه‌های مخصوص حمل ماهی، به آزمایشگاه انگل‌شناسی دانشگاه آزاد اسلامی واحد ارومیه اقدام به جداسازی انگل‌های خارجی از پوست، باله، چشم و آبشش‌ها گردید. از میان ۹۲ قطعه ماهی قرمز مورد مطالعه ۵۶/۵۲٪ دارای آلودگی انگلی بودند. در این بررسی ۷ گونه انگل از ۷ جنس مختلف جداسازی گردید. بیشترین درصد آلودگی مربوط به گونه ایکتیوفتریوس مولتی فیلیس و پس از آن از انگل داکتیلوژایروس و تک یاخته گونه تریکودینا بود. از ترماتوئیدهای تک میزبان ژایروداکتیلوس نیز جداسازی گردید. از ترماتوئیدهای چند میزبان نیز انگل دیپلوستوموم اسپاتاسئوم از عدسی چشم ماهیان مورد جداسازی قرار گرفت. همچنین انگل دیپلوزئون از دیگر مونوژنه آ یافت شده در این بررسی می‌باشد که برای اولین بار از ماهیان قرمز ایران گزارش می‌گردد. از انگل‌های سخت پوست ماهیان نیز گونه آرگولوس فولیاسه اوس مورد جداسازی قرار گرفت.

واژه‌های کلیدی: انگل‌های خارجی، ماهی قرمز، ارومیه، ایران



JOURNAL OF VETERINARY CLINICAL RESEARCH

J.Vet.Clin.Res 4(1)49-57, 2013

Received: September 5, 2012

Accepted: April 16, 2013

Determination of abundance of external parasites of goldfish (*Carassius auratus* Linnaeus, 1785) in fish breeding and pisciculture centers in Urmia city

Khodadadi, A.^{1*}, Rasuli, S.¹, Abdi, K.², Azizi, R.³

1- Faculty of Veterinary Medicine, Urmia Branch, Islamic Azad University, Urmia, Iran

2-Iranian Veterinary Organization, Tehran, Iran

3-Faculty of Veterinary Medicine, Science and research branch, Islamic Azad university, Tehran, Iran

* Corresponding author: aminkhodadadi@ymail.com

Abstract

Gold fish or Pondfish (*Carassius auratus*), is among the valuable ornamental fish from Cyprinidae family, which compared to other ornamental fish in the world, is sold extensively for low prices, especially in Nowrouz, in Iran. In this study, through collecting fish from Breeding and Pisciculture centers in Urmia city and transporting them to the laboratory of parasitology of Urmia Islamic Azad University in special fish transportation sacks, separation of external parasites from skin, fins, eyes, and gills was done. Among 92 investigated goldfish, 56.52% were contaminated with parasites. In this study 7 different genus were separated. The highest contamination percentage belonged to species *Ichthyophthirius multifiliis* and followed by *Dactylogyrus* spp. and protozoa *Trichodina* spp. Among single hosted trimatodes, *Gyrodactylus* spp. was also separate. Among multi hosted trimatodes, parasite *Diplostomum spathaceum* was separated from the eye lens and parasite *Diplozoon Nordman* was seen in this study too which is the first time to be reported in goldfish in Iran. Among Fish lice parasites, genus *Argulus foliaceus* was separated.

Key words: Ectoparasite, Goldfish, Urmia, Iran

مقدمه

ماهی قرمز (Gold fish) یا ماهی حوض دارای قدمتی بیش از ۱۶۰۰ سال بوده و منشاء آن به چین بر می گردد. در زمان امپراطوری تانگ (۹۰۷-۶۱۸ میلادی) اصلاح نژاد و در زمان امپراطوری سانگ در استخرهای پرورشی توسعه داده شد. در سال ۱۵۰۲ میلادی به ژاپن و سپس به اروپا (۱۶۱۱ میلادی)، آمریکای شمالی (۱۸۵۰ میلادی) و سپس به تمامی نقاط دنیا معرفی گردید و هم اکنون دارای بیش از ۱۰۰ واریته مختلف و زیبا از این ماهی وجود دارد. قدمت این ماهی در ایران به ۸۰ سال قبل و همزمان با ورود صنعت چای به ایران می گردد. در ایران به عنوان نماد شادی، سرزندگی و برکت در زندگی وارد سفره های هفت سین گردید و به علل مختلف از جمله اشتغال زایی بالای خود سریعاً توسعه یافت. میزان تولید ماهیان زینتی در ایران بیش از ۱۱۰ میلیون قطعه در سال ۱۳۸۹ بوده و حدود ۵ میلیون قطعه ماهی قرمز در ایام پایان سال تکثیر و پرورش داده میشود (۳ و ۱). ماهی قرمز با نام علمی (*Carassius auratus*, Linnaeus, 1785) متعلق به خانواده کپور ماهیان می باشد. یک ماهی تخمگذار بوده و برخلاف ماهی کپور معمولی دارای سیبلیک نمی باشد و لبها باریک ترند ولی چندان قوی نیستند شعاع های باله های آنها اغلب دنداندارند. باله دمی نرم تر و قابل انعطاف تر از کپور است در ماهی قرمز چهار دندان حلقی در یک ردیف قرار دارد. این ماهیان در سن ۵ تا ۶ سالگی به طول ۲۰ تا ۲۵ سانتی متر می رسند و طول عمر بین ۱۰ تا ۲۰ سال را نیز دارند. ماهی قرمز یکی از مقاوم ترین گونه کپور ماهیان است به طوری که قادر است نوسانات حرارتی بین صفر تا ۳۵ درجه سانتی گراد را تحمل کند (۴). ماهیان قرمز استعداد ابتلا به برخی از بیماری های انگلی شایع ماهیان آب های شیرین را دارند که می توان به انگل های خارجی و داخلی اشاره نمود. از بین انگل های خارجی، تک یاخته ها مخصوصاً انواع مژه دارها حائز اهمیت بالایی هستند و مهمترین آنها با بیماری لکه سفید یا ایک (Ich)

است که عامل آن تک یاخته /یکتیو فتیریوس مولتی فیلیس (*Ichthyophthirius multifiliis*, Fouquet) بوده و باعث ایجاد لکه های سفید برجسته بر روی پوست ماهی و بعضاً آبشش ها می گردد که اندازه آن به ۱ تا ۱/۵ میلی متر نیز می رسد. ماهیان آلوده به این انگل به خاطر تحریکات شدیدی که روی بدن خود احساس می کنند به بالا پریده و بی قرار هستند. ماتیوس (۲۰۰۵) با بررسی انگل /یکتیو فتیریوس مولتی فیلیس آن را به عنوان مهمترین عامل زیان اقتصادی در صنعت پرورش اعلام نمود (۱۱). همچنین تریکودینا از سایر مژه داران انگلی است که پوست، آبشش و باله ها را آلوده ساخته و از اولین انگل هایی است که به بچه ماهیان حمله می کند و وجود چنین انگلی در محیط نشانه عدم تغذیه صحیح، حضور مواد آلی فراوان در مزرعه و عدم رعایت اصول بهداشتی مزرعه است و در همین راستا موتا و همکاران (۲۰۰۶) با مطالعه بروی انگل های خارجی ماهیان زینتی آب های شیرین جنوب آفریقا اولین گزارش جداسازی تریکودینا موتابیلیس را منتشر نمودند (۱۳). از دیگر انگل های خارجی می توان مونوزن ها را نام برد که در آلودگی این ماهیان نقش به سزایی داشته و از مهمترین جنس این انگل ها می توان به جنس داکتیلوژیروس و ژیروداکتیلوس اشاره نمود که جنس داکتیلوژیروس به نام کرم قلاب دار آبشش نیز معروف است و به عنوان یکی از انگل های خطرناک کپور ماهیان محسوب می شود و هر کدام از گونه های آن میزبان اختصاصی دارد و جنس ژیروداکتیلوس، پوست، باله ها و آبشش ها را درگیر نموده و به عنوان مهمترین انگل محیط های بسته به شمار می رود. حضور این انگل بر روی پوست باعث تحریک آن مناطق و ترشح فراوان موکوس می گردد. نتیجه این تحریکات پوسیدگی پوست و آبشش و از بین رفتن لایه اپیتلیایی این اندام ها می گردد. ماهیان آلوده معمولاً خود را به کناره ها و کف استخر می مالند. تیلا کاران و همکاران (۲۰۰۳) طی مطالعه بر روی ۱۵۲۰ ماهی زینتی از ۱۳ گونه مختلف و از ۲۶ مزرعه تکثیر کننده این ماهیان در سریلانکا در سال ۲۰۰۰، نه گونه

سپس از اندام‌های مختلف اعم از پوست، چشم‌ها، باله‌ها و آبشش‌ها نمونه‌گیری انگل‌های خارجی از طریق لام مرطوب صورت گرفته و بر اساس روش فناندو و همکاران (۱۹۷۲) جداسازی و ثبوت انگل‌ها انجام شد و انگل‌های یافت شده با استفاده از کلیدهای شناسایی گوسو (۱۹۸۵) برای مونوژن‌ها و سخت پوستان، لوم و دایکو (۱۹۹۲) برای تک یاخستگان و میکسیدیده تا حد جنس بررسی گردید (۹، ۵، ۶).

بررسی انگل‌های پوست و باله‌ها: ابتدا تمام قسمت‌های پوست از لحاظ ظاهری و انگل‌های ماکروسکوپیکی مورد بررسی قرار گرفته و سپس با تهیه لام مرطوب پوست و باله‌ها (مخصوصاً باله‌های سینه‌ای، شکمی و مخرجی) انگل‌های میکروسکوپیکی مورد مطالعه قرار می‌گرفت.

بررسی انگل‌های آبشش: ابتدا با بلند کردن سرپوش آبششی وضعیت ظاهری مورد بررسی قرار گرفته و سپس کل کمان‌های آبششی با قیچی برداشته شده و با تراشیدن سطح آن‌ها بصورت میکروسکوپیکی مورد مطالعه قرار گرفت.

بررسی انگل‌های چشمی: عدسی ماهیان مورد مطالعه با استفاده از پنس و اسکالپل بطور کامل از حلقه خارج گردیده و در پتری دیش حاوی آب مقطر بخش‌های مختلف آن از جمله مایعات داخل کره چشم در زیر استریو میکروسکوپ مورد مشاهده و بررسی قرار گرفت و سپس عدسی جدا شده نیز بین دو لام قرار گرفت و با فشاری اندکی له گردید و سپس قطره‌ای سرم فیزیولوژی به آن اضافه گردید و سپس با بزرگنمایی بیشتر به جستجوی انگل اقدام گردید.

نتایج

با بررسی بر روی ماهیان قرمز به منظور جداسازی و شناسایی انگل‌های خارجی، نتایج جدول ۱ حاصل گردید. در طول این بررسی ۷ نوع انگل از ۷ گونه متفاوت جداسازی گردید. از میان ۹۲ عدد ماهی قرمز مورد مطالعه ۵۲ عدد مبتلا به حداقل یک نوع انگل بودند که نشان از ۵۶/۵۲ درصد

مختلف از مونوژن‌ها، هفت گونه مختلف از پروتوزواها، یک نوع متاسرکر ترماتود دیژن آ و یک نوع دیژن آ را جداسازی نمودند (۱۶). از سایر انگل‌های خارجی نیز سخت پوستان و در بین آنها نیز آرگولوس یا شپشک ماهی معروف است که انواع ماهیان آبهای شور و شیرین را درگیر می‌نماید (۷). مولنار و همکاران (۲۰۰۳) با بررسی ماهیان قرمز انگشت قد موفق به جداسازی انگل میکسوبولوس د/یورسوس (*Myxobolus diversus*) شدند (۱۲). کیم و همکاران (۲۰۰۲) با مطالعه آلودگی ماهیان ۸ مزرعه و بر روی ۱۵ گونه موفق به جداسازی سه گونه انگل مژه دار، دو گونه مونوژن، یک گونه نامتود و یک گونه کوبه بود از آنها شدند (۸). رهلکوا و همکاران (۲۰۰۵) سه گونه از ماهیان آب شیرین وارد شده به جمهوری چک را در سالهای ۲۰۰۱ تا ۲۰۰۳ از لحاظ وجود مونوژن‌ها مورد شناسایی قرار دادند (۱۴). در پایان هدف از اجرای این طرح شناسایی و بررسی انگلی ماهیان قرمز در این شهرستان می‌باشد که برای اولین بار صورت می‌گیرد.

مواد و روش کار

تعداد ۹۲ قطعه ماهی قرمز از نیمه دوم بهمن ماه سال ۱۳۸۹ تا اوایل اردیبهشت ماه سال ۱۳۹۰ از واحدهای مختلف تکثیر و فروش ماهیان زینتی و آکواریومی شهرستان ارومیه (۶ واحد) با مجوز از سازمان شیلات استان با ظرفیت تولید سالانه ۳۴۰۰۰۰۰ قطعه ماهی زینتی) به صورت تصادفی تهیه گردید و بلافاصله بصورت زنده در کیسه‌های نایلونی حاوی دو سوم هوا و یک سوم آب به آزمایشگاه انگل شناسی دانشگاه آزاد اسلامی واحد ارومیه منتقل شد. ماهیان پس از انتقال به آزمایشگاه با استفاده از دارویی تریکایین (MS-222) با مقدار ۵۰۰ میلی گرم به ازای هر لیتر در عرض ۳ دقیقه بیهوش و سپس دچار مرگ با ترحم (روش انسانی) گردیدند. پس از عملیات مرگ با ترحم بوسیله ترازوی حساس، توزین شده و طول آنها (شاخص‌های بیومتریکی) اندازه‌گیری گردید

تعیین میزان فراوانی انگل های خارجی ماهی قرمز (*Carassius auratus*, Linnaeus, 1785) در مراکز تکثیر...

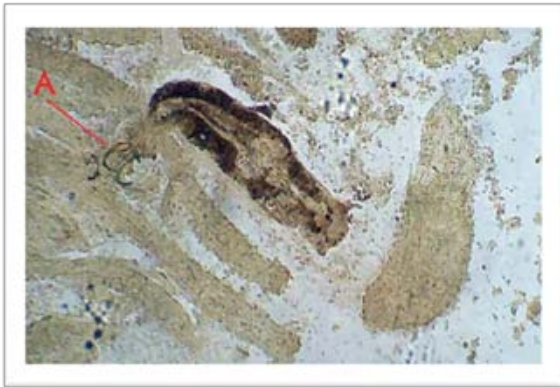
بین رشته های آبششی را گردیده بود. از ترماتودهای تک میزبانه دیگر یافت شده در این بررسی می توان به جنس *yrodactylus spp.* نام برد (شکل ۴) که سبب آسیب های جدی پوستی مخصوصا در باله ها و همچنین سبب هایپرپلازی کمان های آبششی و افزایش موکوس از علایم بالینی مهم در ماهیان آلوده به این انگل بود. از ترماتودهای دو میزبانه، انگل *Diplostomum spathaceum* (شکل ۶) در عدسی چشم ماهیان مورد شناسایی قرار گرفت که سبب کوری و کاتاراکت در چشم ماهیان آلوده به انگل می شود. جنس دیپلوزئون (*Diplozoon Nordman, 1835*) (شکل ۷) از دیگر مونوژنه آ یافت شده در بررسی می باشد که در آبشش یکی از ماهیان مورد بررسی یافت شد که برای اولین بار از ماهیان قرمز ایران گزارش می گردد. از انگل های سخت پوست ماهیان نیز گونه آرگولوس فولیاسنه اوس (*Argulus foliaceus*) (شکل ۸) نیز در این بررسی از سطح بدن ماهیان یافت شد.

آلودگی در نمونه های مورد مطالعه می باشد. همچنین میتوان مشاهده نمود که بیشترین درصد آلودگی مربوط به گونه *Ichthyophthirius multifiliis* یا به اختصار بیماری ایک می باشد که از علایم این انگل می توان به وجود نقاط سفید کوچک به قطر کمتر از ۰/۵ میلیمتر در سطح خارجی بدن و در بافت آبششی اشاره نمود (شکل ۱-۲) و پس از آن از رده ی مونوژته آ (Monogenea)، جنس *Dactylogyrus spp.* (شکل ۳) بیشترین فراوانی را داشت که از علایم انگل می توان به رنگ پریدگی رشته های آبششی و کم خونی در ماهیان آلوده و افزایش ترشحات موکوسی در آبشش ها و خونریزی پتشی در آبشش ها اشاره نمود. پس از موارد فوق، تک یاخته جنس *Trichodina spp.* بیشترین فراوانی را داشت (شکل ۵) که عامل بیماری تریکودینیوزیس می باشد و این مژه دار بشقابی شکل در برخی از ماهی ها حتی سبب از بین رفتن باله و سست شدن فلس های بدن و ایجاد ضایعات پوستی از قبیل پوسته پوسته شدن و ایجاد لخته های خونی در

جدول ۱- درصد آلودگی و میانگین شیوع انگل های خارجی جدا شده از ماهیان قرمز

(*Carassius auratus* Linnaeus, 1785)

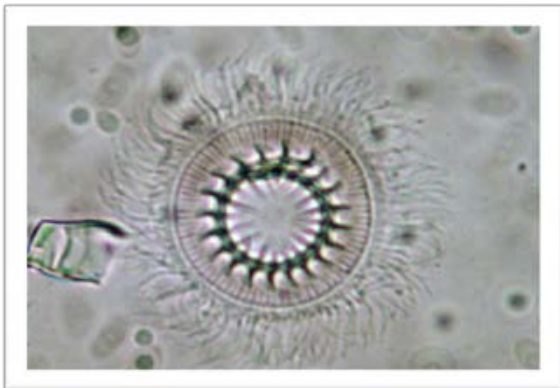
ردیف	نام انگل	بافت درگیر	تعداد ماهی مبتلا	mean±S.E.M	درصد آلودگی
۱	<i>Ichthyophthirius multifiliis</i>	پوست ، باله ها ، آبشش ها	۱۹	۱۱/۸۸ ± ۰/۹۵	٪ ۲۵/۶۵
۲	<i>Dactylogyrus spp.</i>	آبشش ها	۱۳	۲/۵ ± ۰/۴۵	٪ ۱۴/۱۳
۳	<i>Trichodina spp.</i>	پوست	۱۱	۶/۲ ± ۰/۵۶	٪ ۱۱/۹۵
۴	<i>Gyrodactylus spp.</i>	پوست ، باله ها ، آبشش ها	۷	۴/۴۳ ± ۰/۲	٪ ۷/۶۰
۵	<i>Diplostomum</i>	چشم ها	۷	۳/۷ ± ۰/۸۸	٪ ۷/۶۰
۶	<i>Argulus foliaceus</i>	پوست	۲	۲ ± ۰/۵۸	٪ ۲/۱۷
۷	<i>Diplozoon</i>	آبشش ها	۱	۱/۵ ± ۰/۵	٪ ۱/۰۸



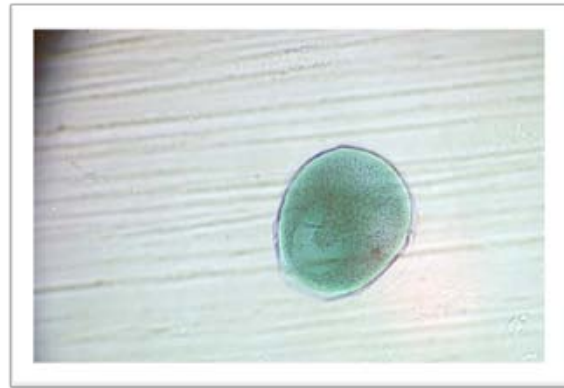
تصویر ۴- انگل *Gyrodactylus spp.* به همراه قلاب میانی و قلاب‌های حاشیه‌ای (A) (بزرگنمایی ۲۰۰X).



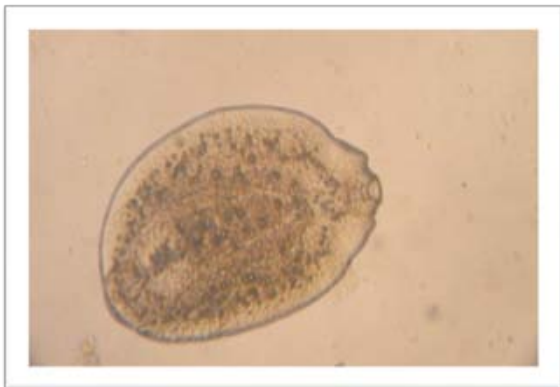
تصویر ۱- نمونه‌ای از ماهیان گلد فیش مبتلا به انگل *Ichthyophthirius multifiliis* با نقاط سفید رنگ پوست



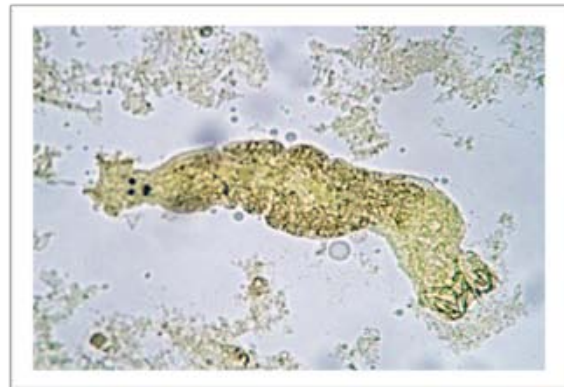
تصویر ۵- انگل تک یاخته *Trichodina spp.* به همراه خارهای شعاعی و مژه‌های حاشیه‌ای غشا (بزرگنمایی ۲۱۰X).



تصویر ۲- تروننت بالغ انگل *Ichthyophthirius multifiliis* که دارای هسته نعل اسبی شکل می‌باشد (بزرگنمایی ۲۴۰X).



تصویر ۶- انگل *Diplostomum spathaceum* مشاهده شده در عدسی چشم ماهی گلد فیش (بزرگنمایی ۲۲۰X)

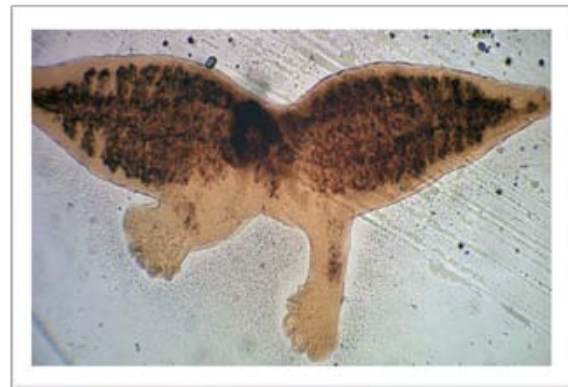

تصویر ۳- انگل *Dactylogyrus spp.* جدا شده از آبشش ماهی گلد فیش به روش لام مرطوب (بزرگنمایی ۱۹۰X).

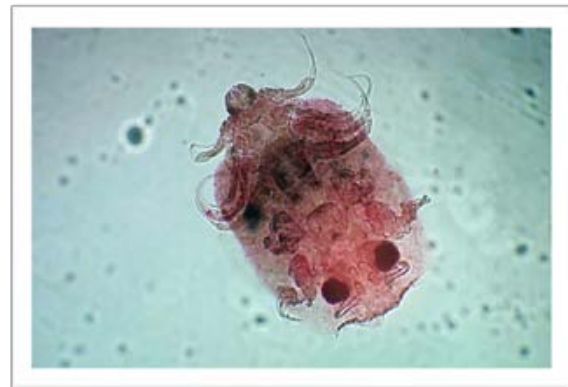
تقریباً برابر با ماهیان سالم است که این امر حاکی از آلودگی بالای مزارع تکثیر در شهرستان ارومیه یا شهرهای تکثیر کننده بوده و یکی از علل آن جمعیت بالای ماهیان قرمز و عدم رعایت موازین بهداشتی در این مکان ها است. با مراجعه به جدول یک همانطور که مشاهده می شود بیشترین موارد آلودگی مربوط به آبشش ها و بقیه از پوست و باله و سپس چشم ها می باشد که علت آن حضور انگل داکتیلوژیروس، /ایکتیوفتیریوس مولتی فیلیس و انگل ژایروداکتیلوس بوده است. اختصاصیت میزبانی (host specific) و حتی برخی از گونه های آن اختصاصیت جایگاهی (site specific) بر روی آبشش نیز دارند (۴).

با توجه به جدول یک تک یاخته /ایکتیوفتیریوس مولتی فیلیس با ۲۵/۶۵ درصد بیشترین میزان آلودگی را داشته که از جمله دلایل افزایش چنین انگلی در محیط مزارع تکثیر این ماهی وجود مواد آلی فراوان در محیط و عدم رعایت شرایط بهداشتی است و لزوم توجه خاص صاحبان این گونه مزارع به شرایط موجود است (۴).

یکی از ویژگی های این بررسی جداسازی انگل آرگولوس و انگل دیپلوزئون از ماهی قرمز است بطوریکه این انگل برای اولین بار از ماهی قرمز در منطقه شمالغرب ایران ثبت می گردد. انگل ژایروداکتیلوس و انگل داکتیلوژیروس از مونوزن های اختصاصی آبشش ماهی قرمز بوده که پیش از این توسط جلالی و مولنار (۱۹۹۰) از ماهی قرمز جداسازی شده بود مولنار و همکاران (۲۰۰۳) طی مطالعه بر روی ماهی قرمز متوجه آلودگی شدید این ماهی به انگل میکسوبیلوس /دیورسوس شدند که منجر به زیان اقتصادی شدید در این ماهیان می گردد بطوریکه با آسیب رساندن به باله ماهیان منجر به تغییر منظر و کاهش ارزش تجاری آن شده بود (۱۲). رهولکوا و همکاران (۲۰۰۵) با مطالعه بر روی ماهیان آب شیرین وارداتی قادر به جداسازی ۶ مونوزن جدید از آبشش آنها گردید که می توان به داکتیلوژیروس فورماسوس، داکتیلوژیروس /ایتترمدیوس،



تصویر ۷- انگل *Diplozoon* جدا شده از آبشش ماهی گلد فیش (بزرگنمایی ۲۲۰ X)



تصویر ۸- شیشک ماهی یا *Argulus foliaceus* که جزو انگلهای سخت پوست، ماهیان می باشد (بزرگنمایی ۱۶۰ X).

بحث و نتیجه گیری

در بررسی ماهیان قرمز مراکز تکثیر و فروش ماهیان زینتی شهرستان ارومیه به منظور شناسایی انگل های خارجی آنها، چهار گونه انگل در هفت جنس شامل ایکتیوفتیریوس مولتی فیلیس (*Ichthyophthirius multifiliis* Fouquet, 1876)، داکتیلوژیروس (*Genus Dactylogyrus* Diesing, 1850)، تریکودینا (*Genus Trichodina* Ehrenberg, 1838)، ژایروداکتیلوس (*Genus Gyrodactylus* Nordman, 1932)، دیپلوستوموم (*Genus Diplostomum* Brandes, 1892)، دیپلوزئون (*Genus Diplozoon* Nordman, 1835) و بالاخره جنس آرگولوس (*Genus Argulus* Muller, 1785) مورد شناسایی قرار گرفت. با توجه به جدول یک میزان آلودگی ماهیان به انگل های خارجی ۵۶/۵۲ درصد یعنی

References

- 1- Argini, M., (2006) Culture of goldfish, 2nd ed. Negare publisher, Tehran Iran, pp:1-138.
- 2- Basson, L.,(1983) Trichodinid Ectoparasite of cichlid and cyprinid fishes in south Africa and Israel, Systematic parasitological Journal , 5 (4) pp: 254-357.
- 3- Emadi, H., (2010) Aquarium and Breeding Freshwater Aquarium Fishes. Abzian Scientific publisher, pp: 108-114.
- 4- Fadaei – Fard, F., (2010) an investigation of ectoparasites of gold fish. Journal of veterinary modern Research, 1(4): pp: 17-24.
- 5- Fernando, C.H., Furtado, J.I., Gussev, A.V., Kakonge ,A., Hanek ,J.(1972) Methods for the study of fresh water fish parasites, university of waterloo, Biology series, pp: 4-70.
- 6- Gussev, A. v., (1985) Parasitic metazoans: Class Monogenea. In: Bauer, O.N. (Ed.). Key to the parasites of freshwater fish fauna of the U.S.S.R. Nauka, Leningrad, 2, pp: 1-424 (In Russian).
- 7- Jalali, B., (1998) Parasites and parasitic diseases of Iran freshwater fishes. Iran fishery Organisation. pp: 24-99.
- 8- Kim , J.H, Heyward , C.J. (2002) parasitic infection in live fresh water tropical fishes imported to korea , Dis Aquat organ , 22, 52(2), pp: 73-169.
- 9- Lom, J., Dykova, I. (1992). Protozoan Parasites of fish (Development in Aquaculture and Fisheries Science), Elsevier Science , Amsterdam , pp: 10-125.
- 10- Mahmodi , M.A., Aly, S.M., Diab, A.S., John, G. (2009) The role of ornamental goldfish in transfer of some Viruses and ectoparasites to cultured fish in Egypt. African Journal of Aquatic Science, volum 34, number 2, pp: 111-121.
- 11- Matthews, R.A., (2005) Ichthyophthiriosis in fresh water Teleost, Adv parasitol; 59, pp: 159-241.

داکتیلوژایروس و استاتور، داکتیلوژایروس انکوراتوس اشاره کرد (۱۴). باسون و همکاران (۱۹۸۳) طی مطالعه بر روی ماهیان سیچلید و کپور ماهیان مزارع پرورشی، رودخانه‌ها و دریاچه‌ها موفق به جداسازی و شناسایی سه گونه جدید هفت گونه شناخته شده تریکودینا شدند (۲). محمودی و همکاران (۲۰۰۹) با بررسی ماهیان قرمز پرورشی مصر متوجه برخی بیماری‌های ویروسی و انگلی در آنها شدند که از لحاظ انتقال به ماهیان دیگر حائز اهمیت بوده بطوریکه از انگل‌های خارجی می‌توان به گونه درموسیتیدیوم، ایکتیو فتیریوس مولتی فیلیس، تریکودینا رتیکولاتا و لرنه آ سیپیرینیه آ اشاره نمود (۱۰). تکین اوزان و همکاران (۲۰۰۵) با مطالعه بر روی انگل‌های خارجی و داخلی ماهی قرمز دریاچه کوادا موفق به شناسایی داکتیلوژایروس انکوراتوس، دمینوتوس، آرگولوس فولیاسئوس و تراچلو بلا تورکواتا شدند. در این میان دمینوتوس و تراچلو بلا تورکواتا (*Trachellobdella torquata*) برای اولین بار در ماهی قرمز گزارش شد (۱۵). با توجه به نتایج بدست آمده از بررسی حاضر بیشترین آلودگی ماهیان قرمز با انگل‌های خارجی و آن هم انواع تک میزبان صورت گرفته است که علت آن عدم یا کاهش برخورد ماهی با میزبان‌های واسط و در نتیجه کاهش ابتلا به انگل‌های چند میزبان می‌باشد البته نتیجه مطالعات و پژوهش‌های سایر محققین نیز موید این گواه است بطوریکه تکین اوزان و همکاران (۲۰۰۵)، محمود و همکاران (۲۰۰۰)، باسون و همکاران (۱۹۸۳)، رهولکوا و همکاران (۲۰۰۵)، مولنار و همکاران (۲۰۰۳) در یافته‌های خود عموماً به انگل‌های خارجی و در میان آنها به انواع تک میزبان اشاره داشته‌اند که خود مبنایی در سیاست‌های کلان شیلات در بحث ماهیان زینتی خواهد بود.

- 12- Molnar, K., Szekeley, C., (2003) Infection in the fin of the Goldfish (*Carassius auratus*) caused by *Myxobolus diversus* (myxosporea). *Folia parasitologica*.50 (1), pp: 6-31.
- 13- Mouth, A., Basson, L., D.,(2006) Health status of ornamental freshwater fishes imported to South Africa, A pilot study, *Aquarium Science and conservation*, 3(4), pp: 313-319.
- 14- Rehulkova, E., Gelnar, M., (2005) Monogenean freshwater ornamental fish imported into the Czech Republic from southeast Asia 5th international symposium on Monogenea: programmed and Abstracts 3.
- 15- Tekin-zan, S., Kir, I., (2005) An Investigation of parasites of gold fish in Kovada Lake. *Turkeys Parazitolojisi*, 29(3), pp: 202-203.
- 16- Thilakarathne, I., Rajapaksha, G., Akopara, A., Rajapakse, R.P., Faizal, A.C., (2003) Parasitic infection in Fresh water ornamental fish in Sri Lanka. *Dis Aquas Organ*, 31-54(2), pp: 62-157.