



تأثیر پروبیوتیک‌های باسیلوس کوآگولانس و لاکتوباسیلوس کازئی بر آسیب کبدی ایجاد شده توسط تراکلریدکربن و فعالیت آنزیم‌های کبدی در موش‌های نر صحرایی

نازنین فتحی، زهراکشمند*

گروه زیست‌شناسی، واحد تهران مرکزی، دانشگاه آزاد اسلامی، تهران، ایران

*مسئول مکاتبات: zkeshtmand2001@gmail.com

تاریخ پذیرش: ۱۳۹۸/۰۴/۱۴

تاریخ دریافت: ۱۳۹۸/۱/۲۳

چکیده

سموم شیمیایی موجب اختلال عملکرد کبد می‌شود. هدف از این بررسی مطالعه اثر پروبیوتیک‌های باسیلوس کوآگولانس و لاکتوباسیلوس کازئی بر آسیب کبدی ایجادشده توسط تراکلریدکربن در موش‌های صحرایی نر می‌باشد. در این مطالعه تجربی تعداد ۴۰ موش نر بالغ نژاد ویستار به پنج گروه تقسیم شدند کنترل (نرمال سالین روزانه ۰/۵ میلی‌لیتر)، شم (روغن زیتون روزانه ۰/۵ میلی‌لیتر)، شاهد (تراکلریدکربن با نسبت ۱:۱ با روغن زیتون، ۲ میلی‌لیتر بر کیلوگرم وزن بدن، یکبار) و گروه‌های تیمار (تراکلریدکربن یا پروبیوتیک‌های باسیلوس کوآگولانس یا لاکتوباسیلوس کازئی). آسیب کبدی با تزریق داخل صفاقی تراکلریدکربن القا و تیمار با پروبیوتیک با دوز 10^9 CFU به مدت ۳۵ روز به صورت گاواژ انجام شد. یک روز پس از آخرین گاواژ، میزان آنزیم‌های کبدی سنجیده‌شده و هیستولوژی بافت کبد با رنگ‌آمیزی هماتوکسیلین ائوزین بررسی گردید. داده‌های به دست آمده با استفاده از ANOVA یک طرفه، تست توکی و p value کمتر از ۰/۰۵ ارزیابی شد. یافته‌های این مطالعه نشان می‌دهد، سطح آنزیم‌های بافت کبد در گروه دریافت‌کننده تراکلریدکربن در مقایسه با گروه کنترل و شم افزایش معنی‌داری داشته است ($p < 0/05$). در حالی‌که در گروه‌های تیمار کاهش معنی‌داری را در مقایسه با گروه دریافت‌کننده تراکلریدکربن نشان داد ($p < 0/001$). همچنین آسیب بافت کبدی در گروه‌های دریافت‌کننده تراکلریدکربن در مقایسه با گروه کنترل و شم نشان داده شد ($p < 0/001$). در گروه‌های آسیب دیده بافت کبدی تیمار شده با پروبیوتیک‌ها بهبودی در بافت کبد در مقایسه با گروه دریافت‌کننده تراکلریدکربن مشاهده گردید ($p < 0/05$). احتمالاً، پروبیوتیک‌های باسیلوس کوآگولانس و لاکتوباسیلوس کازئی با تحریک ترشح ترکیبات با خاصیت آنتی‌اکسیدانی و ضدالتهابی، اثرات مخرب تراکلریدکربن در بافت کبد را کاهش می‌دهند.

کلمات کلیدی: تراکلریدکربن، باسیلوس کوآگولانس، لاکتوباسیلوس کازئی، کبد، موش صحرایی.

مقدمه

سرم، تولید صفرا و جذب مواد غذایی اشاره کرد (۱۵)، (۲۹). استرس اکسیداتیو، رادیکال‌های آزاد، الکال، مواد شیمیایی، ترکیبات دارویی، مسمومیت با سموم مختلف و هپاتیت‌های ویروسی از عواملی هستند که می‌تواند باعث ایجاد آسیب در کبد شود (۹). برای تشخیص بیماری‌های کبدی چندین تست بیوشیمیایی

یکی از ارگان‌های مهم و حیاتی بدن کبد است که هرگونه آسیب به آن می‌تواند پیامدهای بسیار گسترده‌ای را ایجاد کند (۲۲). واکنش‌های بیوشیمیایی وسیعی در کبد انجام می‌شود که از جمله‌ی آن‌ها می‌توان به متابولیسم اسیدهای آمینه، کربوهیدرات‌ها، لیپیدها، داروها، همچنین سم‌زدایی، سنتز پروتئین‌های



حال گسترش بود و نتایج مطالعات نشان داده است که این موجودات مفید در پیگیری و درمان برخی از بیماری‌ها نقش دارند (۶). پروبیوتیک (Probiotic) واژه‌ای است که به میکروارگانیسم‌های بی ضرری اطلاق می‌شود که در صورت مصرف کافی، علاوه بر فواید تغذیه‌ای، دارای فواید بهداشتی نیز خواهند بود. این واژه برای اولین بار در سال ۱۹۵۳ مورد استفاده قرار گرفت، تاکنون موارد متعددی از اثرات مثبت مصرف پروبیوتیک‌ها در مقابله با انواعی از بیماری‌ها اثبات رسیده است. سال‌های اخیر، مطالعه‌هایی در جهت استفاده از پروبیوتیک‌ها در پیشگیری، کنترل و حتی درمان بیماری‌های مختلف انجام شده است (۴). مطالعات انجام شده نشان داده است، مکانیسم اثر پروبیوتیک‌ها از طریق تاثیرات آنتی-میکروبی مستقیم، تقویت تمامیت سد دفاعی مخاط، تغییرات مطلوب در سیستم ایمنی بدن می‌باشد. تولید ترکیبات آنتی‌اکسیدانی و همچنین تنظیم و افزایش تولید ترکیبات آنتی‌اکسیدانی در دستگاه گوارش، مهار گیرنده‌های سمی، رقابت مهار برای اتصال ترکیبات و کاهش تولید رادیکال‌های اکسیژن آزاد می‌باشد (۱۹).

سوالی که با توجه به نتایج این مطالعه‌ها در ذهن مطرح می‌شود، این است که آیا پروبیوتیک‌های لاکتوباسیلوس کوآگولانس و باسیلوس کازئی می‌توانند سبب بهبودی آسیب‌های کبدی شود؟ برای پاسخ به این سوال، در این مطالعه اثر باکتری‌های لاکتوباسیلوس کوآگولانس با سوش استاندارد شماره ATCC ۴۳۵۶ و لاکتوباسیلوس کازئی سوش استاندارد شماره ATCC ۳۹۳۹۲ در درمان آسیب‌های کبدی القا شده توسط تتراکلرید کربن در موش‌های صحرایی مورد ارزیابی قرار گرفت.

انجام می‌شود که مهم‌ترین این تست‌ها تعیین میزان فعالیت آنزیم‌های آلانین‌آمینوترانسفراز (ALT) و آسپاراتات آمینوترانسفراز (AST) می‌باشد (۳). این آنزیم‌ها به طور معمول توسط سلول‌های کبدی به مقدار معینی تولید می‌گردند. در آسیب‌های کبدی سلول‌های کبدی ترشح آنزیم‌های فوق را افزایش داده و موجب بالا رفتن سطح پلاسمایی آنها می‌گردند (۵). از عوامل شیمیایی مختلفی که در ایجاد و القا آسیب کبدی نقش دارند، تتراکلرید کربن (CCl₄) می‌باشد که از قدیمی‌ترین مدل‌های تجربی برای القا آسیب در نمونه‌های حیوانی در شرایط آزمایشگاه است (۱۷). با استفاده از این مدل نتایج کاملی درباره تغییرات بیوشیمیایی، هیستولوژیکی و تغییرات همراه با آسیب، التهاب و فیروز به دست آمده است (۲۵). مطالعات نشان داده است که تجویز CCl₄ در موش‌های صحرایی باعث افزایش گاماگلوتامیل ترانسفراز (GGT)، آلانین آمینوترانسفراز (ALT) و آلکالن فسفاتاز (ALP) می‌شود. همچنین، میزان کلاژن و پراکسیداسیون لیپیدها را افزایش و مقدار گلوکاتایون را کاهش می‌دهد (۲۷).

رادیکال‌های آزاد مشتق از CCl₄ باعث تجمع مالون دی‌آلدید (MDA) که یکی از محصولات نهایی پراکسیداسیون لیپیدها است، شده و این امر در نهایت باعث غیرفعال شدن آنزیم‌های آنتی‌اکسیدانی سوپراکسید دیسموتاز (SOD)، کاتالاز (CAT) و گلوکاتایون پراکسیداز (GPX) می‌گردد (۳۱). مولکول تتراکلریدکربن موجب فعال شدن α -TNF، نیتریک اکساید (NO) و TGF α و بتا در داخل سلول می‌شود. این فرآیندها سلول را به سمت تخریب یا فیروزه شدن هدایت می‌کند. α -TNF موجب آپوپتوز سلولی شده و TGF α و بتا، فیروز را در سلول به دنبال دارد (۱۶). در سال‌های اخیر مطالعات مختلفی بر روی میکروارگانیسم‌های مفید با نام پروبیوتیک در



مواد و روش‌ها

نگهداری حیوانات: در این مطالعه تجربی از موش-های صحرایی نر بالغ نژاد ویستار در محدوده وزنی ۲۲۰-۲۰۰ گرم، خریداری شده از انستیتو پاستور ایران استفاده گردید. حیوانات در شرایط استاندارد آزمایشگاهی (۱۲ ساعت روشنایی- ۱۲ ساعت تاریکی) با درجه حرارت 24 ± 2 درجه سانتیگراد نگهداری شدند. حیوانات آزادانه به آب و غذا دسترسی داشتند. تمامی آزمایش‌ها یک هفته پس از نگهداری حیوانات و سازش با شرایط محیط جدید انجام شد.

تهیه پروبیوتیک: پروبیوتیک‌های لاکتوباسیلوس کازئی و باسیلوس کوآگولانس به صورت پودر از شرکت تک ژن زیست خریداری شد.

روش انجام آزمایش: موش‌های صحرایی نر به طور تصادفی به ۵ گروه ۸ تایی تقسیم شدند. گروه‌ها عبارت بودند از: گروه کنترل (دریافت کننده آب و مواد غذایی به صورت روزانه)، گروه شم (دریافت کننده روغن زیتون به میزان ۲ میلی‌لیتر بر کیلوگرم در روز اول آزمایش به صورت درون صفاقی)، گروه سوم (دریافت کننده مخلوط تتراکلریدکربن و روغن زیتون به نسبت ۱:۱ و به میزان ۲ میلی‌لیتر بر کیلوگرم به صورت تک دوز و به صورت داخل صفاقی)، گروه چهارم، دریافت کننده مخلوط تتراکلریدکربن و روغن زیتون به نسبت ۱:۱ و به میزان ۲ میلی‌لیتر بر کیلوگرم فقط یکبار و در روز اول آزمایش و به صورت درون صفاقی، بعد از ۲ ساعت گاوژ پروبیوتیک باسیلوس کازئی انجام شد. و گروه پنجم (دریافت کننده مخلوط تتراکلریدکربن و روغن زیتون به نسبت ۱:۱ و به میزان ۲ میلی‌لیتر بر کیلوگرم). بعد از ۲ ساعت، گاوژ پروبیوتیک لاکتوباسیلوس کوآگولانس انجام شد. گاوژ پروبیوتیک به صورت روزانه و در ساعت ۱۰-۹ صبح به مدت ۳۵ روز متوالی و دریافت آب

در گروه کنترل، شم و تتراکلرید کربن به صورت گاوژ نیز انجام شد (۲۵، ۲۴). بعد از گذشت ۳۵ روز از شروع آزمایش و با رعایت اصول کمیته اخلاقی نحوه کار با حیوانات آزمایشگاهی مصوب دانشگاه تهران مرکزی، از حیوانات پس از بیهوشی توسط اتر، خون‌گیری مستقیم از قلب انجام شد. و بافت کبد برای مطالعات هیستولوژیکی جدا شد.

خون‌گیری و آزمایش‌های بیوشیمیایی: پس از تیمار موش‌های صحرایی و پایان آزمایش، ابتدا وزن موش‌ها اندازه‌گیری شده، سپس با استفاده از سرنگ خون-گیری، از قلب حیوانات نمونه‌گیری به عمل آمد. نمونه خون تهیه شده در دمای آزمایشگاه با ۴۰۰۰ دور در دقیقه به مدت ۱۵ دقیقه سانتریفیوژ و سرم خون جدا گردید. میزان فعالیت آنزیم‌های کبدی ALT، AST و ALP با استفاده از دستگاه اسپکتروفتومتر (مدل S3100-singco کره جنوبی و کیت آنزیمی پارس آزمون ایران بر اساس فدراسیون بین‌المللی شیمی بالینی و طب آزمایشگاهی) اندازه‌گیری شد (۷).

آزمایش‌های هیستولوژی: پس از مرحله خون‌گیری، اندام کبد آن‌ها با برش جراحی خارج گردید و با محلول سرم فیزیولوژی شسته شده و جهت تثبیت در فرمالین ۱۰ درصد قرار داده شد. از نمونه‌های بافت کبد در گروه‌های مورد مطالعه با استفاده از روش پاساژ بافت، برش‌هایی با ضخامت ۵ میکرون آماده و با رنگ آمیزی هماتوکسیلین-اِئوزین، مقاطع بافتی تهیه گردید (۲۵).

در لام‌هایی که به وسیله روش هماتوکسیلین-اِئوزین رنگ آمیزی شده بودند هپاتوسیت براساس درجه بندی آسیب شمارش شدند.

همچنین آسیب‌شناسی بافتی مقاطع، به صورت مقایسه هیستومورفولوژی ساختار لوبول کبدی شامل ورید



مرکزی، صفحات سلولی کبدی، سلول واکویله شده، سلول چربی، سلول‌های التهابی، سلول نکروزی، نظم سلولی طناب سلولی، اتساع وریدها، سلول‌های تک هسته‌ای، وریدهای پر خون و سلول‌های هیپروپاتی، با استفاده از میکروسکوپ نوری مورد بررسی قرار گرفت. در پایان از تمام اسلایدهای مقاطع بافت کبدی تغییرات هیستومورفولوژی ثبت و گزارش گردید.

آنالیز آماری داده‌ها: تحلیل داده‌ها با آزمون واریانس یک‌طرفه ANOVA way-one و آزمون تکمیلی Tukyes و با استفاده از نرم افزار SPSS.22 انجام شد. نتایج به صورت انحراف معیار \pm میانگین (Mean \pm SEM) بیان گردید.

نتایج

براساس نتایج حاصل از این مطالعه مقایسه میانگین وزن بدن در گروه دریافت‌کننده تتراکلریدکربن و پروبیوتیک به همراه تتراکلریدکربن در مقایسه با گروه کنترل و شم کاهش معنی‌داری را نشان داد در حالی‌که وزن موش‌ها در گروه دریافت‌کننده پروبیوتیک در مقایسه با گروه تتراکلریدکربن افزایش معنی‌دار نشان داده شد (جدول ۱). نتایج مطالعه حاضر نشان داد که وزن کبد در طول دوره تیمار با تتراکلریدکربن در مقایسه با حیوانات کنترل، افزایش معنی‌داری داشت ($p < 0/001$). این در حالی‌ست که وزن کبد در گروه‌های دریافت‌کننده پروبیوتیک در مقایسه با گروه کنترل افزایش و در مقایسه با گروه دریافت‌کننده تتراکلرید کربن کاهش معنی‌داری را نشان داد (جدول ۱).

با توجه به نتایج نشان داده شده در نمودارهای ۱ تا ۳ دیده شده است که سطح سرمی آنزیم‌های کبدی AST، ALT و ALP در موش‌های صحرائی در گروه دریافت‌کننده تتراکلرید کربن نسبت به گروه

کنترل اختلاف معنی‌داری وجود دارد. هم‌چنین مقایسه این آنزیم‌ها در این گروه با گروه شم نیز به صورت معنی‌دار کاهش داشته است. در حالی‌که سطح سرمی این آنزیم‌ها در گروه‌های دریافت‌کننده پروبیوتیک‌های لاکتوباسیلوس کازئی و باسیلوس کوآگولانس در مقایسه با گروه تتراکلریدکربن کاهش معنی‌داری و از سوی دیگر سطح سرمی این آنزیم‌ها در مقایسه با گروه کنترل و شم افزایش را نشان داد. نتایج مشاهده شده در بخش میکروسکوپی این مطالعه نشان می‌دهد که تتراکلرید کربن در مدت کوتاهی سبب آسیب کبدی می‌شود که با نکروز سلول‌های کبدی و تجمع سلول‌های التهابی در نواحی مراکز لوبولی همراه است (جدول ۲).

در گروه دریافت‌کننده تتراکلریدکربن افزایش سلول‌های التهابی به ویژه در اطراف سیاهرگ مرکزی و فضای پورت، سلول‌های تک هسته‌ای، بی‌نظمی در نحوه قرارگیری سلول‌ها و طناب‌های سلولی، سینوزوئیدهای کبدی، افزایش تعداد سلول‌های هیپروپاتی، سلول‌های چربی، سلول‌های واکویله شده و سلول‌های کوپفر، اتساع وریدهای مرکزی در مقایسه با گروه کنترل نشان داده شد. در حالی‌که این فاکتورهای مطالعه شده در گروه دریافت‌کننده پروبیوتیک‌ها بهبودی و ترمیم بافت کبد قابل ملاحظه و اختلاف معنی‌داری را در مقایسه با گروه تتراکلرید کربن را نشان داد. تعداد سلول‌های التهابی به ویژه در اطراف سیاهرگ مرکزی و فضای پورت تعداد سلول‌های نکروزی، سلول‌های چربی، کوپفر و سلول‌های واکوئله شده به میزان قابل توجه کاهش را نشان داد (جدول ۲).



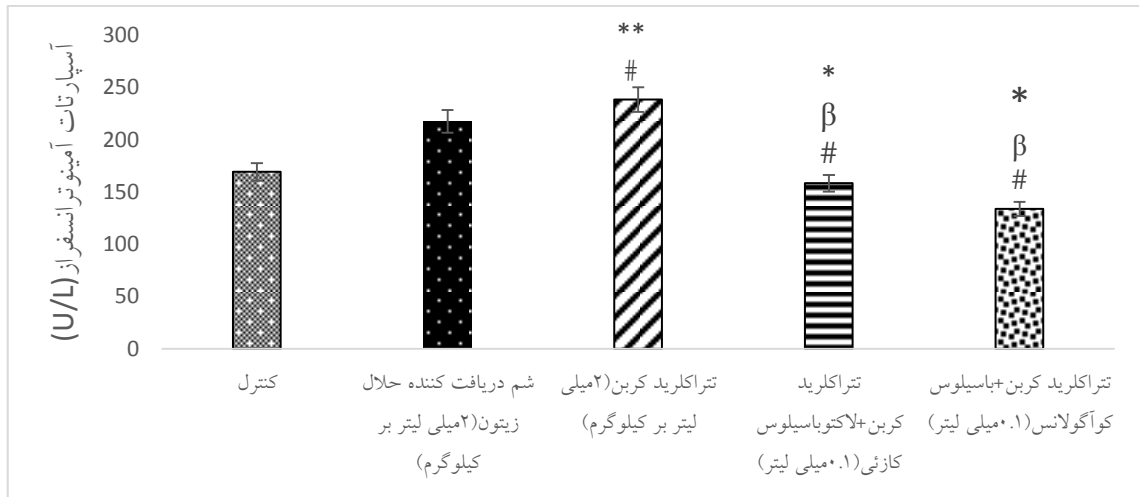
جدول ۱- مقایسه میزان وزن موش و وزن کبد در گروه‌های مختلف آزمایش.

گروه‌ها	وزن موش	وزن کبد
کنترل	۲۰۸/۸۸ ± ۵/۸۳	۱۱/۰۱ ± ۰/۵۸
شم	۲۰۹/۲۵ ± ۳/۴۶	۱۱/۷۸ ± ۰/۰۳
تتراکلرید کربن	۱۹۴/۷۵ ± ۳/۸۷ ##	۱۸/۳۶ ± ۰/۴۱ *#
تتراکلرید کربن + لاکتوباسیلوس کازئی	۱۹۶/۱۲ ± ۳/۲۰ *##β	۱۳/۸ ± ۰/۰۱۲ *##β
تتراکلرید کربن + باسیلوس کوآگولانس	۲۰۵ ± ۴/۳۷ *##α	۱۲/۳۷ ± ۰/۰۳۷ *##α

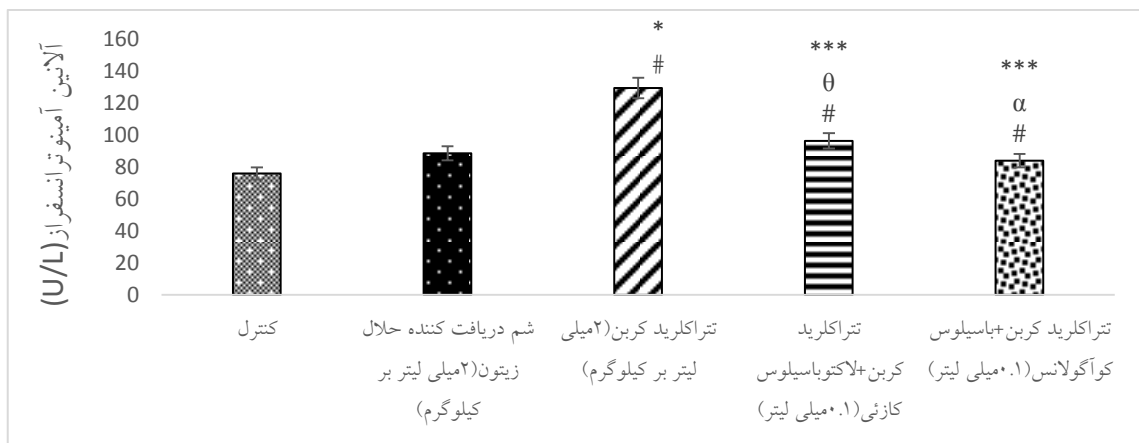
علامت * نشان دهنده سطح اختلاف معنی‌دار $p < 0/05$ با گروه کنترل است. علامت ** نشان دهنده اختلاف معنی‌دار $p < 0/001$ با گروه کنترل است. علامت # نشان دهنده اختلاف معنی‌دار $p < 0/05$ با گروه شم است. علامت α نشان دهنده اختلاف معنی‌دار $p < 0/001$ گروه‌های دریافت کننده پروبیوتیک با گروه دریافت کننده تتراکلرید کربن است. علامت β نشان دهنده اختلاف معنی‌دار $p < 0/001$ گروه‌های دریافت کننده پروبیوتیک با گروه دریافت کننده تتراکلرید کربن است. دوز دریافتی تتراکلرید کربن و حلال زیتون ۲ میلی‌لیتر بر کیلوگرم و دوز دریافتی پروبیوتیک‌ها 10^9 CFU می‌باشد.

جدول ۲- مقایسه میزان درجه آسیب در سلول‌های بافت کبدی در گروه‌های مختلف آزمایش. بدون آسیب -، آسیب خفیف +، آسیب متوسط ++، آسیب شدید +++

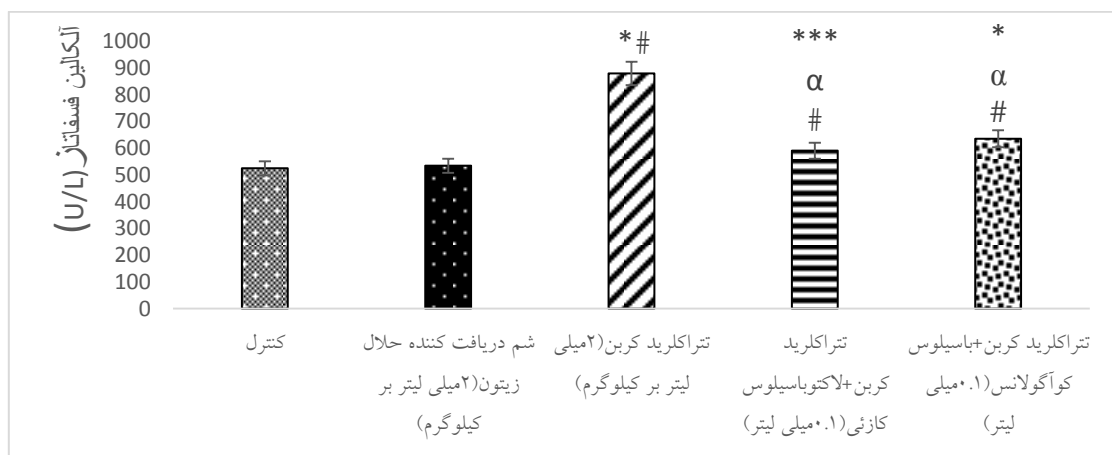
پارامترها	گروه کنترل	گروه شم	گروه دریافت‌کننده تتراکلرید کربن	تتراکلرید کربن + لاکتوباسیلوس کازئی	تتراکلرید کربن + باسیلوس کوآگولانس
تغییرات مورفولوژیک	-	-	+++	++	+
سلول واکنش‌دهنده	-	-	+++	++	+
سلول چربی	-	-	+++	++	+
سلول‌های التهابی	-	-	+++	++	+
سلول نکروزی	-	-	+++	++	+
نظم سلولی	-	-	+++	++	+
طتاب سلولی	-	-	+++	++	+
اتساع وریدها	-	-	+++	++	+
سلول‌های تک‌هسته‌ای	-	-	+++	+	+
ورید های پر خون	-	-	+++	++	+
سلول‌های هیدروپاتی	-	-	+++	++	+



نمودار ۱- مقایسه سطح سرمی آنزیم آسپاراتات آمینوترانسفراز (AST) در گروه‌های مختلف مورد آزمایش. مقادیر بر اساس میانگین \pm خطای معیار میانگین آورده شده است. علامت * نشان دهنده اختلاف معنی دار $p < 0.05$ با گروه کنترل است. علامت # نشان دهنده اختلاف معنی دار $p < 0.05$ با گروه شم است. علامت β نشان دهنده اختلاف معنی دار $p < 0.001$ با گروه کنترل است. علامت # نشان دهنده اختلاف معنی دار $p < 0.05$ با گروه شم است. علامت * نشان دهنده اختلاف معنی دار $p < 0.001$ با گروه‌های دریافت کننده پروبیوتیک با گروه دریافت کننده تراکلرید کرین است. دوز دریافتی تراکلرید کرین و حلال زیتون ۲ میلی لیتر بر کیلوگرم و دوز دریافتی پروبیوتیک‌ها 10^9 CFU می‌باشد.



نمودار ۲- مقایسه آنزیم آلانین آمینوترانسفراز در موش‌های مورد مطالعه در گروه‌های مختلف.



نمودار ۳- مقایسه آنزیم آلکالین فسفاتاز در موش‌های مورد مطالعه در گروه‌های مختلف.



بحث

موجب تورم سیتوتوکسیک گردیده و به عنوان یکی از مهم‌ترین اثرات پراکسیداسیون لیپید در نظر گرفته می‌شود (۸، ۱۳).

تغییرات ناشی از تتراکلریدکربن شبیه بیماری‌های کبدی مزمن ناشی از ویروس‌ها می‌باشد. تتراکلریدکربن توسط سیستم سیتوکروم P450 در طی متابولیسم به دو ترکیب سمی شامل تری‌کلرومتیل (CCL3) و پراکسی تتراکلرومتیل (OOCCL3) تبدیل شده که موجب صدمات حاد کبدی از جمله سیروز، نکروز، صدمات حاد و مزمن کلیوی می‌شوند و بطور کوالانی با غشاهای سلولی و اندامک‌ها متصل می‌شود و باعث پراکسیداسیون اسیدهای چرب غیراشباع و اختلال در هموستاز کلسیم و در نهایت مرگ سلولی می‌گردد و با مولکول‌های مختلف مانند اسیدآمینه، نوکلئوتیدها، اسیدهای چرب، پروتئین‌ها، اسیدهای نوکلئیک و لیپید واکنش داده و باعث تخریب شدید فرآیندهای سلولی می‌شود (۱۱، ۲۳، ۳۰).

رادیکال‌های آزاد حاصل از CCl₄ با تخریب غشاء هپاتوسیت افزایش فعالیت آنزیم‌های نام‌برده را سبب شده است و همین عامل باعث شده آنزیم‌هایی که در حالت طبیعی درون سیتوزول سلولی قرار دارند وارد جریان خون شوند و افزایش فعالیت این آنزیم‌ها بیانگر میزان و نوع آسیب‌های کبدی است (۳۲).

همچنین در آزمایش انجام شده توسط Rishi و همکاران مقدار AST و ALT در سرم موش‌های تغذیه شده با پروبیوتیک و سنیوتیک مشابه گروه کنترل بود، اما در گروه تغذیه‌شده با پروبیوتیک اینولین مقدار AST افزایش معنی‌داری نشان داد (۲).

نتایج بدست آمده احتمالاً به این علت است که پروبیوتیک‌ها با ایجاد تعادل روده‌ای و افزایش در قابلیت هضم مواد مغذی و افزایش پاسخ ایمنی موجب کاهش تنش‌های ناشی از ترکیبات ضدمغذی

نتایج حاصل از بررسی‌های بافت‌شناسی در مطالعه حاضر نشان داد که تیمار با تتراکلریدکربن، موجب آسیب به سلول‌های کبدی می‌گردد و تغییرات بافتی پاتولوژیکی گسترده‌ای شامل: دژنراسیون چربی، نکروز، تورم و التهاب سلولی شدید را در سلول‌های کبدی ایجاد می‌کند. این در حالی است که در گروه-های دریافت‌کننده پروبیوتیک، ترمیم در بافت کبد نشان داده شد. کبد مهم‌ترین اندام التهابی است که پس از در معرض قرار گرفتن با سموم کبدی مختلف، باعث بروز فرآیندهای التهابی و وقایع پاتولوژیک می‌گردد. سلول‌های کوپفر در پاسخ به نکروز و یا به طور مستقیم تحت تأثیر سموم کبدی، میانجی‌گرهای پیش التهابی را آزاد می‌نمایند که این امر سبب تشدید آسیب کبدی القاشده با تتراکلریدکربن می‌گردد. تتراکلریدکربن تحت شرایط آزمایشگاهی، یکی از عمومی‌ترین و پرمصرف‌ترین مسموم‌کننده‌های کبدی است که عملکرد آن بر پایه پراکسیداسیون لیپیدهای غشایی می‌باشد (۱، ۱۴).

در پژوهش حاضر تتراکلرید کربن باعث کاهش میزان وزن بدن نسبت به گروه کنترل شد؛ زیرا این ترکیب مانند بسیاری از مواد سمی، باعث اختلال در هضم، جذب و فعالیت‌های سیستم گوارشی می‌شود (۸). تتراکلرید کربن یکی از مواد شیمیایی بسیار سمی و خطرناک است که مواجهه با آن باعث نکروز، سیروز، سرطان کبد و نهایتاً کما یا مرگ می‌شود. در آسیب کبدی ناشی از تتراکلرید شده گزارش ALP، AST و ALT افزایش کربن است (۷).

همچنین افزایش وزن کبد در گروه تیمار شده با تتراکلرید کربن، می‌تواند ناشی از تجمع لیپید و کلاژن و همچنین بروز تورم در سلول‌های کبدی باشد که تفسیر احتمالی آن، نشت رو به خارج پتاسیم و ورود همزمان سدیم و آب به درون سلول کبدی است که



این مطالعات اندک و به صورت ترکیب با ویتامین‌ها بود (۱۸، ۲۰).

یافته‌های به دست آمده نشان می‌دهند که مصرف سینیبیوتیک همانند آنتی‌بیوتیک یک اثر مثبت بر افزایش وزن بدن در مقایسه با گروه شاهد دارد. این ممکن است به دلیل همکاری پروبیوتیک‌ها و پری‌بیوتیک‌ها و به دنبال آن عمل تخمیر پریبیوتیک‌ها توسط باکتری‌های لاکتیک اسید در مسیر معده‌ای - روده‌ای و تولید برخی اسیدها توسط این گروه از باکتری‌ها باشد که pH مسیر ذکر شده را بیشتر کاهش دهد (۱۲).

نتیجه‌گیری

نتایج این مطالعه نشان داد که تیمار با پروبیوتیک‌های کازئی و کوآگولانس، موجب ترمیم آسیب کبدی القا شده توسط تتراکلریدکربن و بهبود شاخص‌های آسیب بافتی می‌گردد. بنابراین لازم است ترکیبات پروبیوتیکی با توجه به میزان دوز مصرفی، مدت زمان مصرف، در مطالعات ترمیم و آسیب کبدی، مورد توجه بیشتری قرار گیرد.

تشکر و قدردانی

بدینوسیله نویسندگان مقاله از کلیه همکاران شرکت تک ژن زیست و مجتمع آزمایشگاه دانشگاه تهران مرکزی گروه زیست‌شناسی که در این پژوهش همکاری نمودند سپاسگزاری می‌نمایند.

منابع

1. Abdel-Salam O.M., Sleem A.A., Shaffie N.M., 2010. Effect of *Viscum album* on acute hepatic damage caused by carbon tetrachloride in rats. *Turkish Journal of Medical Science*, 40(3): 421-426.
2. Afshar Mazandaran N., Rajab A., 2002. Probiotics and their use in livestock and poultry feed. Second edition, *Nourbakhsh Press, Tehran* 3: 141-152. [In Persian].

موجود در خوراک، کاهش توکسین‌های روده ای و شرایط محیطی و بیماری‌ها بر کبد شده و بنابراین با افزایش در کارکردهای آنها سطح سرمی این آنزیم‌ها کاهش می‌یابد (۲) که نتایج این مطالعه نیز همسو با مطالعات قبلی می‌باشد.

در مقابل، تیمار با پروبیوتیک‌ها، باعث افزایش وزن بدن و کاهش وزن کبد در موش‌های بیمار و تحت تیمار با تتراکلریدکربن شد. تفسیر احتمالی این امر، توانایی پروبیوتیک در دفع سم تتراکلرید کربن می‌باشد. در این مطالعه تاثیر بهبودی گاوآژ پروبیوتیک‌های کازئی و کوآگولانس در گروه‌های دریافت کننده تتراکلریدکربن مشاهده گردید. در بررسی‌های انجام شده قبلی تاثیر بهبودی پروبیوتیک در بیماران مبتلا به کبد چرب غیر الکلی نیز نشان داده شده است (۱۰، ۲۱، ۲۴).

همچنین ساوچنیوک و همکاران در بررسی انجام شده روی مدل رت نشان داد که تجویز پروبیوتیک‌های مختلف در طول زندگی رت‌های نوزاد می‌تواند خطر بروز کبد چرب و چاقی را به طور معنی‌داری کاهش دهد (۲۸).

در یک مطالعه‌ی دیگر توسط ریتز و همکاران در مدل موش دچار کبد چرب، تاثیر تجویز پروبیوتیک (*Lactobacillus rhamnosus*) به مدت ۸ هفته ارزیابی شد. این درمان در نهایت منجر به کاهش التهاب و آنزیم‌های کبدی شد (۲۶). نتایج به دست آمده در گروه تیمار شده با پروبیوتیک‌های مطالعه حاضر نیز کاهش التهاب و سطح آنزیم‌های کبدی را نشان داد.

اکثر این مطالعات تغییراتی را در سطوح آنزیم‌های کبدی نشان دادند، ولی نتایج حاصل از مکمل یاری سینیبیوتیک (ترکیب پروبیوتیک و پریبیوتیک) و پروبیوتیک‌ها به تنهایی بر شاخص‌های التهابی افراد در



complementary therapeutic approach in nonalcoholic fatty liver disease. *World Journal of Hepatology*, 7(3): 559-565.

11. Ferre N., Camps K., Cabre M., Paul A., Joven J., 2001. Hepatic paraoxygenase activity alterations and free radical production in rats with experimental cirrhosis. *Metabolism*, 50(9): 997-1000.

12. Fuller R., Gibson G.R., 1997. Modification of intestinal microflora using probiotics and prebiotics. *Scandinavian journal of Gastroenterology*, 222: 28-31.

13. Garca-Arrars J.E., Dolmatov I.Y., 2010. Echinoderms; potential model systems for studies on muscle regeneration. *Current Pharmaceutical Design*, 16(8): 942-955.

14. He S.X., Luo J.Y., Wang Y.P., Wang Y.L., Fu H., Xu J.L., 2006. Effects of extract from *Ginkgo biloba* on carbon tetrachloride-induced liver injury in rats. *World Journal of Gastroenterology*, 12(24): 3924-3928.

15. Kelly J.H., Koussayer T., He D-E., Chong M.G., Shang T.A., Whisennand H.H., et al., 1992. An improved model of acetaminophen induced fulminant hepatic failure in dogs. *Hepatology*, 15(2): 329-335.

16. Kim J.Y., Kwon J.H., Ahn S.H., Lee S.I., Han Y.S., Choi Y.O., et al., 2010. Effect of probiotic mix (*Bifidobacterium bifidum*, *Bifidobacterium lactis*, *Lactobacillus acidophilus*) in the primary prevention of eczema: a double-blind, randomized, placebocontrolled trial. *Pediatric Allergy and Immunology*, 21(2): 386-393.

17. Kim S.J., Park K.C., Lee J.U., Kim K.J., Kim D.G., 2011. Therapeutic potential of adipose tissue-derived stem cells for liver failure according to the transplantation routes. *Journal of Korean Surgical Society*, 81(3): 176-186.

18. Loguercio C., Federico A., Tuccillo C., Terracciano F., D'Auria M.V., De Simone C., et al., 2005. Beneficial effects of a probiotic VSL#3 on parameters of liver dysfunction in chronic liver diseases.

3. Banas A., Teratani T., Yamamoto Y., Tokuhara M., Takeshita F., Osaki M., et al., 2008. IFATS collection: in vivo therapeutic potential of human adipose tissue mesenchymal stem cells after transplantation into mice with liver injury. *Stem Cells*, 26(10): 2705-2712.

4. Chen C.C., Lin W.C., Kong M.S., Shi H.N., Walker W.A., Lin C.Y., et al., 2012. Oral inoculation of probiotics *Lactobacillus acidophilus* NCFM suppresses tumour growth both in segmental orthotopic colon cancer and extra-intestinal tissue. *British Journal of Nutrition*, 107(11): 1623-1634.

5. Cho K.A., Ju S.Y., Cho S.J., Jung Y.J., Woo S.Y., Seoh J.Y., et al., 2009. Mesenchymal stem cells showed the highest potential for the regeneration of injured liver tissue compared with other subpopulations of the bone marrow. *Cell Biology International*, 33(7): 772-777.

6. de Roos N.M., Katan M.B., 2000. Effects of probiotic bacteria on diarrhea, lipid metabolism, and carcinogenesis: a review of papers published between 1988 and 1998. *The American Journal of Clinical Nutrition*, 71(2): 405-411.

7. Doherty R.E., 2000. A History of the Production and Use of Carbon Tetrachloride, Tetrachloroethylene, Trichloroethylene and 1,1,1-Trichloroethane in the United States: Part 1--Historical Background; Carbon Tetrachloride and Tetrachloroethylene. *Journal of Environmental Forensics*, 1(2): 69-81

8. Eidi A., Ghalam Z., Rezazade Sh R., Adeli R., 2011. Hepatoprotective effect of *Berberis vulgaris* L. extract on CCl₄-induced toxicity in rats. *Kowsar Medical Journal*. 16(3): 169-173. [In Persian]

9. Escorsell A., Mas A., de la Mata M., 2007. Acute liver failure in Spain: Analysis of 267 cases. *Liver Transplantation*, 13(10): 1389-1395.

10. Ferolla S.M., Armiliato G.N., Couto C.A., Ferrari T.C., 2015. Probiotics as a



27. Sanges M., Valente G., Rea M., Della Gatta R., De Franchis G., Sollazzo R., et al., 2009. Probiotics in spondyloarthritis associated with ulcerative colitis: a pilot study. *European Review for Medical and Pharmacological Sciences*, 3(3): 233-234.
28. Savcheniuk O., Kobylak N., Kondro M., Virchenko O., Falalyeyeva T., Beregova T., 2014. Short-term periodic consumption of multiprobiotic from childhood improves insulin sensitivity, prevents development of non-alcoholic fatty liver disease and adiposity in adult rats with glutamate-induced obesity. *BMC Complementary and Alternative Medicine*, 16(14): 247-257.
29. Tunon M.J., Alvarez M., Culebras J.M., Gonzalez-Gallego J., 2009. An overview of animal models for investigating the pathogenesis and therapeutic strategies in acute hepatic failure. *World Journal of Gastroenterology*, 15(25):3086-3098.
30. Venukumar M.R., Latha M.S., 2002. Hepatoprotective of the methanolic extract of *Curculigo orchoides* in CCl₄-treated male rats. *Indian Journal of Pharmacology*, 34(4): 269-275.
31. Wildt S., Nordgaard I., Hansen U., Brockmann E., Rumessen J.J., 2011. A randomised double-blind placebo-controlled trial with *Lactobacillus acidophilus* La-5 and *Bifidobacterium animalis* subsp. lactis BB-12 for maintenance of remission in ulcerative colitis. *Journal of Crohns and Colitis*, 5(2): 115-121.
32. Yang H., Lee M.K., Kim Y.C., 2005. Protective activities of stilbene glycosides from *Acer mono* leaves against H₂O₂-induced oxidative damage in primary cultured rat hepatocytes. *Journal of Agricultural and Food Chemistry*, 53(10): 4182-4188.
- Journal of Clinical Gastroenterology*, 39(6): 540-543.
19. Ma Y.Y., Li L., Yu C.H., Shen Z., Chen L.H., Li Y.M., 2013. Effects of probiotics on nonalcoholic fatty liver disease: a meta-analysis. *World Journal of Gastroenterology*, 19(40): 6911-6918.
20. Malaguarnera M., Vacante M., Antic T., Giordano M., Chisari G., Acquaviva R., et al., 2012. Bifidobacterium longum with fructo-oligosaccharides in patients with nonalcoholic steatohepatitis. *Digestive Disease Science*, 57(2):545-553.
21. Miloh T., 2015. Probiotics in Pediatric Liver Disease. *Journal Clinical of Gastroenterology*, 49(1): 33-36.
22. Mitra V., Metcalf J., 2012. Metabolic functions of the liver. *Anaesth Intensive Care Medicine*, 13(2):54-55.
23. Ozbek H., Ozturk M., Bayarm I., Ugras S., Citoglu G.S., 2003. Hypoglycemic and hepatoprotective effects of *Foeniculum vulgare* Miller seed fixed oil extract in mice and rats. *Eastern Journal of Medicine*, 8(2): 35-40.
24. Pace F., Pace M., Quartarone G., 2015. Probiotics in digestive diseases: focus on *Lactobacillus GG*. *Minerva Gastroenterol Dietologica*, 61(4): 273-292.
25. Pulavendran S., Vignesh J., Rose C., 2010. Differential anti-inflammatory and anti-fibrotic activity of transplanted mesenchymal vs hematopoietic stem cells in carbon tetrachloride-induced liver injury in mice. *International Immunopharmacology*, 10(4):513-519.
26. Ritze Y., Bardos G., Claus A., et al., 2014. *Lactobacillus rhamnosus* GG protects against nonalcoholic fatty liver disease in mice. *PLoS One*, 9(1): 80169.