



اثر آفت‌کش کلرپیریفوس بر تغییرات بافتی کلیه در موش صحرایی ماده بالغ

آسیه اوراقی، وحید حمایت‌خواه جهرمی*، محمد زارعیان

دانشگاه آزاد اسلامی، واحد جهرم، گروه زیست‌شناسی، جهرم، ایران

مسئول مکاتبات: Dr.hemayatkhah@yahoo.com

تاریخ پذیرش: ۹۲/۵/۱۱

تاریخ دریافت: ۹۱/۱۲/۶

چکیده

مسمومیت با آفت‌کش‌ها یکی از شایع‌ترین نوع مسمومیت است که ممکن است در تماس اتفاقی افرادی که این ترکیبات را به منظورهای مختلف مصرف می‌کنند، دیده شود. هدف از انجام این تحقیق بررسی اثر حشره‌کش کلرپیریفوس بر بافت کلیه در موش‌های صحرایی می‌باشد. در این تحقیق ۴۰ سر موش صحرایی بالغ ماده نژاد ویستار با وزن 200 ± 15 گرم و سن ۲/۵ ماه انتخاب و به ۴ گروه ۱۰ تایی تقسیم شدند. گروه کنترل که هیچ دارویی دریافت نمی‌کردند. گروه‌های تجربی ۱، ۲ و ۳ به ترتیب دوزهای ۱، ۲ و ۴ میلی‌گرم بر کیلوگرم وزن بدن کلرپیریفوس به صورت درون صفاقی به مدت ۱۴ روز دریافت کردند. سپس موش‌ها تشریح و بافت کلیه جدا و در محلول فرمالین ۱۰٪ تثبیت شد و مطالعات بافتی شامل اندازه‌گیری قطر بخش قشری، مرکزی، جسمک مالپیگی، گلومرول، کپسول بومن، لوله خمیده نزدیک، لوله خمیده دور، هنله و مجرای جمع‌کننده انجام شد. در پژوهش حاضر قطر بخش قشری در گروه‌های تجربی ۱ و ۲ نسبت به گروه کنترل دارای کاهش معنادار می‌باشد. قطر لوله جمع‌کننده ادرار نیز در گروه‌های تجربی ۱، ۲ و ۳ دارای افزایش معناداری نسبت به گروه کنترل می‌باشد ($P < 0/05$). نتایج پژوهش حاضر نشان داد که کلرپیریفوس با اثر بر بخش قشری و مجاری جمع‌کننده ادراری باعث تغییراتی در عملکرد کلیه شده است که احتمالاً این اثر را به واسطه مکانیسم گونه‌های فعال اکسیژن اعمال می‌کند.

کلمات کلیدی: کلرپیریفوس، بافت کلیه، موش صحرایی

مقدمه

بهداشت جهانی استفاده بی‌رویه از آفت‌کش‌ها در صنعت کشاورزی می‌باشد. تماس با حشره‌کش‌ها به عنوان یک مشکل بهداشتی اساسی در بسیاری از مناطق روستایی محسوب می‌گردد [۲۴].

اثرات ترکیبات ارگانوفسفره به دو صورت حاد و مزمن می‌باشد که مهم‌ترین مشکلات ارگانوفسفره‌ها اثرات حاد است که باعث ظهور حداقل چند علامت بیماری و تحریک دستگاه عصبی پاراسمپاتیک می‌شوند. اگر مدت زمان تماس با این ترکیبات کوتاه باشد بدون ظهور هیچ علائم مشخصی میزان کولین استراز پایین آمده و فقط گاهی سردرد و علائمی شبیه سرماخوردگی مشاهده می‌شود که به دلیل تجمع استیل کولین در گیرنده‌های مغز است [۴]. مهم‌ترین محل‌هایی که تحت تاثیر ترکیبات

امروزه با وجود افزایش سطح آگاهی عمومی در خصوص مشکلات مصرف آفت‌کش‌ها و همچنین گرایش روز افزون به استفاده از روش‌های غیرشیمیایی برای کنترل بیماری‌های گیاهی، علف‌های هرز و آفات کشاورزی و بهداشتی، هنوز استفاده از آفت‌کش‌های شیمیایی از روش‌های مهم و کاربردی در کنترل این عوامل ناخواسته می‌باشد. تاکنون بیش از صد هزار ترکیب فسفره شناخته شده که ۱۰۰ نوع آن را آفت‌کش‌ها تشکیل می‌دهند. از جمله خواص این ترکیبات دارا بودن اثر سمی متفاوت برای پستانداران، قدرت حلالیت مختلف و پایداری متفاوت در محیط می‌باشد. این گروه از ترکیبات کاربرد بسیاری در امور بهداشتی و کشاورزی دارند و از طریق تماس، گوارش و تنفس بر روی انسان و سایر موجودات تأثیر می‌گذارد [۴]. یکی از مهم‌ترین نگرانی‌های سازمان



کلیوی یکی از مشکلات بزرگ در جوامع امروز است، بنابراین توجه دقیق به ساختار و کارکرد آن، می‌تواند نقش مهمی در سلامت فردی بر عهده داشته باشد [۲۰]. با توجه به مطالب ذکر شده و خطرات احتمالی این سم بر کلیه، هدف پژوهش حاضر بررسی اثر آفت کش کلرپیریفوس بر تغییرات بافت کلیه در موش صحرایی ماده بالغ است.

مواد و روش کار

در این پژوهش ۴۰ سر موش صحرایی ماده بالغ از نژاد ویستار با سن تقریبی ۲/۵ ماه و وزن تقریبی 200 ± 15 گرم از مرکز پرورش و نگهداری حیوانات آزمایشگاهی دانشکده پزشکی شیراز خریداری و به ۴ گروه ده‌تایی تقسیم شدند. بعد از یک هفته، دوره آزمایش، تزریقات شروع شد. این یک هفته برای این بود که حیوانات با محیط جدید عادت کنند. جهت تغذیه حیوانات از غذاهای فشرده تهیه شده از شرکت سهامی خوراک دام و طیور فارس استفاده شد. دمای محیط نگهداری 22 ± 2 درجه سانتی‌گراد و در چرخه ۱۲ ساعت روشنایی و ۱۲ ساعت تاریکی نگاه داشته شدند. آب و مواد غذایی مخصوص موش در تمام طول آزمایش بدون هیچ محدودیتی در اختیار آنها قرار داشت. قفس‌های نگهداری حیوانات از جنس پلی‌کربنات به ابعاد $55 \times 30 \times 20$ سانتی‌متر با سقف مشبک و از جنس استیل بود و کف قفس‌ها از خاک اره و تراشه چوب پوشیده می‌شد و قفس‌ها هر ۳ روز یکبار با الکل تمیز و ضدعفونی می‌شدند. در پژوهش حاضر دوز کشنده ۸ میلی‌گرم بر کیلوگرم وزن بدن تعیین شد. سم کلرپیریفوس در دوزهای ۱، ۲ و ۴ میلی‌گرم بر کیلوگرم وزن بدن هر روز با سرنگ انسولینی به صورت داخل صفاقی به مدت ۱۴ روز تزریق شد. ۲۴ ساعت پس از آخرین تجویز سم حیوان به کمک اتر و به روش استنشاقی بی‌هوش شدند. سپس بافت کلیه جدا و در محلول فرمالین ۱۰٪ قرار داده شد تا جهت انجام مراحل مختلف بافتی و تهیه لام میکروسکوپی آماده

ارگانوفسفره قرار می‌گیرند مرکز تنفسی، قلبی - عروقی و بصل النخاع می‌باشد [۲۶]. این مواد روی انسان اثر سمی شدیدی دارد. کلرپیریفوس با نام عمومی کلرپیریفوس اتیل و نام تجاری دورسبان از شاخه حشره‌کش‌ها و گروه ارگانوفسفره‌ها می‌باشد. فرمول مولکولی کلرپیریفوس به صورت $C_9H_{11}Cl_3NO_3PS$ می‌باشد [۲۲]. در بررسی اثر کلرپیریفوس در محیط *in vivo* و *in vitro* بر گلوکوتایون پراکسیداز و کاتالاز در مغز موش در حال تکامل چنین بیان کردند که فعالیت کاتالاز به میزان ۲۸٪ در دوز تزریقی بالا کاهش یافته اما گلوکوتایون پراکسیداز طبیعی است و میزان NADPH افزایش یافته است. پس نتیجه گرفتند که میزان H_2O_2 مستقل و NADPH و کاتالاز تحت تاثیر دوز و زمان تماس با این سم هستند میزان گلوکوتایون پراکسیداز به صورتی خاص تغییر می‌کند [۱۳]. همچنین بیان شده که قرار گرفتن در معرض کلرپیریفوس باعث ایجاد استرس اکسیداتیو در بافت موش صحرایی می‌شود [۳۲]. کلرپیریفوس همچنین باعث پراکسیداسیون لیپید و فعالیت آنزیم سوپراکسید دیسموتاز، گلوکوتایون پراکسیداز و گلوکوتایون ردوکتاز در سایر اندام‌ها می‌شود [۹]. در گذشته بیان کردند که کلرپیریفوس یک عامل افزایش پتانسیل ژنوتوکسیک در داخل بدن است [۱۹]. همچنین در بررسی اثر کلرپیریفوس از طریق خوراکی طولانی مدت در دوزهای مختلف بر نفروتوکسیستی بیان کردند که تغییرات هیستوپاتولوژیک در کلیه موش پس از استفاده از سم مشاهده شده است که این تغییرات عمدتاً شامل انقباض گلومرول‌ها، گشادشدن توبولار، هایپرسلولاریتی گلومرولی، هیپرتروفی اپیتلیوم لوله، انحطاط گلومرول و توبول‌های کلیوی و رسوب مواد ائوزین در گلومرول و توبول‌های کلیوی و وجود لکوسیت است [۳۰]. منصور و همکاران نیز در سال ۲۰۱۱ بیان کردند که کلرپیریفوس وابسته به دوز باعث تغییرات هیستولوژیک در کبد و کلیه می‌شود [۱۸]. کلیه‌ها محل اصلی دفع مواد زائد حاصل متابولیسم می‌باشند [۱۱]. از آنجایی که بیماری‌های



شد و برای هر تعویض ۵ دقیقه زمان در نظر گرفته شد. جهت آبدهی مجدد به بافت مورد نظر از اتانول به صورت زیر استفاده گردید:

قرارگیری لام‌ها در الکل ۱۰۰ درجه به مدت ۵ دقیقه

قرارگیری لام‌ها در الکل ۹۰ درجه به مدت ۵ دقیقه

قرارگیری لام‌ها در الکل ۷۰ درجه به مدت ۵ دقیقه

قرارگیری لام‌ها در آب مقطر به مدت ۵ دقیقه.

جهت رنگ‌آمیزی هسته‌ها لام‌ها به مدت ۱۰ دقیقه در محلول هماتوکسیلین قرار داده شدند. این محلول رنگی، هسته سلول را به رنگ بنفش تا آبی تیره در خواهد آورد. سپس لام‌ها به مدت ۱۵ دقیقه در آب جاری قرار داده شدند تا رنگ اضافی روی سیتوپلاسم شسته شود. بعد از آن ۳ تا ۴ بار لام‌ها در محلول اسید الکل فرو رفته تا رنگ‌های اضافی روی هسته پاک شوند. جهت تثبیت رنگ هماتوکسیلین از محلول آب آمونیاک ۲۵٪ استفاده گردید و دو بار با آب جاری شسته شدند. جهت رنگ‌آمیزی سیتوپلاسم از رنگ اتوزین استفاده شد و لام‌ها به مدت ۳۰ ثانیه در محلول رنگی قرار داده شدند. با استفاده از رقت‌های محلول اتانول رنگ اضافی برداشته شد و آبدگیری سلول نیز انجام پذیرفت. قرارگیری لام‌ها در الکل ۷۰ درجه به مدت یک دقیقه، قرارگیری لام‌ها در الکل ۹۰ درجه، دو تعویض و هر یک به مدت ۵ دقیقه و قرارگیری لام‌ها در الکل ۱۰۰ درجه با دو تعویض و هر یک به مدت ۵ دقیقه. با قرار دادن لام‌ها در محلول گزیلول، الکل خارج و گزیلول جایگزین آن گردید. دو تا سه بار تعویض و هر بار ۱۰ دقیقه انجام شد. بعد از خارج کردن لام‌ها از گزیلول، یک قطره چسب D.P.X روی آن ریخته شد و لامل به آرامی روی آن قرار گرفت. دقت کافی به عمل آمد تا حباب هوا بین لام و لامل ایجاد نگردد. پس از خشک شدن لام‌ها، مطالعه میکروسکوپی نوری انجام شد.

اسلایدهای تهیه شده از بخش‌های مختلف کلیه امکان مطالعه بافت‌های کلیه را فراهم نمود. در هر اسلاید به

شود. برای فیکس کردن نمونه‌ها از محلول فرمالین ۱۰ درصد به مدت ۴۸ ساعت استفاده شد پس از جدا کردن کلیه‌ها و شستشوی آنها با سرم فیزیولوژی نمونه‌ها وارد شیشه‌های حاوی فرمالین ۱۰ درصد شدند.

جهت آبدگیری از رقت‌های مختلف اتانول و در نهایت الکل مطلق به شرح زیر استفاده گردید:

قرارگیری در الکل ۵۰ درصد به مدت یک ساعت

قرارگیری در الکل ۷۰ درصد به مدت یک ساعت

قرارگیری در الکل ۹۰ درصد به مدت یک ساعت

قرارگیری در الکل ۱۰۰ درصد سه تعویض هر یک به مدت یک ساعت برای شفاف‌سازی، بافت‌ها در دو ظرف حاوی گزیلول و هر کدام به مدت یک ساعت قرار داده شد تا گزیلول جایگزین الکل شده و شفاف گردد. جهت انجام مرحله جایگزینی، بافت‌ها در دو ظرف حاوی پارافین مذاب با درجه حرارت ۶۵ درجه سانتی‌گراد هر کدام به مدت یک ساعت قرار داده شد تا پارافین در بافت نفوذ کند. تمام مراحل فوق توسط پاساژ بافتی به طور اتوماتیک انجام گردید. برای قالب‌گیری از قطعات L-لوکهارت متشکل از دو قطعه فلز برنجی که روی هم یک چهار گوش ایجاد می‌کنند استفاده شد. ابتدا پارافین ذوب شده در قالب ریخته شد تا لایه نازکی از آن تشکیل و کمی سخت گردد آنگاه بقیه پارافین مذاب روی آن ریخته شد و به وسیله پنس گرمی در قالب قرار داده شد به نحوی که حبابی ایجاد نشود. سپس قالب‌های تهیه شده به مدت ۱۵ دقیقه در یخچال قرارداده شدند تا پارافین به صورت منجمد در آید. نتیجه کار به صورت بلوک‌های پارافینی خواهد بود که حاوی بافت مورد نظر می‌باشد. برای مقطع‌گیری از میکروتوم دوار استفاده و مقاطع بافتی به ضخامت ۵ میکرون از بلوک‌های بافتی مذکور تهیه و بر روی لام قرار داده شدند. مقاطع بافتی بدست آمده با هماتوکسیلین - اتوزین به شرح زیر رنگ‌آمیزی گردید:

جهت حل کردن پارافین موجود در سلول‌ها برش‌های بافتی در محلول گزیلول قرار داده شدند و سه بار تعویض



داری نشان داد ($P < 0/05$). قطر بخش مرکزی کلیه، جسمک مالیگی، گلومرول، کپسول، لوله پیچیده نزدیک، لوله پیچیده دور و قوس هنله در بین گروه‌های تجربی ۱، ۲ و ۳ در مقایسه با گروه کنترل تغییر معنی‌داری را نشان نداد. قطر لوله جمع‌کننده ادرار در بین گروه‌های مختلف نشان داد که گروه‌های تجربی ۱، ۲ و ۳ نسبت به گروه کنترل افزایش معنی‌داری دارد ($P < 0/05$) (جدول ۱).

ترتیب قطر گلومرول و فضای بین گلومرولی، کپسول بومن، قطر لوله خمیده دور، قطر لوله خمیده نزدیک با نرم افزار **Dinocapture** اندازه گیری و از نظر پاتولوژیکی بررسی شد. سپس از نمونه‌ها به کمک فتومیکروسکوپی عکس‌هایی تهیه گردید. نتایج حاصل توسط نرم‌افزار **SPSS** و تست آماری آنالیز واریانس یک‌طرفه (**ANOVA**) و به دنبال آن تست دانکن برای مقایسه چند گانه بین گروه‌های مختلف مورد تجزیه و تحلیل قرار گرفتند. مقدار $P < 0/05$ از نظر آماری به عنوان سطح معنادار در نظر گرفته شد.

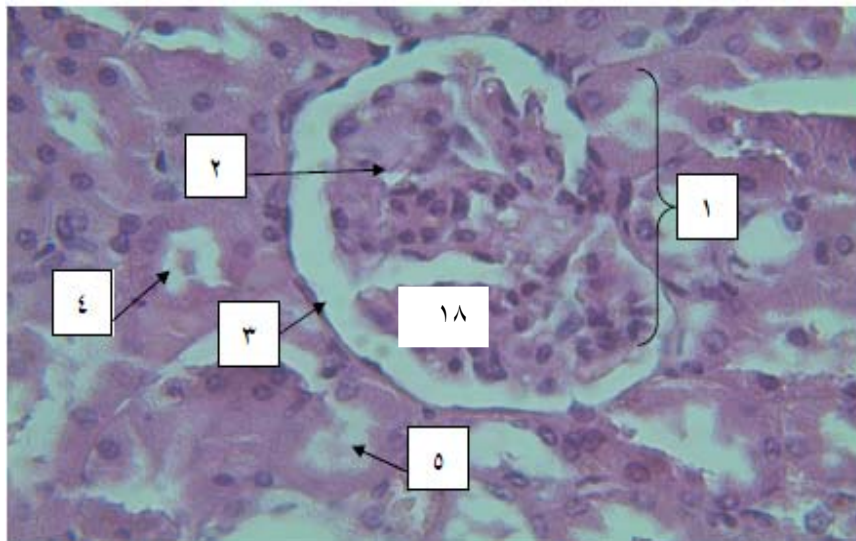
نتایج

نتایج بدست آمده از اندازه‌گیری قطر بخش قشری کلیه نشان داد که گروه تجربی ۳ دارای تغییر معناداری نسبت به گروه کنترل نمی‌باشد. گروه تجربی ۲ (متوسط سم) و ۱ (دوز حداقل) در مقایسه با گروه کنترل کاهش معنی-

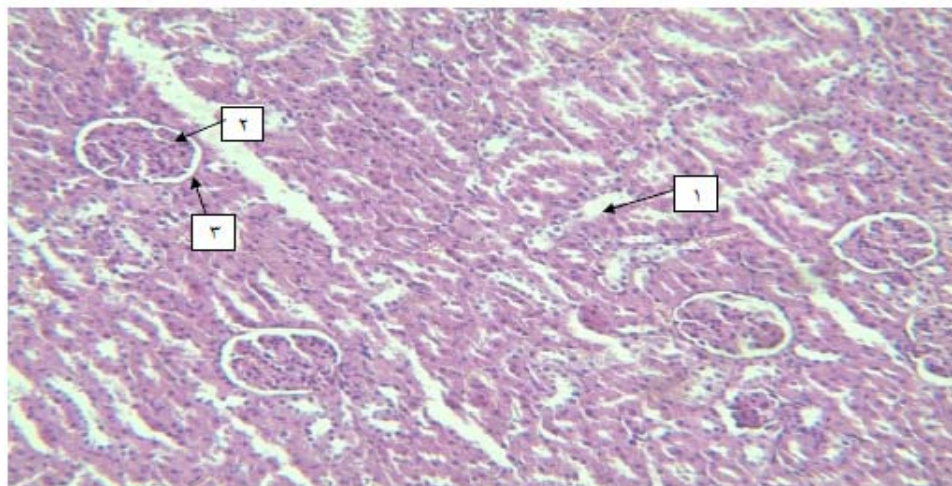
جدول ۱- اثر کلرپیریفوس بر قسمت‌های مختلف بافت کلیه در گروه‌های مختلف (میانگین + انحراف معیار)

تجربی ۳	تجربی ۲	تجربی ۱	کنترل	بافت
۰/۲۴۷±۰/۰۱۸ab	۰/۲۲۸±۰/۰۱۴a	۰/۲۴۳±۰/۰۱۹a	۰/۲۶۱±۰/۰۱۳b	قطر بخش قشری (mm)
۰/۵۰۵±۰/۰۴۱a	۰/۴۴۷±۰/۰۴۵a	۰/۴۷۵±۰/۰۳۸a	۰/۵۴۴±۰/۰۳۱a	قطر بخش مرکزی (mm)
۰/۴۸۶±۰/۰۳a	۰/۵۱۹±۰/۰۲a	۰/۵۱۱±۰/۰۲۳a	۰/۴۷۳±۰/۰۲۶a	جسمک کلیوی (mm)
۰/۳۹۷±۰/۰۲a	۰/۴۲۶±۰/۰۱۹a	۰/۴۳۲±۰/۰۱۶a	۰/۳۹۴±۰/۰۲a	گلومرول (mm)
۰/۰۴۴±۰/۰۰۴a	۰/۰۴۶±۰/۰۰۱a	۰/۰۳۹±۰/۰۰۴a	۰/۰۳۹±۰/۰۰۳a	کپسول کلیوی (mm)
۰/۲۱۱±۰/۰۰۷a	۰/۲۰۷±۰/۰۰۸a	۰/۲±۰/۰۰۶a	۰/۲۱۱±۰/۰۰۴a	لوله پروکسیمال (mm)
۰/۱۴۲±۰/۰۰۳a	۰/۱۴۱±۰/۰۰۲a	۰/۱۴۶±۰/۰۰۳a	۰/۱۵۴±۰/۰۰۳a	لوله دیستال (mm)
۰/۰۶۱±۰/۰۰۴a	۰/۰۵۵±۰/۰۰۱a	۰/۰۵۷±۰/۰۰۳a	۰/۰۵۵±۰/۰۰۳a	قوس هنله (mm)
۰/۱۴۵±۰/۰۰۵b	۰/۱۳۹±۰/۰۰۷b	۰/۱۴۵±۰/۰۰۴a	۰/۱۲۷±۰/۰۰۵a	لوله جمع‌کننده ادرار (mm)

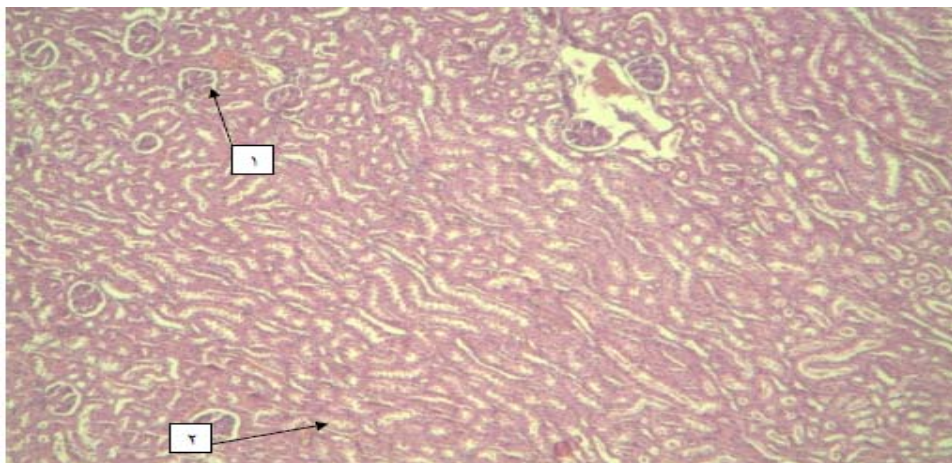
* با توجه به تست دانکن اگر در هر گروه حداقل یک حرف مشترک (a و b) وجود داشته باشد آن گروه‌ها با همدیگر اختلاف معنی‌داری ندارند.



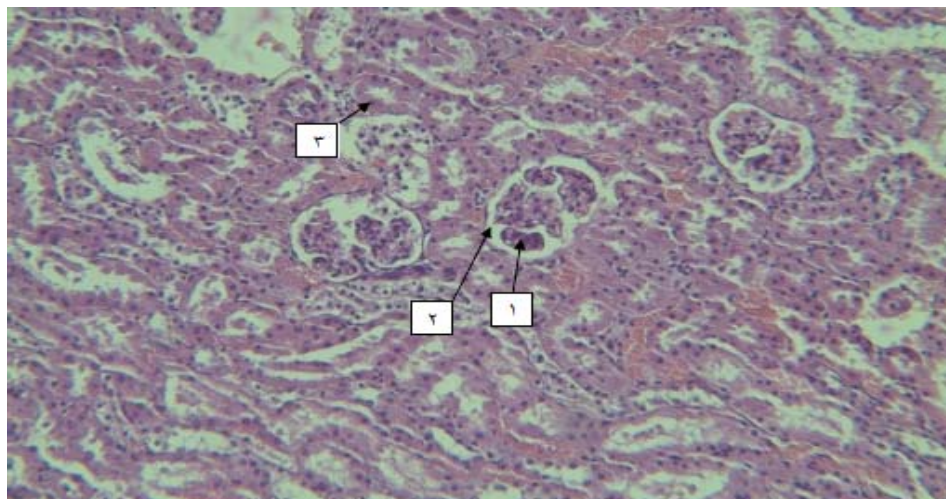
شکل ۱- بافت کلیه در گروه کنترل. جسمک مالپیگی (۱)، گلومرول (۲)، کپسول (۳) لوله خمیده دور (۴) لوله خمیده نزدیک (۵) با بزرگنمایی $400\times$ و رنگ آمیزی هماتوکسیلین - ائوزین



شکل ۲- لوله خمیده دور (۱)، گلومرول (۲) و کپسول (۳) در گروه تجربی ۱ با بزرگنمایی های $100\times$ رنگ آمیزی هماتوکسیلین - ائوزین



شکل ۳- جسمک مالپیگی (۱) و لوله خمیده دور (۲) در گروه تجربی ۲ با بزرگنمایی X ۱۰۰ و رنگ آمیزی هماتوکسیلین-انوزین



شکل ۴- گلومرول (۱)، کیسول (۲) و لوله خمیده دور (۳) با بزرگنمایی X ۱۰۰ و رنگ آمیزی هماتوکسیلین-انوزین

بحث

شده که سموم ارگانوفسفره سبب تولید رادیکال آزاد در سلول می‌گردند و به علت تولید این رادیکال‌های آزاد تغییرات ساختمانی در پروتئین‌های سلول و همچنین پراکسیداسیون چربی‌های غیر اشباع داخل سلول را باعث می‌گردد که از عوارض آن می‌تواند تغییرات نئوپلاستیک و التهاب سلولی باشد [۱۰]. همچنین بیان کردند که برخی سموم ارگانوفسفره متابولیسم پروتئین‌ها را افزایش می‌دهند [۱۴]. افزایش پروتئین ادرار و تغییرات گلومرول نیز نشان دهنده‌ی آسیب به بخش توبول‌های کلیوی و گلومرول و همچنین جسمک مالپیگی می‌باشد [۱۵].

در بررسی‌هایی که بر روی کلرپیریفوس و کلیه یک نوع ماهی انجام شده بیان کردند که کلرپیریفوس سبب نکروز و واکنش‌ها شدن توبول کلیه و آسیب به گلومرول و انقباض گلومرول می‌شود و بیان کردند که این سم سبب تغییر هیستوپاتولوژیک کلیه در ماهی می‌شود [۲۸] در پژوهش حاضر قطر گلومرول در گروه‌های تجربی دارای اختلاف معناداری نسبت به گروه کنترل نمی‌باشد. علت اختلاف می‌تواند جنس حیوان آزمایشگاهی، مدت زمان

نتایج پژوهش حاضر نشان داد که کلرپیریفوس با اثر بر بخش قشری و مجاری جمع‌کننده ادراری باعث تغییراتی در عملکرد کلیه شده است. هم چنین باعث پرخونی و چروکیدگی در کیسول بومن، جسمک مالپیگی، لوله خمیده دور و نزدیک در بافت کلیه شده است که احتمالاً این اثر را به واسطه مکانیسم گونه‌های فعال اکسیژن اعمال می‌کند. آنچه که مسلم است بیشتر حشره‌کش‌های ارگانوفسفره اثرات سمی مشابهی دارند [۱، ۲۶]. بیشتر حشره‌کش‌های ارگانوفسفره ساختار مولکولی غیرقطبی داشته و چربی دوست هستند، لذا به سرعت بعد از جذب، در کبد، کلیه‌ها و غدد بزاقی تجمع می‌یابند [۵]. در بررسی‌هایی که در گذشته انجام شده بیان کردند که یک نوع آفت‌کش ارگانوفسفره دیگر به نام متیداتیون باعث التهاب در قسمت‌های مختلف کلیه شده است [۲۹]. همچنین در تحقیقات دیگری که به بررسی اثر آنتی‌اکسیدانی ویتامین‌های C و E بر اثرات سمی کلرپیریفوس بر بافت کلیه پرداخته‌اند بیان کردند که این سم باعث آسیب به ناحیه گلومرولی به وسیله پراکسیداسیون چربی می‌شود [۲۵]. در تحقیقات، بیان

اگر رادیکال آزاد اکسیژن زیاد شود و مقدار آنتی اکسیدان برای حفاظت کم شود، استرس اکسیداتیو منجر به صدمه دائم می‌شود. همچنین بیان شده که کاهش آنتی اکسیدان‌هایی مثل گلوکاتایون پراکسیداز، سوپر اکسید دسموتاز و کاتالاز موجب افزایش تولید رادیکال آزاد اکسیژن و پراکسیداسون چربی و اکسیداسیون پروتئین می‌شود [۲۷] و لیپید پراکسیداسیون باعث آسیب به بافت می‌شود [۱۲، ۲۳]. در پژوهش حاضر تغییری در قطر لوله‌های خمیده دور و نزدیک در گروه‌های مورد مطالعه دیده نشد. استفاده از ترکیبات ارگانوفسفره می‌تواند باعث بی‌اختیاری در ادرار و افزایش حجم ادرار شود [۶]. هرگونه اختلال در جریان ادرار و پی‌آمدهای ناشی از آن در نهایت می‌تواند به هیدرونفروز، آتروفی و حتی تخریب کامل عملکرد کلیه منجر شود [۱۶، ۱۷]. همچنین در تحقیقات، بیان شده که در اثر مصرف سموم ارگانوفسفره دیگر مانند دیازینون، نکرورز لوله‌های ادراری و ضایعات پاتولوژیک مشاهده می‌شود [۸]. همچنین در بررسی سموم ارگانوفسفره بیان کردند که در صورت مواجهه با سموم ارگانوفسفره در فعالیت پمپ‌های سدیم و پتاسیم وابسته به انرژی نیز اختلال ایجاد می‌شود و باعث افزایش فعالیت این پمپ‌ها می‌شود و حجم ادرار زیاد می‌شود [۳، ۲].

نتیجه‌گیری

بنابراین احتمالاً افزایش قطر مجرای جمع‌کننده ادرار در گروه‌های تجربی نسبت به گروه کنترل را می‌توان به افزایش حجم ادرار در اثر اختلال در فعالیت پمپ‌های سدیم و پتاسیم و اختلال در بافت از طریق مکانیسم تولید گونه‌های فعال اکسیژن، مرتبط دانست. با توجه به مطالب ذکر شده می‌توان چنین بیان کرد که کلریپریفوس احتمالاً از طریق مکانیسم‌هایی هم چون تولید گونه‌های فعال اکسیژن و همچنین پراکسیداسیون لیپیدی و اختلال در کانال‌های سدیمی و پتاسیمی و افزایش حجم ادرار و

استفاده از سم و دوز مصرفی باشد. در بررسی سموم ارگانوفسفره دیگر مانند دیازینون بیان شده که قطر کپسول و تعداد سلول‌های گلومرولی افزایش یافته‌اند [۲۱]. در پژوهش حاضر در قطر جسمک مالپیکی و کپسول بومن در گروه‌های تجربی با گروه کنترل اختلاف معناداری دیده نشد.

در بررسی اثر آنتی‌اکسیدانی مواد مختلف بر سموم ارگانوفسفره بیان کردند که استفاده از این سموم باعث کف آلود شدن لوله‌های پروکسیمال کلیه و ظهور واکنش سفید رنگ که نشانه تجمع آب است در سیتوپلاسم سلول‌ها می‌شود که سلول‌ها در نتیجه افزایش آب متورم می‌شوند و مجراهای درگیر تنگ می‌شوند. هسته این سلول‌ها پیکنوز شده و سیتوپلاسم ائوزینوفیلیک‌تر می‌شود [۷]. در تحقیقات بیان کردند که سموم ارگانوفسفره باعث تولید رادیکال آزاد در سلول می‌گردد و به علت تولید این رادیکال‌های آزاد تغییرات ساختمانی در پروتئین‌های سلول و همچنین پراکسیداسیون چربی‌های غیر اشباع داخل سلول ایجاد می‌شود که عوارض آن می‌تواند نکرورز سلول و حتی تغییرات نئوپلاستیک باشد [۱۰]. تحقیقات ویدیاساگار و همکاران در سال ۲۰۰۴ این یافته را تأیید می‌کند [۱۰]. کلیه‌ها مرکز اصلی برداشت و تخریب پروتئین‌ها و لیپیدها با وزن مولکولی کم هستند که این عمل توسط لوله‌های پروکسیمال انجام می‌شود [۱۰]. همچنین بیان شده که سم ارگانوفسفره با فسفریلاسیون هیدروکسیل سرین موجود در آنزیم سبب مهار کولین استراز می‌شود. مهار فعالیت کولین استراز در خون، مغز و بافت‌ها وابسته به زمان است. این مهار منجر به تجمع استیل کولین در عقده‌های خودکار می‌شود [۳۱].

در مواردی که شرایط تحت حاد و مزمن حاکم است بر میزان مهار کولین استراز افزوده شده و القاء استرس اکسیداتیو به عنوان مکانیسم اصلی مسمومیت مطرح می‌شود. عدم تعادل بین تولید رادیکال آزاد اکسیژن و آنتی اکسیدان دفاعی در بدن، استرس اکسیداتیو نامیده می‌شود.



critically poisoned patient. Philadelphia, Elsevier Mosby, pp: 937-942.

6- Ford, M.D., K.A. Delaney, L.J. Ling, T. Erickson (2001), Clinical toxicology, 1st ed, Philadelphia, W.B. Saunders Co, pp: 819-25.

7- Ghasemi-Pirbalot, A., F. Shahvali, S.H. Azizi, B. Hamedi (2010), Effect of extract of chicory (*Cichorium intybus* L.) essential oil and celery Bakhtiari (*Kelussia orderatassima* Mozaff.) On Nash's detoxify organophosphate in rats. *Herbs*, 2: 31-33.

8- Gibson, I.W., I.A. More (1998), Glomerular pathology: recent advances. *Journal of Pathology*, 184:123-129.

9- Goal, A., V. Dani, D.K. Dhawan (2005), *Biometals*, 156(2-3):131-40.

10- Gomes, J., A.H. Dawodu, O. Lloyd, D.M. Revitt, S.V. Anilal (1999), Hepatic injury and disturbed amino acid metabolism in mice following prolonged exposure to organophosphorus pesticides. *Human Experimental Toxicology*, 18: 33-37.

11- Gyton, A., E. Hal, A. Farajzadeh Rastkar (2006), Gyton Medical Physiology. 2th ed, Tehran: Lofty ideas. Publisher of Medical Books, 1027- 1384.

12- Huculeci R., Dinu D., Staicu A.C., Munteanu M.C., Costache M. (2009), Malathion-induced alteration of the antioxidant defense system in kidney, gill, and intestine of *Carassius auratus gibelio*. *Environmental Toxicology*, 24 (6): 523- 530.

13- Jeet D.A., R.V. Navoa (2000), In vitro and in vivo effects of chlorpyrifos on glutathione peroxidase and catalase in developing rat brain. *Neurotoxicology*, 21(1-2):141-145.

14- John, S., M. Kale, N. Rathore, D. Bhatnagar (2001), Protective effect of vitamin E in dimethoate and malathion

هیپراوریسمی باعث آسیب‌هایی به بافت کلیه می‌شود اما این اثر به صورت وابسته به دوز می‌باشد. در ارتباط با اختلافات پژوهش حاضر با دیگر مطالعات پیشین، این موضوع می‌تواند احتمالاً به دلیل دوز مصرفی سم، مدت زمان پژوهش و جنس حیوان آزمایشگاهی باشد.

تشکر و قدردانی

این مطالعه حاصل پایان‌نامه آسیه اوراقی برای اخذ کارشناسی ارشد در رشته زیست‌شناسی علوم جانوری گرایش تکوینی از دانشگاه آزاد اسلامی واحد جهرم بود. بدینوسیله از کلیه کسانی که به نحوی در اجرای این مطالعه با ما همکاری صمیمانه داشته‌اند، تقدیر و سپاسگزاری می‌شود.

منابع

1- Barr, D.B., J. Angerer (2006), Potential uses of biomonitoring data: a case study using the organophosphorus pesticides chlorpyrifos and malathion. *Environment Health Perspective*, 114(11): 1763-69.

2- Bosco, C., R. Rodrigo, S. Diaz, J. Borax (1997), Renal effects of chronic exposure to malathion in *Octodon degus*. *Comparative Biochemistry and Physiology Part C: Pharmacology, Toxicology and Endocrinology*, 118 (2): 247- 253.

3- Boyd, E.M., T.K. Tanikella (1996), The acute oral toxicity of Malathion in relation to dietary protein. *Archives of Toxicology*, 24 (4): 292- 303.

4- Brealy, C.Y., G.H. Walker, B.C. Bladwin (1980), Esterases activities in relation on the different toxicity of primiphos- metyl to birds and mammals. *Pestic Science*, 11: 546-554.

5- Brent, J., K.L. Wallance, K.K. Burkhart, S.D. Phillips, J.W. Donovan (2005), Critical care toxicology- diagnosis and management of the



- testis in rats: histopathological study. *Medical Journal of Urmia*, 20(4): 313-319.
- 25- Oncu, M., Gultekin F., Karaoz E. (2002), Nephrotoxicity in rats induced by chlorpyrifos-ethyl and ameliorating effects of antioxidants. *Human Experimental Toxicology*, 21(4): 223-30.
- 26- Rafati-Rahimzadeh M., A.A. Moghadamniya (2010), Poisoning with organophosphorus compounds. *Journal of Babol University of Medical Sciences*, 12 (1): 72- 85.
- 27- Ranjbar, A., H. Solhi, F. Jalali Mashayekhi, A. Susanabdi, A. Rezaie, M. Abdollahi (2005), Oxidative stress in acute human poisoning with organophosphorus insecticides; a case control study. *Environmental Toxicology and Pharmacology*, 20(1): 88-91.
- 28- Sanjay, K.S., R.T. Pushpa, K.S. Ajai (1990), Effects of Chlorpyrifos on the Kidney of Freshwater Catfish, *Heteropneustes fossilis*. *Bulletin of Environmental Contamination and Toxicology*, 45: 748- 751.
- 29- Sulak, O., I. Altuntas, N. Karahan (2005), Nephrotoxicity in rats induced by organophosphate insecticide methidathion and ameliorating effects of vitamins E and C. *Pesticide Biochemistry and Physiology*, 83 (1): 21- 28.
- 30- Tripathi, S., A.K. Srivastav (2010), *Toxicology and Health*. 26(7): 439-47
- 31- Vale, J.A. (1998), Toxicokinetic and toxicodynamic aspects of organophosphorus (OP) insecticide poisoning. *Toxicological Letter*, 102-103: 642-52.
- 32- Verma, R., A. Mehta, N. Srivastava (2007), Pesticide Biochemistry and Physiology. In vivo chlorpyrifos induced oxidative stress: Attenuation by antioxidant vitamins. induced oxidative stress in rat erythrocytes. *Journal of Nutrition Biochemistry*, 12:500-504.
- 15- Keadtisuke, S., W. Dheranetra, T.R. Fukuto (1998), Detection of kidney damage by malathion impurities using a microdissection technique. *Toxicology Letters*, 47(1): 53- 59.
- 16- Klahr, S. (1991), New insights into the consequences and mechanisms of renal impairment in obstructive nephropathy. *American Journal of Kidney Diseases*, 18: 689-99.
- 17- Klahr, S., M.L. Pukerson (1994), The pathophysiology of obstructive nephropathy, the role of vasoactive compounds in the hemodynamic and structural abnormalities of the obstructed kidney. *American Journal of Kidney Diseases*, 23: 219-23.
18. Mansour, S.A., Mossa A.T. (2010), *Toxicology and Health*, 27(3): 21-3-24.
- 19- Mellta A., R.S. Verma, N. Srivastava (2008), *Environment and Molecular Mutagens*, 49(6): 426-330.
- 20- Molitoris, B.A., R. Sandoval, T.A. Sutton (2002), Endothelial injury and dysfunction in ischemic acute renal failure. *Critical Care of Medicine*, 30(5): 235-40.
- 21- Mona, A.H.Y., G.E. Sabah, B.O. Aly (2007), Diazinon toxicity affects histophysiological and biochemical parameters in rabbits. *Experimental and Toxicologic Pathology*, 69(3-4): 215-225.
- 22- Mousavi, M.R. (2010), An application of pesticides (herbicides, pesticides and mites). 1st edition, Abnegah Publications, pp: 310- 319.
- 23- Nagat, A., Kawther E.G., Fatma M. (2010), Protective effect of vitamin C against chlorpyrifos oxidative stress in male mice. *Pesticide Biochemistry and Physiology*, 97(1): 7- 12.
- 24- Najafi, G.H., Salame S., Karimi A. (2010), Effects of diazinon on adult mouse



and antioxidant status in acute organophosphorus insecticide poisoning. *Indian Journal of Pharmacology*, 36: 76-79.

Pesticide Biochemistry and Physiology, 88(2): 191-196.

33- Vidyasagar J., N. Karunakar, M.S. Reddy, K. Rajnarayana, T. Suren-der, D.R. Krishna (2004), Oxidative stress