



اثر محافظتی ملاتونین بر تکامل بافت بیضه نوزاد موش سوری به دنبال مصرف لاموتریزین

سید سجاد حجازی*

گروه علوم پایه، دانشکده دامپزشکی، واحد تبریز، دانشگاه آزاد اسلامی، تبریز، ایران

*مسئول مکاتبات: sajjad.hejazi@iaut.ac.ir

تاریخ پذیرش: ۹۵/۵/۱

تاریخ دریافت: ۹۵/۳/۲

چکیده

لاموتریزین یکی از جدیدترین داروهای ضدصرع می‌باشد که از سال ۱۹۹۲ استفاده از آن در تعداد بسیار کمی از بیماران شروع گردید. در مورد عوارض ناهنجاری‌زایی این دارو بر انسان تحقیق جامعی صورت نگرفته است. ملاتونین به عنوان مهم‌ترین ترشح غده اپی‌فیز، آنتی‌اکسیدانی بسیار مؤثر و خنثی‌کننده رادیکال‌های آزاد است. در این تحقیق سعی شد با استفاده از مدل حیوانی و با استفاده از تجویز ملاتونین که خود به عنوان آنتی‌اکسیدان امروزه مطرح است با مکانیسم از بین بردن رادیکال‌های آزاد ایجاد شده در تکامل بیضه جنین از مادران تحت درمان با لاموتریزین، بررسی شود. داروی لاموتریزین با دوز ۷۵ میلی‌گرم بر کیلوگرم و ملاتونین با دوز ۱۰ میلی‌گرم بر کیلوگرم به طور داخل صفاقی استفاده شدند. در پایان دوره آبستنی طول نوزادان با استفاده از کولیس با دقت ۰/۱ میلی‌متر اندازه‌گیری و ثبت شد و وزن توسط ترازوی دیجیتالی محاسبه شد. بعد از انجام مراحل هیستوتکنیک در زیر میکروسکپ نوری نیکون مورد بررسی قرار گرفتند. روش آماری آنالیز واریانس یک طرفه ANOVA و به دنبال آن تست‌های مقایسه‌ای چند گانه توکی برای مقایسه وجود اختلاف بین گروه‌ها استفاده شد ($p < 0/05$). مشاهدات انجام شده از نمونه‌های بافتی بیضه گروه تحت تأثیر داده شده توسط داروی لاموتریزین، تخریب سلول‌های اسپرماتوگونی، بهم ریختگی آرایش سلول‌های اسپرماتوگونی و تجمع واکوئل‌های بزرگ در اپیتلیوم لوله‌های منی‌ساز دیده شد. در گروه ترکیبی لاموتریزین و ملاتونین، فشردگی لوله‌های منی‌ساز و کاهش فضاها بینابینی دیده شد. شکل هندسی و آرایش قرارگیری اپی‌تلیوم لوله‌های منی‌ساز در وضعیت مناسبی دیده شد. نتایج نشان داد که گروه لاموتریزین اختلاف معنی‌داری نسبت گروه کنترل لاموتریزین تیمار شده با ملاتونین دارد ($p < 0/05$). به نظر می‌رسد که سلول‌های لایدیگ به داروی لاموتریزین حساس می‌باشند. این تحقیق نشان داد که تجویز ملاتونین در نمونه‌هایی که از داروی ضد صرع لاموتریزین در دوران بارداری استفاده می‌کنند می‌تواند از وقوع صدمات وارده بر رشد و بافت جنین نقش بازدارنده داشته باشد.

کلمات کلیدی: بیضه، هیستومورفومتری، لاموتریزین، ملاتونین.

مقدمه

داروهای ضدصرع می‌باشند؛ زیرا اغلب ترکیبات موثر این داروها احتمال بروز ناهنجاری‌های جنینی را افزایش می‌دهند. بر اساس تحقیقات موجود ۷-۱۰ درصد از جنین‌هایی که مادرانشان در معرض داروهای ضدصرع قرار گرفته‌اند دچار ناهنجاری جنینی می‌شوند [۴]. در حالی که این رقم در کل جامعه ۲ تا ۴ درصد است [۵]. به طور کلی داروهای ضدصرع از نظر خطر استفاده در دوران بارداری به دو گروه تقسیم می‌شوند: گروه اول

نقایص زمان تولد، ناهنجاری‌های مادرزادی و آنومالی‌های مادرزادی اصطلاحات مشابهی هستند که جهت توصیف اختلالات ساختمانی، رفتاری، عملکردی و متابولیکی موجود در زمان تولد بکار برده می‌شوند و علمی که این اختلالات را مطالعه می‌کند ترااتولوژی نامیده می‌شود [۱]. نقائص مادرزادی می‌تواند ناشی از عوامل ارثی و عوامل محیطی باشد که یکی از مهمترین عوامل محیطی، استفاده از بعضی داروها در دوران بارداری است [۱]. از جمله داروهایی که از نظر ترااتولوژی مورد توجه قرار گرفته‌اند



داروهای قدیمی تر می‌باشند که تحقیقات گسترده‌ای در این زمینه بر روی آنها صورت گرفته است.

گروه دوم داروهای جدیدتری می‌باشند که معمولاً از نظر ناهنجاری‌زایی اطلاعات کم و ناقصی از آنها در دست می‌باشد [۱۶]. لاموتریزین (LTG) یکی از جدیدترین آنها می‌باشد که از سال ۱۹۹۲ استفاده از آن در تعداد بسیار کمی از بیماران شروع گردیده است [۲۵]. این دارو یکی از داروهای مؤثر در درمان صرع و بعضی از بیماری‌های روانی بوده و استفاده از آن در حال افزایش می‌باشد [۹، ۱۳]. در مورد عوارض ناهنجاری‌زایی این دارو بر انسان تحقیق جامعی صورت نگرفته و در بیشتر گزارشات موجود، این دارو به همراه داروهای مورد استفاده قرار گرفته است به طوری که عوارض جنینی مشاهده شده را نمی‌توان فقط به لاموتریزین نسبت داد [۸۷]. در مورد عوارض تراژون این دارو تحقیقات آزمایشگاهی محدود است و اغلب گزارشات، این دارو را بدون عوارض تراژونیک اعلام کرده‌اند [۱۲، ۱۴].

طبق آخرین مطالعات انجام شده توسط Cunnigton و همکاران در سال ۲۰۰۵، از ۴۱۴ مورد خانم‌های استفاده کننده از این دارو در دوران بارداری ۲/۹ درصد نوزادان آنها دارای ناهنجاری‌های جنینی عمده بودند؛ اما در این تحقیق الگوی خاصی از نوع ناهنجاری‌ها ارائه نشده است [۸]. ملاتونین به عنوان مهم‌ترین ترشح غده اپی‌فیز آنتی‌اکسیدانی بسیار مؤثر و خنثی‌کننده رادیکال‌های آزاد است [۲۴]. ملاتونین دارای خاصیت آنتی‌اکسیدانی است، چرا که ملاتونین می‌تواند فعالیت و یا بروز ژن‌های آنزیم‌های آنتی‌اکسیدان مانند سوپر اکسید دسموتاز، گلووتاتیون ردوکتاز و گلووتاتیون پر اکسیداز را تحریک نماید [۲۴]. مصرف ملاتونین در موش‌های بزرگ آزمایشگاهی، سلول‌ها را در برابر آسیب‌های اکسیداتیو محافظت می‌نماید و در واقع استرس‌های اکسیدان را به طرق متعددی کاهش می‌دهد [۱۵]. ملاتونین با مهار روند آپوپتوز سلول‌های زیاده در بافت بیضه خاصیت آنتی‌آپوپتیک دارد [۳].

در تایید این مطلب، اثرات آنتی‌آپوپتوتیک ملاتونین بر روی بافت‌های مختلف در چندین آزمایش دیگر نیز نشان داده شده است [۲۸]. در این تحقیق سعی شد با استفاده از مدل حیوانی و با استفاده از تجویز ملاتونین که خود به عنوان آنتی‌اکسیدان امروزه مطرح است با مکانیسم از بین بردن رادیکال‌های آزاد ایجاد شده در تکامل بیضه جنین از مادران تحت درمان با لاموتریزین بررسی شود.

مواد و روش کار

در این تحقیق از ۲۴ سر موش سوری ماده و ۸ موش سوری نر بالغ نژاد Bulb/C با محدوده وزنی 30 ± 5 گرم خریداری شده از موسسه پاستور استفاده شد. قفس‌ها در محیطی با شرایط کنترل شده با دمای 22 ± 2 درجه سانتی‌گراد، رطوبت محیطی 2 ± 38 درصد، شدت نور در مرکز اتاق 300 لوکس و دوره‌های متوالی ۱۲ ساعته در تاریکی نگهداری شد. آب و غذای مناسب (کنسانتره) به اندازه کافی در دسترس حیوانات گذاشته شد. جهت جفت‌گیری در هنگام عصر هر ۳ موش ماده با یک موش نر در یک قفس قرار داده شد و صبح روز بعد موش‌ها از نظر ایجاد پلاک واژینال بررسی شده و در صورت مشاهده پلاک واژینال از بقیه جدا شد. تاریخ مشاهده پلاک واژینال از نظر حاملگی روز صفر در نظر گرفته شد. در این تحقیق پودر خالص لاموتریزین (India Hetero, Drugs limited) از شرکت دارویی باختر بیوشیمی تهیه شد [۲]. یکی از بهترین حلال‌های داروی لاموتریزین اتانول است [۱۰]، لذا جهت انجام تزریق داخل صفاقی از اتانول ۲۰ درصد که حجم آن توسط آب مقطر به ۱ میلی‌لیتر رسیده بود استفاده شد. داروی لاموتریزین با دوز 75 mg/kg استفاده شد [۲۳]. توجه، استفاده از دوز بیشتر از ۷۵ میلی‌گرم بر کیلوگرم باعث مرگ موش‌ها می‌شود [۴]. همچنین از ملاتونین (Sigma, Usa) با دوز 10 mg/kg به طور داخل صفاقی استفاده شد [۳، ۲]. جهت حلالیت ملاتونین مطابق مقاله آتاشاهین [۳] از اتانول ۱ درصد استفاده شد. لازم به توضیح است داروی



نتایج

مشاهدات بافتی: مشاهدات انجام شده از نمونه‌های بافتی بیضه گروه تحت تأثیر داده شده توسط داروی لاموتریژین، تخریب سلول‌های اسپرماتوگونی، به هم ریختگی آرایش سلول‌های اسپرماتوگونی و تجمع واکوئل‌های بزرگ در اپیتلیوم لوله‌های منی‌ساز دیده شد. به نظر رسید که واکوئل‌ها جایگاه سلول‌هایی باشند که بدلیل روند دژنراسیون سلولی از محل خود کنده شده بودند. گسترش فضاهای بینابینی مابین لوله‌های منی‌ساز و کم شدن تعداد لوله‌های منی‌ساز در مقایسه با نمونه شاهد در مقطع یکسان از دیگر تغییرات بافت بیضه مشاهده شد. در مشاهده نمونه‌های بافت بیضه گروه ترکیبی لاموتریژین و ملاتونین، فشردگی لوله‌های منی‌ساز و کاهش فضاهای بینابینی دیده شد. شکل هندسی و آرایش قرارگیری اپی‌تلیوم لوله‌های منی‌ساز در وضعیت مناسبی دیده شد. بطوریکه تجمع واکوئل‌ها دیده نشد و سلول‌های اسپرماتوگونی درحالت نرمال با هسته‌ای کروی درشت و یوکروماتین و با چندین هستک دیده شدند. سلول‌های لایدیگ گروه ترکیبی با تجمع سلولی بیشتری در مقایسه با گروه لاموتریژین در فضاهای بینابینی قابل مشاهده بودند. در گروه لاموتریژین واکنش عروقی در فضای زیر کپسول بیضه (سفید پرده) دیده شد ضخیم شدن دیواره رگ به همراه پرخونی قابل مشاهده بود. در گروه ترکیبی از کاهش ضخامت دیواره رگ در کپسول بیضه دیده شد.

مورفومتری پارامترهای رشد جنینی: آنالیز یافته‌های مربوط به وزن نوزادان نشان داد که گروه لاموتریژین تیمار شده با ملاتونین اختلاف معنی‌داری نسبت گروه کنترل لاموتریژین داشت ($P < 0/05$) (جدول ۱). یافته‌های مربوط به طول درازای نوزادان نشان داد که گروه لاموتریژین تیمار شده با ملاتونین اختلاف معنی‌داری نسبت گروه کنترل لاموتریژین داشت ($P < 0/05$) (جدول ۱).

یافته‌های مربوط به وزن بیضه نوزادان نشان داد که گروه لاموتریژین تیمار شده با ملاتونین اختلاف معنی‌داری

لاموتریژین در روزهای اورگانوژنز [۹، ۱۰، ۱۱] از آبستنی تزریق شد [۱۷].

گروه اول شامل موش‌هایی بود 75 mg/kg محلول در سالین [۴] به طور داخل صفاقی دریافت کردند. گروه دوم (گروه لاموتریژین کنترل) شامل موش‌هایی بود که 75 mg/kg محلول لاموتریژین به طور داخل صفاقی دریافت کردند. گروه سوم (گروه لاموتریژین تیمار شده با ملاتونین) شامل موش‌هایی بود که 75 mg/kg محلول لاموتریژین به طور داخل صفاقی و 10 mg/kg ملاتونین به طور خوراکی (گاواژ) دریافت کردند. در پایان دوره آبستنی تعداد نوزادان بدنیا آمده در گروه‌های مختلف ثبت شد. سپس نوزادان بر اساس طول از فرق سر تا انتهای نشیمنگاهی (CRL) با استفاده از کولیس با دقت $0/1$ میلی‌متر اندازه‌گیری و ثبت شد. وزن نوزادان از گروه‌های مختلف توسط ترازوی دیجیتال مدل wtb (ساخت شرکت radwag لهستان)، با دقت $0/01$ گرم وزن آنها محاسبه شد. بعد از انجام مراحل آماده سازی و پاساژ بافتی، با برش ضخامت ۵ میکرون مقطع زده شد و به روش هماتوکسیلین-ائوزین (H&E) رنگ‌آمیزی شده و در نهایت زیر میکروسکوپ نوری نیکون (مدل Eclipse E200، ساخت کشور ژاپن) مورد بررسی قرار گرفتند.

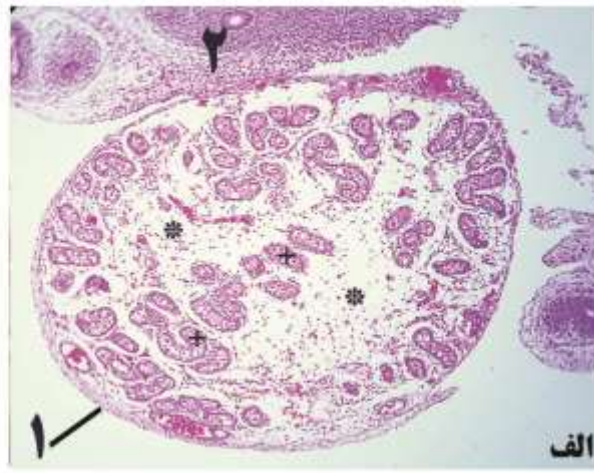
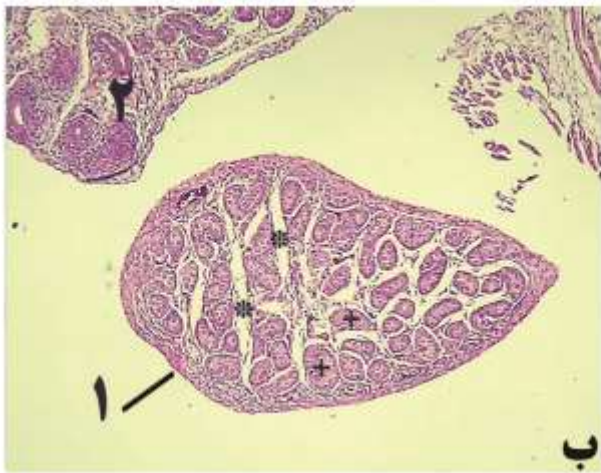
روش تجزیه و تحلیل داده‌ها: برای تجزیه تحلیل داده‌ها روش آماری آنالیز واریانس یک طرفه ANOVA و به دنبال آن تست‌های مقایسه‌ای چندگانه توکی برای مقایسه وجود اختلاف بین گروه‌ها استفاده شد. مقدار $P < 0/05$ برای تعیین سطح معنی‌داری بودن بین گروه‌ها در نظر گرفته شد.



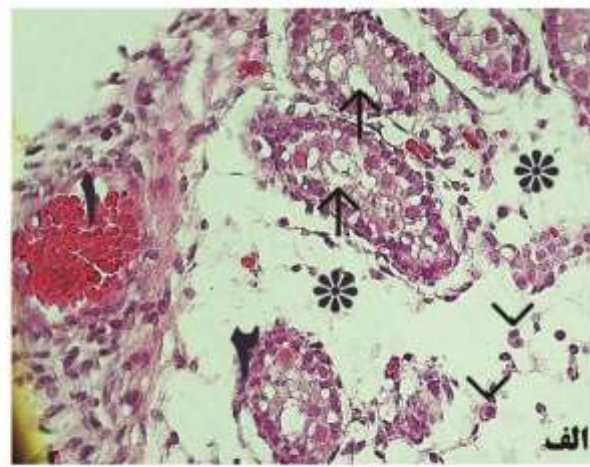
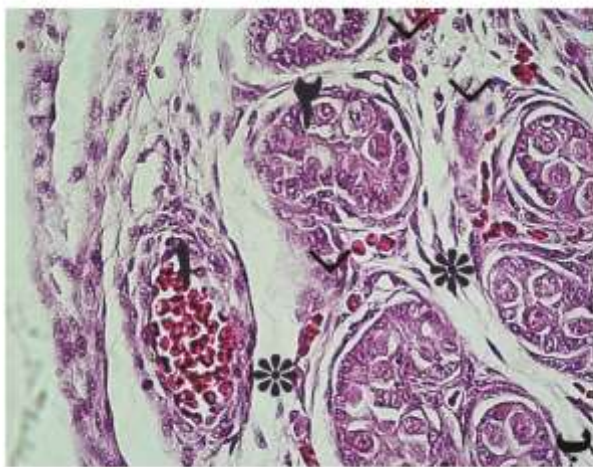
سه گروه شاهد، لاموتریژین و ترکیبی وجود دارد ($P < 0/05$) (جدول ۲). یافته‌های مربوط به تعداد سلول‌های سرتولی نشان داد که اختلاف معنی داری بین سه گروه شاهد، لاموتریژین و ترکیبی وجود دارد ($P < 0/05$) (جدول ۲). یافته‌های مربوط به تعداد سلول‌های لایدیگ نشان داد که اختلاف معنی داری بین سه گروه شاهد، لاموتریژین و ترکیبی وجود دارد ($P < 0/05$) (جدول ۲).

نسبت گروه کنترل لاموتریژین داشت ($P < 0/05$) (جدول ۱).

اثر بر پارامترهای هیستومورفومتری بافت بیضه: آنالیز یافته‌های مربوط به ضخامت قطر لوله منی‌ساز نشان داد که اختلاف معنی داری بین سه گروه شاهد، لاموتریژین و ترکیبی وجود داشت ($P < 0/05$) (جدول ۲). نتایج مربوط به تعداد سلول‌های اسپرماتوگونی نشان داد که اختلاف معنی داری بین



شکل ۱- نمای ریزبینی از مقطع بافت بیضه نوزاد یک روزه موش صحرائی (رنگ آمیزی هماتوکسیلین - ائوزین، بزرگنمایی ۱۰۰ برابر)، الف- گروه لاموتریژین: برش مقطعی از بافت بیضه (۱) و بافت مزونفروز (۲)، افزایش فضای بینابینی (ستاره) و پراکندگی لوله‌های منی‌ساز (علامت مثبت). ب- گروه ترکیبی لاموتریژین تیمار شده با ملاتونین: برش مقطعی از بافت بیضه (۱) و بافت مزونفروز (۲)، کاهش فضای بینابینی (ستاره) و افزایش تراکم لوله‌های منی‌ساز (علامت مثبت).



شکل ۲- نمای ریزبینی از مقطع بافت بیضه نوزاد یک روزه موش صحرائی (رنگ آمیزی هماتوکسیلین - ائوزین، بزرگنمایی ۴۰۰ برابر)، الف- گروه لاموتریژین: واکنش عروقی ریز کپسول بیضه با افزایش ضخامت دیواره رگ و پرخونی (۱)، تجمع واکوئل‌ها در فضای داخل



لوله منی ساز (فلش)، کاهش تعداد سلول‌های لایدیگ (سر فلش) و افزایش فضای بینابینی (ستاره). ب- گروه ترکیبی لاموتریزین تیمار شده با ملاتونین: کاهش ضخامت دیواره رگ و کاهش پرخونی (۱)، کاهش فضای بینابینی (ستاره)، افزایش تعداد سلول‌های لایدیگ (سر فلش) و عدم حضور واکوئل در فضای لومن.

جدول ۱- مقایسه (خطای استاندارد \pm میانگین) پارامترهای پارامترهای رشد جنینی بعد از تجویز داروهای لاموتریزین و ملاتونین در دوره اورگانوژنز موش‌های سوری آبستن ($n=24$).

| پارامترها | شاهد | لاموتریزین | لاموتریزین تیمار شده با ملاتونین |
|----------------|------------------|------------------|----------------------------------|
| وزن نوزاد (gr) | $1/4 \pm 0/3^a$ | $1/14 \pm 0/3^b$ | $1/35 \pm 0/3^a$ |
| طول نوزاد (mm) | $28/5 \pm 0/7^a$ | $22/5 \pm 0/8^b$ | $27/3 \pm 0/5^a$ |
| وزن بیضه (mg) | $0/9 \pm 0/08^a$ | $0/65 \pm 0/5^b$ | $0/81 \pm 0/3^a$ |

Ab حروف متفاوت در هر ردیف نشان دهنده اختلاف معنی‌دار میانگین بین گروه‌ها می‌باشد ($p < 0/05$).

جدول ۲- مقایسه (خطای استاندارد \pm میانگین) پارامترهای هیستومورفومتری بافت بیضه نوزادان موش سوری بعد از تجویز داروهای لاموتریزین و ملاتونین در دوره اورگانوژنز موش‌های آبستن ($n=24$).

| پارامترها | شاهد | لاموتریزین | لاموتریزین تیمار شده با ملاتونین |
|---------------------------|-------------------|-------------------|----------------------------------|
| قطر لوله منی ساز μm | $38/8 \pm 0/5^a$ | $29/9 \pm 0/4^c$ | $34/9 \pm 0/8^b$ |
| تعداد سلولهای اسپرماتوگنی | $49/9 \pm 0/3^a$ | $36/8 \pm 0/5^c$ | $46/2 \pm 0/3^b$ |
| تعداد سلولهای سرتولی | $22/4 \pm 0/5^a$ | $19/34 \pm 0/9^c$ | $19/6 \pm 0/3^b$ |
| تعداد سلولهای لایدیگ | $343/3 \pm 0/5^a$ | $302/2 \pm 0/7^c$ | $310/5 \pm 0/7^b$ |

Abc حروف متفاوت در هر ردیف نشان دهنده اختلاف معنی‌دار میانگین بین گروه‌ها می‌باشد ($p < 0/05$).

بحث

می‌دهد. علی‌رغم مطالعات متعدد، مسأله ناهنجاری زایی داروهای ضدصرع در روزهای مختلف و روزهای خاص جنینی هنوز به عنوان یک معضل در جامعه پزشکی، زنان و مامایی مطرح می‌باشد [۴]. ملاتونین که یکی از ترشحات غده اپی‌فیز است در تنظیم برخی پدیده‌های فیزیولوژی مؤثر می‌باشد. ملاتونین دارای عملکرد نوروئی هورمونی، تنظیم‌کننده تولید مثل، ایمنی و دما است. علاوه بر این موارد ملاتونین روی تکثیر و تولید و تمایز سلولی اثر دارد [۲۷]. ملاتونین امکان برداشت و خشی نمودن رادیکال‌های آزاد شامل رادیکال‌های هیدروکسیل، پراکسیل و آنیون‌های پراکسی نترات را دارا می‌باشد [۲۱]. مصرف ملاتونین در موش‌های بزرگ

از جمله ترکیبات شیمیایی ترانوژن که تحقیقات زیادی پیرامون آن به انجام رسیده است داروهای ضدصرع است [۶]. صرع یک بیماری مزمن عصبی است که میلیون‌ها نفر در سراسر جهان به آن مبتلا و این افراد مجبور به استفاده از حداقل یکی از داروهای ضدصرع هستند. درمان دارویی صرع در دوران حاملگی همیشه با عوارض فراوانی همراه بوده و در چنین مادرانی جنین بیشتر در معرض ناهنجاری‌های مختلف می‌باشد [۴]. دلیل اصلی بروز ناهنجاری مادرزادی به دنبال مصرف داروهای ضدصرع را، در ایجاد شدن رادیکال‌های آزاد توسط این داروها بیان داشته‌اند. بعلاوه وجود اختلال ژنتیکی در هیدرولیز این متابولیت‌ها، ناهنجاری زایی مواد را افزایش



آزمایشگاهی، سلول‌ها را در برابر آسیب‌های اکسیداتیو محافظت می‌نماید و در واقع استرس‌های اکسیدان را به طرق متعددی کاهش می‌دهد [۲۹]. تجویز یک دوز بالا، ۱۰۰ mg/kg ملاتونین، در موش‌های بزرگ آزمایشگاهی در معرض اشعه x، مانع ایجاد آسیب‌های حاد در بیضه آنها می‌شود [۱۱]. ملاتونین می‌تواند سمیت و عوارض جانبی داروها را کاهش دهد [۲۶]. ملاتونین به عنوان مهم رین ترشح غده اپی‌فیز آنتی‌اکسیدان‌تی بسیار مؤثر و خشتی-کننده رادیکال‌های آزاد است [۲۷]. ملاتونین به دلیل داشتن اندازه کوچک و خاصیت چربی دوستی زیاد به راحتی از غشاء سلول عبور می‌کند و در کل سلول پخش می‌شود. غلظت آن در هسته سلول بسیار بالاست و DNA را در برابر عوامل مخرب حفظ می‌نماید [۲۷].

خاصیت آنتی‌اکسیدان‌تی قوی ملاتونین، چرا که ملاتونین می‌تواند فعالیت و یا بروز ژن‌های آنزیم‌های اکسیدان مانند سوپر اکسید دیس موتاز، گلوکاتیون ردوکتاز و گلوکاتیون پر اکسیداز را تحریک نماید [۲۷]. خواص آنتی‌آپوپتوتیک ملاتونین، که با مهار روند آپوپتوز سلول‌های زایا مانع تخریب اسپرماتوزن شده است [۲۲].

بر اساس مشاهدات میکروسکوپی در بافت بیضه، اثرات تخریب سلول‌های جنسی اسپرماتوگونی و به هم ریختگی آرایش سلولی اسپرماتوگونی و حضور چشمگیر واکوئل‌ها دراپی تلوم لوله‌های منی ساز دیده شد که به نظررسید واکوئل‌ها جایگاه سلول‌هایی باشند که بدلیل روند دژنراسیون از محل خود کنده شده باشند. در مطالعه ای بیان شده است که در روند دژنراسیون سلولی، فسفولیپیدهای موجود در غشاء سلولی منجر به آزاد شدن اسید آراشیدونیک می‌شود و سپس تجزیه آن توسط آنزیم‌های مربوطه و تولید متابولیت‌ها، سبب تولید رادیکال‌های آزاد از جمله رادیکال‌های آزاد اکسیژن می‌گردد که ممکن است در ایجاد ادم نقش اساسی ایفاء کند. تجمع رادیکال‌های آزاد اکسیژن سبب اکسیداتیو اسمزی می‌شود که به نوبه خود آثاری از واکنش‌های شیمیائی را به دنبال دارد که سلول را وارد مسیر نکروز و آپوپتوز می-

نماید [۲۰]. از سوی تحقیقات انجام شده فرضیه‌های دیگری را در مورد بروز ناهنجاری به دنبال مصرف داروهای ضدصرع مطرح می‌شود. بیان شده است که رادیکال‌های آزاد تولیدشده به وسیله داروهای ضدصرع دارای اثرات سمی برای سلول‌های فرد مصرف کننده و جنین می‌باشند؛ بعلاوه وجود اختلال ژنتیکی در هیدرولیز این متابولیت‌ها ناهنجاری زایی این مواد را افزایش می‌دهد [۱۶].

بر اساس نتایج به دست آمده از مورفومتری پارامترهای رشد جنینی چنین به نظر رسید که داروی لاموتریزین اثر کاهش اختلاف معنی‌داری در نوزادان تحت تأثیر در دوران آبستنی دارد که با نتایج به دست آمده توسط پادمهام ۲۰۱۰ همخوانی دارد [۲۱]. بر اساس نتایج به دست آمده در مورفومتری پارامترهای رشد جنینی چنین به نظر رسید که اثر داروی ملاتونین به عنوان آنتی‌اکسیدان درمقابل رادیکال‌های آزاد ایجاد شده در اثر تجویز داروی لاموتریزین یک اثر محافظتی دارد بطوریکه با افزایش اختلاف معنی‌داری نسبت به گروه کنترل دارویی دیده شد. نتایج به دست آمده با نتایج ارائه شده توسط نولمن ۱۹۹۹ همخوانی دارد. ملاتونین به علت خاصیت آنتی‌آپوپتیک که دارد باعث مهار روند آپوپتوز سلول‌های اسپرماتوگونی می‌گردد [۲۲].

ملاتونین با مهار روند آپوپتوز سلول‌های زایا مانع تخریب اسپرماتوزن شده است (۳). بطوری که در مطالعه حاضر نیز در گروه ملاتونین+ ملاتونین این خاصیت آنتی‌آپوپتیک باعث عدم بروز روند دژنراسیون سلول‌های اسپرماتوگونی در این گروه برخلاف گروه لاموتریزین کنترل، گردید. بر اساس نتایج به دست آمده از مورفومتری پارامترهای رشد جنینی، داروی لاموتریزین باعث کاهش معنی‌داری در وزن نوزادان نسبت به گروه لاموتریزین تیمار شده با ملاتونین داشته است. داروی لاموتریزین باعث کاهش معنی‌داری در طول درازای نوزادان نسبت به گروه لاموتریزین تیمار شده با ملاتونین شده است. چنین به نظر می‌رسد که داروی ملاتونین



باعث افزایش طول درازای جنین‌های تحت درمان با لاموتریژین شده است.

بر اساس نتایج بدست آمده از هیستومورفومتری پارامترهای کمی بافت بیضه، اثر داروی لاموتریژین باعث کاهش اختلاف معنی داری در قطر لوله‌های منی‌ساز در گروه‌های لاموتریژین کنترل، لاموتریژین نسبت به گروه لاموتریژین تیمار شده با ملاتونین وجود داشت. چنین به نظر می‌رسد داروی ملاتونین باعث افزایش معنی دار قطر لوله منی‌ساز در مقابل اثرات لاموتریژین می‌باشد. داروی لاموتریژین باعث کاهش اختلاف معنی داری در تعداد سلول‌های اسپرماتوگونی در گروه لاموتریژین نسبت به گروه لاموتریژین تیمار شده با ملاتونین داشت. در مطالعه حاضر در ضخامت اپی‌تلیوم ژرمینال واکوئل‌هایی دیده می‌شود که این واکوئل‌ها می‌توانند در نتیجه از بین رفتن سلول‌های زایا باشند. در واقع این واکوئل‌ها می‌توانند نشان دهنده از دست دادن اتصالات سلولی و یا کاهش مولکول‌های چسبنده مانند کاده‌رین‌ها باشند و می‌توانند به عنوان یکی از علائم آپوپتوز مطرح باشند این در حالی است که نیوتن ۱۹۹۳ نیز چنین وضعیتی را در مطالعه خود بیان داشته است [۱۹].

مصرف ملاتونین در موش‌های بزرگ آزمایشگاهی، سلول‌ها را در برابر آسیب‌های اکسیداتیو محافظت می‌نماید و در واقع استرس‌های اکسیدان را به طرق متعددی کاهش می‌دهد [۱۵].

ملاتونین با مهار روند آپوپتوز سلول‌های زایا در بافت بیضه خاصیت آنتی‌آپوپتیک دارد [۳]. اثر داروی لاموتریژین در گروه‌های لاموتریژین و لاموتریژین تیمار شده با ملاتونین باعث اختلاف معنی داری در تعداد سلول‌های غیرجنسی سرتولی نشد.

نتیجه‌گیری

چنین به نظر می‌رسد داروی سلول‌های سرتولی به داروی لاموتریژین مقاوم می‌باشد. داروی لاموتریژین باعث کاهش معنی داری در تعداد سلول‌های لایدیگ در گروه

لاموتریژین نسبت به گروه لاموتریژین تیمار شده با ملاتونین شده است. چنین به نظر می‌رسد که سلول‌های لایدیگ حساس به داروی لاموتریژین می‌باشند. این تحقیق نشان داد که تجویز ملاتونین در نمونه‌هایی که در دوران بارداری داروی ضدصرع لاموتریژین مصرف می‌کنند می‌تواند از وقوع صدمات وارده بر رشد و بافت جنین نقش بازدارنده داشته باشد.

منابع

- بهادری، م.، شکور، ع. ۱۳۸۰. نقایص زمان تولد. رویان شناسی پزشکی لانگمن. چاپ هشتم، انتشارات چهار، صفحات ۱۲۸-۱۲۷.
- حجازی، س.س.، عندلیب، س.، نورآذر، ع. ۱۳۹۳. مطالعه اثر محافظتی ملاتونین در پیشگیری از آسیب‌های تراتوژنیک داروی لاموتریژین در مخچه نوزادان موش سوری. پاتوبیولوژی مقایسه ای، سال یازدهم، شماره ۲، صفحات ۱۲۸۲-۱۲۷۵.
- Ateşşahin A., Sahna E., Türk G., Ceribaşı A.O., Yilmaz S., Yüce A. (2006), Chemoprotective effect of melatonin against cisplatin-induced testicular toxicity in rats. *Journal of Pineal Research*, 41(1): 21-27.
- Bastaki S.A.M., Padmanabhan R., Abdulrazaq Y.M., Chandranth S.I., Shafiull M. (2001), Studies on the teratogenic effect of lamotrigine in mouse fetuse. *Frontier Infetal Health*, 3(11-12): 295.
- Beghi E., Annegers J.F. (2001), Pergnancy registries in epilepsy. *Epilepsia*, 42(11): 1422-1425.
- Berkowitz B., Katzung B. (2004), *Basic and Clinical Pharmacology*. New York, McGraw-Hill, pp: 123.
- Carlson B.M. (2004), *Human embryology and developmental biology*. 3rd ed., Mosby, pp: 412-419.
- Cunnigton M., Tennis P. (2005), Lamotrigine and a risk of malformation in pregnancy. *Neurology*, 64: 955-960
- Curry W.J., Kulllling D.L. (1998), Newer Anticonvulsant drugs; gabapentin, lamotrigine,



20. Nulman I., Laslo D., Koren G. (1999), Treatment of epilepsy in pregnancy. *Drugs*, 57: 535-544.
21. Padmanabhan R., Abdulrazzaq Y.M., Bastaki S.M., Shafiulla M., Chandra S.I. (2003), Experimental studies on reproductive toxicologic effects of lamotrigine in mice. *Developmental and Reproductive Toxicology*, 68(5): 428-438.
22. Pizarro J.G., Yeste-Velasco M., Esparza J.L., Verdaguer E., Pallàs M., Camins A. (2008), The antiproliferative activity of melatonin in B65 rat dopaminergic neuroblastoma cells is related to the downregulation of cell cycle-related genes. *Journal of Pineal Research*, 45(1): 8-16.
23. Rahmani F., Delaram M., Forouzandeh N. (2006), The teratogenic effects of Lamotrigine on mouse fetus. *Journal of Reproduction and Infertility*, 7(1): 45-52.
24. Redins C.A., Redins G.M. Novaes J.C. (2002), The effects of treatment with melatonin on the ultrastructure of mouse Leydig cells. *Brazilian Journal of Biology*, 62(3): 517-523.
25. Richens A. (1994), Safety of Lamotrigine. *Epilepsia*, 35(5): 37-40.
26. Reiter R.J., Tan D.X., Manchester L.C., Qi W. (2001), Biochemical reactivity of melatonin with reactive oxygen and nitrogen species: a review of the evidence. *Cell Biochemistry and Biophysics*, 34: 237-256.
27. Sanchez-Hidalgo M., de la Lastra C.A., Carrascosa-Salmoral M.P., Naranjo M.C., Gomez-Corvera A., Caballero B. (2009), Age-related changes in melatonin synthesis in rat extrapineal tissues. *Experimental Gerontology*, 44(5): 328-334.
28. Schrader M., Müller M., Straub B., Miller K. (2001). The impact of chemotherapy on male fertility: a survey of the biologic basis and clinical aspects. *Reproductive Toxicology*, 15(6): 611-617.
29. Sönmez M., Yüce A., Türk G., (2007), The protective effects of melatonin and Vitamin E on antioxidant enzyme activities and epididymal sperm characteristics of febamate, tiagbin, fosphenytoin. *American Family Physician* 57: 513-520.
10. Fazio A., Artesi C., Russo M., Trio R., Oterio G., Pisani F. (1992), A liquid chromatographic assay using a high speed column for the determination of lamotrigine a new antiepileptic drug in human plasma. *Therapeutic Drug Monitoring*, 14(6): 509-512.
11. Guneli E., Tugyan K., Ozturk H., Gumustekin M., Cilaker S., Uysal N. (2008), Effect of melatonin on testicular damage in streptozotocin-induced diabetes rats. *European Surgery Research*, 40(4): 354-360.
12. Iqbal M.M., Ryan W.G. (2001), Effect of antimanic moodstabilizing drugs on fetuses, Neonates and Nursing Infants. *Southern Medical Journal*, 94(3): 304-322.
13. Kusumakar V., Yathman L. (1997), Lamotrigine Treatment of rapid cycling bipolar disorder. *American Journal of Psychiatry*, 154: 1171-1172.
14. Loiseau P. (1996), New medical treatment of epilepsy. *La Presse Médicale*, 25(10): 481-483.
15. Lewis-Johnes D.I Kerrigan D.D. (1985), A modified johnsen's count for evaluation of spermatogenesis in the rat. *IRCS Medical Science*, 13: 510-511.
16. Mark S., Yerby M.S., Kaplan P., Tran T. (2004), Risks and management of pregnancy in women with epilepsy. *Cleveland Clinic Journal of Medicine*, 71(2): 25-37.
17. Mohanty C., Shah N., Dhungel S.H., Das B.K. (2011), Effect of lamotrigine on fetal rat brain. *People Journal of Scientific Research*, 4(2): 5-7.
18. Morrell M.J. (1996), The new antiepileptic drugs and woman: efficacy, reproductive health, pregnancy and fetal outcome. *Epilepsia*, 37(6): 34-44.
19. Newton S.C., Blaschuk O.W., Millette C.F. (1993), N-cadherin mediates Sertoli cell-spermatogenic cell adhesion. *Developmental Dynamics*, 197(1): 1-13.



Toxicology, 23(2): 226-231.

homocysteine treated male rats. *Reproductive*

