



فصل نامه داروهای گیاهی

journal homepage: www.jhd.iaushk.ac.ir



اثر عصاره هیدروالکلی آویشن دنايي بر پيشگيري از زخم معده القا شده با اتانول در رت

فیروزه سقایی*، محمد صالحی، محمد جواد نمازی، محمد باقری

دانشکده دامپزشکی دانشگاه آزاد اسلامی واحد شهرکرد؛

*مسئول مکاتبات (E-mail: f_saghaei@iaushk.ac.ir)

چکیده	شناسه مقاله
<p>مقدمه و هدف: از جمله بیماری های شایع در میان جوامع زخم معده است. درمانهای رایج این بیماری شامل داروهای کاهنده ترشح اسید هستند که ضمن اثربخشی دارای عوارض جانبی هستند. استفاده از گیاهان دارویی به عنوان کمک درمان این بیماری مورد توجه است. گیاه دارویی آویشن دنايي <i>Thymus daenensis</i> به دلیل داشتن ترکیبات متعدد من جمله فلاونوئیدها می تواند در پیشگیری از زخم معده موثر باشد.</p> <p>روش تحقیق: برای انجام این مطالعه از ۳۵ موش صحرایی (۲۰۰-۲۵۰ گرم) در ۷ گروه آزمایشی استفاده شد. گروه های آزمایشی شامل گروه سالین، گروه های دریافت کننده عصاره ی آویشن دنايي با دوز ۵۰۰ و ۱۰۰۰ میلی گرم/کیلوگرم، گروه امپرازول با دوز ۲۰ میلی گرم/کیلوگرم، گروه کربوکسی متیل سلولز (حلال داروی امپرازول) به صورت خوراکی و گروه شاهد منفی دریافت کننده سالین خوراکی، بودند. یک ساعت پس از درمان، با خوراندن ۰/۵ میلی لیتر اتانول خالص به هر حیوان به جز گروه آخر زخم معده القا شد. پس از ۴ ساعت، حیوانات بیهوش شدند، از قلب خونگیری صورت گرفت و بافت معده جدا گردید و جهت مطالعات هیستوپاتولوژیک و بیوشیمیایی مورد استفاده قرار گرفت. میزان سوپراکسید دیسموتاز (SOD) سرم و میزان مالون دی آلدئید (MDA) بافت معده تعیین شد.</p> <p>نتایج و بحث: نتایج در گروه های مورد آزمایش نشان دهنده کاهش آلسر ایندکس و افزایش درصد مهار زخم و اثر محافظتی عصاره گیاه به صورت وابسته به دوز (در دوز بالاتر هم ارز امپرازول) است. افزایش معنا دار میزان SOD و کاهش معنا دار MDA نیز در اثر تجویز عصاره گیاه و امپرازول بیانگر اثر مفید عصاره بر پایه آثار آنتی اکسیدان آن (کاهش استرس اکسیداتیو) می باشد.</p> <p>توصیه کاربردی / صنعتی: با توجه به نتایج حاصل می توان از آثار آنتی اکسیدان گیاه آویشن دنايي در درمان بیماریهایی که در اثر عوامل اکسیداتیو ایجاد می گردند در کنار داروهای دیگر بهره برد.</p>	<p>تاریخ دریافت مقاله: ۱۳۹۳/۰۲/۱۰ تاریخ پذیرش مقاله: ۱۳۹۳/۰۶/۱۰ نوع مقاله: علمی - پژوهشی موضوع: گیاهان دارویی</p> <p>کلید واژگان:</p> <ul style="list-style-type: none">✓ آویشن دنايي✓ رت✓ زخم معده✓ سوپراکسید دیسموتاز✓ مالون دی آلدئید

۱. مقدمه

رسان اسید معده، امروزه مشخص شده که رادیکال های اکسیژن فعال (ROS) نقش مهمی در پاتوژنز آسیب بافتی حتی مخاط سیستم گوارشی ایفا می کنند به طوریکه جهت کنترل زخمهای دستگاه گوارش علاوه بر مهار ترشح اسید امروزه، افزایش محافظت مخاط و

آلسر (*ulcer*) در اثر به هم خوردن یکپارچگی مخاطی معده ایجاد می شود که منجر به پیدایش نقص موضعی یا فرورفتگی ناشی از التهاب فعال می گردد (Casper et al., 2015). به غیر از نقش آسیب

امروزه علیرغم پیشرفت‌های چشمگیر داروهای سنتتیک، طب گیاهی جایگاه خود را حفظ کرده و به عنوان درمان و مکمل مورد توجه قرار دارد. در این بین گیاهان دارویی که حاوی ترکیبات فنلی می‌باشند ویژگی آنتی اکسیدان داشته و قادر به خنثی کردن رادیکالهای آزاد می‌باشند و به نظر می‌رسد گیاه آویشن دناپی (*Thymus daenensis*) به دلیل داشتن ترکیبات فنلی مانند تیمول و کارواکرول واجد آثار آنتی اکسیدان باشد و بر این اساس در مطالعه حاضر با هدف بهبود و پیشگیری از زخم معده القا شده توسط اتانول (به عنوان یک عامل اکسیدان) با مکانیسم احتمالی آنتی اکسیدان مورد استفاده قرار گرفت.

۲. مواد و روش ها

این مطالعه بر روی ۳۵ سر موش صحرایی ماده نژاد ویستار به وزن تقریبی ۲۵۰-۲۰۰ گرم با سن ۸ هفته که به صورت تصادفی به ۷ گروه ۵ تایی تقسیم شدند انجام شد. موش ها از مرکز پرورش حیوانات آزمایشگاهی موسسه تحقیقاتی رازی تهران تهیه و در خانه دانشگاه آزاد اسلامی واحد شهرکرد در شرایط استاندارد و در دمای ۲۵-۲۳ درجه سلسیوس و در قفس های جداگانه نگهداری شدند. دوره ی نوردی به صورت ۱۲ ساعت روشنایی و ۱۲ ساعت تاریکی بود و غذا و آب کافی در اختیار آنها قرار داشت .

اندام هوایی گیاه آویشن دناپی از دامنه های کوه‌های استان چهارمحال و بختیاری جمع‌آوری گردید. سپس در مرکز تحقیقات گیاهان دارویی و معطر دانشگاه آزاد واحد شهرکرد، مورد شناسایی قرار گرفت و صحت نام علمی مربوط به گیاه *Thymus daenensis* *Celak* تایید گردید. پس از خشک کردن در سایه و خرد کردن، توسط اتانول ۷۰٪ عصاره گیری انجام شد.

۲-۱. گروههای آزمایشی

پس از ۲۴ ساعت گرسنگی و با دسترسی آزاد به آب گروههای آزمایشی عبارتند از گروه ۱ دریافت ۱ سی سی نرمال سالین (گروه شاهد مثبت)، گروه ۲ و ۳ و ۴ که عصاره ی آویشن دناپی را به ترتیب با دوزهای ۵۰۰ و ۱۰۰۰ و ۱۵۰۰ میلی گرم/ کیلوگرم دریافت کردند ، گروه ۵ دریافت اومپرازول با دوز ۲۰ میلی گرم / کیلوگرم، گروه ۶ دریافت ۱ سی سی CMC یا کربوکسی متیل سلولز که حلال داروی

جمع کردن ROS ها نیز بسیار مورد توجه قرار گرفته است (*Ravindranath, 1989; Biswas et al., 2003*). رادیکالهای آزاد مثل گونه‌های اکسیژن فعال (ROS)، هیدروژن پراکسید (H_2O_2) و رادیکال هیدروکسیل (OH^-) جزو اصلی‌ترین فاکتورهای ایجاد کننده آسیب اکسیداتیو بوده و منجر به بروز زخمهای مخاطی می‌شوند. هم چنین مرگ برنامه ریزی شده سلول یا آپوپتوز نقش معینی در زخم ها و آسیب های گوارشی القاء شده توسط استرس، ایندومتاسین، اتانول و هلیکوباکتر پیلوری دارد. از سوی دیگر نیز مشخص شده است که آلسر (زخم) ناشی از استرس همراه با افزایش تولید رادیکالهای آزاد بوده و پراکسیداسیون لیپید همراه با بالا رفتن سطح لیپید پراکسیداز می‌باشد که این امر ناشی از افزایش تولید ROS در طی استرس است (*Biswas et al., 2003*). شکستن لیپید پراکسیدها یا پروکسی رادیکالها (ROO^*) در سیستم‌های بیولوژیک ایجاد تعدادی از آلدئیدها از جمله ۴- هیدروکسیل نونال (4HNE) و مالون دی آلدئید (MDA) می‌کند. از آنجایی که اندازه گیری مستقیم رادیکالهای آزاد بسیار مشکل است معمولاً محصولات ناشی از عملکرد رادیکالهای آزاد مثل MDA اندازه گیری می‌شود. MDA فراوان ترین آلدئید حاصله از لیپید پراکسیداسیون است (*Rang et al., 2003, Karatas et al., 2002*). بدن روش‌های شیمیایی و سیستم‌های مختلفی برای خنثی کردن رادیکالهای آزاد دارد. عواملی وجود دارند که با رادیکالهای آزاد مقابله می‌کنند و نقش آنها، بخشیدن الکترونهای جفت نشده به رادیکالهای آزاد است که رادیکالهای آزاد به آنها متصل شده و از لحاظ آسیب رسانی به سلولهای بدن خلع سلاح می‌شوند. این نوع نجات دهنده های سلولی را به نام آنتی اکسیدانها می‌نامند (*Bastid et al., 1990; Urbanana,*) از جمله این آنتی اکسیدانها می‌توان به آنزیم‌های سوپراکسید دیسموتاز (*SOD*)، کاتالاز، گلوکاتایون پراکسیداز (*GPX*) و هم چنین آنتی اکسیدانهای فیزیولوژیک مانند اسیداسکوربیک، گلوکاتایون، α -توکوفرول (ویتامین E) و ملاتونین و اوریک اسید اشاره کرد (*Abul et al., 2002*). در شرایط فیزیولوژیک *SOD* به عنوان یک آنتی اکسیدان مهم داخل سلولی تبدیل آنیون سوپراکسید به اکسیژن مولکولی و هیدروژن پروکساید را کاتالیز نموده و سلول را از آسیب ناشی از آنیون سوپراکسید محافظت می‌کند (*Shirpoor et al., 2007*).

میزان SOD در سرم های جدا شده از موشها با استفاده از کیت الایزا ساخت شرکت Bioassay technology laboratory تعیین گردید.

۲-۵. اندازه گیری MDA

برای اندازه گیری میزان MDA در بافت معده ابتدا قسمتی از معده را که داخل لوله اپندورف قرار داده و منجمد شده بود را هموژن کرده به ازای هر ۴ گرم از بافت ۹ سی سی از محلول ۰/۱۵ مولار KCl اضافه می شود. سپس مایع بدست آمده در سانتریفیوژ یخچال دار با سرعت ۱۱۰۰۰ دور در دقیقه به مدت ۲۰ دقیقه در دمای ۴ درجه سانتی گراد قرار داده می شود. پس از جدا کردن فاز رویی، هر ۰/۵ میلی لیتر از مایع رویی جدا شده با ۰/۲ میلی لیتر سدیم لوریل سولفات ۸/۱٪، ۱/۵ میلی لیتر اسید استیک ۲۰٪ (pH = ۳/۵)، ۱/۵ میلی لیتر تیوباربیتوریک اسید ۲۰٪، ۰/۳ میلی لیتر آب مقطر مخلوط می شود. نمونه ها به مدت یک ساعت در حمام آب ۹۵ درجه سانتی گراد انکوبه می شوند. پس از خارج کردن و سرد شدن نمونه ها به هر کدام حدود ۶ میلی لیتر از مخلوط ان- بوتانول و آب مقطر به نسبت ۱ به ۵ اضافه کرده و نمونه ها به مدت ۱ دقیقه ورتکس و سپس با دور ۱۰۷۳ به مدت ۱۰ دقیقه سانتریفیوژ می شوند. مایع رویی جدا شده و در دستگاه اسپکتوفتومتری جذب در ۵۳۲ نانومتر اندازه گیری می شود. منحنی استاندارد MDA با تعیین جذب نوری محلول ۱ و ۳ و تتراتوکسی پروپان با غلظت های مختلف از ۰/۱۲ تا ۰/۱۲ رسم گردید (Esterbauer and Cheeseman, 1990).

۲-۶. اندازه گیری MDA

برای اندازه گیری میزان MDA در بافت معده ابتدا قسمتی از معده را که داخل لوله اپندورف قرار داده و منجمد شده بود را هموژن کرده به ازای هر ۴ گرم از بافت ۹ سی سی از محلول ۰/۱۵ مولار KCl اضافه می شود. سپس مایع بدست آمده در سانتریفیوژ یخچال دار با سرعت ۱۱۰۰۰ دور در دقیقه به مدت ۲۰ دقیقه در دمای ۴ درجه سانتی گراد قرار داده می شود. پس از جدا کردن فاز رویی، هر ۰/۵ میلی لیتر از مایع رویی جدا شده با ۰/۲ میلی لیتر سدیم لوریل سولفات ۸/۱٪، ۱/۵ میلی لیتر اسید استیک ۲۰٪ (pH = ۳/۵)، ۱/۵ میلی لیتر تیوباربیتوریک اسید ۲۰٪، ۰/۳ میلی لیتر آب مقطر مخلوط می شود. نمونه ها به مدت یک ساعت در حمام آب ۹۵ درجه

امپرازول است و گروه ۷ دریافت ۱ سی سی نرمال سالین (گروه شاهد منفی) که همه به صورت خوراکی تجویز شدند. یک ساعت بعد با خوراندن ۰/۵ میلی لیتر اتانول خالص به هر سر رت به غیر از گروه ۷ زخم معده القا شد.

بعد از ۴ ساعت کلیه موشها با مخلوط کتامین و زایلازین بیهوش شدند. ابتدا شکم باز شده و خونگیری از قلب انجام گرفت. خون در لوله های آزمایش فاقد ماده ضد انعقاد جمع آوری و پس از تشکیل لخته به وسیله سانتریفیوژ مایع رویی (سرم) جمع آوری گردید.

۲-۲. تعیین شاخص زخم و درصد مهار زخم

معده از محل اتصال به مری و دوازدهه جدا و از سمت خم بزرگ با قیچی جراحی باز و توسط نرمال سالین بدون تماس دست شستشو گردید و توسط دوربین مجهز به عدسی ۳X از آن ها عکسبرداری شد و با اندازه گیری سطح زخم ها و تعداد زخمها با استفاده از فرمول زیر شاخص زخم تعیین شد:

$$U_I = U_N + U_S + U_A \times 10^{-1} \quad \text{فرمول ۱}$$

در این فرمول U_I به معنای شاخص زخم، U_N تعداد زخم، U_S بیانگر درجه زخم و U_A نشان دهنده سطح زخم برای هر معده می باشد. درجات زخم به شرح ذیل طبقه بندی شد: عدم ایجاد هیچ گونه ضایعه = ۰، خراش مخاطی سطحی = آروزیون ۱، آسیب عمیق یا نکروز = آروزیون ۲، زخم همراه با سوراخ شدگی = ۳. پس از تعیین شاخص زخم درصد مهار زخم طبق فرمول زیر تعیین گردید (Bradi et al, 2011):

$$I\% = \left(\frac{U_{A_{control}} - U_{A_{treated}}}{U_{A_{control}}} \right) \times 100 \quad \text{فرمول ۲}$$

۲-۳. سنجش میکروسکوپیک ضایعات

نمونه های معده. پس از یک بار شستشو با سرم فیزیولوژی درون ظرف نمونه گیری حاوی فرمالین ۱۰ درصد به مدت ۲۴ ساعت قرار داده شد تا پایدار گردد و پس از شستشو با آب معمولی جهت نفوذ بهتر فرمالین داخل بافت، فرمالین تعویض شد بعد از حصول اطمینان از فیکساسیون کامل بافتها با استفاده از دستگاه اتوتکنیکون عمل آوری بافت ها انجام گرفت. پس از آماده شدن مقاطع بافتی کار مطالعه و بررسی آنها با استفاده از میکروسکوپ نوری صورت گرفت.

۲-۴. اندازه گیری SOD

جلوگیری نماید ولی خونریزی و نکروز در قسمت مخاطی ناحیه بدن معده در برخی از رتهای مورد آزمایش دیده می شود. تجویز CMC هیچ گونه اثری در بهبود زخم یا پیشگیری از آن نشان نداد. میزان گستردگی و شدت آسیب ها در گروه های دریافت کننده امپرازول و عصاره آویشن بسیار کاهش یافته است (شکل ۱).

جدول ۱. نتایج آلسر ایندکس و درصد مهار زخم.

تیمار	آلسر ایندکس	درصد مهار زخم
عصاره آویشن ۵۰۰ mg/kg	۱/۶۱۳ ± ۰/۲۸ ^b	۵۹/۳۶ ± ۵/۵ ^c
عصاره آویشن ۱۰۰۰ mg/kg	۰/۸۸۸ ± ۰/۱۵ ^{bc}	۶۸/۶۶ ± ۳/۷ ^b
عصاره آویشن ۱۵۰۰ mg/kg	۰/۴۷۱ ± ۰/۱۸ ^c	۷۷/۴۵ ± ۴/۱ ^a
اومپرازول ۲۰ mg/kg	۰/۳۳۳ ± ۰/۱۳ ^c	۸۱/۲۲ ± ۴/۳ ^a
کنترل منفی (فقط اتانول)	۳/۴۲ ± ۰/۴ ^a	0
کربوکسی متیل سلولز شاهد (فقط سالیین)	۲/۹۰ ± ۰/۶۷ ^a	۲/۷ ± ۱/۴ ^d

*داده ها عبارتند از میانگین ± انحراف معیار

**تیمارها با حروف لاتین مختلف، تفاوت معناداری دارند (p < ۰/۰۵).

مواد سنتتیک مانند اتانول موجب القای زخم در بخش غده ای معده می گردند (Jaiswal et al., 2011). زخمهای حاصل هموراژیک و خطی می باشند. ادم زیر مخاطی، افزایش سلولهای التهابی و کاهش سلولهای اپی تلیال معده از ویژگیهای تیپیک اثرات الکل بر معده است. پاتونوز آسیبهای گوارشی الکل بصورت مستقیم و غیر مستقیم مربوط به واسطه های مختلفی مانند لیپو اکسیژناز، سایتوکینها و رادیکالهای آزاد اکسیژن است (Ibrahim et al., 2012). در این مطالعه نیز الکل توانست ایجاد آسیب مخاطی در معده نماید و موید این امر آلسر ایندکس 3.42 ± 0.45 می باشد. اومپرازول یک داروی مهار کننده پمپ پروتون است ولی طبق تحقیقات قبلی مشخص شده که این دارو واجد اثرات آنتی اکسیدان نیز می باشد. اومپرازول بصورت خوراکی می تواند با مکانیسمی که به مهار ترشح اسید مربوط نمی شود از آسیبهای مخاط گوارشی که توسط مواد نکروز کننده بافتی در موش صحرایی ایجاد شده جلوگیری نماید (Konturek et al., 1983, Mattsson et al., 1983). اومپرازول باعث مهار کموتاکسی

سانتی گراد انکوبه می شوند. پس از خارج کردن و سرد شدن نمونه ها به هر کدام حدود ۶ میلی لیتر از مخلوط ان- بوتانول و آب مقطر به نسبت ۱ به ۵ اضافه کرده و نمونه ها به مدت ۱ دقیقه ورتکس و سپس با دور ۱۰۷۳ به مدت ۱۰ دقیقه سانتریفیوژ می شوند. مایع رویی جدا شده و در دستگاه اسپکتوفتومتری جذب در ۵۳۲ نانومتر اندازه گیری می شود. منحنی استاندارد MDA با تعیین جذب نوری محلول ۱ و ۳ و ۳ تراآتوکسی پروپان با غلظت های مختلف از ۰/۱۲ تا ۰/۱۲ رسم گردید (Esterbauer and Cheeseman, 1990).

۳. نتایج و بحث

۳-۱. نتایج مشاهدات ماکروسکوپی

نتایج آلسر ایندکس و درصد مهار زخم در جدول ۱ مشاهده می شود. براساس نتایج حاصل، تجویز اتانول و القاء زخم موجب ایجاد آلسر ایندکس معادل $3/42 \pm 4/5$ شده است که تجویز عصاره آویشن در دوزهای ۵۰۰ mg/kg، ۱۰۰۰ و ۱۵۰۰ و اومپرازول (۲۰ mg/kg) به صورت معناداری آلسر ایندکس را کاهش داده است. در مقایسه دوزهای آویشن، اثر دوز ۱۵۰۰ mg/kg و ۱۰۰۰ دارای اختلاف معناداری با اومپرازول نمی باشد که نشانگر هم ارز بودن اثرات آنها با یکدیگر است. از طرفی تجویز CMC به تنهایی نیز تغییر قابل توجهی در آلسر ایندکس نسبت به گروه دریافت کننده اتانول نشان نداده است. هم چنین درصد مهار زخم در گروه های دریافت کننده عصاره و اومپرازول نشان داده که مهار زخم توسط اومپرازول و دوز ۱۵۰۰ mg/kg عصاره آویشن هم ارز بوده ولی دو گروه دیگر دریافت کننده آویشن از لحاظ درصد مهار زخم دارای اختلاف معناداری با گروه اومپرازول و دوز ۱۵۰۰ mg/kg آویشن می باشند.

۳-۲. نتایج مشاهدات میکروسکوپی

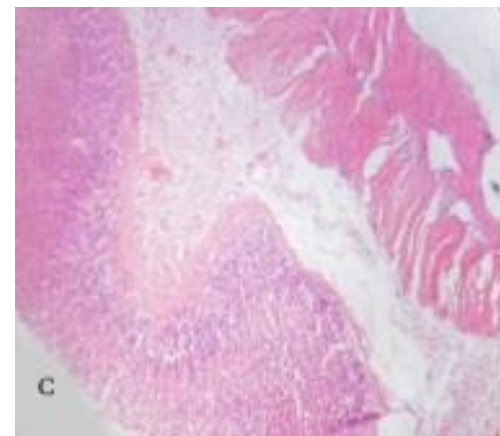
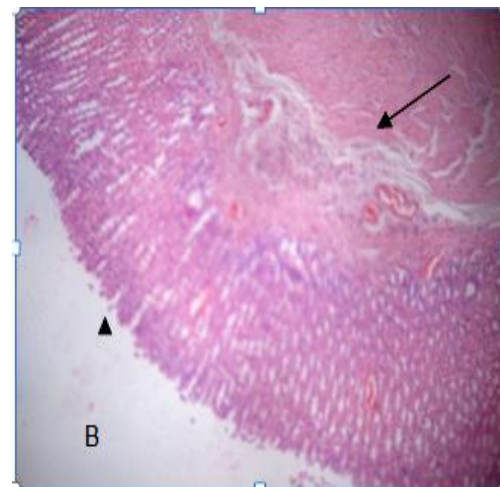
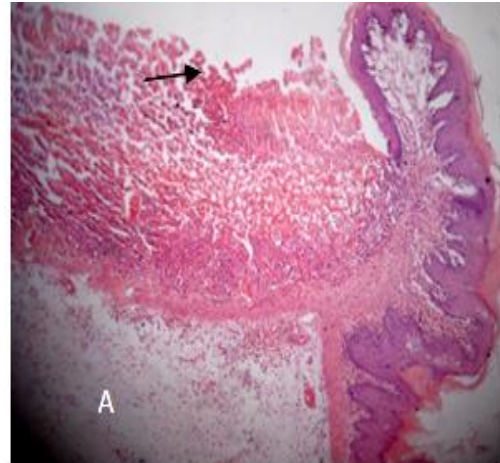
تجویز عصاره آویشن با دوز ۵۰۰ mg/kg و ۱۰۰۰ mg/kg و ۱۵۰۰ mg/kg به ترتیب موجب کاهش بروز زخم و جلوگیری از آسیبهای شدید نکروتیک به بافت معده شده است. البته مواردی از نکروز ناحیه مخاط بدنه معده و اکسودا در سطح فوقانی مخاط معده و نیز پرخونی و ادم در ناحیه سرور معده مشاهده گردید که این تغییرات با افزایش دوز عصاره آویشن کاهش محسوس داشته است. اومپرازول نیز توانسته است تا حدودی از بروز زخمهای شدید

اومپرازول قادر است از آسیب های گوارشی ناشی از ماده ۴۸/۸۰ که یک دگرانوله کننده مست سلها است با اعمال اثرات ضد التهابی و مهار تجمع نوتروفیلها جلوگیری نماید (Kobayashi, 2002). همچنین Biswas و همکاران در سال ۲۰۰۳ توانستند آسیبهای گوارشی القاء شده با ایندومتاسین را توسط اومپرازول مهار نمایند و نشان دادند که احتمالاً این اثر با مهار ترشح اسید توسط این دارو مرتبط نمی باشد. سقایی و همکاران در سال ۲۰۱۲ نیز طی مقاله ای اثرات آنتی اکسیدان اومپرازول را تایید نمودند (Saghaei et al., 2012). نتایج بدست آمده در تحقیق حاضر نیز موید اثرات آنتی اکسیدانی این دارو می باشد. از آنجا که خصوصیات آنتی اکسیدان اسانسهای آویشن بررسی و تأیید شده است (Amiri, 2012)، بنابراین احتمالاً اثر مفید عصاره هیدروالکلی آویشن دنیایی بر آلسر ایندکس و درصد مهار زخم نیز بیانگر اثر آنتی اکسیدان آن می باشد و با سایر تحقیقات مانند تحقیق (Nazari et al., 2013) که اثر آنتی اکسیدان این گیاه را بر لیپوپروتئینهای پلاسمای رت مطالعه و تأیید نمودند همخوانی دارد.

۳-۳. نتایج میزان SOD و MDA

همانگونه که در جدول ۲ مشاهده می شود القاء زخم توسط اتانول موجب افزایش معناداری در میزان MDA نسبت به گروه شاهد شده است و تجویز عصاره آویشن با دوز ۵۰۰ mg/kg نتوانسته است کاهش معناداری در میزان MDA ایجاد نماید اما با افزایش دوز عصاره آویشن به طور معناداری کاهش یافته است و در دوزهای ۱۰۰۰ و ۱۵۰۰ mg/kg اثر اومپرازول حاصل شده است. تغییر MDA توسط CMC در مقایسه با گروه کنترل منفی معنادار نبوده و با دوزهای ۵۰۰ و ۱۰۰۰ mg/kg عصاره آویشن نیز اختلاف معناداری ندارد. تغییرات میزان SOD پس از تجویز عصاره آویشن در دوز ۵۰۰ و ۱۰۰۰ mg/kg در مقایسه با گروه کنترل منفی معنادار نمی باشد ولی با افزایش دوز تا ۱۵۰۰ mg/kg افزایش معناداری در میزان SOD مشاهده می شود که هم ارز اثر ۲۰ mg/kg اومپرازول می باشد. تغییرات SOD پس از تجویز CMC نیز قابل توجه و معنادار نمی باشد که نشان دهنده بی اثر بودن این ماده بر واکنشهای اکسیداتیو می باشد. سوپراکسید دیسموتاز به عنوان یک آنزیم محافظ سلولی در برابر استرس اکسیداتیو در سلول از عوامل مهم حفاظتی سلول محسوب می شود. از طرفی مالون دی آلدئید (MDA) به عنوان

نوتروفیلها و تولید آنیون سوپر اکسید شده و در جمع آوری هیپو کلروس اسید و مهار آهن و مس مشتق شده از آسیبهای اکسیداتیو نقش موثری دارد (Lapenna et al., 1996; Wandall, 1992).



شکل ۱. القاء زخم توسط اتانول (A)، گروه دریافت کننده عصاره آویشن (B) گروه دریافت کننده امپرازول (C) رنگ آمیزی (H&E*100).

و کاهش MDA مشاهده شده است (Alvarez- Suarez *et al.*, 2011).

۴. نتیجه گیری

با توجه به نتایج فوق واستناد به تحقیقات به عمل آمده این نتیجه حاصل می شود که عصاره آویشن و اومپرازول می توانند موجب مهار زخم معده ناشی از اتانول گردند چرا که آلسرایندکس را کاهش داده و به دنبال آن در صد مهار زخم را افزایش داده اند و همچنین با جمع آوری رادیکالهای آزاد و افزایش آنزیمهای آنتی اکسیدان از شدت استرس اکسیداتیو کاسته اند. نتایج در مجموع نشان دهنده افزایش SOD به عنوان آنزیم آنتی اکسیدان می باشد و نیز مارکر مهم پراکسیداسیون لیپید یعنی MDA که در اثر تجویز اتانول و تحریک استرس اکسیداتیو افزایش یافته با تجویز عصاره آویشن و اومپرازول تا حدودی کاهش می یابد. بنابراین نتایج این مطالعه موید آثار آنتی اکسیدانی گیاه مورد نظر و اومپرازول می باشد.

۵. سپاسگزاری

بدین وسیله از ریاست محترم دانشگاه آزاد اسلامی واحد شهرکرد به لحاظ تامین منابع مالی و امکانات لازم برای انجام این تحقیق تشکر به عمل می آید.

۶. منابع

- Abul, H., Mathew, T. C., Dashti, H. M. and Al- Bader, A. 2002. Level of superoxide dismutase, glutathione peroxidation and uric acid in thioacetamide-induced cirrhotic rats. *Anatomia Histoogial Embryologia.*, 31(2): 66-71.
- Alvarez- Suarez, J. M., Dekanski, D., Ristic, S., Radonjic, N. V., Petronijevic, N. D., Giampieri, F., Astolfi, P., Gonzales, A. M., Santos, B. G., Tulipani, S., Quiles, J. L., Mezzetti, B. and Battino, M. 2011. Strawberry Polyphenols Attenuate Ethanol-Induced Gastric Lesions in Rats by Activation of Antioxidant Enzymes and Attenuation of MDA Increase. *PLOS ONE.*, 6(10): e 25878.
- Amiri, H. 2011. Essential oils composition and antioxidant properties of three thymus species.

یک مارکر مهم لیپید پراکسیداسیون مطرح است. با ایجاد زخم دئودنوم در موش صحرایی توسط داروی Mepirizol فعالیت SOD به شدت کاهش می یابد (Linuma *et al.*, 1998). MDA به عنوان یک مارکر برای فعالیت گونه های اکسیژن فعال در آسیبهای اکسیداتیو بافتی افزایش می یابد (Jankowski *et al.*, 1991).

جدول ۲. نتایج مربوط به میزان سوپراکسید دیسموتاز و مالون دی آلدئید.

تیمار	سوپراکسید دیسموتاز	مالون دی آلدئید
عصاره آویشن ۵۰۰ mg/kg	۳/۹۹۱ ± ۰/۵۸ ^{bcd}	۳/۷۹۰ ± ۰/۴۲ ^{ab}
عصاره آویشن ۱۰۰۰ mg/kg	۴/۴۶۲ ± ۰/۱۶ ^{abc}	۳/۱۶۷ ± ۰/۳۱ ^{bc}
عصاره آویشن ۱۵۰۰ mg/kg	۵/۶۲۹ ± ۰/۵۷ ^a	۲/۳۰۹ ± ۰/۲۶ ^c
اومپرازول ۲۰ mg/kg	۵/۰۳۲ ± ۰/۹۵ ^{ab}	۲/۵۲۶ ± ۰/۲۶ ^c
کنترل منفی (اتانول)	۳/۱۵۳ ± ۰/۶۵ ^{cde}	۴/۱۱۸ ± ۰/۰۵۹ ^a
کربوکسی متیل سلولز	۲/۹۵۲ ± ۰/۷۳ ^{de}	۳/۸۴۶ ± ۰/۷۴ ^{ab}
شاهد (سالین)	۳/۲۴۳ ± ۰/۷۸ ^e	۰/۳۹۸ ± ۰/۰۶۶ ^d

* داده ها عبارتند از میانگین ± انحراف معیار

** تیمارها با حروف لاتین مختلف، تفاوت معنا داری دارند (p < ۰/۰۵).

هم چنین در اولسردئودنوم میزان MDA بالاتر از حد نرمال است (Santra *et al.*, 2000; Saghaei *et al.*, 2012). کاهش MDA در گروه های دریافت کننده عصاره آویشن و اومپرازول به معنای کاهش پراکسیداسیون لیپید و آن هم بیانگر اثرات آنتی اکسیدان دو ترکیب می باشد. در تائید این اثر می توان به اثر پیشگیری کننده دانه های انگور بر زخم معده القا شده در رت با آسپیرین و اتانول و کاهش قابل توجه MDA اشاره نمود (Cuevas *et al.*, 2011). از طرفی، تحقیق دیگری بر روی میوه توت فرنگی که حاوی مقادیر زیادی آنتی سیانین می باشد انجام شده و اثر پیشگیری کننده آن بر زخم معده ناشی از اتانول در رت با اثرات چشمگیر آن در افزایش SOD و کاتالاز

- Jankowski, J., Bridges, A. B., Scott, N., Wormsley, K. G. and Belch, J. J. F. 1991. Circulating free-radical markers and peptic-ulcer disease. *European Journal of Gastroenterology & Hepatology.*, 3(11): 823-828.
- Karatas, F., Karatepe, M. and Baysar, A. 2002. Determination of free malondialdehyde in human serum by high-performance liquid chromatography. *Analytical Biochemistry.*, 311(1): 76-79.
- Kobayashi, T., Ohta, Y., Inui, K., Yoshino, J. and Nakazawa, S. 2002. Protective effects of omeprazole against acute gastric mucosal lesions induced by compound 48/80, a mast cell degranulator, in rats. *Pharmacological Research.*, 46(1): 75-84.
- Konturek, S.J., Brozozowski, T. and Radecki, T. 1983. Protective action of omeprazole a benzimidazole derivative, on gastric mucosal damage by aspirin and ethanol in rats. *Digestion.*, 27(3): 159-64.
- Lapenna, D., de Gioia, S., Ciofani, G., Festi, D. and Cuccurullo, F. 1996. Antioxidant properties of omeprazole. *FEBS Letters.*, 382(1-2): 189-92.
- Mattsson, H., Andersson, K. and Larsson, H. 1983. Omeprazole provides protection against experimentally induced gastric mucosal lesions. *European Journal of Pharmacology.*, 91(1): 111-4.
- Nazari, M., Monajemi, R., Ghasemipirbalouti, A., Jafarian Dehkordi, M., Riahi Dehkordi, M. 2013. Effects of essential oils of *Thymus deanensis* and *Satureja bachtiarica* on plasma lipoproteins in rats feeding with a fatty diet. *Juornal of Herbal Drugs.*, 3(4): 243-248
- Ravindranath, B. 1989. Principles and practice of chromatography. *Ellis Horwood series in analytical chemistry.*, pp: 34-50.
- Rang, H., P. Ritter, J. M., Flower, R. J. and Henderson, G. 2003. *Rang and Dale s Pharmacology*. Churchill-Livingstone. Fifth edition, PP: 485-6, 493-4 and 726-8.
- Saghaei, F., Karimi, I., Jouyban, A. and Samini, M. 2012. Effects of captopril on the cysteamine-induced duodenal ulcer in the rat. *Experimental and Toxicologic Pathology.*, 64(4): 373-377.
- Santra, A., Chowdhury, A., Chaudhuri, S., Das Gupta, J., Banerjee, P. K. and Mazumder, D. N. 2000. Oxidative stress in gastric mucosa in helicobacter pylori infection. *Indian Journal of Gastroentology.*, 19(1): 21-3.
- Shirpoor, A., Ansari, M. H., Salami, S., Pakdel, F. G. and Rasmi, Y. 2007. Effect of vitamin E on oxidative *Evidence-Based Complementary and Alternative Medicine.*, Volume 2012, 8 pages.
- Bastid, C., Tellechea, J. and Sahle, J. 1990. Does jaundice increase the frequency of gastroduodenal ulcerations? *Hepatogastroenterology.*, 37(6): 612-614.
- Bradi, D. A. A., Sarah Khan, M. A., Sabri, S. Z., Kadir, F. A., Mahmood, A. A., Zahra, A. A., Suzy, M., Al-Hanhana, N. and Al-Magrami, A. 2011. Anti ulcerogenic activity of *typhonium flagelliforme* aqueous leaf extract against ethanol-induced gastric mucosal injury in rats. *Scientific research and Essay.*, 6(15): 3232-3239.
- Biswas, K., Banyopadhyay, U., Chattopadyay, I., Varadaraj, A., Ali, E. and Banerjee, R.K. 2003. A novel antioxidant and antiapoptotic role of omeprazole to block gastric ulcer through scavenging of hydroxyl radical. *Biological Chemistry.*, 278(13): 10993-11001.
- Casper, f., Houser, H., Longo, J., Jameson, H., Lvskal. 2015. *Harrison Principles of Internal Medicine: diseases of the digestive system*. Mighty. nineteenth edition. 264
- Cuevas, M., Calzado, Y. R., Guerra, Y. P., Year, A. O., Despaigne, S. J., Ferreira, R. M. and Quintana, D. C. 2011. Effects of Grape Seed Extract, Vitamin C, and Vitamin E on Ethanol and Aspirin Induced Ulcers. *Advances in Pharmacological Sciences.*, Volume 2011 (2011), Article ID 740687, 6 pages.
- Esterbauer, H. and Cheeseman, KH. 1990. Determination of aldehydic lipid peroxidation products: malonaldehyde and hydroxynonenal. *Methods in Enzymology.*, 186: 407-21
- Ibrahim, IA., Qader, S.W., Abdolla, M.A., Nimir, A.R., Abdelwahab, S.I. and Al-bayati, F.H. 2012. Effects of Pithecellobium Jiringa Ethanol Extract against Ethanol-Induced Gastric Mucosal Injuries in Sprague-Dawley Rats. *Molecules.*, 17(3): 2796-811.
- Iinuma, S., Yoshikawa, T., Yoshida, N., Naito, Y. and Kondo, M. 1998. Role of active oxygen species and lipid peroxidation in Mepirizole- induced duodenal ulcers in rats. *Digestive Diseases and Sciences.*, 43(8): 1657-64.
- Jaiswal, S. K., Rao, C. V., Sharman, B., Mishra, P., Das, S. and Dubey, M.K. 2011. Gastroprotective effect of standardized leaf extract from *Argyreaiespeciosa* on experimental gastric ulcers in rats. *Ethnopharmacology.*, 137(1): 341-4.

- stress status in small intestine of diabetic rat. *World Journal of Gastroenterology.*, 13(32): 4340-4.
- Urbanana vicius, A. 1997. Free radical damages in proteins. *Biochemistry.*, 324: 1-18.
- Wandall, J. H. 1992. Effects of omeprazole on neutrophil chemotaxis, superoxide production, degradation and translocation of cytochrome b-245. *Gut.*, 33: 617-21.