

بررسی اثرات نفروتوکسیک نانو سیلور در ماکیان گوشتی

لقمان اکرادی^{۱*}، محمد امیری اندی^۲، احسان سلیمی ناغانی^۳، فرهاد احمدی^۴

تاریخ دریافت: ۹۰/۴/۱۶ تاریخ پذیرش: ۹۰/۱۰/۳۰

چکیده

نانو ذرات نقره با ایجاد رادیکالهای آزاد میتوانند بسیاری از باکتریها، ویروسها و قارچها را نابود کنند به همین دلیل توصیه شده به عنوان یک ضد عفونی کننده در سیستم پرورش دام و طیور مورد استفاده قرار گیرند. در این مطالعه ۲۴۰ قطعه جوجه از سویه تجاری راس ۳۰۸ در قالب یک طرح پایه کاملاً تصادفی با چهار تیمار صفر (گروه کنترل) ۴، ۸ و ۱۲ ppm نانو سیلور کلوتید در آب آشامیدنی و در چهار تکرار (در هر قفس ۱۵ قطعه جوجه) پرورش داده شدند. در پایان دوره پرورش از هر تکرار دو قطعه مرغ گوشتی با وزن میانگین آن تکرار انتخاب شده و نمونه خون وریدی و همچنین بافت کلیه در فرمالین بافر ۱۰٪ جهت بررسی ضایعات پاتولوژیک گرفته شد. بررسی های انجام گرفته نشان داد که با افزایش مقدار نقره بویژه مقادیر بیش از ۸ میلی گرم در کیلو گرم شدت ضایعات از جمله پرخونی، حضور سلولهای التهابی از جمله هتروفیلها و لنفوسیتها، نکروز سلولهای توبولی، گلوومونفریت پرولیفراتیو و نیز فیروز کلیه بیشتر میشود. همچنین افزایش سطح سرمی اسیداوریک در تیمار چهارم (۱۲ ppm) نسبت به گروه کنترل معنی دار بود ($p < 0.05$) ولی در دو تیمار دیگر معنی دار نبود. با توجه به موارد فوق میتوان نتیجه گرفت که استفاده از نانو سیلور در مقادیر بیش از ۸ ppm در آب آشامیدنی بر بافت کلیه اثرات نامطلوبی دارد.

واژگان کلیدی: نانو سیلور، کلیه، جوجه گوشتی، اسیداوریک، هیستوپاتولوژی

مقدمه

نانو سیلور از طریق کنترل فعالیت عوامل بیماری زا در عرصه های مختلف پزشکی، دامپزشکی، صنایع مختلف مثل

کشاورزی و دامپروری و غیره کاربرد دارد. این مواد به عنوان ضد عفونی کننده قوی با دارا بودن ذرات نقره در حد چندین نانو متر از پایداری بالائی برخوردار بوده و با ایجاد رادیکالهای آزاد سبب غیر فعال شدن عوامل میکروبی می شوند (۹، ۱۹، ۲۶). حتی توصیه شده در درمان بعضی از بیماریهای ویروسی غیر قابل درمان در دام و طیور مثل نیوکاسل و آنفلوانزا مورد استفاده قرار گیرند (۱، ۳). بررسی های انجام گرفته در شرایط آزمایشگاهی اثر نانو ذرات نقره را بر ۶۵۰ میکروارگانیسم از جمله استافیلوکوکوس، پزودوناس،

- ۱- مربی، دانشگاه آزاد اسلامی واحد سنندج، دانشکده دامپزشکی، گروه پاتوبیولوژی، سنندج، ایران
- ۲- استادیار، دانشگاه آزاد اسلامی واحد سنندج، دانشکده کشاورزی، گروه علوم دامی، سنندج، ایران
- ۳- استادیار، دانشگاه آزاد اسلامی واحد سنندج، دانشکده دامپزشکی، گروه پاتوبیولوژی، سنندج، ایران
- ۴- مربی، دانشگاه آزاد اسلامی واحد سنندج، دانشکده کشاورزی، گروه علوم دامی، سنندج، ایران

*- پست الکترونیکی نویسنده مسئول: lakradi@iausdj.ac.ir

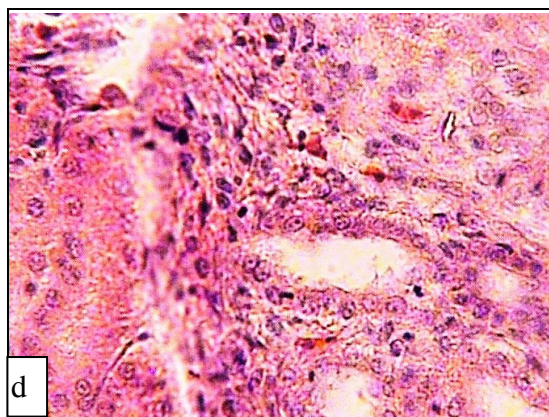
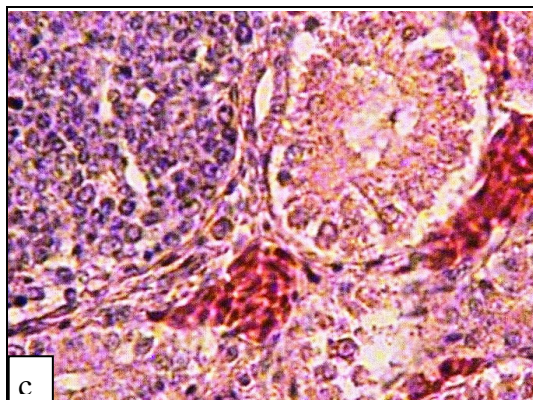
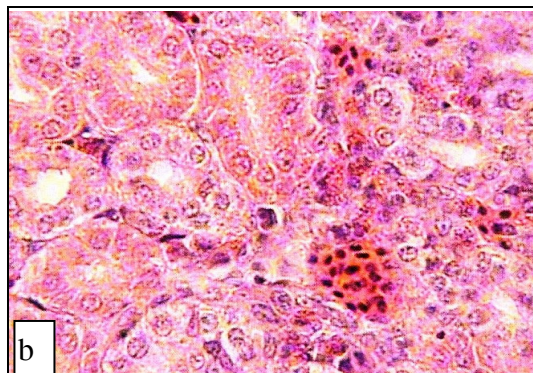
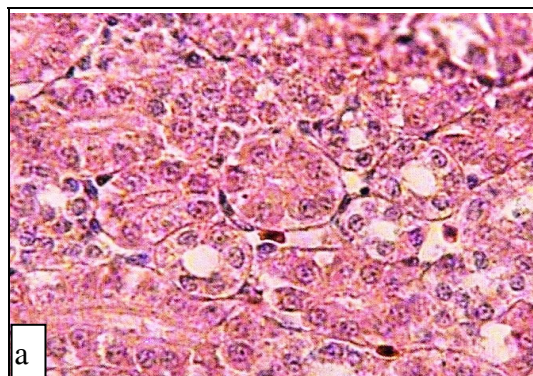
مواد و روش کار

جهت انجام این تحقیق تعداد ۲۴۰ قطعه جوجه از سویه تجاری راس ۳۰۸ در مرغداری دانشکده کشاورزی و دامپزشکی دانشگاه آزاد اسلامی واحد سنندج در قالب یک طرح پایه کاملاً تصادفی با چهار تیمار (۰ و ۴ و ۸ و ۱۲ ppm) نانوسیلور و در چهار تکرار (قفس) به ابعاد ۱/۵×۱ و ارتفاع یک متر پرورش داده شدند. تمام عوامل پرورش نظیر دما، نور، آب، تهویه، تغذیه و بهداشت برای تمام تیمارها یکسان بودند. در هر قفس ۱۵ قطعه جوجه به صورت تصادفی قرار گرفت. از همان روز اول پرورش نانوسیلور با مقادیر مذکور یعنی ۴ و ۸ و ۱۲ ppm روزانه به آب آشامیدنی اضافه گردید. گروه کنترل از آب بدون نانوسیلور استفاده کرد.

نانوسیلور مورد استفاده در این تحقیق به نام نانوسید (Nanocid L2000) محصول شرکت نانو نصب پارس حاوی ۴۰۰۰ ppm نانو سیلور با متوسط اندازه ۱۸ نانومتر به شکل مایع قهوه ای رنگ محلول در آب میباشد. جیره غذایی جوجه ها نیز بر اساس دستورالعمل پرورش جوجه های گوشتی سویه تجاری راس در دو دوره آغازی (starter) تا ۲۱ روزگی و رشد (grower) ۲۱-۴۲ روزگی بر پایه ذرت و کنجاله سویا تهیه گردید و در اختیار تمام تیمارها قرار گرفت (NRC 1992).

در پایان دوره پرورش از هر تکرار دو قطعه مرغ با وزن میانگین آن تکرار انتخاب شده و قبل از کشتار، نمونه خون وریدی گرفته و سرم آنها جهت اندازه گیری اسیداوریک جدا گردید. سپس جوجه های فوق کشتار شده و بلافاصله از کلیه آنها نمونه های بافتی به ضخامت حداکثر یک سانتی متر جدا کرده و با ثبت مشخصات کامل نمونه داخل فرمالین بافر ۱۰٪ انداخته و فیکس گردید. نمونه ها پس از طی مراحل پاساژ بافت و برش با میکروتوم، روی لام قرار گرفته و جهت بررسی ضایعات بافتی با H&E رنگ آمیزی

باسیلوس و ... نشان داده است (۶،۷،۱۱،۱۵). بر این اساس معتقدند نانو پارتیکل های نقره قابلیت غیرفعال کردن عوامل عفونی ایجاد کننده بیماری های مختلف را دارد و از عفونت های ثانویه به دنبال جراحات حاصل از سوختگی ها جلوگیری می کند. همچنین با توجه به پایداری آنها و عدم نیاز به تهیه مجدد استفاده از آنها در ضد عفونی کردن جایگاه های نگهداری دام و طیور کاربرد گسترده ای یافته است. برخی از شرکتها از آن در پرورش طیور گوشتی استفاده کرده اند و معتقدند که با استفاده از نانو سیلور میتوان مصرف آنتی بیوتیک و واکسن را محدود و به صفر رساند (۱). اما به نظر میرسد که این ماده نیز مانند بسیاری از داروهای دیگر دارای اثرات جانبی و عوارض پاتولوژیک روی بافتهای مختلف بدن باشد. کلیه از جمله بافتهای بسیار مهم حیاتی و پرکار بدن است که صدمه به آن میتواند به عوارض وخیم و خطرناک و حتی مرگ منجر شود. کلیه در ماکیان یک جفت بوده که در گودیهای موجود در محل اتصال استخوانهای لگن مستقر شده اند. هر کلیه از سه لوب قدامی، میانی و خلفی تشکیل شده و هر لوب شامل لوبلهایی است که هر کدام توسط شاخه ای مجزا در حالب تخلیه میشوند. هر لوب دارای بخش قشری و مرکزی است که مرز مشخصی ندارند. وزن کلیه ها حدود ۲ - ۲/۶٪ وزن بدن است. بیشتر داروهایی که وارد بدن میشوند از طریق کبد متابولیزه شده و اغلب از راه کلیه دفع میشوند و به همین دلیل میتوانند بر این دو بافت بیش از سایر بافتها تاثیر داشته باشند. نانو ذرات نقره نیز به عنوان داروی ضد میکروبی احتمالاً توانایی ایجاد ضایعه را در بافتهای بدن از جمله کلیه خواهند داشت. از آنجایی که بیشتر مطالعات ضد میکروبی این ماده در ارتباط با طیور و بیماریهای ماکیان بوده است این تحقیق نیز بر روی جوجه های گوشتی انجام گردید.

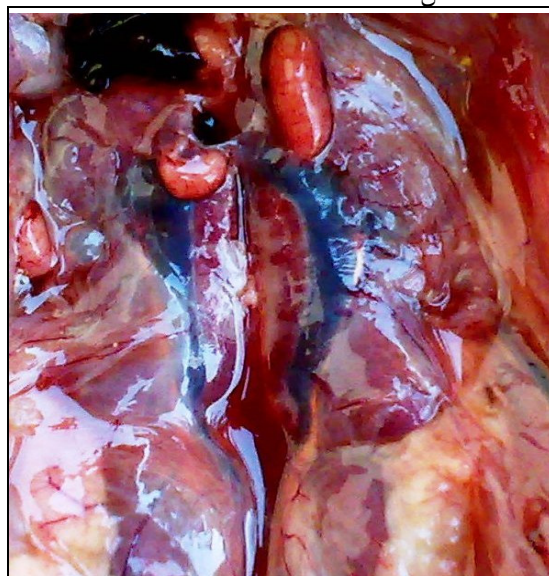

شکل ۲- تصاویر مقاطع بافتی از نمونه های کلیه: (a) گروه کنترل فاقد ضایعه میباشد، (b) تیمار اول ۴ ppm تجمع گلبولهای قرمز به ندرت دیده میشود، (c) تیمار دوم ۸ ppm دارای پر خونی شدیدتر و تغییرات دژنراتیو سلولهای توبولی است و (d) تیمار سوم ۱۲ ppm علاوه بر ضایعات قبلی افزایش بافت همبند نیز دیده میشود (رنگ آمیزی با هماتوکسیلین - انوزین x ۴۰۰).

شدند. آنالیز آماری داده ها با استفاده از نرم افزار SAS و روش آنالیز واریانس یک طرفه انجام گردید.

نتایج

در بررسی ماکروسکوپیک اغلب کلیه ها طبیعی بودند ولی در تعدادی از آنها بویژه در تیمارهای دوم (۸ ppm) و سوم (۱۲ ppm) تورم و پر خونی کلیه ها و در بعضی از آنها رسوب اورات سفید رنگ در حالها دیده شد (شکل ۱).



شکل ۱- تورم کلیه ها و رسوب سفید رنگ اورات در حالها

در بررسی هیستولوژیک در گروه کنترل بافت کلیه سالم و فاقد ضایعه خاصی بود (شکل ۲a). در تیمار اول (۴ ppm) تنها تغییر قابل مشاهده تجمع خفیف گلبولهای قرمز در فضای بین توبولها بود و به ندرت تغییرات دژنراتیو سلولی دیده شد (شکل ۲b). در تیمارهای دوم و سوم (۸ و ۱۲ ppm) پر خونی شدیدتر و وسیعتر به همراه آسیبهای سلولی شدیدتر و نکروز سلولهای توبولی با حضور هتروفیلها و لنفوسیتها و نیز گلومرونفریت پرولیفراتیو قابل مشاهده بود. در تیمار سوم (۱۲ ppm) افزایش بافت همبند (فیروز) و نکروز کانونی نیز دیده شد (شکل ۲d).

هستند باند می‌شود (۲۶). تحقیقات مختلفی به تجمع نانوسیلور در کلیه اشاره نموده اند و حضور آنرا متعاقب تجویز خوراکی و استنشاقی به اثبات رسانده اند. دفع کلیوی آن نیز از طریق تشخیص و ردیابی نانوسیلور در ادرار نشان داده شده است (۲۷). احتمالاً راه دیگر دفع آن ترشح در صفرا میباشد که سپس از راه مدفوع به خارج از بدن دفع می‌گردد.

اکثر تحقیقات انجام گرفته بر روی اثرات بیولوژیک نانوسیلور کاهش فعالیتهای سلولی را به دلیل تخلیه گلوکاتینون، کم کاری میتوکندریها و آسیب به غشاء سلولها گزارش کرده اند. در این مطالعات سمیت نانوسیلور بر لنفوسیتهای بورس فابرسیوس (۸)، سلولهای اسپرماتوگنی (۴)، سلولهای نرواندوکراین تولیدکننده دوپامین (۱۳)، اپیتلیوم آلوئولهای تنفسی انسان (۲۰)، ماکروفاژهای آلوئولی موش (۲۴)، کراتینوسیتها (۱۸)، فیروبلاستها (۲۱)، کاهش عملکرد دستگاه تنفس (۲۵)، اثر سمی بر سلولهای کبدی موش رات با اثر بر فعالیت میتوکندریها و نیز نفوذپذیری غشاء (۱۲)، واکنش شدن سلولهای کبدی (۱۴)، نکروز کانونی کبد با اتساع ورید مرکز لبولی و هیپرپلازی مجاری صفراوی (۱۶)، افزایش سطح آنزیمهای کبدی متعاقب استفاده از باند زخم حاوی نقره (۲۷)، تغییرات خونی از جمله افزایش خفیف در کلسیم خون (۱۴)، افزایش هماتوکریت، افزایش هموگلوبین و کاهش زمان پروترومبین (۱۷)، کاهش تولید سایتوکینهای INF و TNF (۲۳) و بسیاری موارد دیگر گزارش گردیده است.

همانگونه که دیده شد نانو سیلور در مقادیر بالا بویژه مقادیر بیش از ۸ ppm در آب آشامیدنی بر بافت کلیه جوجه‌های گوشتی تاثیر منفی داشته و باعث پرخونی، نکروز، آپوپتوز و در بعضی موارد فیروز و نقرس احشایی نیز گردیده که با سنجش اسیداوریک سرم خون تایید گردید. اسیداوریک محصول اولیه کاتابولیسم پروتئینها، ازتهای غیر پروتئینی و پورینها در پرندگان است که عمدتاً از راه دفع توبولی از کلیه ها

سرمهای جدا شده از خون نیز جهت اندازه گیری اسیداوریک خون به آزمایشگاه ارسال شده و در آنجا با استفاده از کیتهای سنجش اسیداوریک پارس آزمون مورد آزمایش قرار گرفتند. نتایج سنجش اسیداوریک سرم خون نمونه ها به شرح جدول زیر میباشد:

جدول ۱- مقدار اسیداوریک سرم خون جوجه ها بر حسب میلی گرم در دسی لیتر.

تیمار	کنترل	۴ ppm	۸ ppm	۱۲ ppm
اسیداوریک	۳۹/۱۳	۴۶/۳۸	۵۱/۷۱	۵۸/۳۳
mg/dl	$a \pm 3/27$	$ab \pm 3/75$	$ab \pm 6/84$	$b \pm 8/57$

حروف نامشابه (a,b) معنی دار بودن اختلاف را نشان می‌دهند.

همانگونه که دیده میشود با افزایش غلظت نقره در آب آشامیدنی ضایعات کلیوی شدیدتر و میانگین مقدار اسید اوریک سرم خون جوجه ها نیز بیشتر گردیده است. آنالیز داده ها اختلاف بین تیمار سوم و گروه کنترل را معنی دار نشان میدهد ($p < 0.05$) ولی بین تیمارهای اول و دوم با گروه کنترل اختلاف معنی دار نیست هر چند که میزان اسیداوریک خون روند صعودی داشت.

بحث

نانو سیلور از راه پوست، دستگاه تنفس و دستگاه گوارش وارد بدن شده و از طریق گردش خون به اندامهای هدف میرسد. مهمترین راه جذب آن بویژه در شکل کلویید لوله گوارش است (۵). نانوسیلور جذب شده به پروتئینهای پلاسما اتصال یافته و توانایی عبور از غشاهای سلولی را پیدا می‌کند. سپس در اندامهایی چون کبد، کلیه، قلب، غددلنفاوی، مغز، ریه، معده و بیضه ها توزیع میشود. نانوسیلور جذب شده از لوله گوارش از راه ورید باب به کبد وارد میشود. در کبد مواد زاید خون گرفته شده و به شکل قابل ترشح و دفع در می‌آیند. احتمالاً نانوسیلور با متالوتیونینها که پروتئینهای منحصربه فردی در تمام سلولهای زنده

واحد که اعتبارات لازم برای انجام این تحقیق را فراهم نمودند و همچنین کارشناسان آزمایشگاههای دانشکده دامپزشکی و کارگران مرغداری دانشکده که صمیمانه ما را یاری نمودند کمال تشکر و قدردانی را داریم.

منابع

- ۱- نبی‌نژاد، ع. عسکرانی، ن. (۱۳۸۷): کاربرد نانوسیلور در پرورش مرغ گوشتی، امیدها و نگرانیها. مجموعه مقالات پانزدهمین کنگره دامپزشکی ایران
- ۲- نظیفی س. (۱۳۷۶): هماتولوژی و بیوشیمی بالینی پرندگان. انتشارات دانشگاه شیراز. چاپ اول. صفحه ۲۰۶-۲۰۹
- 3- Ahari, H., Dastmalchi, F., Ghezelloo, Y., Paykan, R., Fotovat, M., Rahmanna, J., (2008): The application of silver nanoparticles to the reduction of bacterial contamination in poultry and animal production. *Food Manufacturing Efficiency*. 2, 1: 49-53
- 4- Braydich-Stolle, L., Hussain, S., Schlager, J., Hofmann, M.C., (2005): In vitro cytotoxicity of nanoparticles in mammalian germline stem cells. *Toxicology Sciences*. 88:412-419
- 5- Chang, A.L., Khosravi, V., Egbert, B., (2006): A case of argyria after colloidal silver ingestion. *Journal of Cutaneous Pathology*. 33:809_811.
- 6- Chen, D., Xi, T., Bai, J., (2007): Biological effects induced by nanosilver particles: in vivo study *Biomedical Material*. 2 :126-128
- 7- Chen, X., Schluesener, H.J., (2007): Nanosilver: A nanoproduct in medical application. *Toxicology Letter*. 176:1-12
- 8- Djeddi, A. N., Akrami Mogaddam, M. A., Ahmadi, F., Akradi, L., Ashrafi Helan, J., (2008): Evaluation of the effectiveness of different levels of silver in (Nano scale) on weight gain and Bursa Fabricius

دفع می‌گردد و افزایش آن در خون پرندگان در اثر گرسنگی شدید، نقرس احشایی و مفصلی و تخریب شدید بافت کلیه دیده می‌شود (۲). Kim و همکاران، (۲۰۰۹) تجمع نقره را متعاقب تجویز از راه خوراکی و استنشاقی در کلیه موشها که بیشتر در غشاء پایه گلومرولها و توبولهای کلیوی و نیز در سیتوپلاسم و هسته سلولهای بینابینی ناحیه داخلی مدولا بود گزارش کرده‌اند و حتی میزان آنرا در کلیه موشهای ماده دو برابر موشهای نر اعلام کرده‌اند ولی تغییرات عملکردی و ساختاری معنی داری را گزارش نکرده‌اند. در مطالعه دیگری که Susan و همکاران، (۲۰۰۹) انجام داده‌اند تنها به ایجاد تغییر چربی در سلولهای کبد و کلیه در اثر مصرف طولانی مدت نمکهای نقره با دز پایین اشاره کرده‌اند. Senjen (۲۰۰۷) در مطالعه خود به ایجاد آسیب کلیوی ناشی از مصرف نانوسیلور در دز درمانی اشاره دارد ولی نوع آسیب و شدت آنرا بیان نمی‌نماید. Nagender (۲۰۰۸) نیز در مقاله خود افزایش آنزیم N استیل گلوکوزامینیداز را بیان میدارد که نشان دهنده آسیب کلیوی می‌باشد ولی به نوع و شدت آسیب اشاره‌ای ندارد. هر چند گزارشات و تبلیغات فراوانی در رابطه با بی‌خطر بودن و عدم وجود بقایای دارویی نانوسیلور وجود دارد ولی از آنجا که این ماده در انسان باعث آرژیریا و آرژیریوز (۱۰) و نیز عوارض کبدی، کلیوی، چشمی، پوستی، تنفسی و گوارشی و خونی می‌گردد (۱۹) توصیه می‌شود در به کارگیری نانوسیلور در آب آشامیدنی بخصوص در مقادیر بالا (۸ ppm و بیشتر) احتیاط فراوانی بعمل آید. با توجه به موارد مذکور میتوان دریافت که نانوسیلور موجود در آب آشامیدنی طیور میتواند بر بافت کلیه تاثیر نموده و عوارض بافتی ایجاد نماید.

تشکر و قدردانی

از ریاست محترم دانشگاه آزاد اسلامی واحد سنندج آقای دکتر شاهین فکور و معاونت پژوهش و فناوری

- Veterinary Poultry Congress Tehran-Iran:p,127
- 9- El-Ansary, A., Al-Daihan, S., (2008): On the Toxicity of Therapeutically Used Nanoparticles: An Overview. *Journal of Toxicology*. 2009, 9 pages
 - 10- Fisher, N.M., Marsh, E., Lazova, R., (2003): Scar-localized argyria secondary to silver sulfadiazine cream. *Journal of American Academical Dermatology*. 49:730-732
 - 11- Hsin, Y.H., Chen, C.F., Huang, S., Shih, T.S., Lai, P.S., Chueh, P.J., (2008): The apoptotic effect of nanosilver is mediated by a ROS- and JNK-dependent mechanism involving the mitochondrial pathway in NIH3T3 cells. *Toxicology Letter*. 10; 179(3):130-9.
 - 12- Hussain, S.M., Hess, K.L., Gearhart, J.M., Geiss, K.T., Schlager, J.J., (2005): In vitro toxicity of nanoparticles in BRL 3A rat liver cells. *Toxicology in Vitro* 19:975-983,
 - 13- Hussain, S.M., Javorina, M.K., Schrand, A.M., Duhart, H.M., Ali, S.F., Schlager, J.J., (2006): The interaction of manganese nanoparticles with PC-12 cells induces dopamine depletion. *Toxicology Science* 92:456-463
 - 14- Ji, J.H., Jung, J.H., Kim, S.S., Yoon, J.U., Park, J.D., Choi, B.S., Chung, Y.H., Kwon, I.H., Jeong, J., Han, B.S., Shin, J.H., Sung, J.H., Song, K.S., Yu, I.J., (2007): Twenty-eight-day inhalation toxicity study of silver nanoparticles in Sprague-Dawley rats. *Inhalation Toxicology* 19:857_871
 - 15- Kim, J.S., Kuk, E., Yu, K.N., Kim, J.H., Park, S.J., Lee, H.J., Kim, S.H., Park, Y.K., Park, Y.H., Hwang, C.Y., Kim, Y.K., Lee, Y.S., Jeong, D.H., Cho, M.H., (2007): Antimicrobial effects of silver nanoparticles. *Nanomedicine* 3:95_101
 - 16- Kim, Y.S., Kim, J.S., Cho, H.S., Rha, D.S., Kim, J.M., Park, J.D., Choi, B.S., Lim, R., Chang, H.K., Chung, Y.H., Kwon, I.H., Jeong, J., Han, B.S., Yu, I.J., (2008): Twenty-eight-day oral toxicity, genotoxicity, and gender-related issue distribution of silver nanoparticles in Sprague-Dawley rats. *Inhalation Toxicology*. 20:575_583.
 - development and on its histopathological lesions in broiler chicks, *First International*
 - 17- Kim, W.Y., Kim, J., Park, J.D., Ryu, H.Y., Yu, I.J. (2009): Histological study of gender differences in accumulation of silver nanoparticles in kidneys of Fischer 344 rats. *Toxicology Environmental Health*;72(21-22)
 - 18- Lam, P.K., Chan, E.S.Y., Ho, W.S., Liew, C.T., (2004): In vitro cytotoxicity testing of a nanocrystalline silver dressing (Acticoat) on cultured keratinocytes. *British Journal of Biomedical Science* 61(3):125_127.
 - 19- Nagender R P., Eladia M.P.-M., Josef H. (2008), silver or silver nanoparticles: a hazardous threat to the environment and human health? *Journal of Applied Biomedicine*:6(3):117-129
 - 20- Park, S., Lee, Y.K., Jung, M., Kim, K.H., Eun-Kyung, Ahn, N.C., Lim, Y., Lee, K.H., (2007): Cellular toxicity of various inhalable metal nanoparticles on human alveolar epithelial cells. *Inhalation Toxicology*. 19(1):59_65.
 - 21- Poon, V.K., Burd, A., (2004): In vitro cytotoxicity of silver: Implication for clinical wound care. *Burns* 30:140_147.
 - 22- Senjen, R., (2007): Nanosilver – a threat to soil, water and human health? *Friends of the Earth Australia*,
 - 23- Shin, S.H., Ye, M.K., Kim, H.S., Kang, H.S., (2007): The effects of nano-silver on the proliferation and cytokine expression by peripheral blood mononuclear cells. *International immunopharmacology*. 7(13):1813-1817
 - 24- Soto, K., Garza, K.M., Murr, L.E., (2007): Cytotoxic effects of aggregated nanomaterials. *Acta Biomater*. 3:351_358
 - 25- Sung, J.H., Ji, J.H., Yoon, J.U., Kim, D.S., Song, M.Y., Jeong, J., Han, B.S., Han, J.H., Chung, Y.H., Kim, J., Kim, T.S., Chang, H.K., Lee, E.J., Lee, J.H., Yu, I.J., (2008): Lung function changes in Sprague-Dawley rats after prolonged inhalation exposure to silver nanoparticles. *Inhalation Toxicology*. 20:567_574
 - 26- Susan, W.P., Wijnhoven, Willie, J.G.M., Peijnenburg, C. A., Herberths, Werner I.

Hagens, Agnes G. Oomen, Evelyn H.W. Heugens, Boris R, Julia Bisschops, Ilse Gosens, Dik Van De Meent, Susan Dekkers, Wim H. De Jong, Maaike Van Zijverden, Adrië'Nne J.A.M. Sips, & Robert E. Geertsma., (2009): Nanosilver a review of available data and knowledge gaps in human and environmental risk assessment *Nanotoxicology*.3(2): 109_138

- 27- Trop, M., Novak, M., Rodl, S., Hellbom, B., Kroell, W., Goessler, W., (2006): Silver coated dressing acticoat caused raised liver enzymes and argyria-like symptoms in burn patient. *Journal of Trauma Injury Infect Critical Care* 60:648_652

