

# اکوکاردیوگرافی شترهای به ظاهر سالم، تکنیک و تظاهر اولتراسونوگرافیک

ابوذر دهقان<sup>۱\*</sup>، عباس وشکینی<sup>۲</sup>، محمد نصرالله زاده ماسوله<sup>۲</sup>، علی رضاخانی<sup>۳</sup>، محمد قلی نادرعلیان<sup>۲</sup>

۱- دانش آموخته گروه رادیولوژی دانشکده علوم تخصصی دامپزشکی دانشگاه آزاد اسلامی واحد علوم و تحقیقات تهران، تهران-ایران.

۲- گروه رادیولوژی دانشکده علوم تخصصی دامپزشکی دانشگاه آزاد اسلامی واحد علوم و تحقیقات تهران، تهران-ایران.

۳- گروه علوم درمانگاهی دانشکده دامپزشکی دانشگاه شیراز، شیراز-ایران.

\* نویسنده مسئول: abozardheghan@yahoo.com

## چکیده

از چهل سال پیش اکوکاردیوگرافی در دامپزشکی استفاده می شود. و به مراتب در گاو و اسب به کار برده شده است ولی تا کنون در زمینه اکوکاردیوگرافی شتر اطلاعاتی در دست نیست. برای انجام این تحقیق ۲۰ نفر شتر یک کوهانه ایرانی (۱۰ نفر نر و ۱۰ نفر ماده) یک ساله به ظاهر سالم مورد مطالعه قرار گرفتند. جهت انجام اکوکاردیوگرافی از دستگاه BK Medical مدل mini focus و ترانسدایوسر قطاعی و مولتی فرکانس ۲/۵ تا ۴ مگاهرتز استفاده گردید. شترها مورد معاینه بالینی و الکتروکاردیوگرافی قرار گرفته و در صورت سلامت مورد مطالعه قرار می گرفتند. فضای بین دنده ای سوم تا پنجم در محل نقطه وسط بین مفصل شانه و آرنج در طرف راست و چپ تراشیده شده و توسط ژل التراسونوگرافی کافی پوشانده می شد. جهت به تصویر کشیدن نمای چهار حفره قلبی از سمت راست قفسه سینه در مورد بطن چپ و بطن راست در موازی با دنده ها به طوری که نشانگر آن به سمت بالا باشد در فضای بین دنده ای پنجم در محل نقطه وسط بین مفصل شانه (POS) و مفصل آرنج (POE) بدون ایجاد چرخش قرار می گرفت. کمی حرکت fanning ترانسدایوسر به سمت قدام لازم است تا جریان خروجی بطن چپ به خوبی رویت شود. ترانسدایوسر در موقعیت قبل منتهاد در چهارمین فضای بین دنده ای قرار گرفته و کمی به سمت قدامی و پشتی، بدون ایجاد چرخش متمایل شده تا جریان خروجی بطن راست دیده شود. جهت به تصویر کشیدن بطن چپ در نمای عرضی ترانسدایوسر با ۹۰ تا ۱۰۰ درجه چرخش در جهت حرکت عقربه های ساعت نسبت به نماهای طولی، عمود بر راستای دنده ها در پنجمین فضای بین دنده ای قرار می گرفت. کمی تمایل ترانسدایوسر به سمت پشتی لازم بود تا در ریجه میترال به طور کامل رویت شود. جهت به تصویر کشیدن در ریجه آئورت ترانسدایوسر با ۳۰ درجه چرخش در جهت حرکت عقربه های ساعت قرار می گرفت. ساختارهای قلبی از سمت چپ قفسه سینه در سه نمای طولی دیده می شدند. ترانسدایوسر در فضای بین دنده ای سوم به سمت چپ قفسه سینه، در موقعیت قلب به صورت موازی با دنده ها قرار می گرفت، سپس به سمت قدامی و پشتی جهت دهی می شد تا جریان خروجی بطن راست نمایان شود. جهت به تصویر کشیدن جریان خروجی بطن چپ ترانسدایوسر در چهارمین فضای بین دنده ای به همراه کمی جهت دهی به سمت قدامی پشتی قرار می گرفت سپس در پنجمین فضای بین دنده ای موازی با دنده ها بدون ایجاد چرخش قرار می گیرد تا در ریجه میترال دیده شود. در شتر قلب نسبت به گاو و اسب خافی تر قرار می گیرد که این باعث بهتر به تصویر کشیده شدن قلب در اکوکاردیوگرافی می شود. کیفیت تصاویر در نمونه ها متنوع بود. این تنوع می تواند به دلیل متفاوت بودن فاکتورهایی از قبیل وضعیت بدنی، پهنای فضای بین دنده ای و رفتار حیوان باشد. ضریب قلب پایین شتر امکان بررسی دقیق حرکتی و ساختاری در ریجه ها و دیوارهای قلبی را در اکوکاردیوگرافی Real time میسر می سازد. محله دانشکده دامپزشکی دانشگاه آزاد اسلامی واحد گرمسار، ۱۳۸۸، دوره ۵، شماره ۱، ۲۶-۴۱.

واژه های کلیدی: اکوکاردیوگرافی، قلب، شتر یک کوهانه، ترانسدایوسر.

## Echocardiography of normal camels, technique and ultrasonographic appearance

Dehghan, A.<sup>1\*</sup>, Veshkini, A.<sup>2</sup>, Masouleh, M.N.<sup>2</sup>, Rezakhani, A.<sup>3</sup>, Nadalin, M.G.<sup>2</sup>

<sup>1</sup>Graduated of Department of radiology, faculty of specialized veterinary science, Islamic Azad University, research and science compus, Tehran, Tehran- Iran.

<sup>2</sup>Department of radiology, faculty of specialized veterinary science, Islamic Azad University, research and science compus, Tehran, Tehran- Iran.

<sup>3</sup>Department of clinical science, school of veterinary medicine, Shiraz University, Shiraz, Shiraz- Iran.

### Abstract

Echocardiography has been frequently used in veterinary in horses and cows since 40 years ago but there is no information about camel echocardiography. In this study, 10 male and 10 female clinically healthy one-year-old camels (*Camelus dromedarius*) were examined. Echocardiography was performed by B.K. Medical machine (mini focus model) and 2-4MHz multi frequency phased array transducer. Camels were examined clinically and electrocardiographically and those found healthy were studied for echocardiography. The third through the fifth intercostal space (midway between point of shoulder (POS) and point of elbow (POE)) were shaved in both side and covered by copulated gel. To obtain image of right parasternal long axis four chamber view, transducer was placed parallel to ribs in 5th intercostal space midway between point of shoulder and point of elbow, then transducer was placed slightly cranially to image left ventricular out flow tract (LVOT). Transducer was placed in LVOT location but in the 4th intercostal space and slightly craniodorsally to image right ventricular out flow tract (RVOT). To image left ventricle short axis views, transducer with 90-100 degree clockwise rotation, was placed vertically to the ribs direction in 5th intercostals space. Slightly fanning transducer to dorsal was necessary to image mitral valve. To image aortic valve, transducer with 30 degree clockwise rotation was placed in the same location for mitral valve location. Cardiac structures in left parasternal long axis views in three views were seen. Transducer in the 3rd intercostal space in heart location parallel to ribs was placed. To image LVOT, transducer was placed in 4th intercostal space slightly craniodorsally. Then for viewing mitral valve it was placed in 5th intercostals space parallel to ribs direction without rotation. Camel heart is located more caudally than horse and cow and this helps to better imaging in its echocardiography. The quality of the images varied. This variation was due to a variety of factors, including body condition, the width of the intercostal space and the demeanor of the camels. Low heart rate in camel makes careful evaluation of anatomy and movement of cardiac structures possible in real time echocardiography. *et. J. of Islamic Azad Univ., Garmsar Branch, 5, 1:41-46, 2009.*

**Keywords:** echocardiography, heart, camel, transducer.



## مقدمه

از نگرانی‌های انسان برای قرن حاضر و آینده، با توجه به ازدیاد سریع جمعیت در جهان مسئله کمبود مواد غذایی و به خصوص پروتئین با منشأ حیوانی است. کشور ما از نظر موقعیت جغرافیایی و اکولوژیکی در مناطق خشک و نیمه خشک آسیا و جهان قرار گرفته است. یکی از مهمترین دام‌هایی که می‌تواند در این اقلیم و اکوسیستم تطابق یافته و تولید مثل و بازده اقتصادی داشته باشد و با توجه عادات چرای خود باعث حفظ و احیای مراتع این اکوسیستم گردد شتر است (۱). علاوه بر گوشت مرغوب، شیر، پشم، پوست و همچنین استفاده جهت کار در مزرعه و مسابقات شتردوانی، شتر را حائز اهمیت می‌کند.

اکوکاردیوگرافی یکی از شاخه‌های علم تصویربرداری تشخیصی است. روشی غیرتهاجمی، دقیق و ارزشمند که ارزیابی اندازه حفرات قلب، ضخامت و حرکت دیواره‌ها، آناتومی و حرکت دریچه‌ها، عروق بزرگ و پریکارد را میسر می‌سازد. فعالیت قلب یکی از مهمترین عوامل موثر بر کارایی حیوان می‌باشد و می‌تواند تمام سیستم‌های بدن را تحت تاثیر قرار دهد. بنابراین ارزیابی اکوکاردیوگرافی می‌تواند جهت بررسی وضعیت عمو می حیوان بسیار مفید باشد و این فقط زمانی میسر می‌شود که مقادیر طبیعی اکوکاردیوگرافی حیوان در دسترس باشد که لازمه این امر به تصویر کشیدن ساختارهای قلبی در نماهای استاندارد است.

اکوکاردیوگرافی از حدود چهل سال پیش در دامپزشکی به کار می‌رود.

در سال ۱۹۷۷ اکوکاردیوگرافی در دام‌های بزرگ برای اولین بار توسط Halmin, Pipers انجام شد که در این مطالعه ۲۵ اسب به ظاهر سالم با پروب ۲/۵ مگاهرتز مورد مطالعه قرار گرفتند (۷). اکوکاردیوگرافی در گاو برای اولین بار در سال ۱۹۷۸ توسط Pipers و همکاران مورد استفاده قرار گرفت (۸). کاربرد اکوکاردیوگرافی در گاو نسبت به اسب محدود بوده و تکنیک‌های آن تا به امروز نیز مانند اسب تکوین یافته و استاندارد نمی‌باشد. در سال ۱۹۸۵ Callaghan O' اندازه گیری‌های اتوپسی و اکوکاردیوگرافی ابعاد قلب اسب را با هم مقایسه کرد که همبستگی و تناسب خوبی بین پارامترهای اکوکاردیوگرافی و اتوپسی وجود داشت (۶). در سال ۲۰۰۵ Buhl و همکاران اکوکاردیوگرافی داپلرنگی را جهت ارزیابی پیشرفت valvular regurgitation در اسب‌های trotters standardbred به کار بردند. مطالعه آن‌ها شیوع بالای valvular regurgitation خفیف در سن ۳/۵ سالگی را نشان

داد (۳). Michima و همکاران در سال ۲۰۰۴ در برزیل، ابعاد و اندیس‌های عملکرد قلب در اسب‌های عرب و مخلوط عرب به ظاهر سالم را اندازه‌گیری کردند (۵). تا کنون اطلاعاتی در زمینه اکوکاردیوگرافی شتر یک کوهانه در دست نیست. این تحقیق به علت عدم وجود اطلاعات در زمینه روش و نماهای اکوکاردیوگرافی در شتر یک کوهانه انجام پذیرفت.

## مواد و روش کار

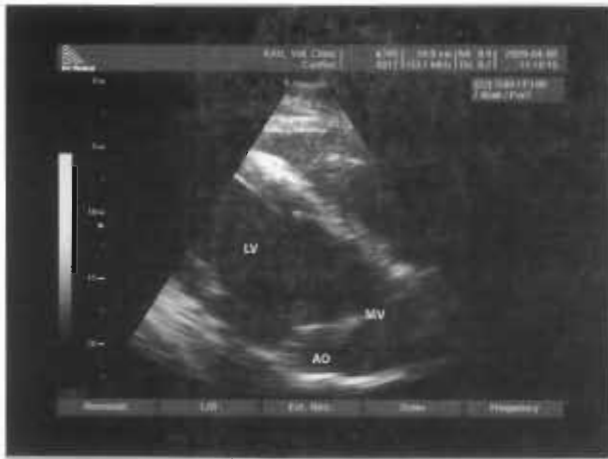برای انجام این تحقیق ۲۰ نفر شتر یک کوهانه ایرانی (۱۰ نفر نر و ۱۰ نفر ماده) یک ساله به ظاهر سالم مورد مطالعه قرار گرفتند. جهت انجام اکوکاردیوگرافی از دستگاه BK Medical مدل focus mini و ترانسدیوسر قطاعی و مولتی فرکانس ۲/۵ تا ۴ مگاهرتز استفاده گردید. در حین انجام کار تصاویر بوسیله DVD Recorder ضبط می‌شدند. قبل از انجام اکوکاردیوگرافی، شترها مورد معاینه بالینی قرار می‌گرفتند. تعداد ضربان قلب، تعداد تنفس و درجه حرارت ثبت می‌گردید. سمع قلبی و تنفسی به منظور تشخیص صداهای غیر طبیعی و معاینه دقیق بدنی به منظور تشخیص ضربان یا اتساع ورید و داج، ادم زیر جلدی و دهیدراسیون انجام می‌پذیرفت. سپس الکتروکاردیوگرافی در اشتقاق base apex انجام گرفته و پس از بررسی نوار قلب، در صورت فعالیت طبیعی قلب جهت انجام اکوکاردیوگرافی تایید می‌شدند. فضای بین دنده‌ای سوم تا پنجم در محل نقطه وسط بین مفصل شانه و آرنج در طرف راست و چپ تراشیده شده و با استفاده از الکل ۷۰ درصد تمیز می‌گردید سپس توسط ژل اولتراسونوگرافی کافی پوشانده می‌شد. جهت مقید کردن حیوان که فقط فیزیکی انجام می‌گرفت از باکس مخصوص اسب استفاده می‌شد و دو تسمه به عرض ۱۰ سانتیمتر زیر سینه و شکم، بدون اتصال به بدن نصب می‌گردید تا از نشستن حیوان در حین انجام کار جلوگیری به عمل آید. سپس با کم کردن نور محیط اکوکاردیوگرافی انجام می‌گرفت.

## نتایج

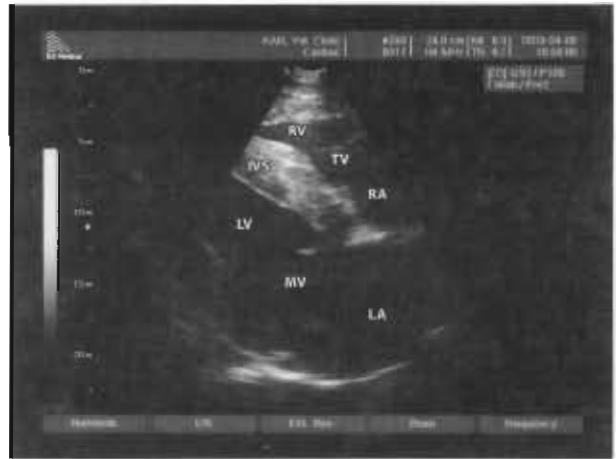۱- نماهای طولی (سمت راست قفسه سینه) long axis views Right parasternal: ساختارهای قلبی با استفاده از مدروشنایی در نماهای طولی و از سمت راست قفسه سینه در سه نما به تصویر کشیده می‌شدند.

۱-۱ نمای چهار حفره قلبی (4 chamber view): جهت به

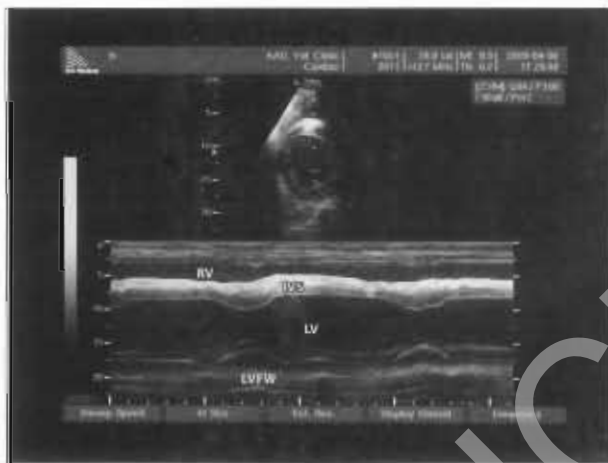




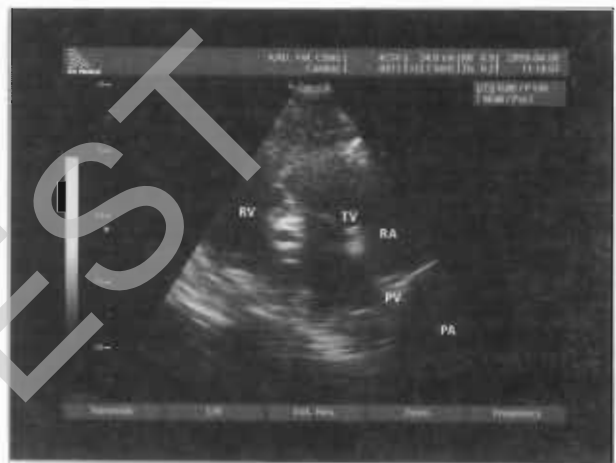تصویر ۱-۲: نمای جریان خروجی بطن چپ (تثبیت)



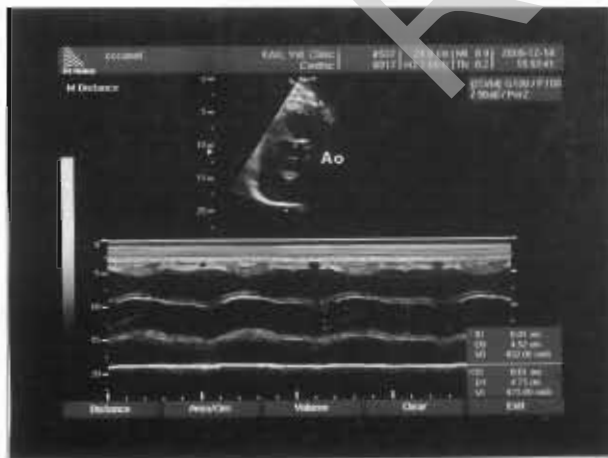
تصویر ۱-۱: نمای چهار حفره قلبی (سجیح - ریح پنج بند)



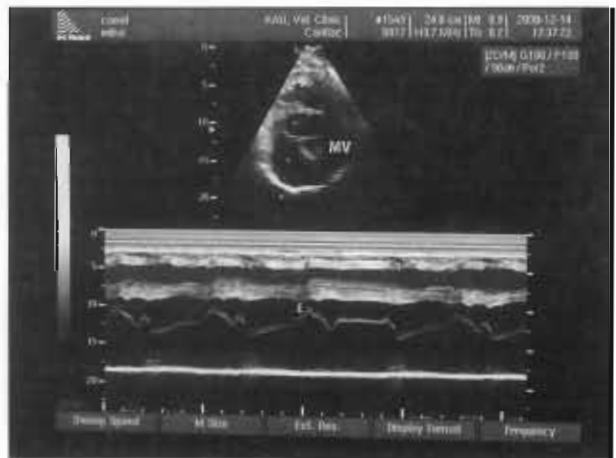
تصویر ۱-۲: نمای بطن چپ



تصویر ۱-۳: نمای جریان خروجی بطن راست (تثبیت)



تصویر ۲-۳: نمای آنورت

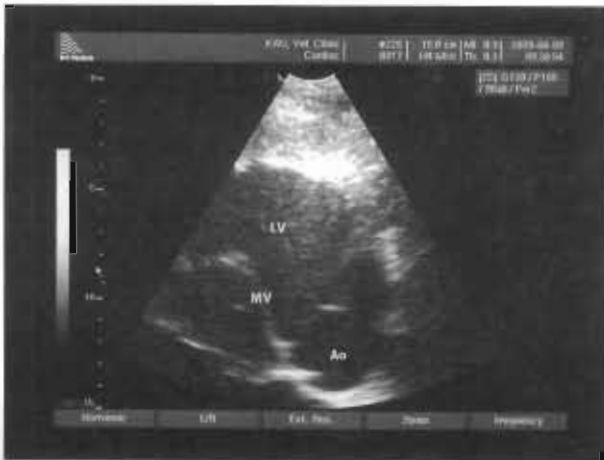

تصویر ۲-۲: نمای دریچه میترال

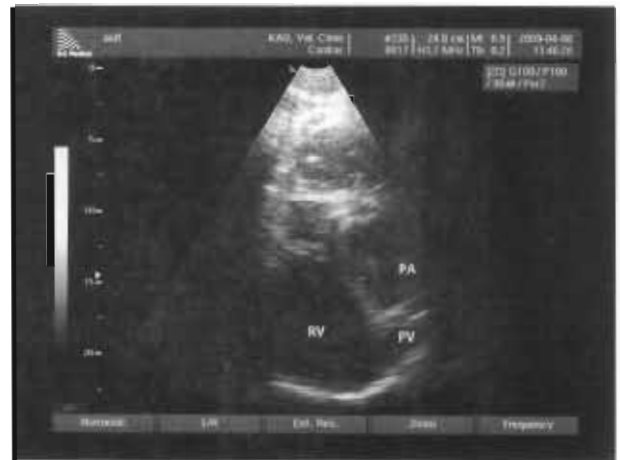نقطه وسط بین مفصل شاننه (POS) و مفصل آرنج (POE) بدون ایجاد چرخش قرار می‌گرفت. در ۴ نفر از شترها تصاویر خوبی از این

تصویر کشیدن این نما، ترانسدوسر موازی با دنده‌ها به طوری که نشانگر آن به سمت بالا باشد در فضای بین دنده‌ای پنجم در محل





تصویر ۲-۳: نمای جریان خروجی بطن چپ (تنت)



تصویر ۱-۳: نمای جریان خروجی بطن راست (تنت)

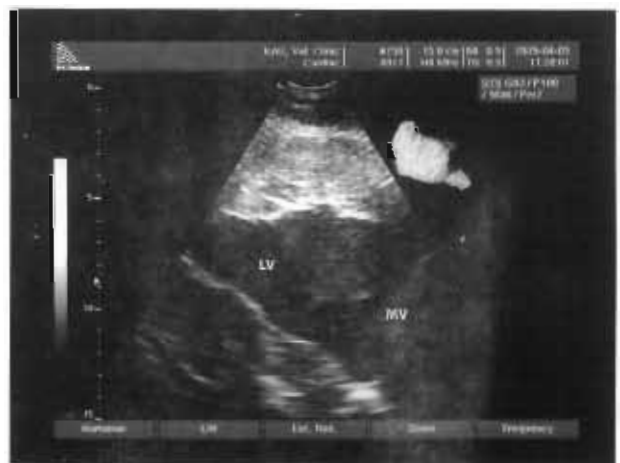دهلیز چپ و جریان خروجی بطن چپ که شامل بطن چپ، دریچه آئورت و ریشه آئورت می باشد به تصویر کشیده می شود. (تصویر ۲) ۲-۱ نمای جریان خروجی بطن راست (RVOT): ترانس دیوسر در موقعیت قبل منتها در چهارمین فضای بین دنده ای قرار گرفته و کمی به سمت قدامی و پشتی، بدون ایجاد چرخش متمایل می شود. در این حالت دهلیز راست، دریچه سه لتی، بطن راست، دریچه ششی و سرخرگ ششی دیده می شدند. (تصویر ۳)

## ۲- نماهای عرضی (سمت راست قفسه سینه)

قلبی در مد روشنایی در نماهای عرضی  
سینه در ۳ نما به تصویر کشیده می شدند:

۲-۱: نمای بطن چپ: جهت به تصویر کشیدن بطن چپ در نمای عرضی ترانس دیوسر با ۹۰ تا ۱۰۰ درجه چرخش در جهت حرکت عقربه های ساعت نسبت به نماهای طولی، عمود بر راستای دنده هادر پنجمین فضای بین دنده ای قرار می گرفت. در این حالت بطن چپ به همراه ماهیچه های پاپیلاری دیده می شد. در صورتی که ترانس دیوسر کمی به سمت شکمی متمایل می شد بطن چپ به وضوح و بدون حضور ماهیچه های پاپیلاری رویت می گردید. در این نما بطن راست، بطن چپ، دیواره بین بطنی و دیواره آزاد بطن چپ به وضوح دیده می شدند (تصویر ۴). با تغییر مد اکوکاردیو گرافی به مد حرکت، پارامترهای اکوکاردیوگرافی در زمان های سیستمول و دیاستول به کمک الکتروکاردیوگرافی همزمان قابل اندازه گیری می باشد.

۲-۲ نمای دریچه میترال: ترانس دیوسر در موقعیت نمای بطن چپ قرار گرفته به همراه کمی تمایل ترانس دیوسر به سمت پشتی تا دریچه میترال به طور کامل رویت شود. در این نما نحوه حرکت و



تصویر ۳-۳: نمای دریچه میترال

فضای دنده ای گرفته نشد که از چهارمین فضای بین دنده ای استفاده شد منتها در این موارد لازم بود ترانس دیوسر کمی به سمت خلف متمایل شود. ساختارهای قلبی که در این نما دیده می شدند عبارتند از: دهلیز راست، دریچه سه لتی، بطن راست، دیواره بین بطنی، بطن چپ، دریچه میترال و دهلیز چپ. (تصویر ۱) دهلیز راست در ۵۰ درصد موارد به وضوح دیده می شد و در بقیه با حرکت لغزشی ترانس دیوسر به سمت بالا در حدود ۲ سانتی متر، دهلیز راست به خوبی به تصویر کشیده می شد.

۲-۱ نمای جریان خروجی بطن چپ (LVOT): ترانس دیوسر در موقعیت نمای چهار حفره در فضای بین دنده ای پنجم قرار گرفته اما کمی حرکت پنکه ای ترانس دیوسر به سمت قدام لازم است تا جریان خروجی بطن چپ به خوبی رویت شود. در ۵ نفر از شترها از فضای بین دنده ای چهارم استفاده گردید. در این نما بخشی از دهلیز راست، دریچه سه لتی، بطن راست، دیواره بین بطنی،



عقب مورب است و از این لحاظ شبیه به گاو واسب است ولی قلب شتر به طور مورب تری قرار دارد (۲). همانطور که در بخش نتایج ذکر شد در تعدادی از شترها به تصویر کشیدن ساختارهای قلبی در نماهای اکوکاردیوگرافی با دیگران متفاوت و همچنین کیفیت تصاویر در نمونه‌ها متنوع بود. این تنوع می‌تواند به دلیل متفاوت بودن فاکتورهایی از قبیل وضعیت بدنی، پهناى فضای بین دنده‌ای و رفتار حیوان باشد. متفاوت بودن کیفیت تصاویر در مطالعه U. Braun و همکاران در سال ۲۰۰۱ که بر روی گاو انجام شده است نیز گزارش شده است (۹). پهن بودن دنده‌ها در شتر عاملی است که چرخش و حرکت ترانسدیوسر را جهت به تصویر کشیدن ساختارهای قلبی با مشکل مواجه می‌کند. که این به دلیل انعکاس زیاد امواج فراصوت توسط استخوان دنده‌ها و تشکیل سایه صوتی در تصویر است. لذا استفاده از ترانسدیوسرهایی با سطح مقطع کوچک جهت تسهیل کار ضروری به نظر می‌رسد. در تعداد کمی از شترها بعضی از ساختارهای قلبی به وضوح دیده نمی‌شدند که این می‌تواند به دلیل تنگ بودن فضای بین دنده‌ای و یا جلو قرار گرفتن قلب نسبت به سایرین باشد. در مطالعه‌ای که در سال ۱۹۹۱ توسط Voros و همکارانش بر روی اسب‌ها انجام شد نیز این محدودیت گزارش شده است (۱۰). در شرایط مطالعه تمایل حیوان به نشستن عامل دیگری است که انجام اکوکاردیوگرافی را مشکل می‌سازد جهت رفع این نقیصه کمربندهایی به عرض ۱۰ سانتی متر زیر بدن حیوان نصب می‌گردید تا مانع نشستن حیوان باشد. به تصویر کشیدن نماهای اکوکاردیوگرافی فقط زمانی انجام می‌شد که کمربندها هیچ وزنی را تحمل نمی‌کردند زیرا فشار بدن روی کمربندهای حائل باعث تغییر موقعیت قلب می‌گردید. قرار گرفتن اندام حرکتی قدامی به عقب به تصویر کشیدن ساختارهای قلبی را مشکل می‌ساخت زیرا عضلات دست قرار گرفتن ترانسدیوسر در محل‌های ذکر شده در بخش نتایج را مختل می‌کرد. در مواقعی که دست حیوان در سمتی که اکوکاردیوگرافی انجام می‌شد جلوتر از طرف مقابل قرار می‌گرفت، ساختارهای قلبی به سهولت در نماهای اکوکاردیوگرافی به تصویر کشیده می‌شدند. کیفیت تصاویر به دست آمده از سمت راست قفسه سینه بهتر از تصاویری بود که از سمت چپ گرفته شده بودند. این تفاوت کیفیت تصاویر در سمت راست و چپ در مطالعه U. Braun و همکاران در سال ۱۹۹۱ بر روی گاو (۹) و همچنین در مطالعه Carlsten در سال ۱۹۸۷ بر روی اسب نیز ذکر شده است (۴). کیفیت بهتر تصاویر اخذ شده از سمت راست به دلیل قرار گرفتن

ساختار دریچه به خوبی قابل ارزیابی است. جهت بررسی دقیق دریچه می‌توان از مد حرکت استفاده کرد. ساختارهایی که در این نما دیده می‌شوند عبارتند از: بطن راست، دیواره بین بطنی، جریان خروجی بطن چپ، دریچه میترال و دیواره آزاد بطن چپ. (تصویر ۵)

۲-۳ نمای آنورت: جهت به تصویر کشیدن دریچه آنورت ترانسدیوسر ۳۰ درجه در جهت حرکت عقربه‌های ساعت نسبت به محل قرار گرفتن پروب در نمای عرضی دریچه میترال قرار می‌گیرد. سپس با حرکت پنکه‌ای ترانسدیوسر کمی به سمت پشتی جهت دهی می‌شود تا دریچه وریشه آنورت به خوبی رویت گردد. در این نما دریچه سه لتی، ریشه آنورت، دریچه آنورت، دهلیز چپ دیده می‌شد. (تصویر ۶)

۳- نماهای طولی (سمت چپ قفسه سینه): ساختارهای قلبی با استفاده از مد روشنایی در نماهای طولی و از سمت چپ قفسه سینه در سه نما به تصویر کشیده می‌شدند.

۱-۳ نمای جریان خروجی بطن راست (RVOT): ترانسدیوسر در فضای بین دنده‌ای سوم سمت چپ قفسه سینه، در محل نقطه وسط بین مفصل شانه (POS) و مفصل آرنج (POE) به صورت موازی با دنده‌ها قرار می‌گرفت، سپس به سمت قدامی و پشتی جهت دهی می‌شد تا جریان خروجی بطن راست نمایان شود. در این نما دریچه و سرخرگ ششی، دریچه سه لتی و بطن راست دیده می‌شدند. (تصویر ۷)

۲-۳ نمای جریان خروجی بطن چپ (LVOT): جهت به تصویر کشیدن این نما ترانسدیوسر در چهارمین فضای بین دنده‌ای به همراه کمی جهت دهی به سمت قدامی پشتی قرار می‌گرفت. در ۴ نفر از شترها دادن ۱۰ تا ۲۰ درجه زاویه خلاف حرکت عقربه‌های ساعت به ایجاد تصویر بهتر کمک می‌نمود. بطن چپ، دریچه وریشه آنورت در این نما دیده می‌شدند. (تصویر ۸)

۳-۳ نمای دریچه میترال: ترانسدیوسر در پنجمین فضای بین دنده‌ای موازی با دنده‌ها بدون ایجاد چرخش قرار می‌گیرد تا دریچه میترال دیده شود. علاوه بر دریچه میترال، دهلیز و بطن چپ نیز در این نما دیده می‌شدند. (تصویر ۹)

### بحث و نتیجه‌گیری

در شتر قلب نسبت به گاو واسب خلفی تر قرار می‌گیرد. (۲) که این باعث بهتر به تصویر کشیده شدن قلب در اکوکاردیوگرافی می‌شود. جهت قرار گرفتن قلب در شتر از بالا به پایین و از جلو به



ساختارهای قلبی در فیلد دور مانیتور که بواسطه استفاده از ترانسدیوسر sector وضوح بیشتری دارد می باشد. ضربان قلب پایین شتر امکان بررسی دقیق حرکتی و ساختاری دریچه ها و دیواره های قلبی را در اکوکاردیوگرافی Real time میسر می سازد.

### منابع

- ۱- خدایی، س.ع. (۱۳۸۶) پرورش شتر. چاپ اول. تهران نشر پرتوواقعه: صفحه ۹-۱۱.
- ۲- ملایمی، ا. (۱۳۶۵) مطالعه ساختمان تشریحی ماکروسکوپی و میکروسکوپی قلب شتر. پایان نامه شماره ۹۹، دانشکده دامپزشکی دانشگاه شیراز: ۱۲۶-۱۲۰.
3. Buhl, R., Ersboll, AK., Eriksen, L., Koch, J. (2005) Use of Color Doppler echocardiography to assess the development of valvular regurgitation in standardbred trotters. *J Am Vet Med Assoc*, **227**(10):1630-1635.
4. Carlsten, J.C. (1987) Tow-dimensional, real time echocardiography in the horse. *Veterinary Radiology*. **3**: 76-87.
5. Michima, LES., Latorre, SM., Andrade, AFC., Fernandes, ER. (2004) B-mode and M-mode echocardiography of endurance Horses raised in Sao Paulo state, Brazil. *Journal of equine veterinary science*, **24**(10): 451-457.
6. O'Callaghan, MW. (1985) Comparison of echocardiographic and autopsy measurement Of cardiac dimensions in the horse. *Equine Vet J*, **17**(5):361-368.
7. Pipers, FS., Halmin, RL., Echocardiography in the horse. *J Am Vet Med Assoc*. (1977), **170**(8):815-819.
8. Pipers, FS., et al. echocardiography in bovine animal. *Bovine practitioner*. (1978) 1978a; 13:1.
9. Braun, U., Schweizer, T., Pusterla, N. (2001) Echocardiography of the normal bovine heart: technique and ultrasonographic appearance. *veterinary record*, **148**(13):47-51.
10. Voros k, Holmes, J.R & Gibbs. C. Measurement of cardiac dimensions with tow-dimensional echocardiography in the living horse. *Equine Veterinary journal*. **1991**(23):461-465.

