

تأثیر کمپوست مصرفی قارچ دکمه‌ای و کود شیمیایی بر روند تغییرات بافت روده

گونه‌های پرورشی گرمابی

خالد روشنفکر^۱، رحیم عبدی^۲، محمد علی سالاری علی آبادی^۳، زهرا بصیر^۳

۱- کارشناس ارشد گروه زیست‌شناسی دریا، دانشکده علوم دریایی، دانشگاه علوم و فنون دریایی خرمشهر، ایران.

۲- دانشیار گروه زیست‌شناسی دریا، دانشکده علوم دریایی، دانشگاه علوم و فنون دریایی خرمشهر، ایران. abdir@kmsu.ac.ir

۳- استادیار گروه علوم پایه، دانشکده دامپزشکی، دانشگاه شهیدچمران اهواز، ایران.

تاریخ دریافت: ۹۷/۵/۳۰ تاریخ پذیرش: ۹۷/۷/۲۵

چکیده

زمینه و هدف: خانواده کپور ماهیان پرورشی شامل گونه‌های کپور معمولی، کپور علفخوار یا آمور، کپور نقره‌ای یا فیتوفاگ و کپور سرگنده می‌باشد. این مطالعه به منظور تأثیر کمپوست مصرفی قارچ دکمه‌ای به عنوان یک جایگزین و کود شیمیایی بر ساختار بافتی روده چهار گونه ماهی کپور پرورشی گرمابی انجام گرفته است.

روش کار: برای این منظور بچه ماهیان یک ماهه با میانگین وزنی $1/28 \pm 6/69$ گرم به مدت دو ماه در شش استخر یک هکتاری توسط کمپوست مصرفی قارچ دکمه‌ای و کودهای شیمیایی در شرکت پرورش ماهیان گرمابی شهید احمدیان خرمشهر پرورش داده شدند. گروه شاهد طی مدت پرورش توسط کودهای شیمیایی و گروه تیمار نیز توسط کمپوست مصرفی قارچ دکمه‌ای تغذیه گردیدند. پس از پایان دوره زمانی مقرر و زیست‌سنجی، نمونه‌های بافتی به اندازه ۵ میلی‌متر از قسمت ابتدایی، میانی و انتهایی روده برداشته و پس از تهیه مقاطع بافتی و رنگ آمیزی هماتوکسیلین - انوزین به وسیله میکروسکوپ نوری مجهز به لنز داینولیت مورد مطالعه قرار گرفتند.

یافته‌ها: نتایج حاکی از افزایش تعداد سلول‌های موکوسی در کپور معمولی و کپور نقره‌ای در گروه تیمار، افزایش ضخامت اپی‌تلیوم در کپور سرگنده در گروه شاهد، افزایش ضخامت لایه عضلانی در کپور علفخوار و کپور نقره‌ای در گروه شاهد و افزایش طول پرز در کپور سرگنده و کپور نقره‌ای در گروه تیمار با کمپوست مصرفی قارچ دکمه‌ای بود ($P < 0/05$).

نتیجه‌گیری: بر اساس نتایج این مطالعه می‌توان گزارش نمود که استفاده از کمپوست مصرفی قارچ دکمه‌ای نسبت به کودهای شیمیایی دارای تأثیرات مثبت در قسمت‌های مختلف بافت روده در اکثر گونه‌های پرورشی گرمابی بوده زیرا ترکیبات موجود در آن باعث هماوری و دریافت آسان مواد غذایی در موجودات مورد مطالعه بوده است. بدین منظور کمپوست می‌تواند به عنوان یک جایگزین مناسب جهت غنی‌سازی دراستخرهای پرورش ماهیان گرمابی باشد.

واژه‌های کلیدی: کمپوست مصرفی قارچ دکمه‌ای، کود شیمیایی، روده، کپور پرورشی.

مقدمه

انجام گرفته بر روی ساختار و هیستولوژی مسیر گوارشی در بسیاری از گونه‌های ماهیان مشخص گردید که شباهت‌ها و از نظر ماکروسکوپیکی و میکروسکوپیکی تفاوت‌های قابل ملاحظه‌ای در شکل و عملکرد این کانال گوارشی در میان گونه‌های مختلف ماهیان دیده می‌شود (۲۶). به‌طور کلی ساختار دستگاه گوارش در گونه‌های مختلف ماهیان بر اساس نوع غذا، رفتارهای تغذیه‌ای و شکل بدن متفاوت می‌باشد و یا در یک گونه

کپور ماهیان در سواحل جنوبی دریای خزر در اغلب استخرهای پرورشی ماهیان گرمابی و تالاب‌ها، آبگیرهای طبیعی و رودخانه‌های شرق، مرکزی، غرب و جنوب ایران پراکنش دارند. این ماهیان از جمله مهم‌ترین آبزیان برای رسیدن به یک تولید صنعتی قوی در کشور می‌باشند. در واقع این ماهیان هم‌اکنون در میان اکثر ماهیان مهم اقتصادی بخش عمده‌ای از تولیدات سالیانه را در استخرهای ایران تشکیل می‌دهند. بر اساس مطالعات

مملو از مواد مغذی با بستری یکنواخت که در آن مواد مغذی مورد نیاز برای قارچ با استفاده از مواد اولیه مشخص مورد استفاده قرار می‌گیرد به صورتی که در این عملیات مواد آلی ناپایدار به یک محصول پایدار از طریق تنفس هوازی تبدیل می‌شوند (۱۱). هدف از این مطالعه تشخیص تأثیرگذاری کمپوست مصرفی قارچ دکمه‌ای به عنوان یک ماده ارگانیک و کود شیمیایی بر روی برخی شاخص‌های بافت شناسی روده گونه‌های مورد نظر مانند تعداد سلول‌های موکوسی، ضخامت اپی تلیوم، لایه عضلانی و طول پرز روده بوده است تا نقاط ضعف و نقاط قوت آن در مقایسه با کود شیمیایی معلوم گردد زیرا در بسیاری از استخرهای پرورشی ماهیان گرمابی در شمال و جنوب کشور از دو ماده فوق به عنوان ترکیبات اولیه و در حین پرورش جهت غنی سازی استخر و به عنوان ماده تغذیه ای به وفور مورد استفاده قرار می‌گیرد.

مواد و روش‌ها

جهت بررسی عملکرد کمپوست مصرفی قارچ دکمه‌ای (جدول ۱) در محیط استخرهای پرورش ماهیان گرمابی و مقایسه آن با کود شیمیایی تعداد شش استخر یک هکتاری به مدت دو ماه مورد بررسی قرار گرفتند. عملیات انجام گرفته در این استخرها شامل، تعیین تیمارها، آماده سازی، ضدعفونی استخر، آبگیری، ذخیره سازی بچه ماهیان (جدول ۲) و نمونه برداری ها از ماهیان بوده است. برای انجام این تحقیق بچه ماهیان یک ماهه با خصوصیات زیست سنجی مشابه به دو گروه تیمار و شاهد تقسیم شده به این ترتیب که گروه شاهد در سه استخر و به مدت دو ماه تنها با کود شیمیایی تغذیه شده و گروه تیمار در سه استخر به مدت دو ماه با کمپوست مصرفی قارچ دکمه ای تغذیه شدند. شایان ذکر است منبع تأمین کننده آب این استخرها همگی از یک منشأ و از رودخانه کارون و شرایط استخرها از نظر قدمت و جنس خاک و بستر یکسان و از نظر آماده سازی کاملاً

بر حسب محل زندگی، فصل، سن و زمان تولید مثل تغییراتی در آن مشاهده می‌شود (۲۱ و ۱۰). به دلیل این که خانواده کپور ماهیان شامل گونه‌های تغذیه کننده گیاهی، کف زی خوار یا سایر انواع تغذیه کننده می‌باشند لذا دستگاه گوارش آن‌ها دارای تفاوت‌های عمده‌ای با یک دیگر می باشد (۷). دستگاه گوارش از دهان تا مخرج امتداد یافته و عمدتاً شامل محوطه دهانی، حلق، مری، حباب روده‌ای و روده می‌باشد. روده در ادامه مارپیچ شده و تا مخرج ادامه می‌یابد. در مقطع عرضی روده به شکل لوله‌ای دیده می‌شود که به وسیله چین‌های بافتی از جنس اپی تلیوم موکوسی مفروش شده و به وسیله لامینا پروپریا و منطقه سلولی همبندی مجاور آن حمایت می‌شود این بافت‌ها به وسیله دو لایه عضله صاف و یک لایه سروزی از بافت همبند و عروق خونی احاطه شده است (۲۰). ماهیان بر خلاف سایر مهره‌داران فاقد روده بزرگ مشخص بوده و روده در این موجودات مکان عمده هضم غذا بوده و ساختار آن در ماهی‌های مختلف متغیر می باشد. روده شامل سه بخش ابتدایی، میانی و انتهایی است. روده ماهی‌ها از بافت پوششی استوانه‌ای به نام انتروسیت یا سلول‌های جذبی تشکیل شده که در میان آن ها سلول‌های گابلت قرار گرفته‌اند (۲). این سلول‌ها که بافت پوششی داخل روده را تشکیل می‌دهند، با یک الگوی منظم به طور مداوم جایگزین می‌شوند. در بین سلول‌های روده‌ای سلول‌های جامی به صورت پراکنده وجود دارند که مملو از دانه‌های ترشحی بوده موکوس مترشحه توسط سلول‌های جامی و سایر ترشحات گوارشی، یک لایه مرزی را ایجاد می‌کند که بافت پوششی روده را می‌پوشاند (۱۴، ۱). از جمله وظایف کلیدی بافت پوششی روده دفاع در مقابل تهاجم عوامل بیماری‌زا می باشد. هم چنین بافت پوششی روده در تنظیم اسمزی خصوصاً در گونه‌ی ماهی‌های دریازی نقش مهمی دارد (۳۱). کمپوست یک ماده ارگانیک و

مشابه بودند کود شیمیایی از مراکز خدمات کشاورزی و کمپوست مصرفی قارچ نیز از یکی از کارخانه‌های پرورش قارچ منطقه تأمین شد. میزان و نوبت دهی کودها با توجه به شرایط لازم برای کوددهی که شامل در نظر-گیری دمای آب، شرایط جوی و کدورت آب بوده تنظیم و اعمال گردید. به منظور حل شدن بهتر کودها نیز از وان های ۱۰۰۰ لیتری استفاده شد. با توجه به این که کود اوره زود حل و سوپرفسفات دیر حل می باشد در طول تحقیق، یک روز قبل از کوددهی، نسبت به خیساندن و حل کردن این کود اقدام می شد و کمپوست مصرفی نیز ۲۴ ساعت قبل از تزریق، در داخل وان ها ریخته و پس از هم زدن، به صورت شیرابه درآمده و روز بعد این شیرابه به داخل آب تزریق می شد (۲۱). زمان کود دهی در ساعات اولیه صبح انجام می پذیرفت و در هر بار کود دهی، شیرابه و یا محلول کود شیمیایی در نقاط مختلف استخر در آب پخش می گردید مقادیر کودهای تزریق شده در هر روز به آب استخرها تابع حاصل خیزی آب، دما و آفتابی بودن روز و میزان شدت نور، از ۵۰ تا ۱۵۰ کیلوگرم کمپوست و ۲ تا ۵ کیلوگرم از انواع کود شیمیایی در هر استخر نیم هکتاری در نوسان بوده و با توجه به اندازه گیری مقدار کدورت آب از سی شی دیسک اقدام می گردید (۳۰). به منظور مطالعات مقایسه‌ای روده در گونه های مورد مطالعه در هر یک از گروه های تیمار و شاهد نمونه برداری حدود ۲۰ قطعه از ماهیان سالم از هر دو جنس و دارای خصوصیات بیومتری مشابه انجام گرفت. بدین منظور ماهیان پس از انتقال به صورت زنده به آزمایشگاه زیست شناسی دریا دانشگاه علوم و فنون دریایی خرمشهر، بلافاصله پس از بیهوش کردن ماهی ها با استفاده از پودر گل میخک وزن کل ماهی ها سنجیده شد، سپس محوطه شکمی ماهی شکافته و نمونه‌های بافتی به ابعاد ۰/۵ سانتی‌متر از قسمت ابتدایی، میانی و انتهایی روده بین تیمارهای مذکور جدا شده و در

محلول تثبیت کننده ی بافر فرمالین ۱۰ درصد قرار داده شد (۱۶)، پس از ۴۸ ساعت اقدام به تعویض فرمالین نمونه‌ها و جایگزینی آن‌ها با الکل ۷۰ درصد سپس طبق روش معمول بافتی، آماده شده و پس از گذراندن مراحل پاساژ بافتی با استفاده از دستگاه پاساژ بافت به نام هیستو کینت انجام گرفت (۱۹). نمونه‌ها پس از قالب‌گیری با پارافین و برش گیری به ضخامت ۴-۶ میکرون توسط دستگاه میکروتوم و رنگ آمیزی هماتوکسیلین اتوزین با میکروسکوپ نوری و استفاده از لنز Dino-Lite مورد بررسی، عکس برداری، تعداد سلول‌های موکوسی، طول پرز، ضخامت اپی تلیوم و لایه عضلانی روده اندازه‌گیری شد (۵). داده‌های مربوط به تغییرات بافتی دستگاه گوارش اندازه‌گیری شده به صورت میانگین \pm خطای استاندارد بیان و برای تعیین نرمالیتی داده‌ها از تست Shapiro-wilk استفاده شد. جهت مقایسه شاخص‌ها در تیمارهای مختلف از آنالیز واریانس یک طرفه (one-way ANOVA) و نرم افزار SPSS و در صورت اختلاف معنی دار بین تیمارهای مختلف از آزمون دانکن جهت مقایسه در تیمارهای مختلف استفاده و اختلاف در سطح اطمینان ۹۵٪ ($P < 0/05$) پذیرفته گردید (۲۹).

نتایج

نتایج حاصل از اندازه‌گیری میزان وزن ماهی بر اساس $Mean \pm Se$ نشان داد که بیشترین وزن با $610 \pm 1/44$ گرم در گروه تیمار و برای کپور نقره‌ای و کم ترین آن $541 \pm 1/11$ گرم برای کپور معمولی در گروه شاهد گزارش گردید.

در مطالعات میکروسکوپی روده چهار گونه ماهی مورد مطالعه مشخص شد که این بافت همانند سایر بافت‌های حفره ای شکل دارای ساختاری شامل لایه های مخاطی، زیر مخاط، ماهیچه‌ای و سرور می باشد. اپیتلیوم مخاط روده از نوع استوانه‌ای ساده همراه با سلول‌های جامی فراوان است. پارین از بافت هم بندی سست فاقد

توسط بافت هم بند و یک لایه سلول‌های سنگفرشی به عنوان سرورز مفروش شده بود. نیز از ابتدا به سمت انتهای روده بر تعداد سلول‌های جامی افزوده و چین‌های مخاطی در قسمت ابتدایی روده بلندتر از سایر قسمت‌های روده که به سمت فضای داخلی روده کشیده شده بودند (اشکال ۱ الی ۷).

غدد بوده و در زیر آن و حد فاصل پارین با زیر مخاط لایه‌ی نازکی از ماهیچه‌ی مخاطی به صورت رشته‌های عضلانی صاف پراکنده مشاهده گردید. هم چنین زیرمخاط نیز فاقد غدد و از نوع بافت هم بند سخت بود. طبقات عضلانی از نوع صاف و در دو لایه طولی و حلقوی به طوری که در بین دو لایه‌ی بافت هم بندی سست به همراه عروق خونی، اعصاب و از سمت خارج

جدول ۱- آنالیز پارامترها و ترکیبات معدنی موجود در کمپوست که مقادیر رطوبت، ازت کل، فسفر، پتاس، کلسیم، منیزیم بر حسب درصد و مقادیر آهن، منگنز، روی، مس و آمونیاک بر حسب PPM می باشد.

رطوبت	ازت کل	فسفر	پتاس	کلسیم	منیزیم	آهن	منگنز	روی	مس	آمونیاک
۷۱	۱/۸۸	۰/۸۷	۱/۶۳	۲/۵	۰/۵	۷۷۲	۳۵	۲۲۷	۳۱/۷	۰/۰۵

جدول ۲- گونه و تراکم ماهیان در هر یک از استخرها

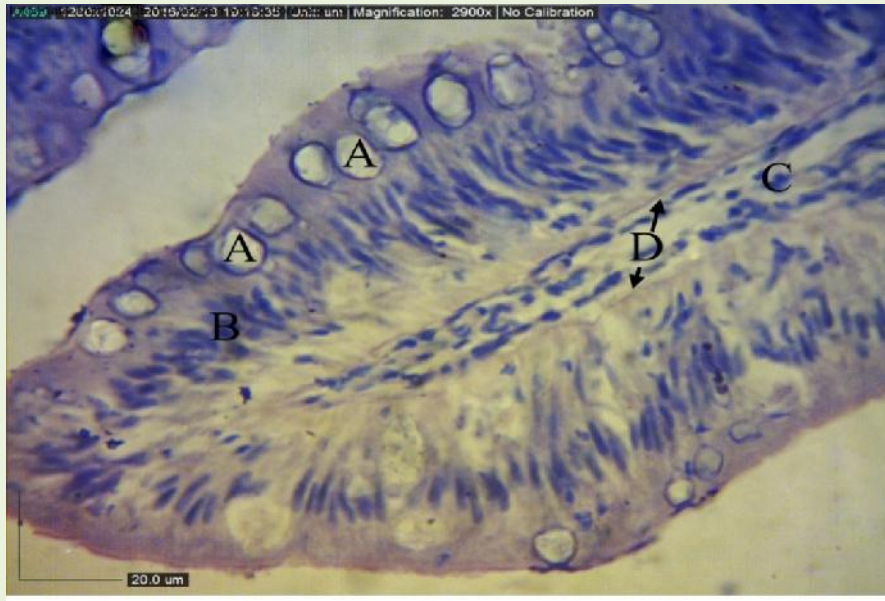
تراکم (درصد)	نوع ماهی
۵۵	کپور نقره‌ای <i>Hypophthalmichthys molitrix</i>
۲۰	کپور معمولی <i>Cyprinus carpio</i>
۱۵	کپور سرگنده <i>Hypophthalmichthys nobilis</i>
۱۰	کپور علف خوار <i>Ctenopharyngodon idella</i>
۱۰۰	جمع

جدول ۳- مقادیر (Mean ± Se) وزن ماهیان گروه‌های مختلف در گونه‌های مورد مطالعه در سطح (P < ۰/۰۵) و حروف غیر مشابه نشان از معنی داری اختلاف بین گروه‌ها می باشد.

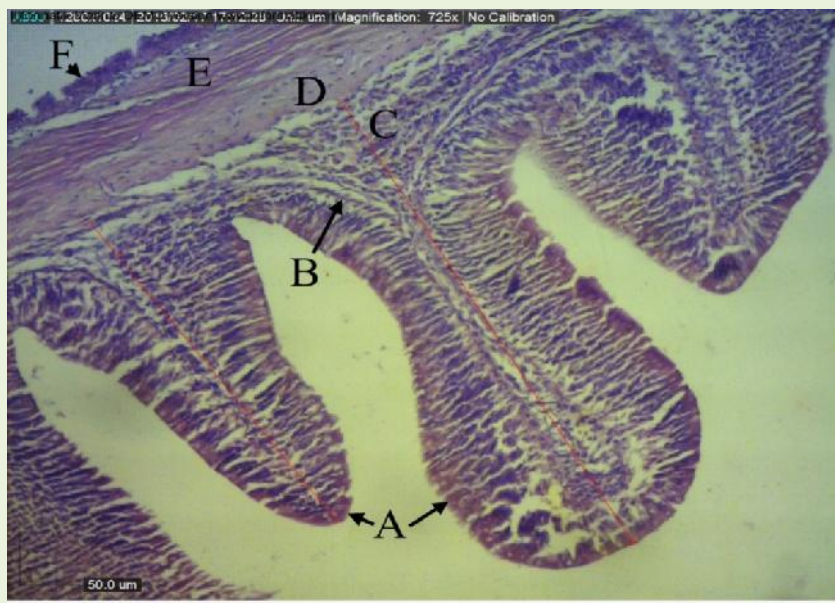
گروه	کپور علف خوار	کپور سرگنده	کپور نقره‌ای	کپور معمولی
شاهد (کود شیمیایی)	۵۷۰ ± ۱/۲۹ ^a	۵۸۴ ± ۱/۴۲۳ ^a	۵۹۰ ± ۱/۲۴ ^a	۵۴۱ ± ۱/۱۱ ^a
تیمار (کود کمپوست)	۵۹۴ ± ۱/۷۸ ^b	۵۸۹ ± ۱/۳۹ ^a	۶۱۰ ± ۱/۴۴ ^b	۵۵۲ ± ۱/۳۳ ^a

تعداد این سلول‌ها بیشتر از گروه تیمار و در قسمت میانی روده در چهار گونه ماهی کپور نقره‌ای، بیگ‌هد، کپور علفخوار و معمولی نتایج نشان داد که در کپور نقره‌ای و معمولی تعداد سلول جامی در گروه تیمار بیشتر از گروه شاهد و در کپور سرگنده و کپور علفخوار تعداد سلول‌های موکوسی در گروه شاهد بیشتر از گروه تیمار بود. هم چنین تعداد سلول‌های جامی انتهای روده در ماهی کپور نقره‌ای و کپور معمولی در گروه تیمار بیشتر از شاهد بوده اما در کپور سرگنده تعداد این سلول‌ها در انتهای روده در گروه شاهد بیشتر از گروه تیمار مشاهده گردید (P < ۰/۰۵) (جدول ۴).

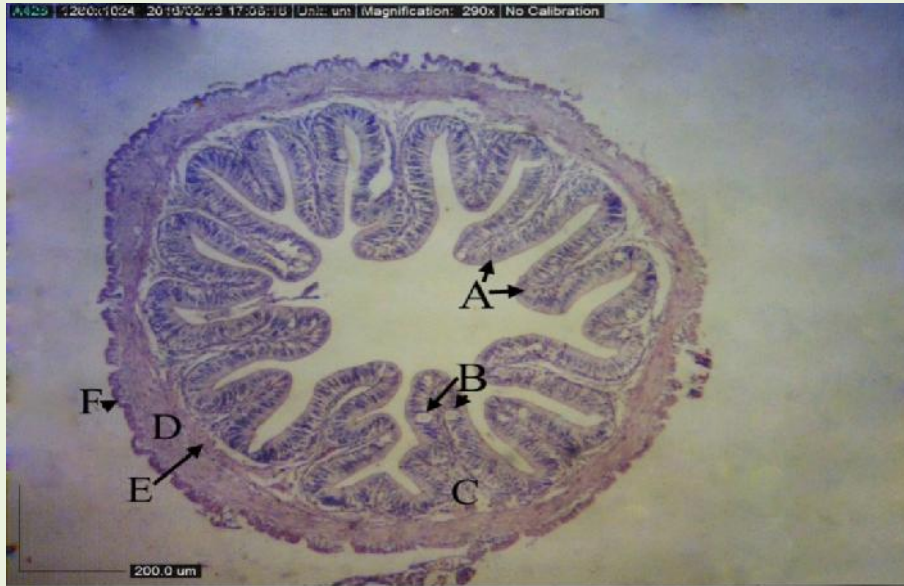
هم چنین در مطالعات هیستومتری تعداد سلول‌های موکوسی، طول پرز، ضخامت اپی تلیوم و ضخامت لایه عضلانی در گونه‌های مورد مطالعه و در دو گروه مورد بررسی قرار گرفت. نتایج حاصل از Mean ± Se شاخص‌های بافت شناختی ماهیان گروه‌های شاهد و تیمار برای این فاکتورها در بافت روده‌ی اساس جداول که در سطح (P < ۰/۰۵) بیان شده است. در شمارش تعداد سلول‌های موکوسی ابتدای روده در چهار گونه ماهی مشخص گردید که تعداد این سلول‌ها در کپور نقره‌ای در گروه تیمار بیشتر از گروه شاهد بود. در کپور سرگنده، کپور علفخوار و کپور معمولی در گروه شاهد



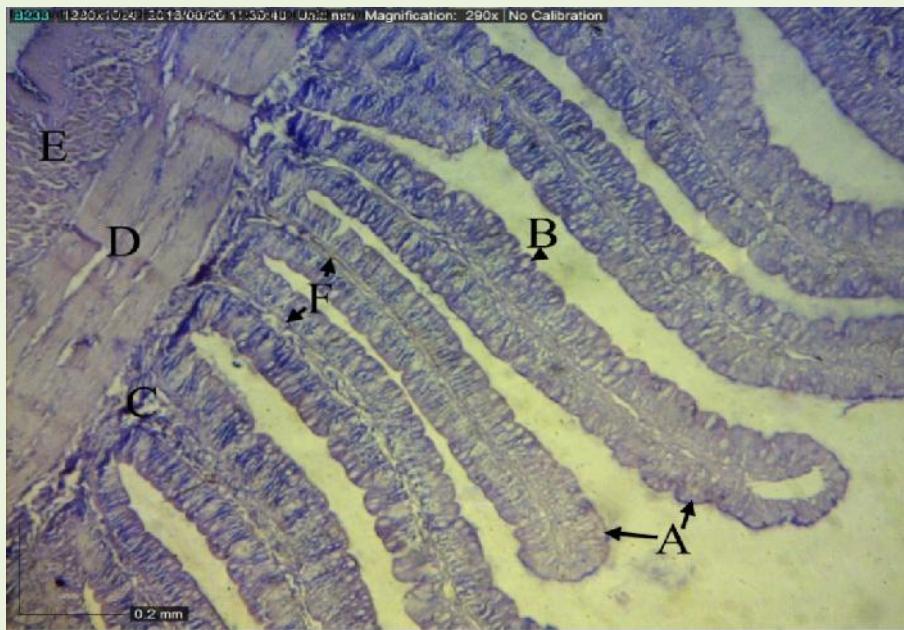
شکل ۱- تصویر میکروسکوپی پرز ابتدای روده ماهی کپور سرگنده گروه شاهد، سلول‌های جامی (A)، هسته بیضی سلول‌های استوانه‌ای (B)، زیر مخاط (C)، لایه عضلانی مخاط (D)، (H&E, x2900).



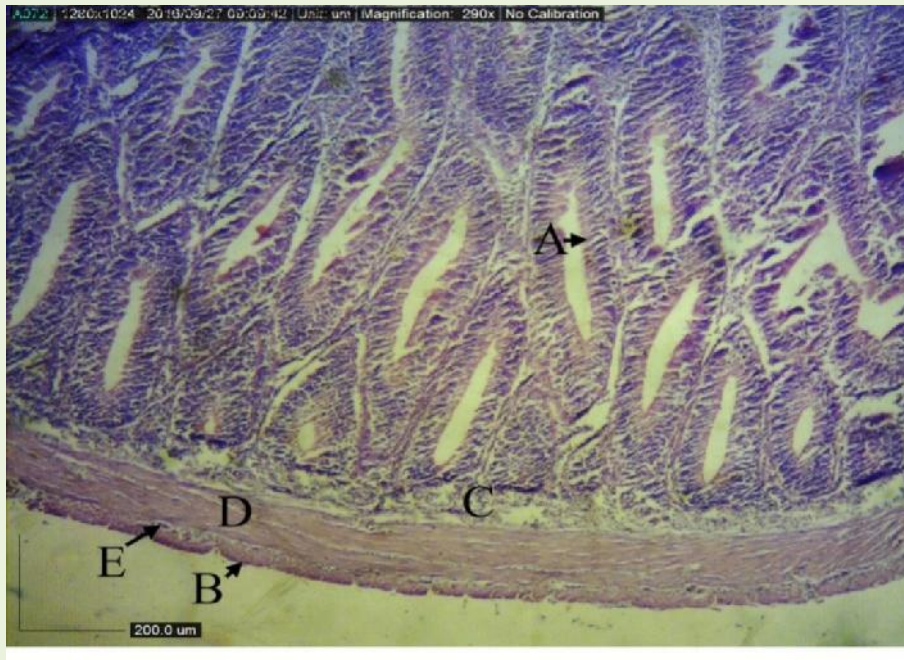
شکل ۲- تصویر میکروسکوپی وسط روده کپور نقره‌ای گروه شاهد، بافت پوششی استوانه‌ای لایه مخاطی (A)، لایه پارین (B)، زیر مخاط (C)، لایه ضخیم عضلانی صاف (D) و (E)، سروز (F)، روش اندازه‌گیری طول پرز (خطوط قرمز)، (H&E, x725).



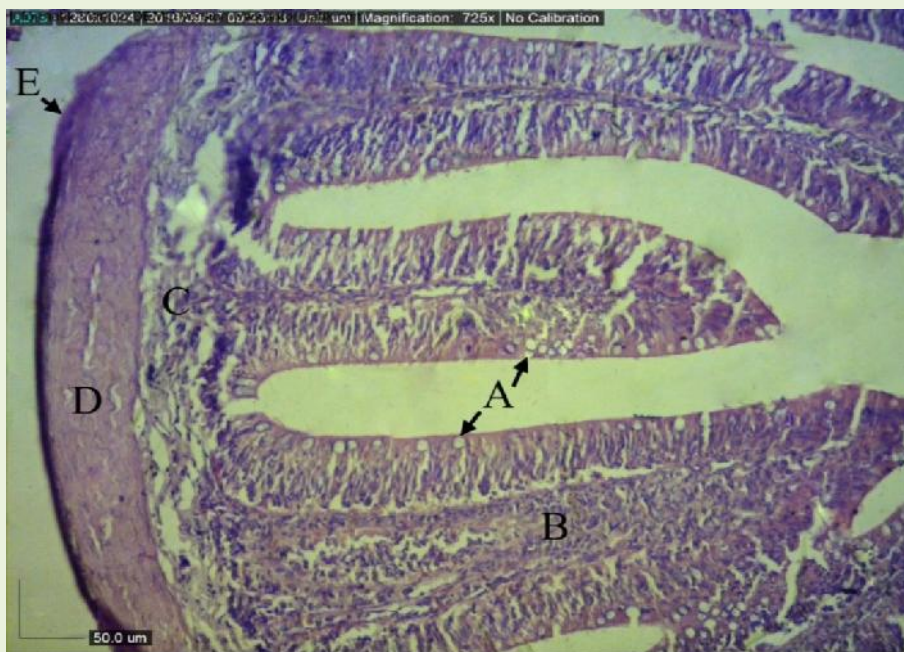
شکل ۳- تصویر میکروسکوپی انتهای روده کپور بیگ هد گروه تیمار، مخاط با سلول‌های پوششی استوانه‌ای (A)، سلول‌های جامی بزرگ (B)، زیر مخاط (C)، لایه عضلانی صاف (E) و (D)، سروز (F)، (H&E, x290).



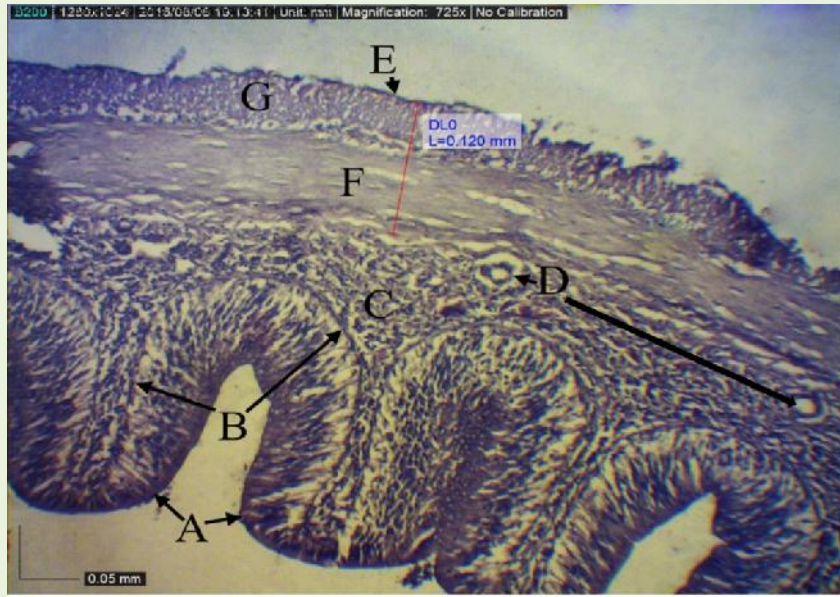
شکل ۴- تصویر میکروسکوپی ابتدای روده ماهی کپور علفخوار با پرزهای بسیار بلند در گروه تیمار، مخاط بافت پوششی استوانه‌ای (A)، سلول‌های جامی (B)، یارین (F)، زیر مخاط (C)، لایه عضلانی صاف (D)، (H&E, x290).



شکل ۵- تصویر میکروسکوپی ابتدای روده ماهی کپور معمولی گروه شاهد، مخاط با بافت پوششی استوانه‌ای (A)، زیر مخاط (C)، لایه عضلانی صاف (D)، سروز (B)، (H&E, x290).



شکل ۶- تصویر میکروسکوپی وسط روده کپور معمولی گروه شاهد، سلول‌های جامی به تعداد زیاد در بین سلول‌های پوششی استوانه‌ای با قطر و اندازه متفاوت (A)، پارین (B)، زیر مخاط (C)، لایه عضلانی صاف (D)، سروز (E)، (H&E, x290).



شکل ۷- تصویر میکروسکوپی انتهای روده کپور معمولی گروه تیمار، بافت پوششی استوانه‌ای (A)، زیر مخاط (C)، عروق خونی (D)، لایه عضلانی صاف (F) به همراه اندازه گیری ضخامت آن (پیکان)، سروز (E)، (H&E, x725).

روده در کپور سرگنده، کپور علفخوار و معمولی در دو گروه شاهد و گروه تیمار سنجیده شد که ضخامت لایه عضلانی در گروه تیمار بیشتر از شاهد و در ماهی کپور نقره‌ای ضخامت لایه عضلانی وسط روده در گروه شاهد بیشتر از گروه تیمار بود ($P < 0/05$) (جدول ۶). مقدار طول پرز ابتدای روده در چهار گونه ماهی سنجیده و مشخص گردید که طول پرز ابتدای روده در کپور نقره‌ای و سرگنده در گروه تیمار بیشتر از گروه شاهد اما این مقدار در کپور علفخوار و کپور معمولی در گروه شاهد بیشتر از گروه تیمار بود. هم چنین مقدار طول پرز قسمت میانی روده در چهار گونه ماهی نشان داد که در کپور نقره‌ای و کپور معمولی این مقدار در گروه شاهد بیشتر از گروه تیمار و در بیگک هد و علفخوار در گروه تیمار بیشتر از گروه شاهد بوده است. مقدار طول پرز انتهای روده در چهار گونه ماهی نشان داد که طول پرز انتهای روده ماهی کپور نقره‌ای و کپور سرگنده در گروه تیمار بیشتر از گروه شاهد و در ماهی کپور علفخوار و کپور معمولی در گروه شاهد بیشتر از گروه تیمار گزارش گردید ($P < 0/05$) (جدول ۷).

مقدار ضخامت اپی تلیوم در چهار گونه مورد مطالعه سنجیده نتایج نشان داد که در ماهی کپور نقره‌ای، سرگنده و علفخوار ضخامت اپی تلیوم ابتدای روده در گروه شاهد بیشتر از گروه تیمار است، همچنین در ماهی کپور معمولی ضخامت اپی تلیوم ابتدای روده در گروه تیمار بیشتر از گروه شاهد و این مقدار در قسمت میانی در چهار گونه در گروه تیمار نسبت به گروه شاهد بیشتر گزارش گردید. مقدار ضخامت اپی تلیوم در قسمت انتهای روده چهار گونه ماهی در دو گروه مذکور نشان داد که مقدار آن در کپور نقره‌ای، سرگنده و علفخوار در گروه شاهد بیشتر از گروه تیمار و در ماهی کپور معمولی در گروه تیمار بیشتر از گروه شاهد بوده است ($P < 0/05$) (جدول ۵). مقدار ضخامت لایه عضلانی در کپور علفخوار و سرگنده در ابتدای روده در گروه تیمار بیشتر از گروه شاهد بود. اما این مقدار در قسمت میانی روده در ماهی کپور نقره‌ای، سرگنده و علفخوار در گروه تیمار بیشتر از شاهد می باشد. نیز در ماهی کپور معمولی ضخامت لایه عضلانی وسط روده در گروه شاهد بیشتر از گروه تیمار بود. مقدار ضخامت لایه عضلانی انتهای

جدول ۴- (Mean± Se) تعداد سلول های موكوسى روده (ابتدا، ميانى و انتها) در گروه هاى شاهد و تيمار در سطح ($P < 0.05$) و حروف غير مشابه نشان از معنى دارى اختلاف بين گروه ها مى باشد.

گروه	كپور علفخوار	كپور سرگنده	كپور نقره‌اى	كپور معمولى
شاهد (كودشيميايى)	34/13±1/15 ^a	30/1±1/15 ^a	28/77±1/47 ^a	27/15±1/25 ^a
تيمار (كود كمپوست)	32/11±1/15 ^b	23/17±1/53 ^b	34/1±1/18 ^b	31/12±1/12 ^b

جدول ۵- (Mean± Se) ضخامت ابى تليوم روده (ابتدا، ميانى و انتها) در گروه هاى شاهد و تيمار در سطح ($P < 0.05$) و حروف غير مشابه نشان از معنى دارى اختلاف بين گروه ها مى باشد.

گروه	كپور علفخوار	كپور سرگنده	كپور نقره‌اى	كپور معمولى
شاهد (كودشيميايى)	74/27±1/21 ^a	54/11±1/36 ^a	70/12±2/24 ^a	64/32±13/16 ^a
تيمار (كود كمپوست)	64/23±1/27 ^b	67/14±2/15 ^b	60/15±1/12 ^b	56/23±1/11 ^b

جدول ۶- (Mean± Se) ضخامت لايه عضلانى روده (ابتدا، ميانى و انتها) در گروه هاى شاهد و تيمار در سطح ($P < 0.05$) و حروف غير مشابه نشان از معنى دارى اختلاف بين گروه ها مى باشد.

گروه	كپور علفخوار	كپور سرگنده	كپور نقره‌اى	كپور معمولى
شاهد (كودشيميايى)	176/14±21/19 ^a	135/19±21/12 ^a	107/33±13/11 ^a	133/66±11/82 ^a
تيمار (كود كمپوست)	367/33±19/14 ^b	212/33±11/22 ^b	111/23±10/22 ^b	124/63±15/32 ^b

جدول ۷- (Mean± Se) طول پرز روده (ابتدا، ميانى و انتها) در گروه هاى شاهد و تيمار در سطح ($P < 0.05$) و حروف غير مشابه نشان از معنى دارى اختلاف بين گروه ها مى باشد.

گروه	كپور علف خوار	كپور سرگنده	كپور نقره‌اى	كپور معمولى
شاهد (كودشيميايى)	929/28±53/21 ^a	559/24±12/61 ^a	355/28±37/25 ^a	674/24±11/34 ^a
تيمار (كود كمپوست)	800/54±15/21 ^b	693/25±22/15 ^b	459/14±18/22 ^b	442/12±42/11 ^b

بحث و نتيجه گيرى

روده محل اصلى هضم غذا و جذب مواد در نتيجه استفاده بهينه از مواد مغذى جيره به عملکرد مؤثر اين اندام بستگى دارد (۲۲). از اين رو تغييرات بافت شناسى اين اندام ها مى تواند اطلاعات مفيدى در مورد كيفيت جيره، سوخت و ساز بدن و وضعيت تغذيه اى ماهى ارائه دهد (۲۵). ماهيان از منابع مختلفى كه در لايه هاى مختلف آب يافت مى شوند تغذيه مى كنند، به طورى كه تشریح لوله گوارش و عادات تغذيه اى آن ها اطلاعات بافت-شناختى، بيولوژيكي و اكولوژيكي مفيدى را فراهم مى كند (۲۶). بر اساس مطالعات ميكروسكوپى مشخص گرديد كه ديواره روده در ماهى كپور نقره اى، سرگنده، علفخوار و كپور معمولى از ۴ لايه اصلى تشكيل شده بود كه از داخل به خارج شامل لايه مخاطى، زير مخاط، لايه عضلانى و سروزى مى باشد كه با بررسى هاى انجام شده روى دستگاه گوارش قزل آلاى رنگين كمان (۴)، مارماهى (۲)، ماهى آزاد درياى خزر (۱۸)، ماهى سردابى

گوبى (۲) و بيشتر ماهيان آب شيرين (۶) انطباق دارد. اما در اين گونه ماهى مورد مطالعه لايه متراكم دانه دار در لايه زير مخاط همانند ماهى قزل آلاى كه توسط محققين ديگر مشخص گرديد مشاهده نشد. در مطالعه اخير بر اساس نتايج هيستولوژيكي و هيستومترى سلول هاى جامى تشرح كننده مخاط و تعداد آن ها در ميان سلول هاى استوانه اى در قسمت انتهاى روده، هر چهار گونه مورد مطالعه بيشتر از قسمت هاى ابتداى گزارش گرديد و اين مطلب در ماهى قزل آلاى رنگين كمان و ماهى گلى نيز مشاهده شده است. سلول هاى جامى تشرح كننده موكوس به طور عمومى و به ويژه به تعداد زياد در روده ماهيان استخوانى ديده مى شود. هم چنين محققين گزارش كردند كه وجود مواد مخاطى در داخل روده به تنظيم اسمزى، لغزنده سازى و دفع مواد زائد كمك شايانى مى كند اما بر خلاف مطالعه انجام گرفته، در گربه ماهى اروپايى سلول هاى جامى در بين چين هاى مخاطى روده به ندرت ديده شد. كيفيت مواد مخاطى

روده به طور کامل ارتباط مستقیمی با شرایط محیطی و هم چنین نوع عملکرد کانال تغذیه دارد (۱۵). نوع ماده موکوسی ترشح شده بر اساس گونه ماهیان و نیز مسیرهای مختلف دستگاه گوارش متفاوت می‌باشد (۲۳). تعداد سلول‌های جامی ابتدای روده در ماهی کپور نقره‌ای در گروه تیمار بیشتر از گروه شاهد و اختلاف معناداری بین دو گروه مشاهده گردید اما در سه گونه دیگر تعداد سلول‌های جامی ابتدای روده در گروه شاهد بیشتر از گروه تیمار اما بین دو گروه اختلاف معناداری مشاهده نگردید. با مطالعه بر روی اثرات هیستوپاتولوژیک کلرید جیوه بر بچه تاسماهی ایرانی *Acipenser persicus* کاهش تعداد سلول‌های جامی در سه قسمت روده توسط محققین گزارش شد. محققین نقش افزایش این سلول‌ها و مخاط ترشح شده از آن‌ها به ویژه در این قسمت از روده را افزایش نیاز به غشاء محافظ و روان سازی اپی تلیوم برای سهولت حرکت مواد غذایی در حال گوارش ذکر کردند (۳۲). مطابق یافته اخیر در مطالعات جایگزینی جیره، که با جایگزینی آرد ماهی توسط کنجاله سویا در جیره غذایی ماهی ازون برون انجام پذیرفت، *Acipenser stellatus* افزایش و تراکم تعداد سلول‌های جامی درون بافت روده را گزارش کردند. هم چنین با مطالعه تأثیر جایگزینی آرد ماهی توسط آرد سویا در جیره غذایی ماهی پاکوی قرمز *Piaractus brachypomus* تفاوتی در تعداد سلول‌های جامی گزارش نکردند (۵). نیز Raji و Norouzi در سال ۲۰۱۰ با مطالعه تأثیر انواع تغذیه بر پایه کمپوست تهیه شده از مواد با پایه گیاهی افزایش تعداد سلول‌های جامی درون بافت لوله گوارشی را گزارش کردند (۲۸). با توجه به نتایج به دست آمده از ضخامت اپی تلیوم روده می‌توان گفت که کمپوست باعث افزایش اپی تلیوم به ویژه در قسمت میانی روده شده و قابلیت جذب مواد غذایی را افزایش داده است و این مؤید اثر مثبت کمپوست در این قسمت می‌باشد که با

مطالعات Caballero و همکاران در سال ۲۰۰۳ که با بررسی دستگاه گوارش آزاد ماهیان دریای خزر *Salmo truttacaspis* در اثر تغذیه با سطوح مختلف اسیدهای چرب ضروری و ویتامین E جیره مطابقت دارد (۹). ضخامت اپی تلیوم انتهای روده در چهار گونه ماهی مدنظر در دو گروه تیمار و شاهد سنجیده شد که نتایج نشان دادند همانند ضخامت اپی تلیوم ابتدای روده ماهی کپور نقره‌ای، کپور سرگنده و کپور علفخوار ضخامت در گروه شاهد بیشتر از گروه تیمار بوده و اختلاف در هر سه ماهی معنادار بود. هم چنین در ماهی کپور معمولی این میزان ضخامت در گروه تیمار بیشتر از گروه شاهد برخلاف سه گونه دیگر و دارای اختلاف معناداری است. احتمالاً کاهش ضخامت به دلیل کاهش عملکرد و جذب در انتهای روده فیتوفاگک، بیگک هد و آمور می‌باشد. Raskovic و همکاران در سال ۲۰۱۱ با مطالعه بر بافت‌شناسی کبد و روده گروهی از ماهیان تحت تأثیر تغذیه متفاوت کاهش ارتفاع سلول انتروسیت و کاهش ضخامت اپی تلیوم در ماهی تحت تأثیر جایگزینی پودر ماهی با پروتئین گیاهی را نشان دادند (۲۹). لایه عضلانی روده در این چهار گونه متشکل از فیبرهای عضلانی صاف که در دو طبقه حلقوی و طولی با ضخامت متفاوت قرار گرفته بود که این حالت برای ماهی‌های بنی *Sparus aurata* (۱۳) و گربه ماهی آمریکای جنوبی *Rhamdia quelen* (۱۷) نیز گزارش شده است. مطالعه ای بر روی روده عنبر ماهی نشان از وجود ۳ لایه عضلانی در سرتاسر آن بوده است (۳۳). در مورد ضخامت لایه عضلانی روده چهار گونه مشاهده شد که نازک‌ترین عضله در قسمت میانی روده و به سمت قسمت انتهایی روده بر ضخامت این لایه افزوده که با گزارش Abdulmanafi و همکاران در سال ۲۰۰۶ بر روی روده گوبی انجام پذیرفت هم‌خوانی دارد (۲). میزان ضخامت لایه عضلانی به ویژه در قسمت انتهایی روده در چهار

از این مقدار به طور معناداری باعث کاهش در تمامی فاکتورهای بافت شناختی روده خواهد شد (۲۴). در مجموع در مطالعه اخیر استفاده از کمپوست قارچ دکمه ایشان از تاثیر مثبت آن در قسمت های مختلف بافت روده نسبت به گروه شاهد بود زیرا ترکیبات موجود در کمپوست مصرفی قارچ دکمه ای باعث هماوری و دریافت آسان مواد غذایی در گونه های مورد مطالعه بوده است. محققین افزایش حجم و تعداد عده های غذایی را از عوامل تاثیرگذار در ترکیب ساختار روده در ماهی ذکر کرده اند (۳). به طوری که افزودن ماده غذایی سهل الوصول به عنوان یک روشی سودمند برای افزایش انرژی مصرفی در این ماهیان نتایج خوبی داشته است. با در نظر گرفتن این نکته که برای تشکیل ساختار بافت روده نیاز به دریافت کافی ماده غذایی می باشد اگر در رژیم غذایی ماهی کفایت ماده غذایی دریافتی مدنظر قرار گیرد سرعت این روند افزایش می یابد. هم چنین محققین ذکر کردند که علاوه بر نوع ماده غذایی دریافتی عوامل دیگری مانند ترکیب عناصر سازنده و ویتامین های موجود در آن (۲۷) که به ویژه در کمپوست مصرفی قارچ دکمه ای به خوبی لحاظ شده در ماده غذایی در تکامل چرخه سلولی و تولید سلول های جدید نقش قابل توجهی ایفا می کند (۹). کیفیت محصولات غذایی دریافتی توسط آبزیان از جنبه های مختلف به عوامل و پارامترهای بیولوژیکی و غیر بیولوژیکی زیادی وابسته می باشد (۸). تغذیه ماهی به واسطه اثر گذاری بر فاکتورهای مختلف از قبیل مورفولوژی ظاهری و ویژگی های ساختاری بافت کانال گوارشی ماهی را تحت تاثیر قرار داده و این پارامترها به طور اساسی از جیره غذایی متأثر می شوند (۱۲).

تشکر و قدردانی

از مسئولین محترم دانشگاه علوم و فنون دریایی خرمشهر به لحاظ حمایت مالی این پروژه در غالب پایان

گونه مورد مطالعه در دو گروه شاهد و تیمار نشان داد که در ماهی فیتوفاگک، بیگهد و کپور علفخوار ضخامت لایه عضلانی انتهایی روده در گروه شاهد بیشتر از گروه تیمار و در هر سه گونه دارای اختلاف معناداری بود ولی در ماهی کپور معمولی ضخامت این لایه در گروه تیمار بیشتر از گروه شاهد گزارش گردید. در تحقیقی مشابه در تغذیه با عصاره سیر بر روی ماهی خاویاری نتایج مشابهی همانند مطالعه اخیر گزارش گردید (۲۱). در این تحقیق بر اساس هیستومورفومتری طول پرزهای روده در چهار گونه مورد مطالعه از قسمت ابتدا به سمت انتهایی روده به صورت بارز در هر دو گروه کاسته شد که نتایج مشابهی در قزل آلائی رنگین کمان *Oncorhynchus mykiss* و سنجاکک ماهی *Stegastes fuscus* (۵) و گل ماهی *Pseudophoxinus antalyae* ارائه گردید (۳۴). هم چنین در مقایسه بین گروه های مورد مطالعه در این تحقیق طول پرز ابتدای روده در ماهی کپور نقره ای و بیگهد در گروه تیمار بیشتر از گروه شاهد و اختلاف معناداری را نشان داد. با توجه به این نتایج و مطالعات صورت گرفته می توان گفت کمپوست باعث افزایش طول چین های مخاط روده شده و باعث افزایش قابلیت جذب مواد غذایی شده است و این امر مؤید اثر مثبت کمپوست در این خصوص می باشد. در تعیین میانگین طول پرز در روده در ماهی کپور علفخوار و کپور معمولی کمپوست باعث کاهش طول پرز نسبت به گروه کود شیمیایی با اختلاف معنادار شد که با توجه به گونه ماهی و روش تغذیه قابل توجهی می باشد. هم چنین در یک تحقیق که به بررسی تاثیر سطوح مختلف آرد آزولا در جیره غذایی بر عملکرد رشد ماهی کپور معمولی پرداخته شد نشان دادند که با افزایش سطح آزولا در جیره غذایی کپور معمولی تا سطح یک پنجم جیره، تاثیر منفی بر عملکرد رشد نداشته ولی تاثیر آن بر روی دستگاه گوارش بچه ماهیان با افزایش سطح آزولا بیش

استخرهای مورد آزمایش به خاطر صبر، حوصله و زحمات بی دریغ شان در طی مدت زمان اجرای این پروژه نهایت تشکر و قدردانی به عمل می‌آید.

نامه کارشناسی ارشد تشکر می‌گردد. هم چنین از کارکنان زحمت کش و خدوم شرکت پرورش ماهیان گرمابی شهید احمدیان خرمشهر، مدیران و کارگران

منابع

1. Abdel-Hameid, N. A. (2009). A protective effect of calcium carbonate against arsenic toxicity of the Nile catfish, *Clarias gariepinus*. Turkish Journal of Fisheries and Aquatic Sciences, 9(2); 23-29.
2. Abdulmanafi, A. B., Liem, P. T., Van, M. V., Ambak, M. A. (2006). Histological ontogeny of the digestive system of marble goby (*Oxyeleotris marmoratus*) larvae. Journal of Sustain and Managing Science, 2; 79-86.
3. Aderolu, A. Z., Seriki, B. M., Apatira, A. L., Ajaegbo, C. U. (2010). Effects of feeding frequency on growth, feed efficiency and economic viability of rearing African catfish (*Clarias gariepinus*, Burchell 1822) fingerlings and juveniles. African Journal of Food Science, 4(5); 286-290.
4. Banankhojasteh, S. M. (2012). The morphology of the postgastric alimentary canal in teleost fishes: a brief review. International Journal of Aquatic Science, 3(2); 71-88.
5. Bhaskara, C., Wallace, S.N., Naisandra, B.S., Sathyabama, C. (2012). Morphohistology of the digestive tract of the damsel fish (*Stegastes fuscus*) (Osteichthyes: Pomacentridae). Journal Scientific World, 3; 787-316.
6. Bilard, R., Depshi, Z. H. (2002). Review of fish embryology. Translate by: Abedi M. Ghaemshahr Branch, Islamic Azad University Press, pp: 72-75.
7. Biswas, G., Thirunavukkarasu, A. R., Sundaray, J. K., Kailasam, M. (2010). Optimization of feeding frequency of Asian seabass Lates calcarifer) fry reared in net cages under brackish water environment. Aquaculture, 305; 26-31.
8. Brauge, C., Corraze, G., Medale, F. (1995). Effect of dietary levels of lipid and carbohydrate on growth performance, body composition, nitrogen excretion and plasma glucose levels in rainbow trout. Journal of Reproduction Nutrition Development, 35; 517-520.
9. Caballero, M. J., Izquierdo, M. S., Kjorsvik, E., Montero, D., Socorro, J., Fernandez, A. J. (2003). Morphological aspects of intestinal cells from gilthead seabream (*Sparus aurata*) fed diets containing different lipid sources. Aquaculture, 225(1); 325-340.
10. Carrasson, M., Grau, A., Dopazo, L.R., Crespo, S. (2006). A histological, histochemical and ultrastructural study of the digestive tract of *Dentex dentex* (Pisces, Sparidae). Journal of Histology and Histopathology, 21; 579-593.
11. Hardy, Z.J., Hardy, R.W., Usry, J.L. (2003). Plant protein ingredients with lysine supplementation reduce dietary protein level in rainbow trout (*Onchorhynchus mykiss*) diets, and reduce ammonia nitrogen and soluble phosphorus excretion. Aquaculture, 218; 553-565.
12. Deng, J., Mai, K., Ai, Q., Zhang, W., Tan, B., Xu, W. (2010). Alternative protein sources in diets for Japanese flounder paralich thysolivaceus (Temminck and Schlegel): II. Effects on nutrient digestibility and digestive enzyme activity. Aquaculture Research, 41; 861-870.
13. El-Bakary, N., El-Gammal, H. (2010). Comparative histological, histochemical and ultrastructural studies on the proximal intestine of flathead grey mullet (*Mugil cephalus*) and sea bream (*Sparus aurata*). Journal of Sciences, 8(4); 477-485.
14. Gabriel, U.U., Obomanu, F.G., Etori, O.S. (2009). Haematology plasma enzymes and organ indices of *Clarias gariepinus* after intramuscular injection with aqueous leaves extracts of *Lepidagathis alopecuroides*. African Journal of Biochemistry Research, 3(9); 312-316.
15. Goff, G. P., Murray, H. M.; Wright, G. M. (1996). A comparative histological and histochemical study of the post-gastric alimentary canal from three species of pleuronectid, the Atlantic halibut, the yellowtail flounder and the winter flounder. Journal of Fish Biolog, 48; 187-199.
16. Harpaz, S. (2005). L-carnitine and its attributed functions in fish culture and nutrition a review. Aquaculture, 249(1); 3-21.

17. Hernandez, D.R., Perez Gianceselli, M., Domitrovic, H.A. (2009). Morphology, histology and histochemistry of the digestive system of the south american catfish (*Rhamdia quelen*). International Journal of Morphology, 7; 51-56.
18. Holder, L., Tomos G., Cycro K. (2005). Upbringing of Carp and other farmed fish. Translate by: Khoshkholgh M.R. Gilan University Press, pp; 77-79.
19. Imtiaz, A. (2010). Effect of dietary niacin on growth and body composition of two Indian major carps, *Labeo rohita* and *Mrigala mrigala* (Hamilton), fingerlings based on dose-response study. Aquaculture International, 19; 567-584.
20. Kaiser, H., Collett, P.D., Vine, N.G. (2011). The effect of feeding regimen on growth, food conversion ratio and size variation in juvenile dusky Kob *Argyrosomus japonicus* (Teleostei: Sciaenidae). African Journal of Aquatic Science, 63(1); 83-88.
21. Lee, D.O., Ra, C.H., Song, Y.H., Kim, J. D. (2012). Effects of Dietary Garlic Extract on Growth, Feed utilization and whole body composition of juvenile sterlet sturgeon (*Acipenser ruthenus*). Asian-Australian Journal of Animal Science, 25(4); 577-583.
22. Liu, H., Wu, X., Zhao, W., Xue, M., Guo, L., Zheng, Y. (2009). Nutrients apparent digestibility coefficients of selected protein sources for juvenile Siberian (*Acipenser baerii* Brandt), compared by two chromic oxide analyses methods. Aquaculture Nutrition, 15(18); 25-34.
23. Lokesh, J., Fernandes, J.M., Korsnes, K., Bergh, O., Brinchmann, M.F., Kiron, V. (2012). Transcriptional regulation of cytokines in the different plant protein sources in Nile tilapia (*Oreochromis niloticus*) diets. Global Veterinaria, 2; 157-164.
24. Manoon, M.R., Hossain, M.D. (2011). Food and feeding habit of *Cyprinus carpio* var. *specularis*. Journal of Science Foundation, 9(2); 163-169.
25. Meng, Q., Shaoxiong, D., Xiaojing, X., Minghui, S., Yingzhe, Y., Yongquan, S. (2012). Ontogenetic development of the digestive system and growth in coral trout (*Plectropomus leopardus*). Aquaculture, 334; 132-141.
26. Nasopoulou, C., Stamatakis, G., Demopoulos, C.A., Zabetakis, I. (2011). Effects of olive pomace and olive pomace oil on growth performance, fatty acid composition and cardio protective properties of gilthead sea bream (*Sparus aurata*) and sea bass (*Dicentrarchus labrax*). Food Chemistry, 129; 1108-1113.
27. Oner, M., Atli, G., Calin, M. (2008). Changes in serum biochemical parameters of freshwater fish *Oreochromis niloticus* following prolonged metal (Ag, Cd, Cr, Cu, Zn) exposure. Environmental Toxicology and Chemistry, 27; 54-60.
28. Raji, A. R., Norouzi, E. (2010). Histological and histochemical study on the alimentary canal in Walking catfish (*Clarias batrachus*) and piranha (*Serrasalmus nattereri*). Iranian Journal of Veterinary Research, 11(3); 255-261.
29. Raskovic, B. S., Stankovic, M. B., Markovic, Z. Z., Poleksic, V. D. (2011). Histological methods in the assessment of different feed effects on liver and intestine of fish. Journal of Agricultural Sciences, 56(1); 87-100.
30. Sadekarpawar, S., Parikh, P. (2013). Gonadosomatic and hepatosomatic indices of freshwater fish *Oreochromis mossambicus* in response to a plant nutrient. World Journal of Zoology, 8(1); 110-118.
31. Sicuro, B., Barbera, S., Daprà, F., Gai, F., Gasco, L., Paglialonga, G. (2010). The olive oil by-product in 'rainbow trout *Onchorynchus mykiss* (Walbaum) farming: productive results and quality of the product. Aquaculture Research, 41; 475-486.
32. Srivastava, A.S., Oohara, I., Suzuki, T., Shenouda, S., Singh, S.N., Chauhan, D.P. (2004). Purification and properties of cytosolic alanine aminotransferase from the liver of two freshwater fish, (*Clarias batrachus*) and (*Labeo rohita*). Comparative Biochemistry and Physiology, 137(23); 197-207.
33. Vielma, J., Ruohonen, K., Gabaudan, J., Vogel, K. (2004). Top spraying soybean meal-based diets with phytase improves protein and mineral digestibilities but not lysine utilization in rainbow trout, *Oncorhynchus mykiss* (Walbaum). Aquaculture Research, 35; 955-964.
34. Witeska, M., Kosciuk, B. (2003). The changes in common carp blood after short-

term zinc exposure. Environmental Science and Pollution Research, 10(5); 284-286.



The Impact of Spent Mushroom Compost and Fertilizer on Changes of Intestinal Tissue of Cultured Warm Water Species

Kh. Roshanfekar¹, **R. Abdi**², M. A. Salari Aliabadi², Z. Basir³

1. Master of Department of Marine Biology, Faculty of Marine Science, Khorramshahr University of Marine Science and Technology

2. Associate Professor of Department of Marine Biology, Faculty of Marine Science, Khorramshahr University of Marine Science and Technology. **abdir@kmsu.ac.ir**

3. Assistant Professor of Department of basic Science, Faculty of Veterinary Medicine, Shahid Chamran University of Ahvaz

Received: 2018.21. 8

Accepted: 2018.27.10

Abstract

Introduction & Objective: Breeding carp species included common carp, grass carp or amor, silver carp or phytophagous and bighead. This study has been done on impact of button mushroom compost as an alternative and fertilizer on tissues structure of four cultured warm water species.

Material and Method: For this purpose juveniles a month with an average weight of 69.60 ± 1.28 g for two months in six pools were fed with button mushroom compost and fertilizers in warm water fish culture at Shahid Ahmadian Khorramshahr. During breeding, treatment groups and control were fed by button mushroom compost and chemical fertilizer. At the end of the stipulated time and biometrics, 5 millimeter tissue samples removed from primary, middle and end part of the intestine. Then routine procedure of tissue preparation was done and sections staining with (H & E), studied by light microscope equipped with Dinolite lens.

Results: The results indicated an increase in the number of mucus cells in common carp and silver carp in the treatment group, an increase in the thickness of epithelium in the bighead in the control group, an increase in muscle layer thickness in grass carp and silver carp in the control group and an increase in the length of villi in bighead and silver carp in the treatment group with compost ($p < 0.05$).

Conclusion: Therefore, it can be reported that in the recent study, the use of compost, has a positive effect on various parts of the intestinal in most cultured warm water species, because the compounds in it make the food easy to get in the species has been studied. For this purpose, compost can be used as a suitable alternative for enrichment in cultured warm water species.

Keywords: *Spent Mushroom Compost, Fertilizer, Intestine, Development.*