

## اثرات عصاره آبی گیاه اسطوخودوس (*Lavendula officinalis*) بر روی رحم

### موش ماده بالغ Balb/C

فاطمه سهیلی<sup>۱</sup>، پروین تراب زاده<sup>۲</sup>، مینا رضانی<sup>۳</sup>

۱- کارشناسی ارشد، گروه زیست شناسی (تکوین جانوری)، دانشگاه آزاد اسلامی واحد کرج، البرز، ایران.

۲- استادیار گروه زیست شناسی (تکوین جانوری)، دانشگاه آزاد اسلامی واحد کرج، البرز، ایران. [p.torabzadeh@gmail.com](mailto:p.torabzadeh@gmail.com)

۳- دانشیار، گروه زیست شناسی (تکوین جانوری)، دانشگاه آزاد اسلامی واحد تهران مرکز، تهران، ایران.

تاریخ دریافت: ۹۵/۱۰/۲۲ تاریخ پذیرش: ۹۶/۱/۲۵

### چکیده

زمینه و هدف: عصاره آبی گیاه اسطوخودوس علاوه بر خواص آرام بخش، در درمان قند خون و افسردگی موثر بوده و دارای خواص آنتی اکسیدانی و ضد میکروبی می باشد. تاکنون اثر این گیاه، بر روی سیستم تولید مثلی مورد بررسی قرار نگرفته شده است. هدف از این پژوهش، بررسی اثرات عصاره آبی گیاه اسطوخودوس بر روی رحم موش Balb/C می باشد.

روش کار: این مطالعه بر روی ۶۵ موش ماده بالغ Balb/C انجام گردید. پس از تهیه عصاره آبی گیاه، آزمایش با انتخاب دوزهای ۱۲، ۱۸ و ۲۶ g/kg.bw و ادامه یافت و تزریق طی ۱۲ روز به صورت درون صفاقی انجام گرفت. فردای آخرین روز تزریق، رحم تمامی موش ها خارج و در فرم آلدئید ۱۰٪ تثبیت و پس از مراحل مختلف تهیه بافت نمونه ها با رنگ انوزین و هماتوکسیلین رنگ آمیزی شدند. طی بررسی های میکروسکوپی و میکروسکوپی تغییراتی در رحم و بافت رحمی مشاهده شد. نتایج هم زمان با گروه های تجربی (هر گروه ۱۵ موش)، گروه کنترل (عدم تزریق: ۱۰ موش) و شام (تزریق سرم فیزیولوژی: ۱۰ موش) مقایسه شدند. برای مقایسه گروه ها از تست Duncan سطح معنی داری در آنالیز  $P < 0/05$  و  $P < 0/001$  در نظر گرفته شد.

یافته ها: در مقایسه نتایج گروه های تجربی با گروه شام و کنترل، کاهش معنی داری  $P < 0/05$  و  $P < 0/001$  در تعداد غدد ترشچی رحم، قطر رحم و ضخامت لایه های رحمی آندومتر، میومتر و پریمتر مشاهده گردید.

نتیجه گیری: به طور کلی می توان گفت مصرف گیاه اسطوخودوس در دوز بالا، اثر تخریبی بر روی رحم داشته و استفاده از آن می تواند خطر آفرین باشد.

واژه های کلیدی: اسطوخودوس، رحم غدد ترشچی رحم، موش.

### مقدمه

زیان باری نیز هستند که مورد مطالعه و پژوهش قرار نگرفته اند. امروزه داروی گیاهی به اشکال مختلف و با کیفیت مناسب وجود دارد که از نظر دارویی و خواص درمانی و مهم تر از آن از نظر عوارض جانبی احتمالی مورد بررسی قرار گرفته شده است (۹). یکی از مشکلات بزرگ در مورد استفاده از گیاهان، باورهای نادرست مردم در مورد بی ضرر بودن و اثرات درمانی بدون عوارض جانبی در رابطه با گیاهان دارویی می- باشد، اما پژوهش های مختلف نشان دهنده این است که بسیاری از گیاهان علاوه بر داشتن فواید درمانی

امروزه تعداد زیادی از مراکز تحقیقاتی جهان، با توجه به نقش گیاهان دارویی و تاثیرات قابل توجه مصرف داروهای گیاهی و هم چنین امتیازات غیرقابل انکاری که نسبت به داروهای شیمیایی دارند، تحقیقات همه جانبه بر روی گیاهان را در دستور کار خود قرار داده اند. استفاده از گیاهان به عنوان دارو از دیر باز در ایران و جهان مرسوم بوده و تاثیرات مفید آن نیز شناخته شده است، اما با این حال برخی از گونه های گیاهی علاوه بر دارا بودن اثرات مفید به مراتب دارای اثرات

گیاهان معطر از جمله اسطوخودوس می تواند در بهبود نشانه های آلزایمر موثر باشد (۸). از این گیاه در داروهای ضد اضطراب استفاده های زیادی به عمل می آید و خاصیت آنتی اکسیدانی نیز دارد (۱۲). اثرات آرام بخشی آن در تحقیقی که توسط Woronuk و همکاران او در سال ۲۰۱۱ انجام شده و هم چنین در مطالعات Vanderploeg و همکارانش در سال ۲۰۱۰ تایید شده است (۱۷، ۱۸). از جمله عوارض جانبی گزارش شده این است که در موارد بسیار محدود، ممکن است تماس گیاه با بدن ایجاد درماتیت پوستی نماید و هم چنین ممکن است اثر آرام بخش و خواب آوری داروهای مغز و اعصاب را در صورت هم زمانی مصرف، افزایش دهد (۱۵). از دلایل عمده انتخاب این گیاه علاوه بر کاربردهای فراوان درمانی و سهولت در جمع آوری و مراحل تهیه عصاره می توان به فعالیت استروژنیک گیاه اسطوخودوس (۶) که به دلیل وجود آلکالوئیدهای موجود در این گیاه می باشد (۱۹) و نیز خاصیت قاعده آور بودن آن می توان اشاره نمود (۱۳). در پژوهش Benbelaid و همکارانش در سال ۲۰۱۲ این گیاه به عنوان ماده ضد عفونی کننده معرفی شده است (۲) که می توان در ضد عفونی کردن زخم ها، سوختگی ها، نیش حشرات به کار برده شود. البته در دامپزشکی برای کشتن شپش ها و دیگر حیوانات انگلی نیز استفاده می گردد (۳). در مطالعه ای Ala Issa و همکارانش در سال ۲۰۱۱ بیان نمودند، اسطوخودوس در کنترل دیابت نیز موثر است (۱). از آن جا که بسیاری از زنان برای پیشگیری از بارداری، از ترکیبات و جوشانده های گیاهی استفاده می کنند (۷). لذا در این تحقیق سعی شده تا اثرات گیاه اسطوخودوس بر روی تغییر وضعیت رحم و غدد ترشحی رحم موش ماده بالغ Balb/C مورد بررسی قرار گیرد و بهتر است افراد با داشتن آگاهی های لازم در مورد فرآورده های به دست

دارای اثرات خطرناکی نیز می باشند که حتی در برخی از موارد مصرف بی رویه یا اشتباه گیاهان به عنوان دارو، خطر مسمومیت و مرگ را به دنبال داشته است. کشور ایران به موجب وجود شرایط مناسب برای رشد انواع مختلف گیاهان، پوشش مناسب و کم نظیری از گیاهان را دارا می باشد که از میان این گیاهان، بسیاری به عنوان گیاه دارویی در طب سنتی شناخته شده اند و مردم برای درمان بیماری های مختلف این گیاهان را با روش های متفاوت از قبیل جوشانده، خوراکی و خشک شده مورد استفاده قرار می دهند. گیاه اسطوخودوس یا لاواندولا سرده ای مشتمل از ۳۰ گونه مختلف و از خانواده نعنائیان (Labiata) می باشد (۴). اسطوخودوس در بیشتر نقاط دنیا به صورت خودرو می روید که به عنوان داروی گیاهی از دیر باز تاکنون، مورد استفاده قرار گرفته شده است (۱۰). مواد موثره آن باتوجه به ساختمان شیمیایی، به دسته های مختلفی از جمله روغن های اسانس، آلکالوئیدها، فلاونوئیدها، ترکیب های فنی، تانن ها تقسیم شده اند (۱۲). از مهم ترین مواد تشکیل دهنده اسانس آن می توان به Linalool با فرمول شیمیایی  $C_{10}H_{18}O$ ، Asetat- linalyl با فرمول شیمیایی  $C_{12}H_{20}O_2$  و Cineole ۱ و ۸ با فرمول شیمیایی  $C_{10}H_{18}O$  اشاره نمود (شکل ۱). اسطوخودوس برای بسیاری از امراض مفید است و مصرف آن موجب تقویت عملکرد دستگاه عصبی می شود و در بهبود ضعف عمومی و اختلالات خواب موثر است. البته کمپرس جوشانده ی این گیاه در تسکین دردهای ناشی از کوفتگی ها و ضرب دیدگی ها مفید بوده و اثرات تسکین دهنده آن در تحقیقات Soc و همکارانش در سال ۱۹۹۲ تایید شده است و در کاهش التهاب و سوزش محل گزش حشرات هم می تواند نقش موثری داشته باشد (۱۵). Holmes و همکارانش در سال ۲۰۰۲ اظهار داشتند روغن های

صاف شدن مجدد در دمای ۵۰-۶۰ درجه سانتی گراد تغلیظ گردید تا حجم نهایی آن به ۲۰ میلی لیتر برسد (۹، ۵). در این حالت هر میلی لیتر از محلول تهیه شده عصاره، حاوی ۱/۵ گرم پودر گیاه است (۱۴).

#### مدل آزمایشگاهی مورد استفاده در تحقیق

در این مطالعه تجربی ۶۵ سر موش به طور تصادفی به ۵ گروه گروه کنترل (عدم تزریق: ۱۰ موش)، گروه شم (تزریق سرم فیزیولوژی: ۱۰ موش) و ۳ گروه با ۱۵ موش تجربی تقسیم شدند. تمامی گروه‌ها از لحاظ نوع آب و غذا و تمامی شرایط زندگی یکسان بودند. بر اساس منابع و مقالات بررسی شده دوزهای مصرفی موثر از عصاره گیاهی برای موش های Balb/C در محدوده ی وزن ۲۴ تا ۲۸ گرم بین ۶ تا ۱۸ g/kg.bw بوده بنابراین آزمایش با انتخاب دوزهای ۶ g/kg.bw ، ۱۲ و ۱۸ ادامه یافت (۹). تزریق طی ۱۲ روز به صورت درون صفاقی انجام گرفت. در این پژوهش از موش های کوچک آزمایشگاهی نژاد Balb/C استفاده شده زیرا مانند انسان مواد شیمیایی را از جفت عبور داده و دارای سیر تکوینی مشابهی با انسان می باشد. کوچکی اندازه، کوتاه بودن دوره ی بارداری و ایجاد جنین های متعدد در هر بار زایمان از مزایای استفاده از این نوع نژاد در کار تحقیقاتی مورد نظر بود. این موش های کوچک آزمایشگاهی از موسسه سرم و واکسن سازی حصارک کرج خریداری و با رعایت شرایط حرارتی  $21 \pm 2$  درجه سانتی گراد و پرپود نوری ۱۲ ساعت شب و ۱۲ ساعت روز با رطوبت ۵۰ تا ۶۰ درصد به مدت دو هفته برای سازش با شرایط محیطی جدید در قفس های مخصوص موش کوچک آزمایشگاهی در اتاق حیوانات دانشگاه کرج نگهداری شدند. قفس موش ها هر هفته به طور مرتب شست و شو و ضد عفونی گردیدند. به منظور تعیین نمودن روزهای مشخص حاملگی، موش های نر و ماده بالغ ۲/۵ تا ۳ ماهه با وزن

آمده از این گیاه بتوانند به بهترین نحو از آن استفاده کنند. با توجه به اثرات مفید این گیاه از جمله اثر ضد درد، ضد آلزایمر (تقویت کننده حافظه)، ضد آریتمی، ضد میکروب، ضد تشنج، ضد التهاب، ضد روماتیسم، ضد عفونی کننده، ضد اسپاسم، ضد ویروس، ضد اضطراب، ضد نفخ، ضد اسهال، ادرار آور، قاعده آور، کاهنده قند خون، خواب آور، هضم کننده، مقوی اعصاب، آرام بخش، مقوی معده، صفرا آور و خاصیت آنتی اکسیدانی و بسیاری از خواص دیگر (۱۹)، تاکنون مطالعه ای در مورد اثر عصاره گیاه اسطوخودوس بر روی رحم انجام نشده است و با توجه به مصرف عصاره و جوشانده این گیاه برای درمان، نیاز به مطالعه و پژوهش بیشتری در رابطه با اثرات این گیاه بر روی سیستم تولید مثل جنس ماده است. بنابراین هدف اصلی این پژوهش، بررسی اثرات عصاره آبی گیاه اسطوخودوس بر روی رحم موش ماده بالغ Balb/C میباشد.

#### مواد و روش ها

##### تهیه ی عصاره آبی گیاه اسطوخودوس

در خرداد ماه ۱۳۹۴ این گیاه با توجه به گونه مورد مطالعه در محوطه دانشگاه آزاد کرج شناسایی و قسمت های هوایی آن زمانی که دارای سر شاخه های گلدار بودند، جمع آوری شد. ابتدا در شرایط تاریکی و عاری از رطوبت، گیاه خشک و توسط آسیاب برقی، پودر و مقدار ۳۰ گرم از این پودر به ۳۰۰ میلی لیتر آب مقطر در حال جوش اضافه و سوسپانسیون حاصل را به مدت ۱۰ دقیقه غوطه ور گردید. به مدت یک ساعت در دمای ۵۰ درجه سانتی گراد به آرامی جوشیده، سپس جوشانده با گاز استریل صاف و صاف شده با کاغذ صافی وات من شماره ۴ دوباره صاف گردید. محلول حاصل به مدت ۲۰ دقیقه در سانتریفیوژ با دور ۴۰۰۰ سانتریفیوژ شد. محلول به دست آمده پس از

۲۴ تا ۲۸ گرم برای آمیزش به روش پلی گامی در قفس های ویژه موش های کوچک آزمایشگاهی قرار داده و با مشاهده درپوش واژنی، که روز صفر بارداری در نظر گرفته می شود، موش های ماده را از موش های نر جدا نموده و در قفس های جداگانه ای نگهداری شدند.

### روش انجام آزمایش

به منظور بررسی اثرات عصاره آبی گیاه اسطوخودوس بر روی رحم موش، از این عصاره آبی برای تزریق به سه گروه تجربی در دوزهای مختلف استفاده شد. در ابتدا حداکثر دوز مورد نظر را انتخاب و با تزریق دوز ۱۸ g/kg.bw از عصاره فوق به مدت ۱۵ روز به ۴ موش ماده هیچ گونه مرگی مشاهده نگردید و در نتیجه بدون نگرانی از کشنده بودن عصاره، دوز-های ۱۸، ۱۲، ۶ g/kg.bw برای تزریق به موش ها انتخاب شدند (۹). در انجام کلیه آزمایش ها، از موش-های ماده بالغ ۱۰ هفته ای با وزن ۲۴ تا ۲۶ گرم استفاده گردید. هم زمان با گروه های تجربی، گروه کنترل و شاهد (شم) نیز برای مقایسه ی جواب ها در نظر گرفته شد. تزریقات به صورت داخل صفاقی به صورت دوره ای در هر دو سمت بدن (یک روز سمت راست و روز بعد سمت چپ) صورت گرفت. در تمام تجربیات انجام شده به گروه شم همان مقدار سرم فیزیولوژی به صورت درون صفاقی تزریق شد. کلیه تزریقات در ۱۲ روز پی در پی بعد از تهیه عصاره تازه، انجام گرفت. پس از تزریق عصاره آبی (۱۸ g/kg.bw) در موش ها علائمی نظیر انقباض شدید عضلات ناحیه شکم و کشیدگی شدید عضلات پا به خصوص در موش هایی مشاهده گردید، این علائم بین ۲۰ تا ۴۰ دقیقه بعد از تزریق به تدریج رو به کاهش نهاد و در حدود ۱ ساعت بعد از تزریق به حالت طبیعی بر می گردد. فردای آخرین روز تزریق، تمامی موش ها تشریح شده و رحم آن ها برای مطالعات بیشتر به دقت از داخل بدن خارج

گشته و پس از شست و شو در محلول سرم فیزیولوژی در فرم آلدئید ۱۰٪ جهت تثبیت قرار گرفته و پس از گذراندن مراحل آبگیری، شفاف کردن و آغستگی و برش گیری نمونه ها با رنگ انوزین و هماتوکیسلین مورد رنگ آمیزی قرار گرفتند. برای سنجش تعداد غدد ترشحاتی رحم، ده مقطع از بافت رحم از هر گروه جدا سازی شده و غدد ترشحاتی که در آندومتر قرار داشت شمرده شد.

### روش تهیه سرم خون برای سنجش هورمون های

#### جنسی

بعد از انجام تزریقات، موش های ماده تجربی و کنترل را با کلروفورم بیهوش و با وارد کردن سرنگ انسولین به ناحیه قفسه سینه و قلب، خون گیری انجام گردید. جهت جلوگیری از همولیز، با جدا کردن سر سرنگ، خون به آرامی درون میکروتیوپ های ۱/۵ میلی لیتری ریخته شده و به مدت یک ساعت در دمای ۳۲ درجه سانتی گراد برای لخته شدن و تهیه سرم قرار می گیرد. سپس به مدت ۵ دقیقه با ۳۰۰۰ دور در دقیقه نمونه ها سانتریفیوژ قرار و سرم خون درون میکروتیوپ های یک میلی لیتری در ۱۸- درجه سانتی گراد تا سنجش هورمون های جنسی استرادیول و پروژسترون نگهداری شدند. کلیه سرم ها با قرار گرفتن در دمای اتاق به مدت نیم ساعت از حالت فریز در آمده و توسط دستگاه وایداس و کیت های هورمونی استرادیول و پروژسترون مخصوص وایداس که به مدت نیم ساعت از یخچال خارج شده و در دمای محیط قرار گرفته اند، به روش ELFA مورد سنجش هورمونی قرار گرفتند. برای این کار از دستگاه مینی وایداس استفاده شده است.

### تحلیل آماری

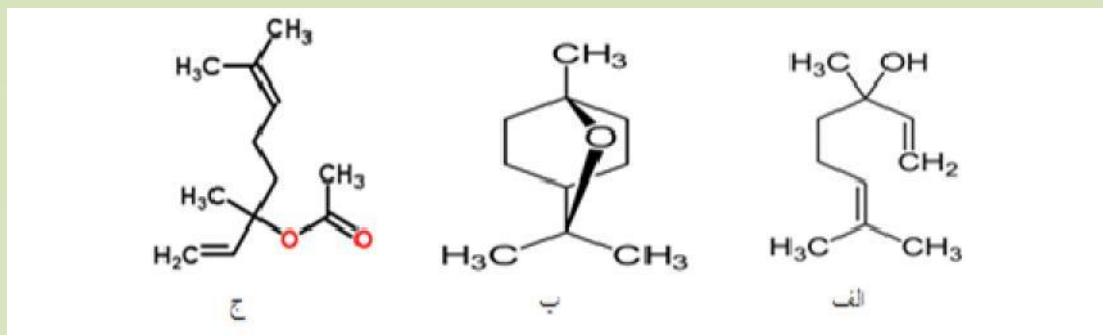
پس از انجام اندازه گیری های لازم و ثبت اطلاعات داده ها از تمامی مراحل آزمایشات به دست

رحم در هر ۳ گروه قابل رویت است (شکل ۲، نمودار ۱). در این مشاهدات مشخص شد هر یک از شاخه های رحم باریک شده و احتمالاً دیگر قابلیت باروری نخواهند داشت، نیز خون ریزی های داخلی در نقاط مختلف شاخه های رحمی در گروه های تجربی در مقایسه با گروه کنترل نیز وجود داشت. به دلیل این که در تصاویر (شکل ۲) رحم کنترل و شم تفاوتی دیده نشد، فقط تصویر گروه کنترل، برای مقایسه با گروه های تجربی در نظر گرفته شده است (فلش های قرمز نشان دهنده تغییرات رحم نسبت گروه کنترل است، در نمونه های گروه های تجربی رحم باریک شده و یا خون ریزی داشته است).

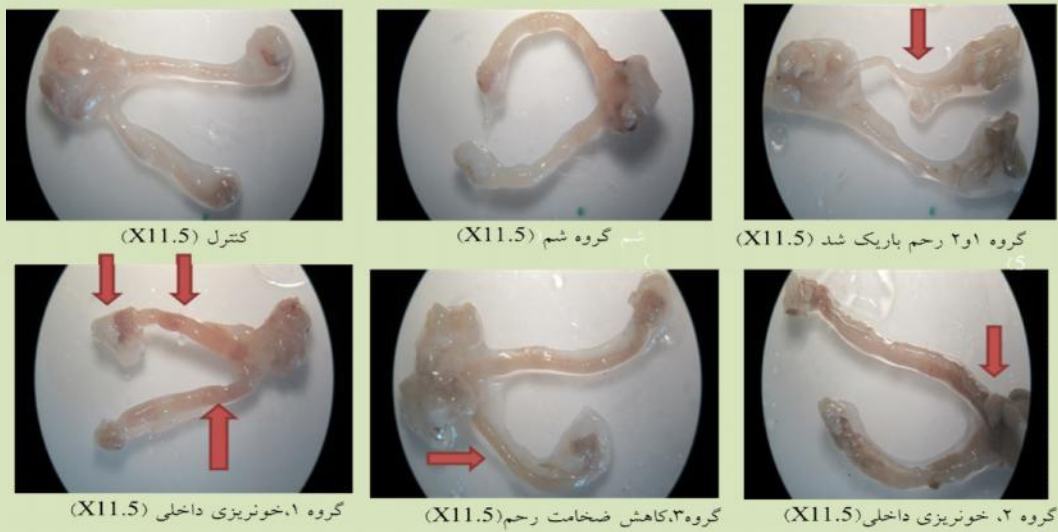
آمده و برای مقایسه گروه ها با یکدیگر از روش ANOVA و تست Duncan در سطح معنی داری ۰/۰۵  $P <$  و  $P <$  ۰/۰۰۱ برای رسم نمودار از برنامه نرم افزار SPSS ۲۰، استفاده گردید.

### نتایج

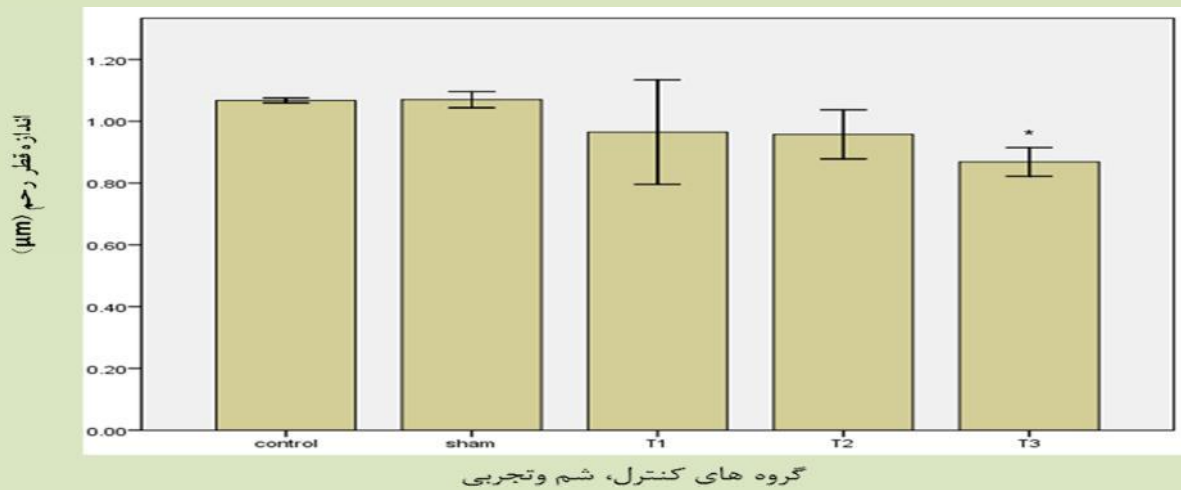
طی بررسی های ماکروسکوپی تغییراتی در رحم و در بررسی های میکروسکوپی تغییراتی در بافت رحمی، تعداد غدد ترشحاتی رحم، قطر رحم و ضخامت لایه های رحمی آندومتر، میومتر و پریمتر موش های تجربی مشاهده شد. با توجه به مشاهدات ماکروسکوپی از رحم دو شاخه ی موش که با استریو میکروسکوپ صورت گرفته، مشخص شد که تزریق عصاره آبی اسطوخودوس در گروه های تجربی سبب کاهش معنی دار در قطر رحم شده است؛ این کاهش در اندازه قطر



شکل ۱- فرمول شیمیایی ترکیبات موثر اسطوخودوس الف. Linalool ب. Asetat-linalyl ج. Cineole ۸۱ (۱۳)



شکل ۲-مقایسه اثر عصاره آبی اسطوخودوس بر تغییرات میکروسکوپی رحم دو شاخه ی موش در گروه های کنترل و تجربی  
 فلش قرمز نشان دهنده ی باریک و بسته شدن دو شاخه ی رحم می باشد.

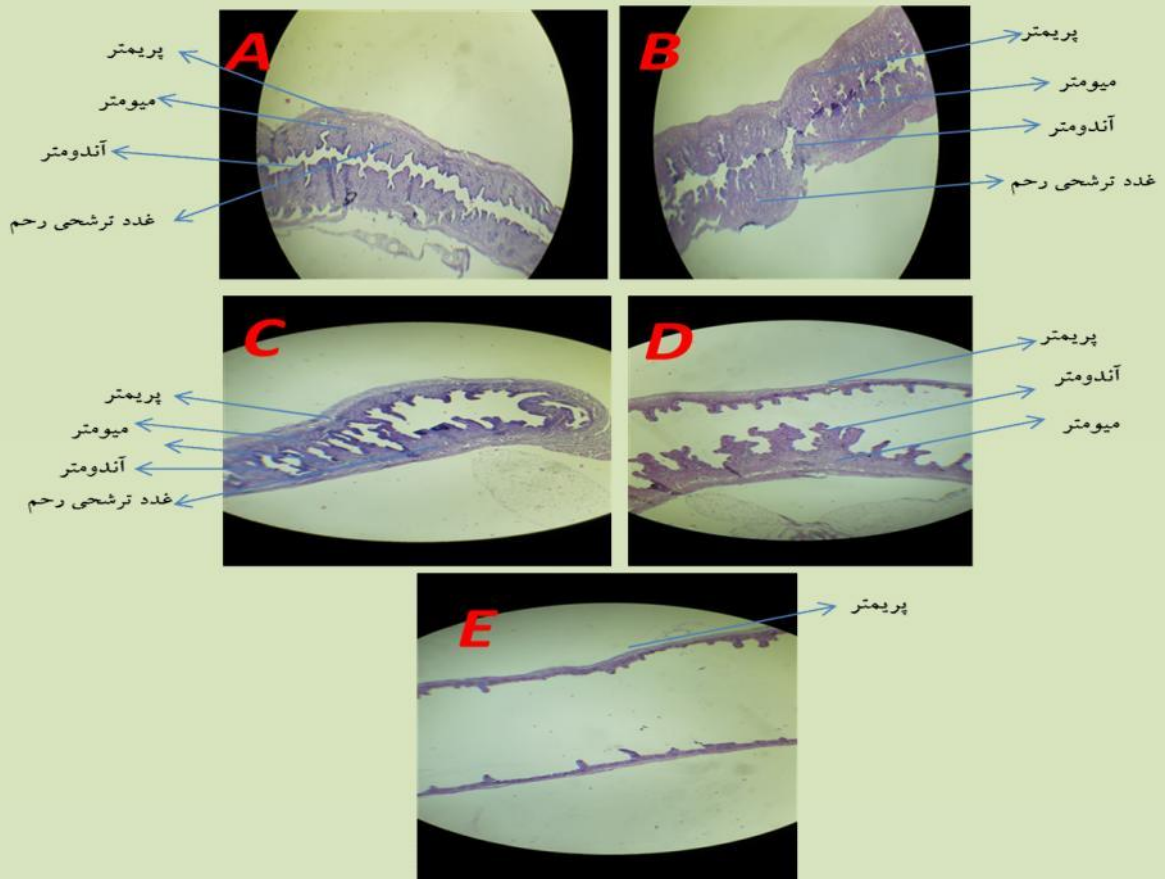


نمودار ۱- مقایسه اثر عصاره آبی اسطوخودوس بر قطر رحم در گروه های مختلف

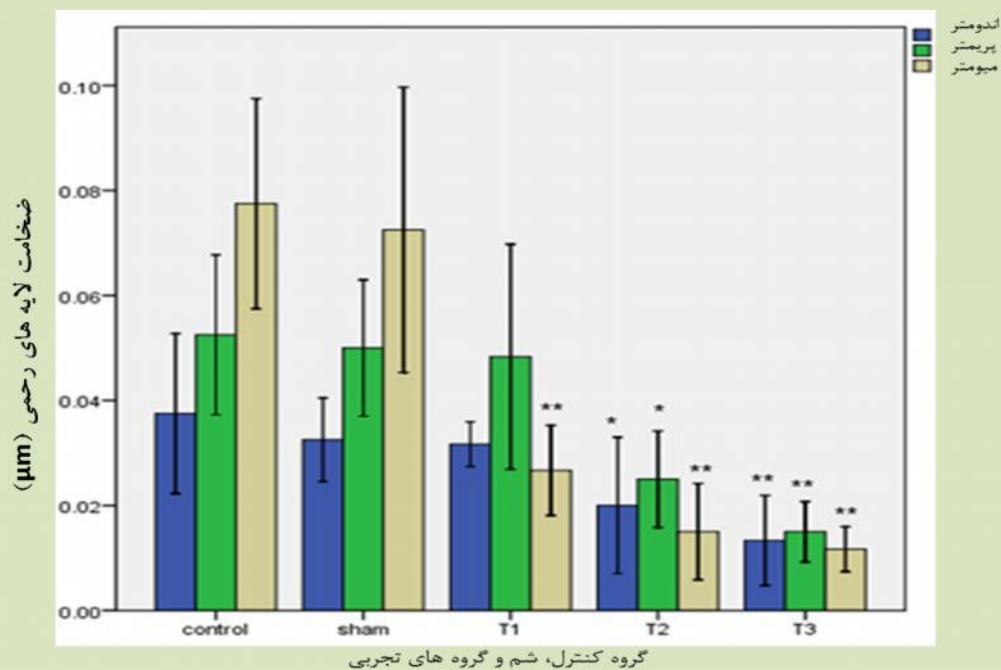
\* نشان دهنده معنی دار بودن اختلاف اندازه رحم گروه تجربی ۳ نسبت به شاهد است.

سبب کاهش معنی دار در ضخامت لایه های رحمی از جمله آندومتر، میومتر و پریمتر شده است؛ این کاهش ضخامت در هر ۳ گروه قابل رویت می باشد (شکل ۳، نمودار ۲).

در اندازه گیری قطر رحم مشخص گردید که قطر بزرگ رحم در تمامی گروه ها کاهش یافته ولی این کاهش فقط در گروه تجربی ۳ نسبت به گروه کنترل و شم معنی دار است ( $P < 0/05$ ) (نمودار ۱). در تصاویر برش بافتی رحم کنترل و شم تفاوتی دیده نشد اما تزریق عصاره آبی اسطوخودوس در گروه های تجربی



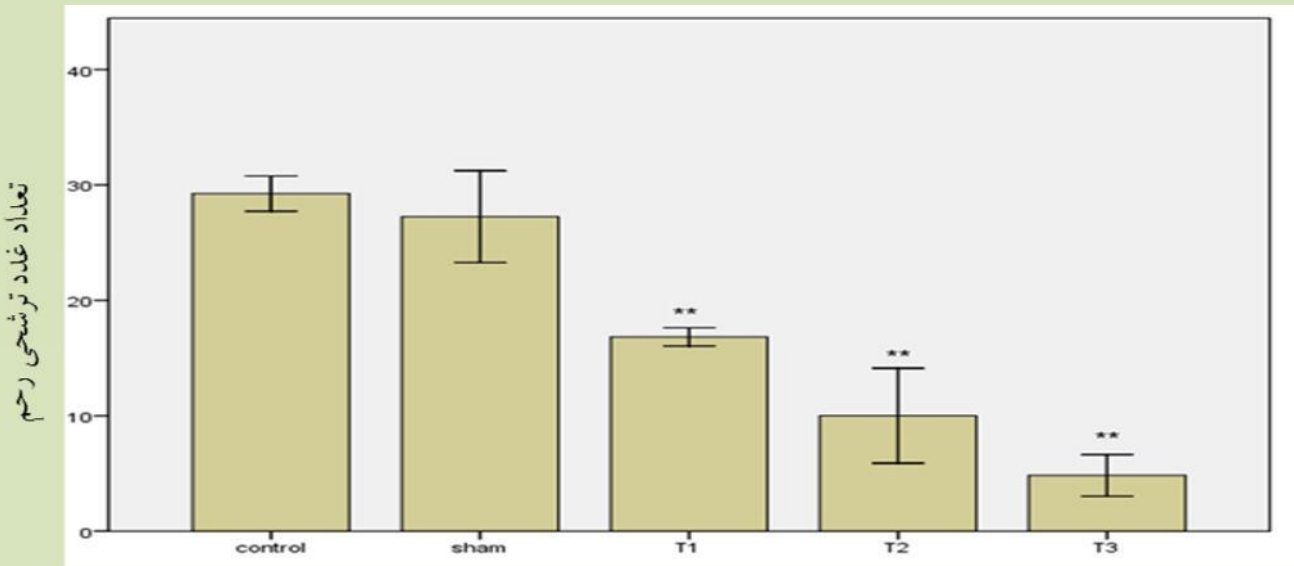
شکل ۳- مقایسه اثر عصاره آبی اسطوخودوس بر تغییرات میکروسکوپی بافت رحم موش در گروه های مختلف (X40) گروه کنترل (A)، شم (B) گروه های تجربی (C)T1، (D)T2 و (E)T3



نمودار ۲- مقایسه اثر عصاره آبی اسطوخودوس بر تغییرات ضخامت لایه های مختلف رحم در گروه های مختلف اختلاف معنی دار در سطوح: \* $p < 0/05$ ، \*\* $p < 0/001$

سطح استرادیول و کاهش پروژسترون خون در تمامی گروه ها مشاهده گردید ولی این تغییرات هورمونی نسبت به گروه کنترل و شم معنی دار نبوده است (نمودار ۴).

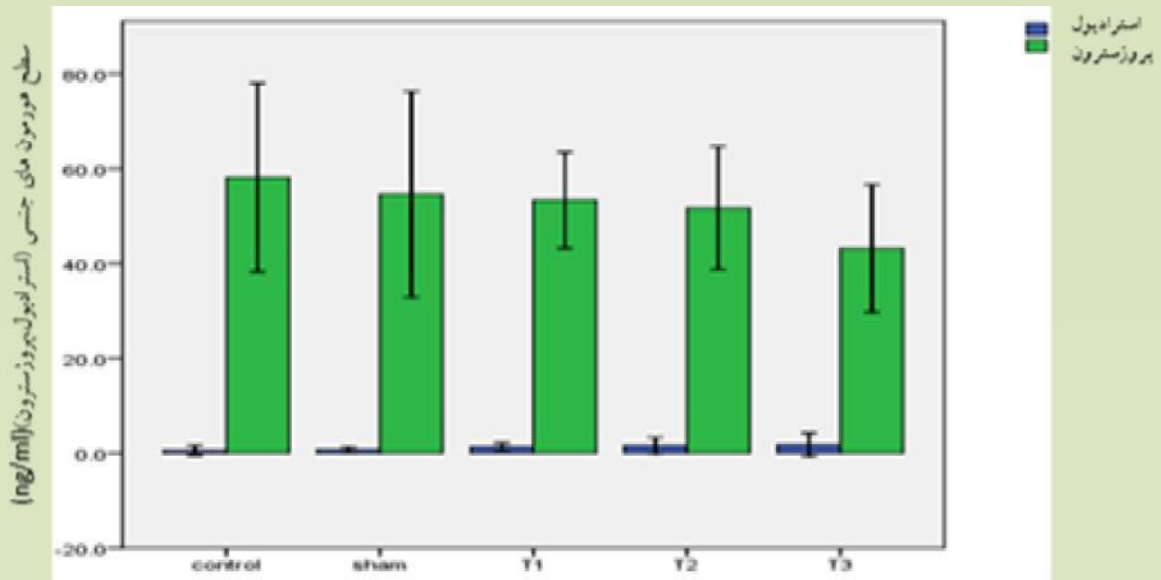
در شمارش تعداد غدد ترشچی رحم، مشخص شد که در تمامی گروه ها، تعداد غدد ترشچی رحم نسبت به گروه کنترل و شم کاهش معنی داری داشته است ( $P < 0.001$ ) (نمودار ۳). در بررسی های آماری تغییرات هورمون استرادیول و پروژسترون، افزایش



گروه های کنترل، شم و تجربی

نمودار ۳- مقایسه اثر عصاره آبی اسطوخودوس بر تغییرات تعداد غدد ترشچی رحم در نمونه های کنترل، شم و تجربی

$P < 0.001$  : \*\* ,  $P < 0.05$  : \*



گروه های کنترل، شم و تجربی

نمودار ۴- مقایسه اثر عصاره آبی اسطوخودوس بر تغییرات سطح هورمون های جنسی استرادیول و پروژسترون در گروه های مختلف



## بحث و نتیجه گیری

در تفسیر نتایج و مشاهدات که توسط استریو میکروسکوپ و میکروسکوپ نوری انجام شده است، تغییرات بافتی از جمله کاهش اندازه ی قطر رحم در موش مشاهده گردید (شکل ۲، نمودار ۱) که این کاهش در ضخامت لایه های آندومتر، میومتر و پریمتر رحم در گروه های تجربی دیده شده است (شکل ۳، نمودار) و نتایج آماری، کاهش غدد ترشحاتی رحم را نیز در گروه های تجربی نسبت به گروه کنترل و شم نشان داده است (نمودار ۳). یکی از عوامل مهم و اصلی نازایی در زنان مربوط به مشکلات رحمی و عوامل سرویکال می باشد. برای توجیه علل افزایش ناباروری با مصرف این گیاه می توان این گونه بیان کرد که در نمونه های تزریقی، عصاره آبی گیاه اسطوخودوس موجب کاهش قطر رحم، ضخامت لایه های رحمی و تعداد غدد ترشحاتی رحم شده که می تواند امکان باروری را کاهش دهد و احتمالاً اختلالاتی در انتقال تخمک به رحم و سیکل های جنسی و به هم ریختگی سطوح هورمونی به وجود آورده که می تواند سیستم تولید مثلی موش را تحت تاثیر قرار دهد و دوره باروری را نیز دچار اختلال کند (۱۱، ۴). البته پروژسترون مهم ترین عامل برای استحکام دیواره های رحمی و جلوگیری از تخمک گذاری بعدی است، هم چنین حفظ میزان مناسبی از استروژن برای جلوگیری از ریزش دیواره های رحمی لازم می باشد. استروژن همانند آجر و پروژسترون همانند سیمان میان سلول های آندومتر رحمی برای افزایش استحکام و عدم ریزش رحم و حفظ جنین مورد استفاده قرار می گیرند. اما می توان این گونه بیان کرد که در تمامی گروه های تجربی به دلیل کاهش ضخامت لایه های آندومتری، احتمالاً سطح استروژن و پروژسترون سرمی تغییر نامناسبی داشته و این خود می تواند سبب سقط و عدم باروری

موفق شود. هم چنین در مقایسه نمونه های تجربی به شاهد تغییرات اندازه و ضخامت دیواره های رحمی مشاهده گردید. از آن جایی که استروژن به عنوان مهم ترین عامل القای تکثیر سلولی و بازسازی آندومتر تخریب شده می باشد (۱۱)، در این مطالعه به ترتیب از دوز تزریقی ۶g/kg.bw تا به دوز های تزریقی ۱۲g/kg.bw و ۱۸g/kg.bw رفته رفته سیکل جنسی دچار اختلال شده که کاهش معنی داری در ضخامت آندومتر، پریمتر و میومتر در هنگام تخمک گذاری دیده شد (نمودار ۴). کاهش قابل توجه اندازه قطر رحم در دوز تزریقی ۱۸g/kg.bw به علت کاهش آندومتر، پریمتر و میومتر، در اثر عدم وجود مقدار کافی از پروژسترون بوده، زیرا ضخامت لایه های رحم وابسته به دو هورمون جنسی استروژن و پروژسترون می باشد و در نتایج افزایش استرادیول سرمی (یک نوع استروژن) و کاهش پروژسترون مشاهده گردید. این نتایج با نتایج مطالعه Henley و همکارانش در سال ۲۰۰۷ که اظهار داشتند استفاده از روغن اسطوخودوس سبب Gynecomastia (بزرگی پستان) در دوران قبل از بلوغ در پسران می شود مشابه است (۶). بزرگی پستان وابسته به فعالیت استروژنی و افزایش سطح استروژن در خون می باشد. نیز در تحقیقات Zangeneh و همکارانش در سال ۲۰۱۵ مشخص شد که برخی از عصاره های گیاهی می توانند اثرات استروژنیک داشته و سبب افزایش وزن غدد پستانی و رحم در موش شوند، هم چنین موجب افزایش هورمون های LH, FSH و نیز E2 شوند که با مطالعه حاضر ضمن تفاوت در نوع عصاره مطابقت دارد (۲۱). اما شایان ذکر است که نتایج این پژوهش با نتایج مطالعات Valerie و همکارانش که بیان کردند روغن اسطوخودوس با جذب پوستی در موش های ماده نابالغ، در دوز ۲۰ mg/kg تا ۱۰۰ دارای فعالیت استروژنیک نمی باشد ضمن تشابه نوع عصاره

مصرفی و نمونه مورد آزمایش به گونه ای متناقص می باشد (۱۶)، و می توان گفت به دلیل این که در این مقاله از جذب پوستی استفاده شده است و مواد موثره کمتری وارد خون می شود در حالی که در پژوهش حاضر فعالیت استروژنیک گیاه را از طریق تزریق درون صفاقی مورد مطالعه قرار گرفته است مواد موثره گیاهی که سبب تحت تاثیر قرار دادن هورمون می شود بسیار غلیظ تر بوده و مستقیماً وارد خون شده و سریعاً تاثیرات خود را نشان می دهد هرچند که این افزایش نیز از نظر آماری معنی دار نبوده است. با توجه به کاهش سطح پروژسترون سرمی احتمالاً مصرف این گیاه در دوز بالا سبب سقط زایی و عدم باروری موفق می گردد. نکته قابل توجه این که، افزایش استروژن، ترشح FSH از هیپوتالاموس و هیپوفیز را سرکوب می کند که این به عنوان یک خطر بسیار جدی، برای رشد و نمو فولیکول غالب است. از نظر بالینی افزایش استروژن منجر به عدم تخمک گذاری مزمن در سندرم پلی کیستیک مشاهده می شود. از طرفی، پروژسترون از انقباض عضلات صاف میومتر جلوگیری می کند، این انقباضات ممکن است با لانه گزینی رویان تداخل ایجاد کنند. بنابراین در کلیه نمونه های تزریقی به دلیل کاهش قابل توجه تولید پروژسترون، در نهایت اگر تخمک لقاح یافته ای می توانست از تمامی سدهای ایجاد ناباروری رد شده و وارد رحم گردد، اما با این وجود با کاهش تولید پروژسترون، رویان شرایط مناسب برای لانه گزینی نداشته و کاهش باروری دیده می شود. به طور کلی این تغییرات در سطح هورمون های جنسی سبب کاهش ضخامت لایه های رحمی و اندازه رحم بوده است. در گروه های تجربی تغییرات کمی در تعداد غدد ترشحی رحم و ترشحات آن نیز دیده شد. مرحله ترشحی، از فعالیت پروژسترون ترشح شده توسط جسم زرد، پس از مرحله تخمک گذاری آغاز می شود. پروژسترون با

تاثیر بر غدد ترشحی رحمی که تا به این لحظه به وسیله فعالیت استروژن ایجاد شده اند، آن ها را تحریک می نماید. در این مرحله سلول های اپی تلیال شروع به تجمع گلیکوژن در زیر هسته های خود می کنند، سپس مقدار گلیکوژن کاهش می یابد و فرآورده های ترشحی گلیکوپروتئینی، لومن این غده را گشاد می کنند. مهم ترین ویژگی مرحله ترشحی غدد رحمی آن است که این غدد در این مرحله بسیار پیچ خورده می شوند (۱۱). در نمونه های تجربی این آزمایش، احتمالاً چون عمل تخمک گذاری، ایجاد جسم زرد و تولید پروژسترون مختل می گردد، بنابراین همگام با افزایش میزان دوز تزریقی عصاره، کاهش تعداد غدد ترشحی رحمی مشهود است (نمودار ۴). با توجه به کاهش لایه های رحمی در نتایج به دست آمده از پژوهش حاضر می توان اظهار داشت که در مطالعه ی Salehi Sormaghi و همکاران او در سال ۲۰۰۹ ثابت شد که چای اسطوخودوس به علت داشتن ماده موثره ی linalol که می تواند باعث به جریان انداختن قاعدگی یا افزایش خونریزی شود، هم خوانی دارد (۱۳). در مطالعه حاضر مشاهده شد که در دوز بالا مصرف این عصاره سبب کاهش ضخامت لایه های رحمی و کاهش توان باروری رحم می شود. در تحقیقات Ghosi و همکارانش در سال ۲۰۱۴ نیز نتایج مشابهی بیان شده است (۵). ضمن تفاوت در نوع عصاره تزریقی، در بسیاری از تحقیقات انجام گرفته مشخص شده که برخی از گیاهان دارویی می توانند بر پارامترهای تولید مثلی اثر گذار باشند و سبب سقط جنین شوند. اثرات نامطلوب این گیاهان بر سیستم تولید مثلی موش ماده در مقالات گوناگونی مطرح شده که پرهیز از مصرف آن ها در دوران باروری توصیه می شود. در مطالعه Xue و همکارانش در سال ۲۰۰۳ نیز اثر یکی از گیاهان دارویی بر روی هورمون های جنسی پروژسترون و استروژن نشان داده

بروز عوارض جانبی است که با توصیه مصرف این ماده به خانم ها می توان از عوارض احتمالی جبران ناپذیر قرص های ضد بارداری تا حدود زیادی جلوگیری کرد و هم چنین گیاه اسطوخودوس می تواند دارای ارزش سرمایه گذاری بهینه بوده و به دلیل این که استفاده از این گیاه در دوز خاص می تواند سبب بهبود بیماری ها و مصرف بیش از حد آن نتیجه منفی بر روند باروری به جای بگذارد. لذا می توان با تحقیقات گسترده تر در این زمینه و با همکاری گروه های بیوشیمی و دارو سازی از این عصاره گیاهی به منظور ایجاد دارویی برای ناباروری موقت استفاده کرد.

### تشکر و قدردانی

نویسندگان این مقاله از کلیه عوامل و همکاران محترم دانشگاه آزاد اسلامی واحد کرج که در اجرای این پروژه تحقیقاتی ما را یاری نموده اند کمال تشکر را دارند.

1. Ala, Issa, A. (2011). Potential role of *Lavendula angustifolia* in the management of diabetic dyslipidemia. *J Medical Plants Research*, 5(16); 3876-3882.
2. Benbelaid, F. (2012). Antimicrobial activity of essential oil of *Lavendula multifida* L. *J Microbiol Biotech Research*, 2(2); 244-247.
3. Ferguson, C.E., Kleinman, H. F., Browning, J. (2013). Effect of *Lavender aromatherapy* on acute-stressed horses. *J Equine Veterinary Science*, 33(1); 1-3.
4. Ganjewala, D., Sam, S., Hayat Khan, K. (2009). Biochemical compositions and antibacterial activities of *Lantana camara* plants with yellow, lavender, red and white flowers. *J EurAsian BioSciences*, 3(10); 69-77.
5. Ghosi, M., Torabzadeh, P., Movahedi, M. (2014). Infertility effects of *Ephedra major* aqueous extract on uterine histological parameters of adult female Balb/C mice. *J Veterinary Behavior*, 5(1); 1-7.
6. Henley, D.V. (2007). Prepubertal Gynecomastia linked to lavender and tea tree oils, *J The New England Medicine*, 356(5); 479-485.

شده است (۲۰) که ضمن تفاوت در نوع عصاره مصرفی از نظر نتایج به دست آمده حاصل شده از پژوهش حاضر مشابه است.

### نتیجه گیری

با توجه به نتایج حاصل از این پژوهش می توان این طور نتیجه گرفت که عصاره آبی اسطوخودوس احتمالاً به دلیل داشتن ترکیبات بیوشیمیایی Linalool، Cineole و Asetat-linalyl به عنوان ماده موثره ی این گیاه اثر مخرب بر روی سیستم تولید مثلی ماده به خصوص رحم داشته و استفاده طولانی مدت از این گیاه به خصوص در دوزهای بالا خطر آفرین بوده و شاید بتوان در آینده با مطالعات بیشتر از آن به عنوان قرص ضد بارداری استفاده نمود. گیاه اسطوخودوس می تواند به عنوان یک داروی کنترل کننده باروری در نظر گرفته شود و جایگزین مناسبی برای قرص های ناباروری باشد، چون مصرف مداوم این قرص ها سبب

### منابع

7. Hirazawa, A. (2001). A first pregnancy may be difficult to achieve after long-term use of an IUD. *J International Perspectives on Sexual and Reproductive Health*. 27(3); 158.
8. Holmes, C., Hopkins, V., Hensford, C., Maclaughlin, V., Wilkinson, D., Roseninge, H. (2002). Lavender oil as a treatment for agitated behavior in severe dementia :a placebo controlled study . *J Geriatr Psychiatry*, 17; 305-308.
9. Hossini, S.M. (2014). Study on effect aqueous extract *Lavendula officinalis* on reduce cholesterols, triglycerides and others lipid metabolites on female BALB/c mouse blood. *Degree, On Development Biology*. 49-51.
10. Mi-Young, S., Shambhunath, B., Ho-Jun, K., Myeong-Jon, L., Chi-Yeon, L. (2012). The impact of *Ephedra* and green tea combination mesotherapy on localized fat: A randomized-controlled clinical trial. *J Elsevier European Integrative Medicine*, 4(3); 323\_334.
11. Parivar, K., Mohseni Kouchesfahani, H., Boojari, M. M. A., Hayati, R. N. (2006). Organ culture studies on the development of mouse embryo limb buds under EMF influence. *Int. J. Radiat. Biol.*, 82 (7); 455-464

12. Rabiei, Z., Heidarian, E., Rafieian-Kopaei, M. (2015). The neuroprotective effect of pretreatment with *Lavandula officinalis* ethanolic extract on brain edema in rat stroke model. *J Zanzan University of Medical Sciences*, 23(3); 41-52.
13. Salehi Sormaghi, M.H. (2009). Medicinal herbs and medicinal plants. *J Nutrition*, 1; 68 – 63.
14. Shariati, S. (1986). Herbs and natural remedies (*Materia medica*). Torch Publication, 2; 266.
15. Soc, J. (1992). Percutaneous absorption of lavender oil from a massage oil. *J University of Vienna*, 43; 49-54.
16. Valerie, T. (2013). Uterotrophic assay of percutaneous lavender oil in immature female rats. *Int J Toxicology*, 32(2); 123-9.
17. Vander Ploeg, E.S., Eppingstall, B., O'Connor, D.W. (2010). The study protocol of a blinded randomised controlled cross over trial of lavender oil as a treatment of behavioural symptoms in dementia. *J Bio Med Central Geriatrics*, 10; 49.
18. Woronuk, G., Demissie, Z., Rheault, M., Mahmoud, S. (2011). Biosynthesis and therapeutic properties of *Lavandula essential* oil constituents. *J Planta Medica*, 77(1); 7-15.
19. Zargari, A. (1994). Medicinal Plants. Tehran University Publications, 3(6); 249–265.
20. Xue, X.O., Jin, H., Niu, J.Z., Wang, J.F. (2003). Effects of extracts of root of *Kudzu vine* on mammary gland and uterus development in rat. *J Zhongguo Zhong Yao Za Zhi*, 28(6); 560-562.
21. Zangeneh, A., Roozbahani, S. (2015). Examining effect of the aqueous extract of *Anchusa italica* on estrogen and progesterone concentrations and placental parameters in wistar female mice. *J Bulletin of Environment Pharmacology and Life Sciences*, 4(8); 16-25.



# Effects of *Lavendula officinalis* Aqueous Extract on Uterus Balb/C Adult Female Mouse.

F. Soheili<sup>1</sup>, **P. Torabzadeh**<sup>2</sup>, M. Ramezani<sup>3</sup>

1.M.Sc. Department of Biology, Karaj Branch, Islamic Azad University, Alborze. Iran.

2.Assistant Professor. Department of Biology, Karaj Branch, Islamic Azad University, Alborze. Iran.

**p.torabzadeh@gmail.com**

3.Associated Professor of Developmental Biology, Central Tehran Branch, Islamic Azad University, Tehran, Iran.

**Received:2017.12. 1**

**Accepted: 2017.14. 4**

## Abstract

**Introduction & Objective:** In addition to the sedative properties of *Lavendula officinalis* aqueous extract, it is effective on diabetes and depression and has antimicrobial properties. However, its effect on reproductive system has not been reviewed yet. Therefore, in this study the effect of *Lavendula officinalis* aqueous extract on Balb/C mouse uterus was investigated.

**Materials and Methods:** In this study 65 Balb/C adult female mice. After injection of aqueous extract and observation lack of lethal symptoms, experiments was continued with selected doses: 6 (group1:15mice),12 (group2:15mice),18 (group3:15mice) g/kg.bw. Interperitoneally injections were done for 12 days on 65 mice. Results were compared with the control group (non-injection: 10 mice ) and sham (injection of normal saline:10 mice. Data was checked with SPSS 20 software ANOVA and Duncan post test ,subject to  $P<0.001$  and  $P<0.05$ .

**Results:** Experiments showed a significant decrease in uterine glands, diameter of uterus and thickness of endometrium, myometrium and perimetrium  $P<0.001$  and  $P<0.05$ . Also we saw increased in estradiol and decrease in progesterone that is not significant.

**Conclusion:** According to these observations, it can be concluded that *Lavendula officinalis* aqueous extract has detrimental effect on female uterus and may be use as a contraceptive pill in the future.

**Key word:** *Lavendula officinalis*, Uterus, Uterine Glands, Mouse