



مقایسه تاثیر امپرازول و رابپرازول در جلوگیری از ایجاد زخم معده با ایندومتاسین در موش صحرایی

بابک رضوانجو*^۱، ابوالفضل بقایی کیا^۲، فریبرز معیر^۳، مسعود سلک غفاری^۴، سید حامد شیرازی بهشتی ها^۴

۱- دانشگاه آزاد اسلامی، واحد کرج، دانشکده دامپزشکی، گروه علوم پایه، کرج، ایران

۲- دانشگاه آزاد اسلامی، واحد کرج، دانشکده دامپزشکی، کرج، ایران

۳- دانشگاه آزاد اسلامی، واحد کرج، دانشکده دامپزشکی، گروه پاتوبیولوژی، کرج، ایران

۴- دانشگاه آزاد اسلامی، واحد کرج، دانشکده دامپزشکی، گروه علوم درمانگاهی، کرج، ایران

*نویسنده مسئول: rezvanjoo@kiaau.ac.ir

JOURNAL OF VETERINARY CLINICAL RESEARCH

دوره چهارم، شماره اول، بهار ۱۳۹۲

صفحات ۱-۱۰

دریافت مقاله: ۹۱/۱۰/۳۰

پذیرش مقاله: ۹۱/۱۲/۲۲

چکیده

زخم پپتیک از بیماریهای مهم در دامپزشکی و پزشکی می باشد. خطوط دفاعی در گوارش شامل دفاع مخاطی، موکوس و بی کربنات، جریان خون موضعی، پروستاگلندین های آندوژن، مواد ضد رادیکال آزاد مانند ویتامین C، ویتامین E، ملاتونین، آنزیم های سوپراکساید دیسموتاز، کاتالاز بوده و بعضی عوامل مهاجم دستگاه گوارش شامل هلیکوباکتر پیلوری، افزایش ترشح اسید و پپسین، استرس، بازگشت محتویات دوازدهه به معده، ژنتیک، عوامل ویروسی، سندروم زولینگر الیسون، کشیدن سیگار، داروهای ضدالتهاب غیراستروئیدی مانند ایندومتاسین و رادیکال های آزاد می باشند. داروهای مهارکننده پمپ پروتون مانند امپرازول و رابپرازول ترشح اسید معده را در سلولهای پاریتال مهار می کنند. ایندومتاسین از داروهای ضد التهاب غیر استروئیدی می باشد. این مطالعه در شش گروه روی موش های صحرایی انجام شد: گروه سالین، گروه ایندومتاسین، گروه امپرازول با دوز ۱۰ میلی گرم در کیلوگرم به اضافه ایندومتاسین، گروه امپرازول با دوز ۱ میلی گرم در کیلوگرم به اضافه ایندومتاسین، گروه رابپرازول با دوز ۱۰ میلی گرم در کیلوگرم به اضافه ایندومتاسین و گروه رابپرازول با دوز ۱ میلی گرم در کیلوگرم به اضافه ایندومتاسین. همه موش ها ۴ ساعت پس از تزریق ایندومتاسین با اتر کشته شده و معده ها جدا و بصورت ماکروسکوپیک توسط لوب ارزیابی شدند. زخم های حاصله به روش J.score بر اساس تعداد و اندازه زخم ها اندازه گیری و شمارش شدند. پس از مطالعه ماکروسکوپیک معده ها جهت مطالعه میکروسکوپیک به آزمایشگاه پاتولوژی ارسال شدند. در گروه ایندومتاسین افزایش معنی داری در J.score نسبت به گروه سالین دیده شد. با تزریق امپرازول و رابپرازول کاهش معنی داری در J.score نسبت به گروه ایندومتاسین دیده شد. تأثیر امپرازول و رابپرازول وابسته به دوز بوده و اثر ضد زخم رابپرازول بصورت معنی داری بهتر از امپرازول بود. نتایج هیستوپاتولوژیک تایید کننده نتایج ماکروسکوپیک بود.

واژه های کلیدی: رابپرازول، امپرازول، اولسر، موش صحرایی



JOURNAL OF VETERINARY CLINICAL RESEARCH

J.Vet.Clin.Res 4(1)1-10, 2013

Received: January 19, 2013

Accepted: March 12, 2013

Comparison of the effects of Omeprazole and Rabeprazole in prevention of Indomethacin induced gastric ulcers in rats

Rezvanjoo B.^{*1}, Baghaikia A.², Moayer F.³, Ghafari M.⁴, Shirazi-beheshtiha S.H.⁴

1- Department of Basic Sciences, Faculty of Veterinary Medicine, Karaj Branch, Islamic Azad University, Karaj, Iran

2- Faculty of Veterinary Medicine, Karaj Branch, Islamic Azad University, Karaj, Iran

3- Department of Pathobiology, Faculty of Veterinary Medicine, Karaj Branch, Islamic Azad University, Karaj, Iran

4- Department of Clinical Sciences, Faculty of Veterinary Medicine, Karaj Branch, Islamic Azad University, Karaj, Iran

* Corresponding author: rezvanjoo@kiaiu.ac.ir

Abstract

Peptic ulcer is a common disease in veterinary and human medicine. Protective factors in gastrointestinal tract contain: mucosal defense, prostaglandin G, local circulation, mucous, Antioxidants (vitamin E, vitamin C, melatonin, Superoxide dismutase). Ulcerogenic factors in gastrointestinal tract contain: HP, acid, pepsin, stress, Genetic, free radicals, NSAIDs, duodenogastric reflux, virus, Zollinger- Ellison syndrome.

Indomethacin is a NSAID drug. Omeprazole, rabeprazole and pantoprazole are Proton Pump Inhibitor (PPI) drugs. This study was performed on 6 groups of rats: saline, indomethacin, omeprazole (10mg/kg) + indomethacin, omeprazole (1mg/kg) + indomethacin, rabeprazole (10mg/kg) + indomethacin, rabeprazole (1mg/kg) + indomethacin. All rats were killed 4 hours after the last injection of indomethacin and stomachs were prepared for calculation of j.score and histopathological study.

In indomethacin group, injection of indomethacin was associated with significant increase in j.score compared with saline group. Injection of omeprazole and rabeprazole, was associated with significant decrease in j.score compared with indomethacin group. Injection of rabeprazole, was associated with significant decrease in j.score compared with omeprazole group. Histopathological results confirmed j.score results.

Key words: Rabeprazole, Omeprazole, Peptic ulcers, Rat

مقدمه

زخم پپتیک از بیماریهای مهم و شایع در دامپزشکی و پزشکی می باشد. در کلینیک های دامپزشکی و پزشکی موارد متعددی از زخم های پپتیک ناشی از داروهای ضد التهاب غیر استروئیدی (NSAIDs) دیده می شود در نتیجه درمان و پیشگیری از این زخم ها از مسائل رایج و مهم دامپزشکان و پزشکان است (۶).

ایندومتاسین از داروهای ضد التهاب غیر استروئیدی بوده که در دامپزشکی و پزشکی در درمان بیماریهای مختلف مانند التهاب عضلات، التهاب مفاصل، التهاب تاندون ها و دردهای ناشی از التهاب مصرف می شود. از عوارض این داروها زخم های گوارشی مانند زخم گاستریک بوده است که بیمار را آزار و مصرف دارو را محدود می کند در نتیجه درمان را هم تحت تاثیر قرار می دهد (۴، ۵). داروهای امپرازول و رابپرازول از دسته داروهای مهار کننده پمپ پروتون (PPI) می باشند که این داروها برای درمان انواع زخم های گوارشی مانند زخم معده، زخم دئودنال، گاستریت وریفلاکس مصرف می شوند. امپرازول از داروهای اولیه و کلاسیک این دسته بوده و رابپرازول از داروهای جدید این دسته می باشد که از نظر فارماکودینامیک و فارماکوکینتیک نسبت به امپرازول ارجحیت دارد (۹، ۱۰).

هدف از انجام این مطالعه، مقایسه اثر ضد زخم امپرازول و رابپرازول روی زخم معده تجربی با استفاده از ایندومتاسین در مدل حیوانی موش صحرایی می باشد. که در صورت اثر بهتر رابپرازول، می توان از این دارو برای پیشگیری و درمان زخم های گاستریک ناشی از داروهای ضد التهاب غیر استروئیدی در دامپزشکی استفاده نمود.

مواد و روش کار

در این تحقیق از ۳۶ موش صحرایی نر از نژاد ویستار (وزن ۲۵۰-۳۰۰ گرم) هم سن، تهیه شده از مرکز تحقیقات علوم اعصاب شفا تهران استفاده شد. داروهای مورد مصرف

در این بررسی شامل: ایندومتاسین (شرکت کارخانجات داروپخش-ایران)، امپرازول (شرکت لابراتوار و داروسازی دکتر عبیدی-ایران) و رابپرازول (شرکت داروسازی ابوریحان-ایران) بودند.

موش ها در قفس های ۳ تایی نگهداری می شدند و به آب و خوراک دسترسی داشتند و همگی در یک حیوانخانه که شرایط استاندارد در آن رعایت می شد به سر می بردند و موشها در ۶ گروه بر اساس تقسیم بندی زیر مورد مطالعه قرار گرفتند. گروه ۱- نرمال سالین به میزان ۱ میلی لیتر بر کیلوگرم به صورت داخل صفاقی تزریق شد.

گروه ۲- ایندومتاسین به میزان ۵۰ میلی گرم بر کیلوگرم به صورت داخل صفاقی تزریق شد.

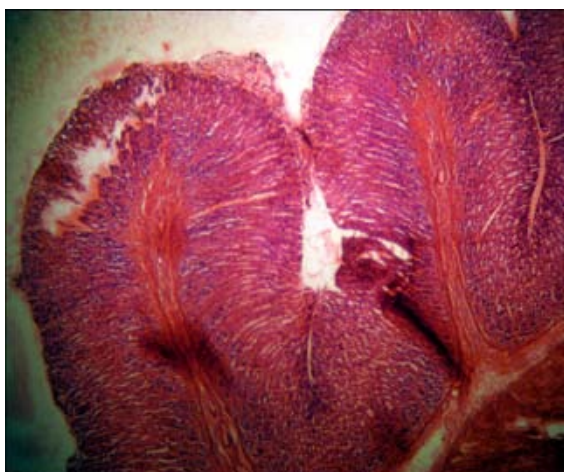
گروه ۳- امپرازول به میزان ۱۰ میلی گرم بر کیلوگرم به صورت داخل صفاقی تزریق شده و یک ساعت بعد ایندومتاسین به میزان ۵۰ میلی گرم بر کیلوگرم به صورت داخل صفاقی تزریق شد.

گروه ۴- امپرازول به میزان ۱ میلی گرم بر کیلوگرم به صورت داخل صفاقی تزریق شده و یک ساعت بعد ایندومتاسین به میزان ۵۰ میلی گرم بر کیلوگرم به صورت داخل صفاقی تزریق شد.

گروه ۵- رابپرازول به میزان ۱۰ میلی گرم بر کیلوگرم به صورت داخل صفاقی تزریق شده و یک ساعت بعد ایندومتاسین به میزان ۵۰ میلی گرم بر کیلوگرم به صورت داخل صفاقی تزریق شد.

گروه ۶- رابپرازول به میزان ۱ میلی گرم بر کیلوگرم به صورت داخل صفاقی تزریق شده و یک ساعت بعد ایندومتاسین به میزان ۵۰ میلی گرم بر کیلوگرم به صورت داخل صفاقی تزریق شد.

۴ ساعت پس از آخرین تزریق موش ها با اتر کشته شده لاپاروتومی انجام شده و معده را خارج کرده و از زخم بزرگ باز شد. معده ها توسط نرمال سالین شسته و روی تلق شفاف فیکس گردید و سپس با مشاهده در زیر لوپ زخم های حاصله به روش Score. ارزیابی شد. در این روش زخم ها



تصویر شماره ۱- (H&E - x 40) نمای میکروسکوپی بافت معده در موشهای گروه نرمال سالین که در آن مخاط معده سالم به نظر رسیده و ضایعه پاتولوژیک خاصی در آن مشاهده نمی‌گردد.

بر اساس تعداد و اندازه بررسی شدند. تعداد زخم‌هایی که کوچک‌تر از یک میلی‌لیتر، بین یک تا دو میلی‌متر و بزرگ‌تر از ۳ میلی‌متر ثبت گردید. اندازه زخم‌های کوچکتر از ۱ میلی‌متر در عدد ۱، زخم‌های بین ۱ تا ۲ میلی‌متر در عدد ۲ و زخم‌های بزرگ‌تر از ۲ میلی‌متر در عدد ۳ ضرب و حاصل هر یک با هم جمع شد تا عدد حاصله به عنوان J.score ثبت گردد. (۷). با ارسال نمونه‌ها به آزمایشگاه پاتولوژی، بلوک‌های پاتولوژی تهیه و رنگ آمیزی شد و زخم‌های گروه‌های مختلف به صورت میکروسکوپی نیز مورد بررسی و مطالعه قرار گرفت. به منظور انجام محاسبات آماری از آزمون T و نرم افزار SPSS استفاده شد.

نتایج

نتایج بصورت جداول میانگین و انحراف معیار $mean \pm SE$ و همچنین نتایج بررسی‌های هیستوپاتولوژی به تفکیک هر گروه نشان داده می‌شوند.

گروه اول: نرمال سالین به میزان ۱ میلی‌لیتر بر کیلوگرم بصورت داخل صفاقی تزریق شده است. (جدول و تصویر شماره ۱)

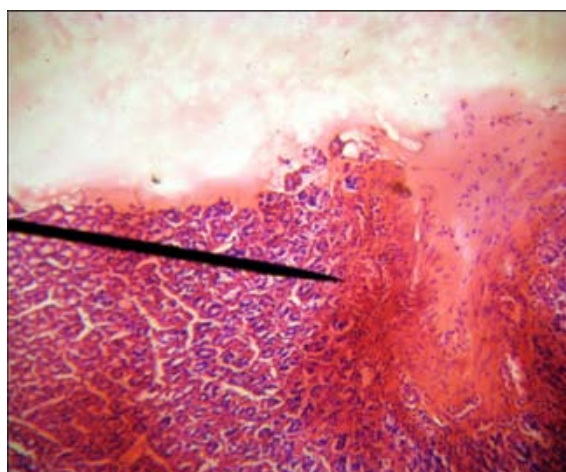
گروه دوم: ایندومتاسین به میزان ۵۰ میلی‌گرم بر کیلوگرم بصورت داخل صفاقی تزریق شده است. (جدول و تصویر شماره ۲)

جدول شماره ۲

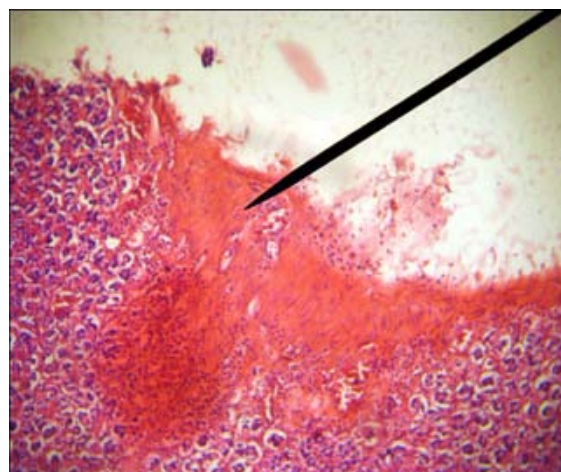
J. score	تعداد
۲۲	موش شماره ۱
۳۶	موش شماره ۲
۳۲	موش شماره ۳
۲۹	موش شماره ۴
۲۴	موش شماره ۵
۲۸	موش شماره ۶
$28/50 \pm 2/09$	Mean \pm SEM

جدول شماره ۱

J. score	تعداد
۰	موش شماره ۱
۰	موش شماره ۲
۰	موش شماره ۳
۰	موش شماره ۴
۰	موش شماره ۵
۰	موش شماره ۶
0 ± 0	Mean \pm SEM



تصویر شماره ۳- (H&E x 40) نمای میکروسکوپییک مخاط معده در ناحیه زخم شده مربوط به موشهای گروه امپرازول با دوز ۱۰ میلی گرم بر کیلوگرم که در آن زخم ایجاد شده نکروز، پر خونی و تجمع شدید سلولهای آماسی در مرکز ناحیه نکروز و سالم (pointer) قابل رویت است.



تصویر شماره ۲- (H&E -x40) نمای مخاط معده در موشهای گروه ایندومتاسین که در آن زخم نسبتاً وسیعی مشاهده می گردد و سلولهای مخاط معده در ناحیه زخم دچار نکروز شده (pointer) و سلولهای آماسی در مز ناحیه نکروز شده و سالم تجمع یافته اند.

گروه چهارم: امپرازول به میزان ۱ mg/kg به صورت IP تزریق شده و یک ساعت بعد ایندومتاسین به میزان ۵۰ mg/kg به صورت IP تزریق شد. (جدول و تصویر شماره ۴)

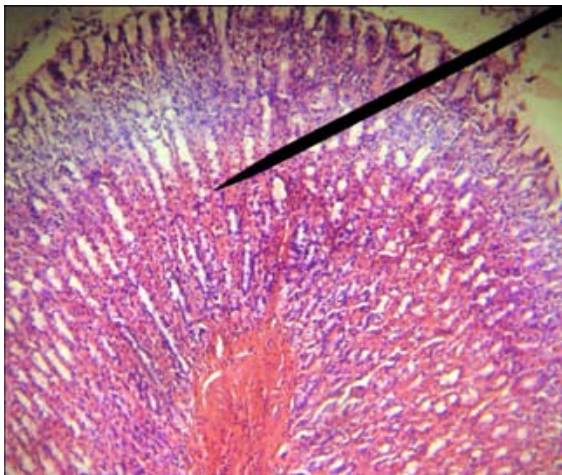
گروه سوم: در این گروه امپرازول با دوز 10mg/kg بصورت داخل صفاقی (IP) تزریق شده و یک ساعت بعد ایندومتاسین با دوز 50mg/kg بصورت IP تزریق شده است. (جدول و تصویر شماره ۳)

جدول شماره ۴

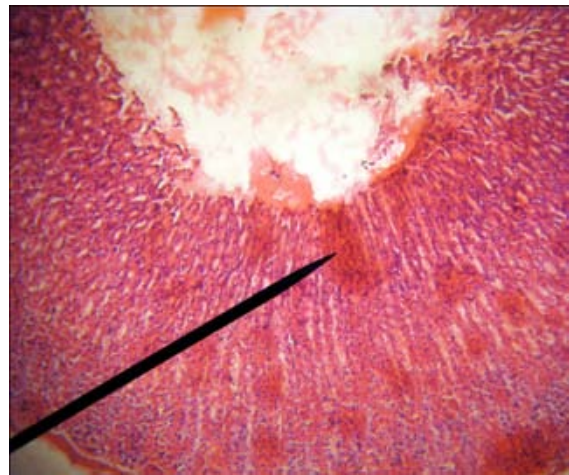
J. score	تعداد
۷	موش شماره ۱
۱۳	موش شماره ۲
۹	موش شماره ۳
۱۴	موش شماره ۴
۱۰	موش شماره ۵
۱۲	موش شماره ۶
10.83 ± 1.07	Mean±SEM

جدول شماره ۳

J. score	تعداد
۱	موش شماره ۱
۵	موش شماره ۲
۳	موش شماره ۳
۷	موش شماره ۴
۲	موش شماره ۵
۴	موش شماره ۶
3.66 ± 0.88	Mean±SEM



تصویر شماره ۵- (H&E x 100) نمای میکروسکوپیک مخاط معده موشهای گروه رابپرازول با دوز ۱۰ میلی گرم بر کیلوگرم که در آن زخمی در ناحیه مخاطی دیده نمی شود.



تصویر شماره ۴- (H&E - x 40) نمای میکروسکوپیک مخاط معده در موشهای گروه امپرازول با دوز ۱ میلی گرم بر کیلوگرم که در آن می توان زخمهای سطحی (pointer) را در سطح معده مشاهده نمود.

گروه ششم: رابپرازول به میزان 1mg/kg به صورت IP تزریق شده و یک ساعت بعد ایندومتاسین به میزان 50mg/kg به صورت IP تزریق شد. (جدول و تصویر شماره ۶)

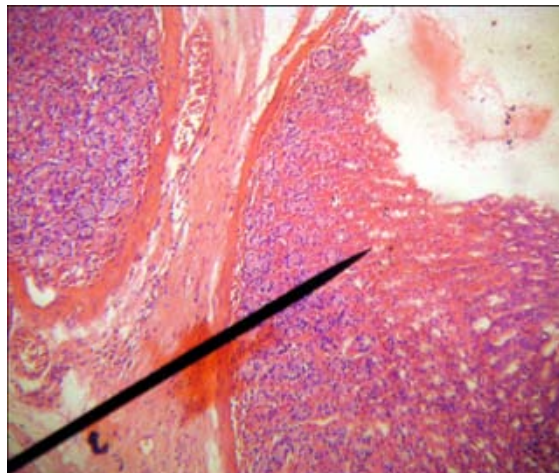
گروه پنجم: در این گروه رابپرازول با دوز 10mg/kg بصورت داخل صفاقی (IP) تزریق شده و یک ساعت بعد ایندومتاسین با دوز 50mg/kg بصورت IP تزریق شده است. (جدول و تصویر شماره ۵)

جدول شماره ۶

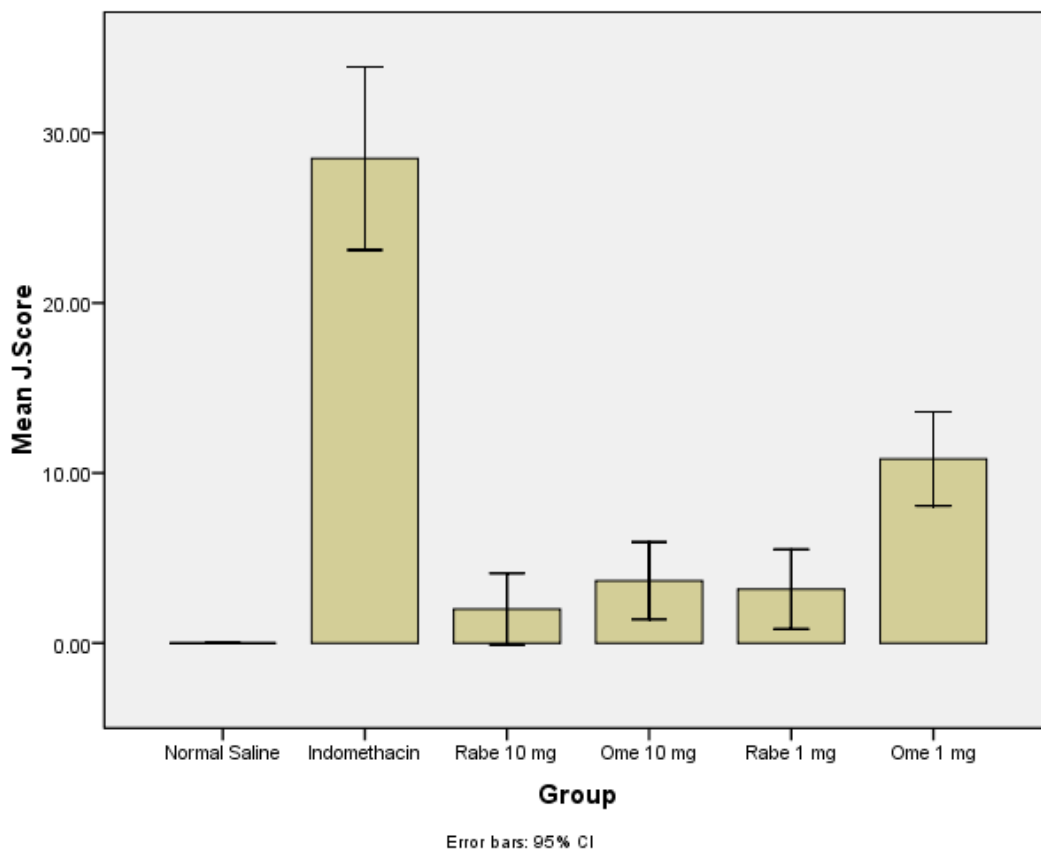
J. score	تعداد
۰	موش شماره ۱
۶	موش شماره ۲
۲	موش شماره ۳
۲	موش شماره ۴
۵	موش شماره ۵
۴	موش شماره ۶
$3/16 \pm 0/90$	Mean±SEM

جدول شماره ۵

J. score	تعداد
۳	موش شماره ۱
۵	موش شماره ۲
۰	موش شماره ۳
۳	موش شماره ۴
۰	موش شماره ۵
۱	موش شماره ۶
$2/00 \pm 0/81$	Mean±SEM



تصویر شماره ۶- (H&E - x 40) نمای میکروسکوپیک مخاط معده در موشهای گروه رابپرازول با دوز ۱ میلی گرم بر کیلوگرم که در آن می توان زخم ایجاد شده در سطح معده را مشاهده نمود سلولهای مخاطی دچار نکروز شده اما میزان پر خونی و تجمع سلولهای آماسی کمتر از گروههای قبلی است.



نمودار شماره ۱- میانگین J.Score در گروههای مختلف

تزریق امپرازول با دوز ۱ میلی گرم بر کیلوگرم یک ساعت قبل از ایندومتاسین باعث کاهش معنی دار در J. score در مقایسه با گروه ایندومتاسین شده است ($P < 0.05$).

بحث و نتیجه گیری
در گروه ایندومتاسین، J.score زخم معده نسبت به گروه نرمال سالین افزایش معنی داری داشت ($P < 0.05$).

میلی گرم بر کیلوگرم وسعت زخم میزان نکروز و تجمع سلولهای آماسی در مقایسه با گروه ایندومتاسین کاهش یافته است.

در گروه رابپرازول با دوز ۱ میلی گرم بر کیلوگرم وسعت زخم، میزان نکروز میزان پر خونی و سلولهای آماسی از ایندومتاسین کمتر است.

در گروه رابپرازول با دوز ۱۰ میلی گرم بر کیلوگرم زخم در ناحیه مخاط دیده نمی شود و مقداری پر خونی قابل مشاهده است و نکروز نیز دیده نمی شود.

در گروههای رابپرازول خصوصاً با دوز ۱۰ میلی گرم بر کیلوگرم آسیب‌های هیستوپاتولوژیک کمتر از گروههای امپرازول می‌باشد.

در این مطالعه با توجه به بررسی‌های ماکروسکوپی و هیستوپاتولوژیک که تایید کننده یکدیگر بوده اند. در مان با داروهای رابپرازول و امپرازول اثر معنی داری در کاهش J. score و زخم معده در موشهای صحرایی داشته و کاهش جراحی معده و J.Score در مورد داروی رابپرازول نسبت به داروی امپرازول بیشتر می‌باشد مطالعات مشابه انجام شده در مراکز مختلف نیز که در زیر آورده می شود تأیید کننده نتایج این بررسی می باشند.

رضوانجو و همکاران در سال ۲۰۱۰ اثر ضد زخم داروهای امپرازول و پانتوپرازول را روی زخم معده ناشی از ایندومتاسین در موش صحرایی بررسی کردند و نتایج نشانگر تأثیر معنی دار هر دو دارو در درمان زخم و همچنین تأثیر بهتر پانتوپرازول نسبت به امپرازول بود. تایید اثرات زخم زایی ایندومتاسین در موش صحرایی و همینطور اثر ضد زخم امپرازول از نتایج این بررسی بوده اند.

O.S.Batu و K.erol در سال ۲۰۰۷ اثرات داروهای ضد التهاب غیر استروئیدی در ایجاد زخم معده در موشهای صحرایی بررسی کردند و نتیجه اینکه اثر زخم زدایی سلوکوکسیب بیشتر از داروی دیپرون می‌باشد(۳).

HR.Pearce و N.Kalia و همکاران در سال ۲۰۰۳ اثرات

تزریق امپرازول با دوز ۱۰ میلی گرم بر کیلوگرم یک ساعت قبل از ایندومتاسین باعث کاهش معنی دار J.score در مقایسه با گروه ایندومتاسین شده است ($P<0.05$).

تزریق امپرازول با دوز ۱ میلی گرم بر کیلوگرم قبل از ایندومتاسین با کاهش معنی دار J.score نسبت به گروه ایندومتاسین همراه است ($P<0.05$).

تزریق رابپرازول با دوز ۱۰ میلی گرم بر کیلوگرم قبل از ایندومتاسین با کاهش معنی داره J.score نسبت به گروه ایندومتاسین همراه است. ($P<0.05$)

کاهش J.score در گروهی که امپرازول با دوز ۱۰ میلی گرم بر کیلوگرم دریافت کردند نسبت به گروهی که امپرازول با دوز ۱ میلی گرم بر کیلوگرم دریافت کردند به طور معنی داری دیده می‌شود ($P<0.05$). در نتیجه تأثیر دارو بصورت معنی دار واپسته به دوز است.

در گروهی که رابپرازول با دوز ۱۰ میلی گرم بر کیلوگرم دریافت کرده‌اند نسبت به گروهی که رابپرازول با دوز ۱ میلی گرم بر کیلوگرم دریافت کردند کاهش J.score دیده شده است ولی معنی دار نیست. ($P>0.05$).

در مقایسه گروه امپرازول با دوز ۱ میلی گرم بر کیلوگرم با گروه رابپرازول با دوز ۱ میلی گرم بر کیلوگرم کاهش J.score در رابپرازول با دوز ۱ میلی گرم بر کیلوگرم نسبت به امپرازول با دوز ۱ میلی گرم بر کیلوگرم بصورت کاملاً معنا داری دیده شده است. ($P<0.05$).

در مقایسه گروههای امپرازول با دوز ۱۰ میلی گرم بر کیلوگرم بارابپرازول با دوز ۱۰ میلی گرم بر کیلوگرم J.score در رابپرازول با دوز ۱۰ میلی گرم بر کیلوگرم کمتر از امپرازول با دوز ۱۰ میلی گرم بر کیلوگرم بوده ولی این کاهش معنی دار نیست. ($P>0.05$).

در گروه ایندومتاسین در مقایسه با گروه نرمال سالین زخمهای وسیع مشاهده شد و در ناحیه زخم، نکروز سلولهای آماسی و خونریزی دیده شده است.

در گروه امپرازول با دوز ۱ میلی گرم بر کیلوگرم و دوز ۱۰

References

1. ADAMS, R. (1995). *veterinary pharmacological and therapeutics, united state of America, 7th edition*
2. Bastaki, S.M., Chandranath, I.S., Singh, J. (2008) The Anti-Secretory and Anti-Ulcer Activities of Esomeprazole in Comparison With Omeprazole in The Stomach of Rats and Rabbits, *Mol Cell Biochem.* 309(1-2):167-75. Epub 2007 Nov 28.
3. Batu, O.S., Erol, K. (2007) The Effects of Some Nonsteroidal Anti-Inflammatory Drugs on Experimental Induced Gastric Ulcers in Rats, *Birkhäuser Verlag*, 2007, 260-265
4. Brunton, L., Parker, K., Lazo, J., Buxton, I., Blumental, D. (2006) *Goodman & Gilman's The Pharmacological Basis of Therapeutics*, Mc Graw-Hill, 11th Edition
5. Katzung, G. (1998) *Basic & Clinical Pharmacology*, Appleton & Lange, 7th Edition
6. Maddison, J., Page S., Church, D. (2002) *small animal clinical pharmacology*.
7. Moezi L., Rezayal M., Samimi M., Shafaroodi H., Mehr S.E. (2004) Potentiation of anandamide effect in mesenteric beds isolated from bile duct-ligated rats. Role of nitric oxide. *Eur. J. pharmacol.* 486-53-59.
8. Morsy, M.A., Fouad, A.A. (2008) Mechanisms of Gastroprotective Effect of Eugenol in Indomethacin-Induced Ulcer in Rats, *Wiley Interscience*, 1361-1366
9. Pantoprazole and Omeprazole in Healthy Adults, *Digestive Diseases and Sciences*, 2006, 51, 123-131
10. PAPICH, M.G. (2007) *Saunders Handbook of VETERINARY DRUGS*
11. PEARCE, H.R. (2003) Effects of Aspirin and Indomethacin on Endothelial Cell Proliferation in Vitro, *Gastroenterology and Hepatology*, 1180-1187

آسپیرین و ایندومتاسین را روی پرولیفراسیون سلولهای اندوتلیال به صورت آزمایشگاهی بررسی کردن و نتیجه اینکه پرولیفراسیون سلولهای اندوتلیال توسط ایندومتاسین و آسپیرین مهار می شود (۱۱).

Mohamed A. Morsy and A. Fouad در سال ۲۰۰۸ مکانیسم های گاستروپروتکتیو اوژنول را روی زخم معده ناشی از ایندومتاسین در موشهای صحرایی بررسی کردند و نتیجه اینکه اوژنول با جمع آوری رادیکالهای آزاد، کاهش اسید و پپسین معده و افزایش تولید موسین از زخم معده پیشگیری می کند. (۸).

Pratha و Visayas و همکاران در سال ۲۰۰۶ اثرات مهاریه امپرازول و پانتوپرازول را در ترشح اسید معده ناشی از پنتاگاسترین در انسانهای سالم بررسی کردند و نتیجه اینکه اثر مهاریه اسید معده در پنتوپرازول به صورت معنادار از امپرازول بیشتر است. نتایج این مطالعه در زمینه اثر ضد زخم داروهای مهارکننده پمپ پروتون مشابه نتایج این مقاله می باشد (۱۲).

Salim M.A. Bastaki و Irwin S. Chandranath در سال ۲۰۰۸ اثرات ضد زخم و ضد ترشحه امپرازول را در خرگوش و موش صحرایی با پنتوپرازول مقایسه کردند و نتیجه اینکه هر ۲ دارو باعث بهبود زخمها شده و اثر پنتوپرازول از امپرازول بهتر است. (۲)

S.V. Ranjendra و همکاران در سال ۲۰۰۸ اثر رابپرازول را روی سولفونیل اوره ها در موشهای صحرایی دیابتیک بررسی کردند و نتیجه اینکه دوز بالای رابپرازول اثر ضد دیابتی داروهای گلی بنگلامید و گلی پیزید را بطور معنی داری افزایش می دهد

در نتیجه با توجه به مطالعه انجام شده و مطالعات مشابه میتوان جهت درمان و پیش گیری از زخم های پپتیک ناشی از داروهای ضد التهاب غیر استروئیدی در دامپزشکی از داروی رابپرازول استفاده نمود.

12. Prath, A., Visaya, S. (2006) Inhibition of Pentagastrin Stimulated Gastric Acid Secretion by Pantoprazole and Omeprazole in Healthy Adults, Digestive Diseases and Sciences. 51- 123-131