

## ارزیابی هیستوپاتولوژی اثرات ترمیمی پیوند سلول‌های بنیادی مزانشیمی در نقیصه استخوان

### ران رت

فاطمه آقایی<sup>۱</sup>، ثمنه مشایخی<sup>۱</sup>، سعید حصارکی<sup>۱\*</sup>

۱- گروه پاتوبیولوژی، واحد علوم و تحقیقات، دانشگاه آزاد اسلامی، تهران، ایران.

پست الکترونیکی نویسنده مسئول: [hesarakisaedi@gmail.com](mailto:hesarakisaedi@gmail.com)



JOURNAL OF VETERINARY CLINICAL RESEARCH

تاریخ دریافت: ۸ تیر ۱۴۰۲، تاریخ پذیرش: ۱۰ شهریور ۱۴۰۲

دوره چهاردهم، شماره یک، تابستان ۱۴۰۲

### چکیده:

سلول‌های بنیادی مزانشیمی (BMSC)، به سلول‌هایی گویند که توانایی تمایز به دودمان مزودرمی را دارند. استفاده از آن‌ها نانوکامپوزیتی در ترمیم نقیصه استخوانی استخوان ران موش رت بود. در این مطالعه از ۳۶ سر رت نژاد ویستار نر به طور تصادفی به چهارگروه سه‌سری در سه روز ۱۵، ۳۰ و ۴۵ تقسیم شدند. گروه‌های مورد مطالعه شامل شاهد، (Sham): نقیصه بدون کارگذاری داربست رها و ناحیه بسته شد، HA: نقیصه با استفاده از هیدروکسی آپاتایت ابتدا پر و سپس بسته شد، اتوگرافت (Autograft): نقیصه با استفاده از تکه استخوان‌های ناحیه دریل شده پر شده و بسته‌شد و بنیادی (MSCs): مانند گروه شاهد بود ولی تزریق سلول‌های بنیادی مزانشیمی بصورت موضعی در لحظه جراحی صورت گرفت. به این صورت که یک برش به طول ۵ سانتی متر در شرایط آسپتیک در امتداد اندام عقبی سمت راست روی دیافیز میانی استخوان ران انجام شد. پروستوم توسط یک بلندکننده پروست از دیافیز جدا شد. یک نقیصه با قطر ۲ میلی متر در استخوان ران ایجاد شد. نمونه‌های استخوان برای ارزیابی هیستوپاتولوژی در روزهای ۳۰ و ۴۵ برای درجه‌بندی ضایعات و میزان ترمیم، فیکس، دکلسیفیه و عمل‌آوری شدند. اثرات ترمیمی استفاده از سلول‌های بنیادی در مقایسه با سایر گروه‌ها در همه موارد تفاوت معنی‌داری داشت. می‌توان ادعان داشت که حضور سلول‌های بنیادی مزانشیمی تأثیر مثبتی بر روند بهبودی داشته و استحکام استخوانی رضایت بخشی را نشان می‌دهد. می‌توان از سلول‌های بنیادی مزانشیمی به طور گسترده در جراحی ارتوپدی و همچنین مهندسی بافت استفاده کرد.

**کلمات کلیدی:** نقیصه، استخوان، ترمیم، سلول بنیادی مزانشیمی، هیدروکسی آپاتایت

## مقدمه:

هر دو مسیر بهبود شکستگی مبتنی بر تاثیرات متقابل هماهنگ بین ماکروفاژها و سلول‌های استخوان‌ساز است (۳). سلول‌های بنیادی مزانشیمی، سلول‌های پیش‌ساز استخوان و غضروف، در ابتدا از مغزاستخوان انسان با توانایی تبدیل شدن به سلول‌های تشکیل‌دهنده کلنی فیروبلاستیک در شرایط آزمایشگاهی و بازسازی بافت استخوانی هتروتوپیک در داخل بدن شناسایی شدند. انجمن بین‌المللی سلول‌های بنیادی مزانشیمی را به عنوان سلول‌هایی تعریف کرده است که (۱) به کشت‌های سلولی پلاستیکی در شرایط آزمایشگاهی می‌چسبند، (۲) دارای یک نمایه نشانگر سطح مشخص شامل CD105+، CD73+، CD90+، و نشانگرهای خونسازی منفی باشند و (۳) دارای توانایی سه‌خطی برای تمایز به استئوبلاست‌ها، سلول‌های چربی و کندروبلاست‌ها باشند (۴). علاوه بر توانایی آن‌ها در بازسازی بافت‌های مزانشیمی، سلول‌های بنیادی مزانشیمی دارای خواص تعدیل‌کننده ایمنی گسترده‌ای هستند که آن‌ها را به اهداف جذابی برای کاربردهای مهندسی بافت تبدیل می‌کند. در این تحقیق سعی شد تا با استفاده از توانمندی تمایز سلول‌های بنیادی مزانشیمی و کاربرد آن‌ها در محل شکستگی نقیصه استخوانی شاهد ترمیم بهتر و سریعتر استخوان شکسته باشیم.

## مواد و روش کار:

### سلول‌های بنیادی مزانشیمی

### تهیه سلول‌های بنیادی مزانشیمی

کشت اولیه سلول‌های بنیادی مزانشیمی مغزاستخوانی BM-MSCs با برداشتن مغزاستخوان ران رت‌های ۶ تا ۱۰ هفته‌ای به دست آمد. به این صورت که مغزاستخوان در لوله‌ی درب پیچ دار ۱۵ میلی متری حاوی ۲ میلی لیتر محلول تریپسین و EDTA در انکوباتور ۳۷ درجه‌ی

شکستگی استخوان یکی از شایع‌ترین آسیب‌هایی است که در بخش‌های اورژانس دیده می‌شود. علی‌رغم بهترین تلاش‌های درمانی، تا ۱۰ درصد از موارد شکستگی استخوان هنوز پیامدهای نامطلوب را در بر دارند. تنها در ایالات متحده آمریکا، صدهزار شکستگی در سال به علت عدم جوش خوردن مناسب همراه درد طولانی مدت وضعیت بغرنجی را بوجود می‌آورد (۱). دو مسیر اصلی برای بازسازی استخوان شامل فرآیندهای استخوان‌سازی درون غضروفی یا اندوکندر و استخوان‌سازی داخل غشایی است. در مورد اخیر سلول‌های بنیادی مزانشیمی (MSC) با تبدیل شدن مستقیم به استئوبلاست‌ها موجب رشد استخوانی می‌شوند. این نوع ترمیم بیشتر در شکستگی‌های ثابت با حداقل شکاف شکستگی و نیز شکستگی‌های درون متافیز استخوان دیده می‌شود. شکستگی‌های واقع در دیافیز، با ثبات مکانیکی کمتر، و شکاف شکستگی بزرگ‌تر از طریق مراحل کلاسیک استخوان‌سازی داخل غضروفی بهبود می‌یابند که شامل التهاب، تشکیل کالوس نرم و سپس سخت، و در نهایت بازسازی محل شکستگی است. در این حالت از بازسازی استخوان، هماتوم شکستگی در ابتدا توسط سلول‌های ایمنی، عمدتاً نوتروفیل‌ها و ماکروفاژها نفوذ می‌کنند. ماکروفاژها نه تنها سلول‌های نکروزه و بقایای بافت را در محل شکستگی فاگوسیتوز می‌کنند، بلکه شروع به فراخوانی سلول‌های بنیادی مزانشیمی و سلول‌های پیش‌ساز عروقی از پریوستوم، مغزاستخوان و گردش خون می‌کنند (۲). تمایز سلول‌های بنیادی مزانشیمی و متعاقب آن تشکیل غضروف و استخوان در محل شکستگی توسط چندین سیگنال ریزمحیطی هدایت می‌شود. این سیگنال‌ها شامل فاکتورهای رشد آزاد شده از ماتریکس استخوان و همچنین تغییرات در کشش اکسیژن و ریزمحیط مکانیکی است. به طور خاص، تحقیقات اخیر مشخص کرده است که

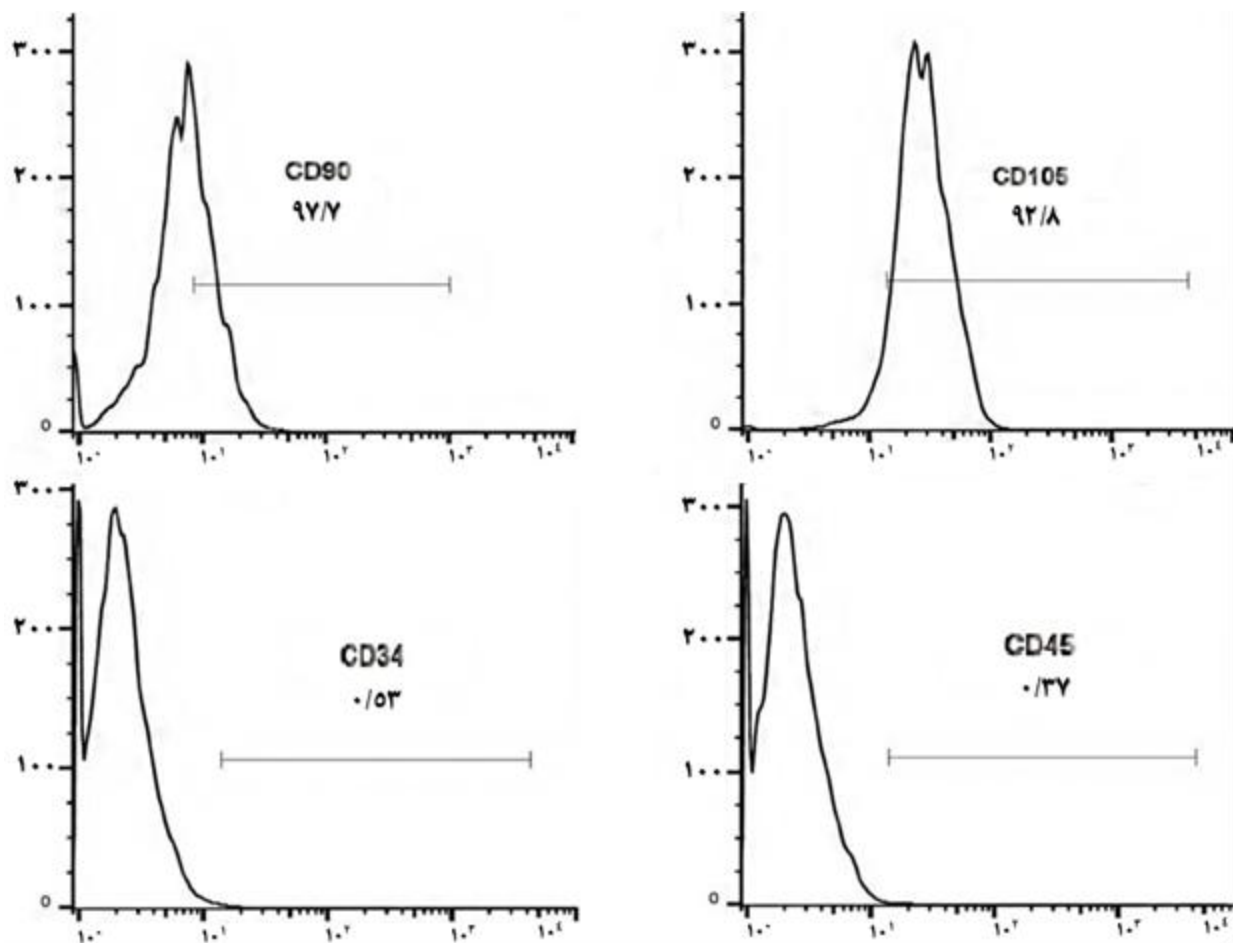
## ارزیابی هیستوپاتولوژی اثرات ترمیمی پیوند سلول‌های بنیادی مزانشیمی در نقیصه استخوان ران رت

(۹۲/۸ درصد) را بیان می‌کنند. در حالیکه این سلول‌ها از نظر بیان مارکرهای خونسازی مانند CD34 (۰/۵۳ درصد) و CD45 (۰/۳۷ درصد) منفی بودند (۶). این نتایج نشان می‌دهد که سلول‌های جدا شده در این مطالعه دارای ویژگی‌های معمولی سلول‌های بنیادی مزانشیمی بودند و تعریف سلول‌های جداسازی شده به عنوان سلول‌های بنیادی مزانشیمی را تایید می‌کند.

سانتی‌گراد شیکردار به مدت ۱۵ دقیقه قرار گرفت. پس از ۱۵ دقیقه، جهت ختنی سازی اثر تریپسین، مقدار ۵ میلی لیتر محیط کشت DMEM به همراه ۱۵ درصد سرم جنین گاو FBS به فالكون اضافه شد. سپس محتوای فالكون از صفحه مش ۴۰ میکرومتری عبور داده شد. سوسپانسیون حاصل در دور ۱۵۰۰ به مدت ۵ دقیقه سانتریفوژ شد و مایع رویی دور ریخته شد. به رسوب سلولی حاصل محیط کشت DMEM به همراه ۱۵ درصد سرم جنین گاو و ۱ درصد آنتی بیوتیک (پنی سیلین-استرپتومایسین) اضافه شد. سلول‌ها به داخل فلاسک کست سلول منتقل گردید. روز بعد محیط کشت تعویض شد و با رشد سلول‌ها کف فلاسک پر شد. پس از چند بار پاساژ سلول‌های غیر بنیادی در محیط کشت حذف شدند. سلول‌های حاصل در انکوباتور حاوی CO<sub>2</sub> و دمای ۳۷ درجه نگهداری و هر ۳ روز محیط کشت آن‌ها تعویض می‌شد (۵).

### تایید سلول‌های بنیادی مزانشیمی :

پس از تایید بیان مولکول‌های CD45، CD34، CD105 و CD90 روی سلول‌های حاصل بوسیله فلوسایتومتری سلول‌ها برای کار درون تنی انتخاب شدند. همانطور که در نمودار ۱ آمده است، آنالیز فلوسایتومتری نشانگرهای سطحی سلولی نشان داد که سلول‌های بنیادی مزانشیمی جنینی، نشانگرهای CD90 (۹۷/۷ درصد) و CD105



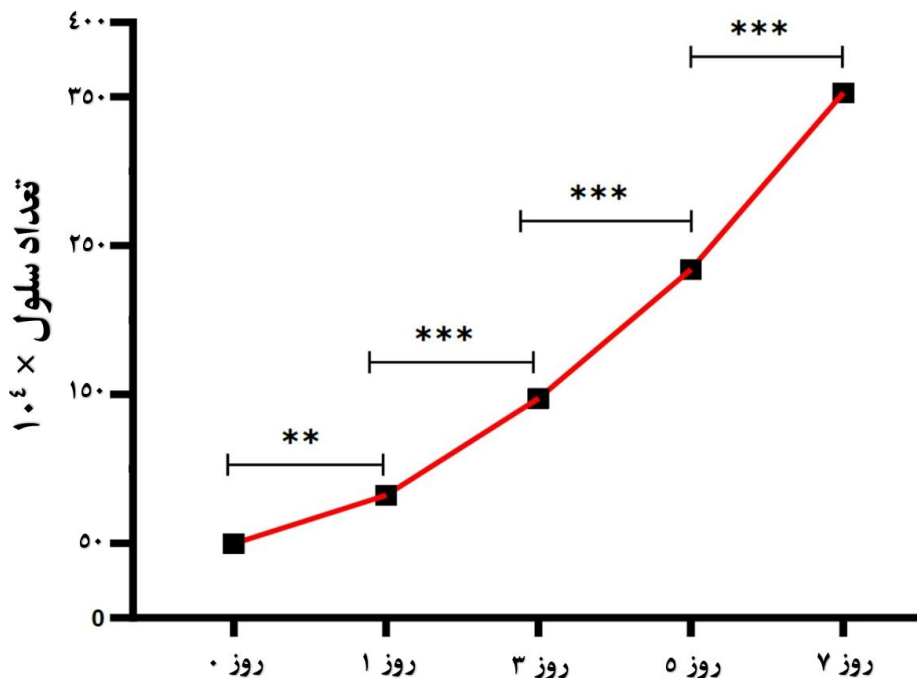
نمودار ۱- نمودارهای ارزیابی کننده میزان بیان نشانگرهای سلول‌های بنیادی در سلول‌های حاصل از پاساژ سوم

#### تکثیر سلول‌های بنیادی مزانشیمی :

سلول‌ها در پاساژ سوم برای اندازه‌گیری تکثیر سلولی و رسم منحنی رشد سلولی استفاده شدند. سلول‌ها در پلیت ۱۲ چاهکی با تراکم اولیه  $5 \times 10^5$  سلول در هر چاهک به مدت ۲۴ ساعت کشت داده شدند. چاهک‌ها در روزهای ۱،

۳، ۵ و ۷ تریپسین و سلول‌ها شمارش شدند. نتایج بصورت منحنی رشد با استفاده از نرم افزار گرافیدپریسم ۹ (GraphPad Prism9) ترسیم شد (نمودار ۲).

## ارزیابی هیستوپاتولوژی اثرات ترمیمی پیوند سلول‌های بنیادی مزانشیمی در نقیصه استخوان ران رت



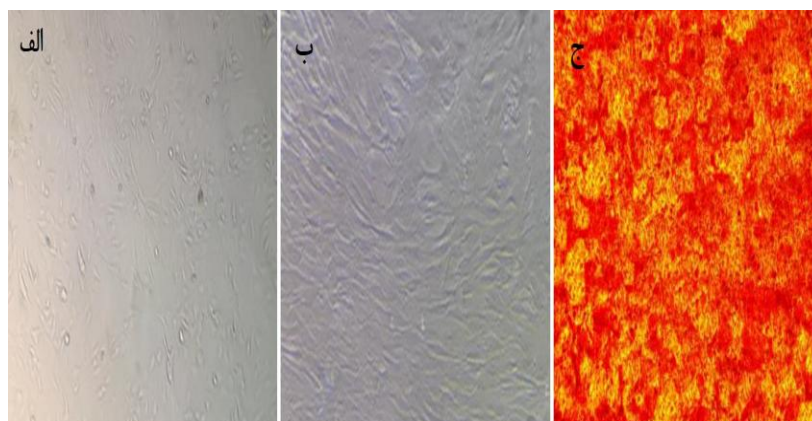
نمودار ۲- منحنی رشد برای سلول‌های بنیادی مزانشیمی مشتق شده از مغزاستخوان موش صحرایی.

تحقیق ns = بدون معنی، \*  $p < 0/03$  = \*\*  $p < 0/002$  = \*\*\*  $p < 0/0002$  = \*\*\*\*  $p < 0/0001$ .

تعیین رسوب کلسیم در سلول‌های بنیادی مزانشیمی تمایز یافته استفاده شد. بدین منظور سلول‌ها با استفاده از فرمالدهاید ۴٪ به مدت ۶۰ دقیقه تثبیت شدند و سپس به مدت ۴۵ دقیقه در دمای اتاق با استفاده از ۴۰ میلی مولار رنگ Alizarin Red S رسوب کلسیم در سلول‌ها رنگ آمیزی شد (نگاره ۱).

توان تمایز استئوژنیک سلول‌های بنیادی مزانشیمی :

پس از پاساژ سوم به مدت ۲۱ روز در محیط تمایز دهنده استئوژنیک شامل DMEM-HG حاوی ۱۰ درصد FBS، ۱۰ نانومولار دگزامتازون، نانومولار آسکوربیک اسید ۲ فسفات ۰/۰۵ و ۱۰ میکرومولار بتا گلیسروفسفات (Sigma-Aldrich, Louis St, MO) کشت داده شدند. به عنوان گروه شاهد، محیط برخی از خانه‌ها با محیط معمولی یعنی DMEM-HG حاوی ۱۰ درصد سرم گاوی جایگزین شد. محیط تمایز هر سه روز یکبار عوض می شد. در نهایت مورفولوژی تمایز استئوسیت‌ها با رنگ آمیزی Alizarin Red S بررسی شد. این رنگ آمیزی برای



نگاره ۱- سلول‌های بنیادی مزانشیمی برگرفته از مغزاستخوان رت و تمایز آن‌ها به سلول‌های استئوژنیک. الف: کشت اولیه با مشخصه سلول‌های غیر دوکی، ب: پاساژ سوم با دوکی شدن سلول‌ها، ج: نمایش رسوب کلسیم در محیط کشت پس از ۲۱ روز (رنگ آمیزی Alizarin Red S). میکروسکوپ فاز کنتراست معکوس، بزرگنمایی ۱۰۰

#### تزریق سلول‌های بنیادی مزانشیمی:

روشنایی/تاریکی ۱۲ ساعته نگهداری شدند. حیوانات با پلت آماده مخصوص حیوانات آزمایشگاهی تغذیه و آب نیز بصورت آزاد در دسترس قرار گرفت. پروتکل این مطالعه مطابق اصول اخلاقی مورد تأیید کمیته‌های بین المللی حمایت از حقوق حیوانات آزمایشگاهی انجام گردید.

ابتدا حیوانات با استفاده از بیهوشی عمومی تزریقی بوسيله ترکیب کتامین ۱۰٪ (۵۰ میلی گرم/کیلو گرم) و زایلازین ۲٪ (۵ میلی گرم/کیلوگرم) تحت بیهوشی کامل قرار گرفتند. پس از آماده سازی ناحیه به روش آسپتیک، برش بر سطح ناحیه ران حیوان داده شد. عضلات ناحیه کنار زده شد و بوسيله دریل دور پایین ارتوپدی و با استفاده از مته مخصوص نقیصه ۲ میلی متری در بدنه استخوان ران ایجاد گردید. پس از ایجاد نقیصه در موش‌ها، میزان ۲۵ میکرولیتر حاوی  $10^6 \times 1/2$  سلول بنیادی مزانشیمی بطور مستقیم به محل نقیصه استخوان تزریق شد (۷).

#### مطالعه درون تنی *in vivo* و گروه‌های مطالعه:

حیوانات به ۴ گروه ۳ سری با دو روز کالبدگشایی مختلف تقسیم شدند. در فواصل زمانی ۱۵، ۳۰ و ۴۵ روند تهیه لام‌های هیستوپاتولوژی انجام شد. گروه‌های مورد مطالعه شامل موارد زیر بود.

#### حیوانات آزمایشی و مطالعه درون تنی *in vivo*

##### نگهداری حیوانات :

۱. شاهد = (Sham) نقیصه بدون کارگذاری داربست رها و ناحیه بسته شد.

در این مطالعه از ۳۶ سر رت نژاد ویستار از جنس نر، بالغ و با وزنی در حدود ۲۵۰ گرم که براساس آزمایشات بالینی سالم، استفاده شد. رت‌ها از بخش تکثیر و نگهداری حیوانات آزمایشگاهی «مؤسسه تحقیقات پاستور ایران» تهیه و در قفس‌های مخصوص نگهداری شدند. تمامی حیوانات تحت شرایط محیطی و تغذیه‌ای یکسان و در چرخه

۲. HA = نقیصه با استفاده از هیدروکسی آپاتایت ابتدا پر و سپس بسته شد.

۳. اتوگرافت = (Autograft) نقیصه با استفاده از تکه استخوان‌های خود ناحیه دریل پر و بسته شد.

۴. بنیادی = (MSCs) مانند گروه شاهد است ولی تزریق سلول‌های بنیادی مزانشیمی بصورت تزریق مستقیم ۱۰۰

## ارزیابی هیستوپاتولوژی اثرات ترمیمی پیوند سلول‌های بنیادی مزانشیمی در نقیصه استخوان ران رت

استخوان ران به منظور انجام بررسی هیستوپاتولوژی برداشته شده و داخل محلول پایدار کننده فرمالین ۱۰٪ به آزمایشگاه پاتولوژی انتقال یافت و ۲۴ ساعت بعد محلول فرمالین تعویض شد. برای کلسیم زدایی در محلول EDTA به مدت یک ماه قرار گرفت و ارزیابی هیستوپاتولوژی روند التیام با رنگ آمیزی H&E انجام شد. برای ارزیابی پاسخ بافت التهابی و تشکیل و یکپارچگی استخوانی هیستوپاتولوژی ارزیابی شد. درجه بندی نیمه کمی واکنش بافتی در نقیصه بر مبنای تشکیل بافت پیوندی فیبری و نفوذ سلول‌های التهابی دارای ۵ واحد ارزیابی از صفر تا ۴ شامل عدم، حضور کم، حضور متوسط، حضور زیاد و حضور بسیار زیاد بافت فیبری و التهابی بود. در حالیکه معیارهای وقوع ترمیم شامل تشکیل کالوس، پیوستگی استخوانی، تعبیرات مغزاستخوان، بازسازی قشر استخوان بصورت ۴ واحد ارزیابی از صفر تا ۳ شامل عدم، تشکیل کم، تشکیل متوسط و تشکیل زیاد بود.

### تحلیل آماری:

برای تجزیه و تحلیل آماری از آزمون آنالیز واریانس دوطرفه، Dunnett Posthoc با نرم افزار GraphPad Prism 9.0 استفاده شد. داده‌ها بر اساس هیستوپاتولوژی نیمه کمی بود. تفسیر معنی داری به این صورت بود که ns = بدون معنی،  $p < 0.03 = **$ ،  $p < 0.002 = ***$ ،  $p < 0.0001 = ****$  باشد. در نهایت داده‌ها به صورت میانگین و انحراف معیار ارائه شد.

### نتایج:

#### هیستوپاتولوژی

#### توصیف وضعیت التهابی

تفاوت معنی‌دار در روز ۱۵ تحقیق بین گروه کنترل با گروه‌های اتوگرافت (\*\*\*) و MSCs (\*\*\*) از لحاظ

میکرولیتر مایع کشت حاوی  $10^6 \times 1/2$  سلول در لحظه جراحی صورت گرفت.

#### روش جراحی:

پس از القای بیهوشی عمومی بوسیله تزریق عضلانی کتامین ۱۰٪ (۵۰ میلی گرم بر کیلوگرم، آلفاسان، هلند) و زایلازین ۵٪ (۵ میلی گرم بر کیلوگرم، آلفاسان، هلند)، یک برش به طول ۲/۵ سانتی متر در شرایط آسپتیک در امتداد اندام عقبی سمت راست میانی و سطح دیافیز میانی استخوان ران انجام شد. پیوستوم توسط یک بلندکننده پیوست از دیافیز جدا شد. علاوه بر این، یک نقیصه به عمق ۲ میلی متر در استخوان ران ایجاد شد. پس از انجام روند جایگزینی مواد یا سلول‌های مزانشیمی، محل جراحی با نرمال سالین شستشو و پیوستوم روی محل نقص قرار گرفت. سپس محل را با ماهیچه‌های قبلی بصورت طبیعی پوشاندیم. بافت‌های عضلانی وزیرجلدی توسط نخ بخیه ۴-۰ قابل جذب بخیه گردیدند و پوست نیز بوسیله نخ بخیه ۳-۰ تک رشته‌ای غیرقابل جذب بخیه گردید. در ۵ روز ابتدایی بعد از جراحی، هر ۲۴ ساعت یکبار محل ضایعه و بخیه از لحاظ خونریزی، عفونت و باز شدن بخیه‌ها بررسی گردید و پانسمان مجدد توسط گاز استریل انجام شد. ۱۴ روز بعد نخ‌های بخیه پوست کشیده شد و هیچ پارگی دیده نشد. محل جراحی بر اساس پروتکل درمان برای هر رت رفتار شد. برای جلوگیری از عفونت یا خونریزی پس از عمل روزانه محل جراحی بررسی شد.

#### هیستوپاتولوژی:

به منظور انجام آزمایش‌های هیستوپاتولوژی نمونه‌های استخوانی از هر ۳ موش در هر گروه در فواصل زمانی ۱۵، ۳۰ و ۴۵ روز برداشته شد که برای این منظور حیوانات با تزریق عضلانی کتامین ۱۰٪ ابتدا بیهوش و سپس با دیسلوکیشن شدن مهره اول گردنی یوتانایز شدند. سپس

بهترین سرعت تشکیل استخوان، در روز ۴۵، متعلق به گروه تیمار شده با سلول‌های بنیادی مزانشیمی بود. گروه اتوگرافت در مقایسه با گروه شاهد و تیمار شده با HA بهتر بهبود یافت ( $p < 0/05$ ). جالب توجه اینکه بالاترین امتیاز روز ۴۵ به گروه اتوگرافت و گروه تحت درمان با سلول‌های بنیادی مزانشیمی به طور مشابه اختصاص یافت و بدترین بهبودی متعلق به گروه کنترل بود (نمودارهای ۳، ۴ و ۵) و (نگاره های ۲، ۳ و ۴).

#### توصیف پدیده تشکیل کالوس

در ۱۵ روز پس از جراحی، گروه‌های مختلف تشکیل استخوان اولیه را زودتر از سایرین در شاخص کالوس آغاز کردند. گروه MSCs از همه گروه‌های دیگر با اختلاف بهتر بود بطوری که در نقیصه بافت فیبروکارتیلیج ایجاد شده بود. گروه سلول‌های بنیادی مزانشیمی MSCs و اتوگرافت در ۳۰ روز پس از جراحی، تراکولاهای اولیه استخوانی جدید بیشتری نسبت به بقیه تولید کردند ( $p < 0/05$ ). جالب اینکه وضعیت گروه MSCs نسبت به گروه HA هم معنی دار شده بود. در روز ۴۵، بهترین بهبودی لاملا استخوان متعلق به گروه تیمار شده با سلول‌های بنیادی مزانشیمی بود و گروه کنترل و تیمار شده با HA هر دو کمتر از آن بودند. اگرچه، اتوگرافت نیز در میان سایر موارد به اندازه گروه سلول‌های بنیادی مزانشیمی بهبود نیافته بود ولی از گروه‌های شاهد و HA بهتر بود (نمودارهای ۳، ۴ و ۵) و (نگاره های ۲، ۳ و ۴).

#### توصیف پدیده‌های استخوان قشری

استخوان کورتیکال اطراف ناحیه نقص هیچ یک از استخوان فشرده از دست رفته را در همه گروه‌های ۱۵ و ۳۰ روز پس از جراحی بازسازی نکرد. در روز ۴۵ لاملاهای نیمه قوسی متحدالمرکز در گروه‌های اتوگرافت، سلول‌های بنیادی مزانشیمی و HA شروع به تشکیل کردند. با اینکه بین

تعداد و هجوم لکوسیت‌ها مشاهده شد. از طرفی بین گروه‌های غیر از کنترل نیز تفاوت معنی‌دار بین MSCs و HA (\*\*\*) وجود داشت. بنابراین در همه موارد تیماری کاهش التهاب نسبت به کنترل به طور معنی‌داری مشاهده شد. در روز ۳۰ تحقیق علاوه بر اینکه از میزان التهاب یا تعداد لکوسیت‌ها کاسته شده بود ولی تفاوت گروه‌ها معنی‌دار نبود. در روز ۴۵ تحقیق دو گروه MSCs و اتوگرافت نسبت به کنترل و HA بطور معنی‌داری بهتر بودند (نمودارهای ۳، ۴ و ۵) و (نگاره های ۲، ۳ و ۴).

#### توصیف میزان تشکیل بافت فیروزی و فیروپلازی

در روز ۱۵ تحقیق، بیشترین تفاوت معنی‌دار در بین گروه کنترل و MSCs (\*\*\*) دیده شد. هیچ تفاوت معنی‌داری بین گروه‌های دیگر دیده نشد. در روز ۳۰ تحقیق علاوه بر اینکه بر میزان فیروپلاست‌ها و رشته‌های همبندی افزوده شده بود ولی تفاوت گروه‌ها معنی‌دار نشد. در روز ۴۵ تحقیق مشخص شد که نه تنها همه گروه‌ها کم و بیش استخوان‌سازی داشتند بلکه همزمان درگیر فیروز که در این روز یافته‌ای نامطلوب بود نیز شده بودند. این وضعیت چنان بود که همه گروه‌ها با هم تفاوت معنی‌دار داشتند و بهترین گروه در این میان MSCs بود که بیشترین تشکیل استخوان لاملا را در مقابل فیروز از خود نشان داد (نمودارهای ۳، ۴ و ۵) و (نگاره های ۲، ۳ و ۴).

#### توصیف پدیده تشکیل یکپارچگی (Union) در پروگزیمال و دیستال نقیصه

در روز ۱۵ بعد از عمل تشکیل استخوان اولیه در حال رشد در تمام گروه‌های درمانی از لبه‌های نقیصه ناچیز بود. منطقاً قرار نبود در این مقطع زمانی یکپارچه شدن دیده شود ولی بر خلاف تصور تفاوت معنی‌دار بین کنترل و MSCs مشاهده گردید (\*\*\*) داد. در روز ۳۰ تفاوت معنی‌داری را در گروه‌های آزمایشی نشان نداد ( $p > 0/05$ ).

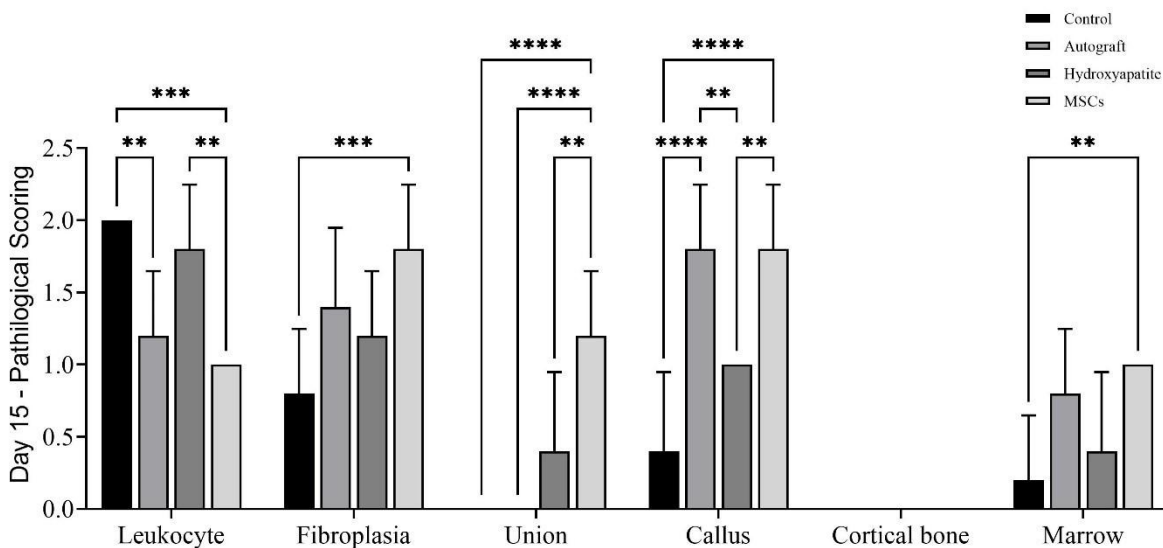


## ارزیابی هیستوپاتولوژی اثرات ترمیمی پیوند سلول‌های بنیادی مزانشیمی در نقیصه استخوان ران رت

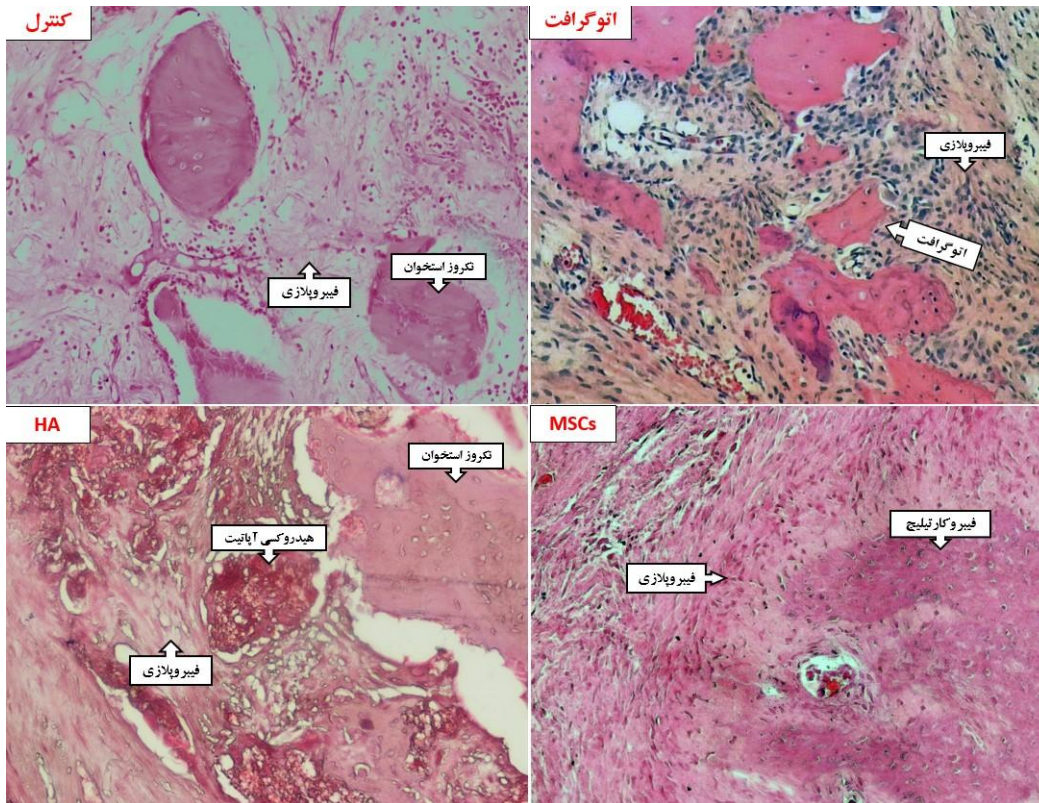
گروه‌های اتوگرافت و HA نیز تفاوت معنی‌داری وجود نداشت ولی وضعیت گروه MSCs از بقیه بهتر بود (نمودارهای ۳، ۴، ۵) و (نگاره های ۲، ۳ و ۴).

### توصیف پدیده های مغزاستخوان

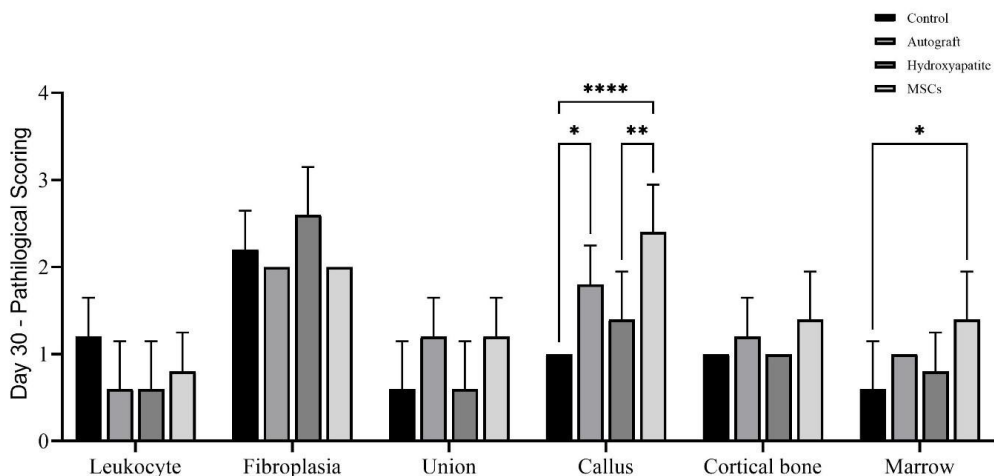
در روز ۱۵، تشکیل مغزاستخوان گروه MSCs با کنترل معنی‌دار شد. در روز ۳۰ پس از جراحی، گروه شاهد دارای بافت جوانه گوشتی در فضای ناحیه نقیصه بود. روند بهبود و بازسازی مغزاستخوان در گروه تیمار شده با سلول‌های بنیادی مزانشیمی معنی‌دار نبود. در روز ۴۵ از روند بهبود، بالاترین امتیاز متعلق به سلول‌های بنیادی مزانشیمی تیمار شده و گروه اتوگرافت بیشتر از گروه HA و گروه کنترل بود (نمودارهای ۳، ۴، ۵) و (نگاره های ۲، ۳ و ۴).



نمودار ۳- درجه‌بندی ضایعات هیستوپاتولوژی گروه‌های مختلف تحقیق ایجاد نقیصه استخوانی در روز ۱۵ پس از جراحی.

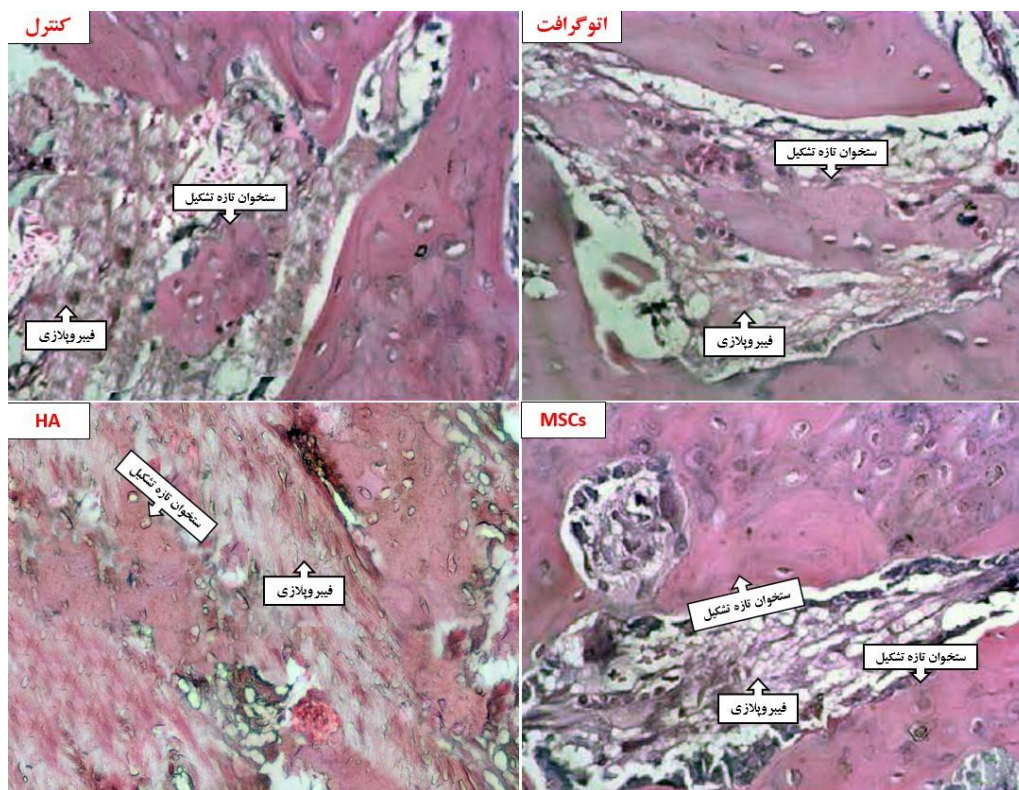


نگاره ۲- برش میکروسکوپی از محل بهبودی نقیصه‌ها در روز ۱۵ پس از عمل. گروه کنترل دچار ادم، هجوم لکوسیت بیشتر و فیبروپلازی کمتر است. گروه اتوگرافت بقایای استخوان را نشان می‌دهد. در اطراف آن بافت همبندی و عروق زیادی وجود دارد. گروه HA مواد و نیز فیروز در مرکز نقیصه را نشان می‌دهد. تشکیل بافت فیبروکارتیلیج جدید در گروه سلول‌های بنیادی مزانشیمی MSCs نشان داده شده است (HE × 200).

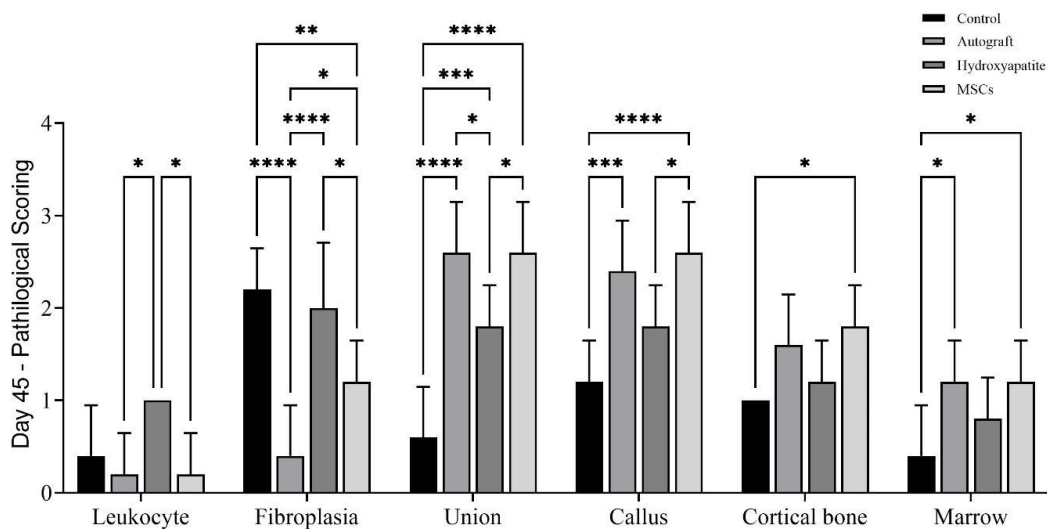


نمودار ۴- درجه‌بندی ضایعات هیستوپاتولوژی گروه‌های مختلف تحقیق ایجاد نقیصه استخوانی در روز ۳۰ پس از جراحی.

## ارزیابی هیستوپاتولوژی اثرات ترمیمی پیوند سلول‌های بنیادی مزانشیمی در نقیصه استخوان ران رت

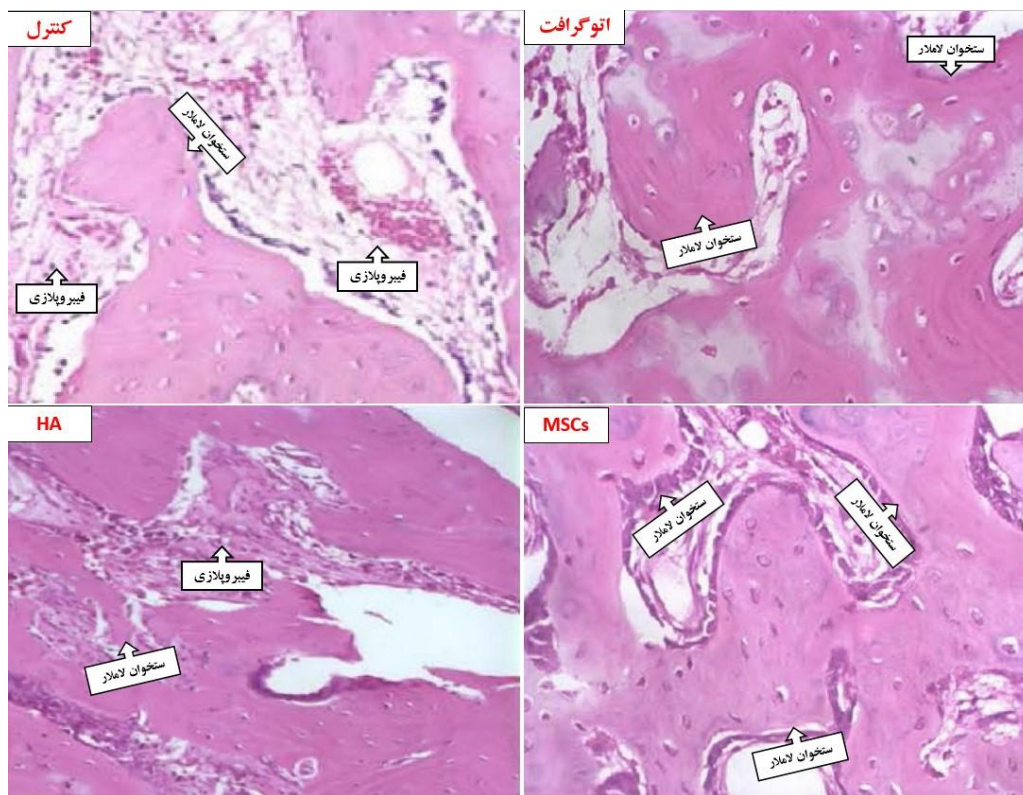


نگاره ۳- برش میکروسکوپی از محل بهبودی نقیصه‌ها در روز ۳۰ پس از عمل. گروه کنترل دچار فیبروپلازی نامطلوب بیشتری شده است. گروه اتوگرافت بقایای استخواندارای تیغه‌های استخوانی تازه تشکیل است. گروه HA استخوان تازه تشکیل کمتر و فیبروز بیشتری در مرکز نقیصه را نشان می‌دهد. بیشترین بافت استخوان تازه تشکیل جدید در گروه سلول‌های بنیادی مزانشیمی MSCs نشان داده شده است (HE × 400).



نمودار ۵- درجه‌بندی ضایعات هیستوپاتولوژی گروه‌های مختلف تحقیق ایجاد نقیصه استخوانی در روز ۴۵ پس از جراحی.





نگاره ۴- برش میکروسکوپی از محل بهبودی نقیصه‌ها در روز ۴۵ پس از عمل. گروه کنترل دچار فیبروپلازی نامطلوب زیاد همراه تشکیل استخوان لاملار کمتر است. گروه اتوگرافت تیغه‌های استخوانی لاملار بیشتری دارد. گروه HA استخوان تازه تشکیل کمتر و فیبروز بیشتری در مرکز نقیصه نسبت به اتوگرافت را نشان می‌دهد. بیشترین بافت استخوان تازه لاملار در گروه سلول‌های بنیادی مزانشیمی MSCs است (HE × 400).

انجام شده و در نتیجه ارزیابی‌های پویا برای سلول‌های بنیادی مزانشیمی در حیوانات زنده کمتر کار شده بود (۹). علاوه بر این، تا بحال مطالعات تمایز سلول‌ها به استخوان کم بوده و در تلاش برای نشان دادن یکی از اثرات ترمیمی سلول‌های بنیادی مزانشیمی، بدون ارزیابی کافی از توانایی‌های چندگانه سلول‌های بنیادی مزانشیمی انجام پذیرفته است. بازسازی بافت آسیب دیده به این معنی است که پاسخ‌های مختلف در ناحیه آسیب دیده همگرا شوند. سلول‌های احیا کننده باید در محل آسیب به کار گرفته شوند، پاسخ‌های ناشی از آسیب را کنترل کنند و در نهایت به ترمیم کمک کنند. در واقع سلول‌های بنیادی مزانشیمی با کمک به هر یک از مراحل بهبود شکستگی، خواص

#### بحث:

در این مطالعه نشان داده شده است که پیوند سلول‌های بنیادی مزانشیمی MSC باعث بهبود روند التیام می‌شود که با افزایش حجم کالوس و محتویات غضروفی و استخوانی همراه بود. احتمالاً سلول‌های بنیادی مزانشیمی به درون کالوس نفوذ می‌کند. به طور خلاصه، گزارش ما ارزیابی نسبی از مشارکت سلول‌های بنیادی مزانشیمی وارد شده در روند بهبود شکستگی ارائه می‌دهد.

شواهد قابل توجهی وجود دارد که سلول‌های بنیادی مزانشیمی را به بازسازی بافت، از جمله استخوان و غضروف ارتباط می‌دهد (۸). با این حال، مطالعات درون تنی در درجه اول با استفاده از تجزیه و تحلیل پس از مرگ

## ارزیابی هیستوپاتولوژی اثرات ترمیمی پیوند سلول‌های بنیادی مزانشیمی در نقیصه استخوان ران رت

یک بیان ثابت CXCR4 را در ۳۰ درصد از جمعیت سلول‌های بنیادی مزانشیمی پیدا کردند. حداقل معیار کلاسیک برای تعریف سلول‌های بنیادی مزانشیمی انسان از طریق فنوتیپ آن است که شامل بیان مثبت CD105، CD73، و CD90 و منفی نشانگرهای خونساز و اندوتلیال، مانند CD45، CD34، CD14، CD19، و ایزوتیپ آنتی ژن لکوسیتی انسانی DR است. علاوه بر این، سلول‌های بنیادی مزانشیمی باید چند توان داشته باشند و قادر به تمایز سه خطی به سلول‌های چربی، غضروفی و استئوبلاست باشند (۴). در این مطالعه نیز از بیان مولکول‌های مذکور برای اثبات تمایز استخوانی استفاده شد.

Bruder و همکاران در سال ۱۹۹۴ دریافتند که اگر سلول‌های استخوانی در محل شکستگی با ظرفیت کامل ولی با تعداد کم فعالیت کنند، نقیصه التیام نمی‌یابد، و همچنین هیچ دارویی برای درمان آن موثر نخواهد بود زیرا حداکثر استخوان‌زایی در هر سلول در حال رخداد است. بنابراین حتی در یک مدل معمولی ترمیم شکستگی استخوان درشت نی، بدلیل افزایش تعداد سلول‌ها، پیوند سلول‌های بنیادی مزانشیمی روند ترمیم را بهبود می‌بخشد و استفاده از سلول‌های بنیادی مزانشیمی برای ارائه تعداد حیاتی سلول‌های بازسازی کننده برای دستیابی به نتایج مطلوب ترمیم استخوان در بیماران مبتلا به شکستگی پستیانی می‌کند (۱۴).

Granero و همکاران در سال ۲۰۰۸ گزارش کردند که سلول‌های بنیادی مزانشیمی تزریقی داخل وریدی (سیستمیک) در محل شکستگی مجتمع می‌شوند. همچنین نشان دادند که بیان‌کننده BMP-2 به‌طور کاملاً مشخصی در ناحیه اندوستئوم موضعی می‌شود. اندوستئوم هموستاز استخوان را حفظ می‌کند و در فرآیند بهبود شکستگی شرکت می‌کند. (۸). شواهد زیادی وجود دارد که از این

بازسازی‌کننده خود را اعمال می‌کنند. بوسیله پیوند سلول‌های بنیادی مزانشیمی برچسب‌گذاری شده با لوسیفراز در ترکیب با تجزیه و تحلیل BLI، نشان داده شده است که سلول‌های بنیادی مزانشیمی به محل شکستگی مهاجرت می‌کنند که کاملاً وابسته به زمان و دوز است. جذب سلول‌های پیش ساز در گردش به محل آسیب به عنوان یک فرآیند بیولوژیکی طبیعی در طول فرآیند شکستگی رخ می‌دهد (۱۰). فرض بر این است که سلول‌های بنیادی مزانشیمی تزریق شده به صورت سیستمیک به محل شکستگی با استفاده از یک مکانیسم استخدام مرتبط با آسیب مشابه مهاجرت می‌کند. Gao و همکاران با استفاده از Indium 111 labeled MSC پویایی سلول‌های بنیادی مزانشیمی را در ۴۸ ساعت پس از تزریق سلول‌ها به موش‌های سالم غیرآسیب دیده بررسی کرده و دریافتند که در حالت عادی سلول‌ها بیشتر در ریه‌ها و کبد توزیع می‌شوند (۹). در یک مطالعه دیگر با تحلیل‌های طولانی‌مدت مشخص شد که در موش‌های با عارضه شکستگی فقط ۳ روز پس از شکستگی/پیوند، سلول‌های بنیادی مزانشیمی در محل شکستگی حضور داشتند که تا ۱۴ روز نیز باقی ماندند. بنابراین، به نظر می‌رسد استفاده از پیوند سلول‌های بنیادی مزانشیمی یک استراتژی معتبر برای افزایش غیرتهاجمی پیش‌سازهای زنده در محل شکستگی است (۱۱). آنها دریافتند که مهاجرت سلول‌های بنیادی مزانشیمی شکستگی به حضور CXCR4 بستگی دارد. داده‌های متناقضی در مورد اینکه آیا سلول‌های بنیادی مزانشیمی CXCR4 را بیان می‌کند و نقش آن در مهاجرت سلول‌های بنیادی مزانشیمی وجود دارد. در واقع، عبور سلولی باعث کاهش بیان CXCR4 و از بین رفتن جایگزین شدن سلول‌های بنیادی مزانشیمی می‌شود (۱۲)، (۱۳). آنها همچنین از کشت‌های اولیه سلول‌های خونساز سلول‌های بنیادی مزانشیمی بدون پاساژ استفاده کردند و

التهابی، ممکن است به هدف درمان‌های جدید برای تقویت روند بهبودی در بیماران با جوش نخوردن تبدیل شود.

طبق مطالعه ۳۰ و ۴۵ روزه ما، میزان تشکیل استخوان جدید اولیه در گروه‌های اتوگرافت و HA به طور قابل توجهی بیشتر از گروه کنترل بود. تشکیل استخوان جدید اولیه در هر دو گروه اتوگرافت و HA کمتر از گروه سلول‌های بنیادی مزانشیمی بود. این واقعیت نشان داد که محل کاشت استخوان ران به دلیل بازسازی استخوان از رفتار رسانای استخوانی سلول‌های بنیادی مزانشیمی بهبود یافته است. نتایج آنالیز هیستوپاتولوژیک در روز ۱۵ پس از جراحی نشان داد که سلول‌های بنیادی مزانشیمی اضافه شده، تشکیل استخوان جدید را، شبیه به گروه اتوگرافت استخوان، بهبود می‌بخشد. انفیلتراسیون لکوسیتی در گروه HA زیاد بود. این التهاب مانند یافته‌های سایر محققان بود که نشان داده بودند افزودن مواد اسکفولد باعث نفوذ بیشتر لکوسیت‌ها می‌شود (۱۸). در روزهای ۱۵ و ۳۰ بعد از عمل، بافت گرانوله در مرکز تمام عیوب قرار داشت. تشکیل استخوان جدید در ابتدا در گروه سلول‌های بنیادی مزانشیمی و اتوگرافت نسبت به گروه HA و شاهد در روز ۳۰ پس از عمل بیشتر آغاز شد. هنوز در روز سی ام هیچ ساختار اتحادیه ای وجود نداشت. واکنش التهابی حتی در گروه کنترل کاهش یافت. این تجزیه و تحلیل نشان داد که هیچ یک از مواد یا اتوگرافت‌ها تفاوت معنی داری را در بهبود تشکیل استخوان فشرده قشر مغز تا روز ۳۰ ایجاد نکردند. حتی به دلیل پاسخ‌های ایمنی به بیومواد، نتایج نشان می‌دهد که سلول‌های بنیادی مزانشیمی بیگانه‌زنیک به نظر نمی‌رسد در مقایسه با گروه کنترل، واکنش التهابی ایجاد کند (۱۹). بهبودی محل نقیصه گروه کنترل در روز ۴۵ بعد از عمل باعث تشکیل استخوان جدید شد. محل نقص گروه تحت درمان با HA در روز ۴۵ بعد از عمل از اطراف با استخوان لاملار محدود محاصره شد. در حالی که ناحیه بهبودی

تصور حمایت می‌کند که استئوبلاست‌های اندوستئال فاکتورهای مختلفی را ارائه می‌کنند که تعداد و عملکرد سلول‌های بنیادی خونساز را تنظیم می‌کنند. این فرضیه وجود دارد که سلول‌های CAR در اندوست درون استخوانی همراه با استئوبلاست‌ها و به طور بالقوه دیگر انواع سلول‌ها، یک محیط هیپوکسیک ایجاد می‌کنند که سلول‌های بنیادی خونساز را در حالت ساکن نگه می‌دارد. اثر مهاری سلول‌های بنیادی خونساز بر تکثیر سلولی در شرایط آزمایشگاهی، احتمال نقش این سلول‌ها را در حفظ سلول‌های بنیادی مزانشیمی در این حالت ساکن افزایش می‌دهد (۱۵). از سوی دیگر، سلول‌های بنیادی خونساز القای سلول‌های بنیادی مزانشیمی به استئوبلاست‌ها را در شرایط *in vitro* و همچنین *ex vivo* القاء می‌کنند (۱۶).

چندین مطالعه نشان داده اند که سلول‌های بنیادی توانایی سرکوب پاسخ التهابی را در شرایط آزمایشگاهی و همچنین در داخل بدن دارند. این اثرات ضد التهابی از طریق مکانیسم‌های پاراکرین ایجاد می‌شوند که محیط بافت را از حالت پیش التهابی به حالت ضد التهابی تغییر می‌دهد. در طول فرآیند ترمیم بافت، حل دقیق زمانی و مکانی پاسخ التهابی برای محدود کردن آسیب بافت، جلوگیری از توسعه فیروز و در نهایت برای ترویج بازسازی حیاتی است. التهاب کنترل نشده نقش مهمی در پاتورژن جوش نخوردن دارد (۱۷).

داروهای ضدالتهابی سنتی که پاسخ سایتوکاین‌ها را بطور کلی مسدود می‌کنند قادر به هدایت و کنترل انتخابی فرآیند نیستند و ممکن است در واقع اثرات منفی بر روند بهبودی داشته باشند. در مطالعه ما دریافتیم که اثرات مفید پیوند سلول‌های بنیادی بر بازسازی شکستگی با اثر انتخابی بر تولید سایتوکاین‌های سیستمیک و موضعی مرتبط است. سلول‌های بنیادی، به عنوان تعدیل کننده‌های انتخابی پاسخ

## ارزیابی هیستوپاتولوژی اثرات ترمیمی پیوند سلول‌های بنیادی مزانشیمی در نقیصه استخوان ران رت

داده‌ها همچنین نتیجه می‌گیرند که یا اتوگرافت یا گروه HA باعث تشکیل استخوان می‌شوند. این واکنش‌ها، همانطور که قبلاً توسط سایر مؤلفه‌های تحقیق نشان داده شد، سازگار هستند (۲۰-۲۳).

این مطالعه نشان داد که تزریق سلول‌های بنیادی مزانشیمی با افزایش تراکم مواد کالوس و استحکام آن موجب بهبود ترمیم شکستگی می‌شود. موش‌های دریافت‌کننده سلول‌های بنیادی مزانشیمی تفاوت‌های قابل توجهی در هندسه کالوس نشان دادند که با ساختارهای پل زنده سازمان‌یافته‌تر بود و با بافت نرم و استخوان جدید مشخص می‌شد. به نظر می‌رسد سلول‌های بنیادی مزانشیمی نقش مهمی در بازسازی عیوب استخوانی دارد و می‌تواند به عنوان داربست در شکستگی‌های استخوانی مورد استفاده قرار گیرد.

**تضاد منافی وجود ندارد.**

اتوگرافت و گروه تحت درمان با سلول‌های بنیادی مزانشیمی در روز ۴۵ رشد استخوان لایه‌ای بیشتری را نشان داد.

در نهایت، توسعه استخوان لایه‌ای پیشرفته و بازسازی استخوان اسفنجی در روز ۶۰ پس از عمل در همه گروه‌ها مشاهده شد. گروه سلول‌های بنیادی مزانشیمی بهترین بهبود را به طور قابل توجهی در مقایسه با سایرین داشت. مقدار استخوان لایه‌ای در گروه تیمار شده با سلول‌های بنیادی مزانشیمی به طور قابل توجهی بیشتر از گروه درمان شده با HA و اتوگرافت بود. در روز ۶۰ پس از جراحی، استخوان فشرده کورتیکال در همه گروه‌ها به خوبی نگاره گرفت. تفاوت معنی‌دار بین سلول‌های بنیادی مزانشیمی و گروه کنترل بیشتر از تفاوت‌های مشابه در گروه‌های تحت درمان با اتوگرافت و HA بود. در نهایت، اندازه‌گیری‌های استقرار مغز، تراکم ضعیف سلول‌های پیش‌ساز را در همه گروه‌های مورد مطالعه نشان داد. تجزیه و تحلیل رشد استخوان قشر مغز هیچ تفاوت معنی‌داری را در زمان‌های مختلف به جز در روز ۶۰ پس از عمل نشان نداد. این

### منابع:

1. Miranda MA, Moon MS. Treatment strategy for nonunions and malunions. *Surgical treatment of orthopaedic trauma*. 2007;1:77-100.
2. Bastian O, Pillay J, Alblas J, Leenen L, Koenderman L, Blokhuis T. Systemic inflammation and fracture healing. *Journal of Leukocyte Biology*. 2011;89(5):669-73.
3. Loi F, Córdova LA, Pajarinen J, Lin T-h, Yao Z, Goodman SB. Inflammation, fracture and bone repair. *Bone*. 2016;86:119-30.
4. Dominici M, Le Blanc K, Mueller I, Slaper-Cortenbach I, Marini F, Krause D, et al. Minimal criteria for defining multipotent mesenchymal stromal cells. The International Society for Cellular Therapy position statement. *Cytotherapy*. 2006;8(4):315-7.
5. Heng BC, Zhao X, Xiong S, Ng KW, Boey FY, Loo JS. Cytotoxicity of zinc oxide (ZnO) nanoparticles is influenced by cell density and culture format. *Arch Toxicol*. 2011;85(6):695-704.
6. Martínez-Flores K, Plata-Rodríguez R, Olivos-Meza A, López-Macay A,

- Fernández-Torres J, Landa-Solís C, et al. Osteogenic Potential of Monosodium Urate Crystals in Synovial Mesenchymal Stem Cells. *Medicina (Kaunas)*. 2022;58.(۱۲)
7. Costa CA, Deliberador TM, Abuna RPF, Rodrigues TL, Souza SLS, Palioto DB. Mesenchymal stem cells surpass the capacity of bone marrow aspirate concentrate for periodontal regeneration. *J Appl Oral Sci*. 2022;30:e20210359.
  8. Granero-Molto F, Weis JA, Longobardi L, Spagnoli A. Role of mesenchymal stem cells in regenerative medicine: application to bone and cartilage repair. *Expert Opin Biol Ther*. 2008;8(3):255-68.
  9. Gao J, Dennis JE, Muzic RF, Lundberg M, Caplan AI. The dynamic in vivo distribution of bone marrow-derived mesenchymal stem cells after infusion. *Cells Tissues Organs*. 2001;169(1):12-20.
  10. Kumagai K, VasANJI A, Drazba JA, Butler RS, Muschler GF. Circulating cells with osteogenic potential are physiologically mobilized into the fracture healing site in the parabiotic mice model. *J Orthop Res*. 2008;26(2):165-75.
  11. Granero-Moltó F, Weis JA, Miga MI, Landis B, Myers TJ, O'Rear L, et al. Regenerative effects of transplanted mesenchymal stem cells in fracture healing. *Stem Cells*. 2009;27(8):1887-98.
  12. Rombouts WJ, Ploemacher RE. Primary murine MSC show highly efficient homing to the bone marrow but lose homing ability following culture. *Leukemia*. 2003;17(1):160-70.
  13. Peled A, Petit I, Kollet O, Magid M, Ponomaryov T, Byk T, et al. Dependence of human stem cell engraftment and repopulation of NOD/SCID mice on CXCR4. *Science*. 1999;283(5403):845-8.
  14. Bruder SP, Fink DJ, Caplan AI. Mesenchymal stem cells in bone development, bone repair, and skeletal regeneration therapy. *J Cell Biochem*. 1994;56(3):283-94.
  15. Mia MM, Cibi DM, Abdul Ghani SAB, Song W, Tee N, Ghosh S, et al. YAP/TAZ deficiency reprograms macrophage phenotype and improves infarct healing and cardiac function after myocardial infarction. *PLoS biology*. 2020;18(12):e3000941.
  16. Rusciano MR, Sommariva E, Douin-Echinard V, Ciccarelli M, Poggio P, Maione AS. CaMKII activity in the inflammatory response of cardiac diseases. *International Journal of Molecular Sciences*. 20۲۰;۲۱(۱۸):۶۳۷۴-۶۳۸۹.
  17. Arthur A, Gronthos S. Clinical application of bone marrow mesenchymal stem/stromal cells to repair skeletal tissue. *International journal of molecular sciences*. 2020;21(24):9759.
  18. Chen R, Hao Z, Wang Y, Zhu H, Hu Y, Chen T, et al. Mesenchymal Stem Cell-Immune Cell Interaction and Related Modulations for Bone Tissue Engineering. *Stem Cells International*. 2022;2022:7153584.
  19. Shao A, Ling Y, Xu L, Liu S, Fan C, Wang Z, et al. Xenogeneic bone matrix immune risk assessment using GGTA1 knockout mice. *Artificial Cells, Nanomedicine, and Biotechnology*. 2018;46(sup3):S359-S69.



20. Kim H, Cha J, Jang M, Kim P. Hyaluronic acid-based extracellular matrix triggers spontaneous M2-like polarity of monocyte/macrophage. *Biomaterials science*. 2019;۷۱-۲۲۶۴:(۶)۷;
21. Lorenz J, Barbeck M, Kirkpatrick CJ, Sader R, Lerner H, Ghanaati S. Injectable Bone Substitute Material on the Basis of  $\beta$ -TCP and Hyaluronan Achieves Complete Bone Regeneration While Undergoing Nearly Complete Degradation. *International Journal of Oral & Maxillofacial Implants*. 2018;33.(۳)
22. Mohseni M, Jahandideh A, Abedi G, Akbarzadeh A, Hesaraki S. Assessment of tricalcium phosphate/collagen (TCP/collagene)nanocomposite scaffold compared with hydroxyapatite (HA) on healing of segmental femur bone defect in rabbits. *Artificial Cells, Nanomedicine, and Biotechnology*. 2018;46(2):242-9.
23. Schaaf H, Lendeckel S, Howaldt HP, Streckbein P. Donor site morbidity after bone harvesting from the anterior iliac crest. *Oral Surg Oral Med Oral Pathol Oral Radiol Endod*. 2010;109(1):52-8.

## Histopathological evaluation of the regenerative effects of mesenchymal stem cell transplantation in rat femur defect

Aghaei, F<sup>1</sup>., mashayekhi, S<sup>1</sup>., hesaraki, S<sup>1</sup>

1- Department of Pathobiology, College of Veterinary medicine, Science and Research Branch, Islamic Azad University, Tehran-Iran

Corresponding author E-mail address: hesarakisaeed1@gmail.com

### Abstract

Mesenchymal stem cells (BMSC) can differentiate into the mesodermal lineage. The use of nanocomposite mesenchymal stem cells in the repair of the bone defect of the rat femur. In this study, 36 male Wistar rats were randomly divided into three groups on days 15, 30, and 45. The studied groups include Sham; the defect was left without scaffolding, and the area was closed. HA: The defect was first filled and then closed using hydroxyapatite. Autograft: The defect was filled using pieces of bone from the drilled area and the stem cells (MSCs); that was the same as the control group, but the injection of mesenchymal stem cells was done locally at the time of surgery. In this way, a 5 cm long incision was made in aseptic conditions along the right hind limb on the medial diaphysis of the femur. The periosteum was separated from the diaphysis by a periosteal lifter. A defect with a diameter of 2 mm was created in the femur. Bone samples were fixed, decalcified, and processed for histopathological evaluation on days 30 and 45 to grade lesions and repair rate. The restorative effects of using stem cells were significantly different in all cases compared to other groups. It can be acknowledged that the presence of mesenchymal stem cells positively affects the healing process and shows satisfactory bone strength. Mesenchymal stem cells can be widely used in orthopedic surgery and tissue engineering.

**Keywords:** defect, bone, repair, mesenchymal stem cell, hydroxyapatite