

ارزیابی اثر ترکیب ژل آلوئه‌ورا و عصاره هیدروآتانولی شنبلیله بر بهبود روند التیام زخم تمام ضخامت برشی پوست در موش آزمایشگاهی دیابتی

محمد رضا فرهپور^{۱*}، محمد آقایی^۲

۱- استادیار گروه علوم درمانگاهی، دانشکده دامپزشکی، واحد ارومیه، دانشگاه آزاد اسلامی، ارومیه، ایران.

۲- دانشجوی دکتری، گروه علوم باغبانی، دانشکده کشاورزی، دانشگاه ارومیه، ارومیه، ایران.

*نویسنده مسئول مکاتبات: mrf78s@gmail.com

(دریافت مقاله: ۹۴/۹/۱ پذیرش نهایی: ۹۴/۱۱/۱۰)

چکیده

تأخیر در روند التیام زخم یکی از عوارض دیابت است. بنابراین، از دیدگاه درمانی، تلاش برای پیدا کردن ترکیبات موثر در افزایش سرعت روند التیام زخم بسیار مهم است. مطالعه حاضر به منظور بررسی اثرات ترکیب ژل آلوئه‌ورا و عصاره هیدروآتانولی تخم شنبلیله بر روند التیام زخم در ۵۴ سر موش مبتلا به دیابت نوع ۲ انجام شد. یک زخم تمام ضخامت برشی توسط پانچ بیوبسی ۶ میلی‌متری بر پوست ناحیه پشت هر موش ایجاد شد. همه موش‌ها به سه گروه شامل: گروه دارونما، گروه‌های درمانی ژل آلوئه‌ورا ۵٪ و ترکیب ژل آلوئه‌ورا ۵٪ با عصاره هیدروآتانولی تخم شنبلیله ۵٪ تقسیم شدند. سرعت بسته شدن زخم در هر روز تا ۱۵ روز متوالی اندازه‌گیری شد. به لحاظ ریزینی، روند ترمیم زخم از نظر میزان ادم، نفوذ سلولی، نوزایش عروقی و رسوب کلاژن بین گروه‌ها مورد مقایسه قرار گرفت. میزان انقباض زخم در گروه‌های درمانی نسبت به گروه کنترل افزایش معنی‌داری ($P < 0/05$) را نشان داد. میزان ادم در هر دو گروه درمانی نسبت به گروه کنترل کاهش یافت، در حالی که نوزایش عروقی، نفوذ فیبروبلاست‌ها و تولید کلاژن افزایش نشان داد، که این افزایش در گروه درمانی با پماد ترکیبی از میزان بالاتری برخوردار بود. نتایج مطالعه حاضر نشان داد که تجویز موضعی ترکیب ژل آلوئه‌ورا ۵٪ با عصاره هیدروآتانولی تخم شنبلیله ۵٪ التیام زخم تمام ضخامت برشی پوست را در موش‌های دیابتی نوع ۲ افزایش می‌دهد.

کلید واژه‌ها: ژل آلوئه‌ورا، تخم شنبلیله، عصاره هیدروآتانولی، زخم پوست، دیابت، موش.

مقدمه

بدن به استفاده درست از گلوکز، مشخص می‌شود.

تعداد کل افراد مبتلا به عارضه دیابت ملیتوس در

سراسر جهان تا سال ۲۰۱۰ در حدود ۲۳۹ میلیون نفر

دیابت ملیتوس یکی از اختلالات سوخت‌وسازی

است که با قند خون بالا به دلیل عدم توانایی سلول‌های

داده‌اند که عصاره هیدروآتانولی تخم گیاه شنبلیله حاوی مقادیر متنابهی از ترکیبات آلکالوئیدی، فنولی، فلاونوئیدی، تانن و ویتامین آ می‌باشد (Bin-Hafeez et al., 2003)، که این ترکیبات موجب بروز خواص درمانی از جمله کاهش کلسترول خون، جلوگیری از بروز زخم و همچنین اثرات ضد التهابی و ضد دردی می‌گردد (Mandegary et al., 2012; Pandian et al., 2002).

آلوئه‌ورا (Aloe vera) گیاهی از سرده سیگل‌ها (Aloe)، راسته مارچوبه‌ای‌ها (Asparagales) و تیره سریشیان (Asphodelaceae) است. اغلب این گیاهان فاقد ساقه بوده و یا ساقه بسیار کوتاهی دارند. برگ‌های آن نیزه‌ای، کلفت و گوشتی با لبه‌های دندانه‌دار و به رنگ سبز تا خاکستری می‌باشد که از دیرباز برای اهداف مختلف پزشکی مورد استفاده قرار می‌گیرند. مطالعات متعدد نشان می‌دهند ژل غلیظ و شفاف داخل برگ این گیاه با دارا بودن ترکیبات مختلفی از جمله پلی‌ساکارید گلوکومانان، کربوکسی پپتیدازها، گلوکز و انواع ویتامین‌ها موجب بروز خواص آنتی‌اکسیدانی، ضدباکتریایی، ضدقارچی و ضدالتهابی موجب افزایش سرعت ترمیم انواع زخم‌های ناشی از بریدگی و یا سوختگی می‌گردد (Visuthikosol et al., 1995; Choi et al., 2001; Moghbel et al., 2007; Hamman, 2007; Maenthaisong et al., 2008). همچنین در مطالعه آتیا و همکاران در سال ۲۰۱۰ مشخص گردیده که مصرف خوراکی ژل گیاه آلوئه‌ورا موجب افزایش سرعت ترمیم زخم در حیوانات دیابتی می‌شود (Atiba et al., 2010).

با توجه به اثرات مفید متعدد دانه گیاه شنبلیله و ژل آلوئه‌ورا، در این مطالعه اثر ترکیب عصاره هیدروآلکلی

گزارش شده است (Xue et al., 2007). دیابت دارای عوارض شدیدی مانند نفروپاتی، نوروپاتی، رتینوپاتی و زخم‌های دیابتی است که علت عمده مرگ و میر در مبتلایان می‌باشد (Gibir et al., 1997). از عوارض بسیار معمول این عارضه، میکروآنژیوپاتی است که موجب بروز زخم و یا تاخیر در روند التیام زخم می‌گردد. اگر چه درمان با انسولین و دیگر درمان‌های شیمیایی می‌تواند بیماری را به درجات مختلف درمان کنند، ولی در سال‌های اخیر تحقیقات جهت یافت و معرفی داروهای با منشأ طبیعی رو به افزایش بوده است (Papanas and Maltezos, 2011).

گیاه شنبلیله (Fenugreek) گیاهی از خانواده بقولات (Fabaceae)، یکساله، با برگ متشکل از سه بخش تخم‌مرغی شکل کوچک و گل‌هایی منفرد است. این گیاه در جهان بیشتر در نواحی آسیای شرقی از جمله کشورهای هند، پاکستان، چین و ایران کشت داده می‌شود. در ایران این گیاه، جزو گیاهان بومی بوده و در نواحی شمال غرب و شمال شرق ایران می‌روید. برگ‌ها (به‌صورت خشک شده و یا تازه) و دانه‌های آن مصرف خوراکی و پزشکی دارد و به شکل سنتی برای درمان دیابت به‌کار برده می‌شوند (Al-Habori and Raman, 1998; Haeri et al., 2012). مطالعات متعدد نشان داده‌اند که عصاره تخم گیاه شنبلیله به دلیل دارا بودن اسید آمینه خاصی به نام ۴-هیدروکسی ایزولئوسین (hydroxyisoleucine or 4HO-Ile) در مصرف خوراکی موجب کاهش بسیار بالای قند خون و افزایش حساسیت به انسولین در حیوانات دیابتی می‌گردد (Haeri et al., 2012; Xue et al., 2011; Hannan et al., 2007). همچنین بررسی‌های فیتوشیمیایی نشان

روش ایجاد دیابت

به منظور ایجاد دیابت، داروی استرپتوزوتوسین در سیترات بافر (pH= ۴/۵۰) حل شده و مقدار یک دهم میلی‌لیتر از طریق تزریق داخل صفاقی با دوز ۶۰ میلی‌گرم بر کیلوگرم به هر موش تزریق شد (Hardwicke *et al.*, 2011). پس از گذشت یک هفته، میزان قند خون توسط گلوکومتر از طریق ورید دمی اندازه‌گیری شد و در صورت افزایش قند خون به بالای ۴۰۰ میلی‌گرم بر اکی‌والان، بروز گلوکزوری و تایید ابتلا به عارضه دیابت، تحت جراحی قرار گرفتند (Hardwicke *et al.*, 2011).

حیوانات مورد مطالعه

در این مطالعه از ۵۴ سر موش آزمایشگاهی نر بالغ با محدوده وزنی 27 ± 3 گرم، تهیه شده از دانشکده دامپزشکی دانشگاه آزاد اسلامی واحد ارومیه، استفاده شد. موش‌ها در قفس‌های استاندارد، تحت شرایط نوردهی کنترل شده ۱۲ ساعت روشنایی و ۱۲ ساعت تاریکی و دمای ثابت 22 ± 2 درجه سلسیوس نگهداری گردیدند.

روش القاء بیهوشی و ایجاد زخم

القاء بیهوشی با تزریق ترکیب زایلانین هیدروکلراید ۲ درصد (Woerden, Holland) به میزان ۲۰ mg/kg و کتامین هیدروکلراید ۵ درصد (Woerden, Holland) به میزان ۶۰ mg/kg به صورت داخل صفاقی انجام گردید. سپس موش‌ها به صورت شکمی روی میز جراحی قرار داده شده و سطح پشتی موش‌ها از ناحیه کتف تا ایلئوم اسکراب و آماده‌سازی جراحی شده و یک زخم دایره‌ای شکل تمام ضخامت به قطر شش میلی‌متر در محل بین دو کتف با استفاده از پانچ بیوپسی استریل شش میلی‌متری ایجاد شد (Farahpour *et al.*, 2015;).

دانه گیاه شنبلیله با ژل آلوئه‌ورا بر ترمیم زخم برشی تجربی تمام ضخامت پوست در موش آزمایشگاهی دیابتی مورد بررسی قرار گرفته است.

مواد و روش‌ها

روش عصاره‌گیری و آماده‌سازی پماد

تخم گیاه شنبلیله و برگ گیاه آلوئه‌ورا از مزارع اطراف استان آذربایجان غربی (عرض جغرافیایی: ۳۷ درجه و ۳۲ دقیقه، طول جغرافیایی: ۴۵ درجه و ۴ دقیقه) جمع‌آوری گردید. دانه‌های گیاه شنبلیله خرد شده و ۱۵۰ گرم از پودر آن توسط ترکیب آب و اتانول ۹۶ درجه و با روش ماسریشن عصاره‌گیری شدند. سپس عصاره به دست آمده توسط دستگاه تقطیر در خلأ تغلیظ گردید. محلول غلیظ به دست آمده در سه مرحله فیلتر شد. سپس محلول به دست آمده نهایی، تحت شرایط استریل در دمای ۳۵ درجه سلسیوس خشک گردید (Eseyin, 2007). همچنین ژل غلیظ و شفاف آلوئه‌ورا از داخل برگ گیاه مذکور جدا شده و بعد از همگن‌سازی توسط همزن، در یخچال نگهداری شد. در پایان، جهت ساخت پمادهای درمانی ۵ درصد ساده و ترکیبی، میزان ۵ گرم از عصاره خالص شده دانه‌های گیاه شنبلیله و ۵ گرم از ژل خالص آلوئه‌ورا، به شکل وزنی-وزنی، به ترتیب به دو قوطی حاوی ۹۰ و ۹۵ گرم پماد پایه تجاری (پارافین نرم زرد) اضافه گردید. در قوطی سوم فقط ۱۰۰ گرم پماد پایه تجاری (پارافین نرم زرد)، جهت کاربرد موضعی در موش‌های قرار گرفته در گروه دارونما، اضافه گردید (Farahpour *et al.*, 2015; Farahpour *et al.*, 2012).

شفاف ترسیم می‌گردید. برای به حداقل رسانیدن میزان خطا، ترسیم حاشیه کل هر زخم، در هر موش، سه بار تکرار شده و میانگین آن محاسبه می‌گردید.

آسیب‌شناختی بافتی

در روزهای سوم، هفتم و پانزدهم بعد از ایجاد زخم، پس از القاء بیهوشی عمومی یک تکه تمام ضخامت از بافت جلدی شامل ۲ میلی‌متر از حاشیه پوست سالم به همراه بخشی از بافت جوانه‌ای، جدا گشته و بلافاصله در داخل ظرف حاوی فرمالین بافر ۱۰ درصد قرار داده شد. پس از تثبیت و قالب‌گیری نمونه‌های بافتی در پارافین (بلوک‌زنی)، مقاطعی به ضخامت ۵ میکرون توسط میکروتوم تهیه و به روش تری‌کروم ماسون رنگ‌آمیزی گردید (Farahpour et al., 2015; Farahpour et al., 2012). بر اساس جدول ۱ پارامترهای آسیب‌شناختی نشان‌دهنده پیشرفت ترمیم زخم بر اساس امتیازدهی گزارش گردید (Ozay et al., 2010). الگوی سه بعدی پیوستگی کلاژنی در سه محور ۴۰۰X، Y ۲۵۰ و Z ۲۲۰ توسط نرم افزار by Image pro-insight ویرایش ۸ نشان داده شد.

پس از ایجاد زخم، تمامی موش‌ها به طور تصادفی به سه گروه هجده‌تایی (دارونما و دو نوع پماد درمانی حاوی ژل آلوئه‌ورا به تنهایی و ترکیب ژل آلوئه‌ورا-عصاره شنبلیله) تقسیم شده، سپس موش‌های هر یک از گروه‌ها خود به سه زیر گروه شش‌تایی (گروه‌های نمونه‌برداری در روزهای سوم، هفتم و پانزدهم) تقسیم شدند. در پایان روزهای مذکور به منظور بررسی آسیب‌شناختی بافتی، دو نمونه بافتی جهت انجام آزمایشات مربوطه اخذ شد. برای اطمینان از برداشت کامل بافت از پانچر هفت میلی‌متری استفاده گردید. برای جلوگیری از وارد آمدن هر گونه خدشه طی مطالعه، هر موش پس از اخذ نمونه، از روند مطالعه کنار گذاشته شد.

اندازه‌گیری سطح زخم

در تمامی گروه‌های درمانی، زخم‌ها در روزهای ۴، ۸، ۱۲ و ۱۵ بعد از ایجاد، توسط کاغذ شفاف اندازه‌گیری شدند (Farahpour et al., 2015; Farahpour et al., 2012). به منظور اندازه‌گیری سطح زخم، هر موش بیهوش شده در وضعیت خوابیده بر روی شکم قرار داده می‌شد و سپس حاشیه زخم بر روی یک کاغذ

جدول ۱- پارامترهای آسیب‌شناختی نشان‌دهنده پیشرفت ترمیم زخم و نحوه رتبه‌بندی آنها

| درجه بندی | ادم | سلول‌های التهابی | نوزایش عروقی | فیبروبلاست و فیبروسیت | ساخت و رسوب کلاژن |
|-----------|-----------------------|-----------------------|-----------------------|-----------------------|----------------------|
| - | عدم حضور | عدم حضور | عدم حضور | عدم حضور | عدم حضور |
| + | خفیف (اطراف بافت) | خفیف (اطراف بافت) | خفیف (بافت زیرجلد) | خفیف (اطراف بافت) | خفیف |
| ++ | خفیف (بافت جوانه‌ای) | خفیف (بافت جوانه‌ای) | خفیف (بافت جوانه‌ای) | خفیف (بافت جوانه‌ای) | متوسط |
| +++ | متوسط (بافت جوانه-ای) | متوسط (بافت جوانه-ای) | متوسط (بافت جوانه‌ای) | متوسط (بافت جوانه‌ای) | زیاد |
| ++++ | بارز (بافت جوانه‌ای) | بارز (بافت جوانه‌ای) | بارز (بافت جوانه‌ای) | بارز (بافت جوانه‌ای) | تشکیل باندهای کلاژنی |

تحلیل آماری داده‌ها

اطلاعات به دست آمده از اندازه‌گیری سطح زخم‌ها با استفاده از آزمون تحلیل واریانس یک طرفه (ANOVA)، مورد واکاوی آماری قرار گرفتند. تفاوت در سطح $p < 0/05$ معنی‌دار در نظر گرفته شد. یافته‌ها به صورت میانگین \pm انحراف معیار (mean \pm SD) نشان داده شدند.

یافته‌ها

ارزیابی اندازه زخم

کاربرد موضعی ژل آلوئه‌ورا به تنهایی و ترکیب آن با عصاره هیدروآتانولی دانه گیاه شنبلیله، از روز هشتم بعد

از ایجاد زخم موجب کاهش معنی‌دار ($p < 0/05$) اندازه سطح زخم در مقایسه با گروه دارونما شد به طوری که، اندازه مساحت زخم در روز اندازه‌گیری پایانی، در گروه دارونما برابر $8/89 \pm 0/99$ میلی‌متر مربع بود. در حالی که، این میزان در گروه درمانی با پماد حاوی ۵ درصد ژل گیاه آلوئه‌ورا برابر $2/21 \pm 0/98$ میلی‌متر مربع و در گروه درمانی با پماد ترکیبی حاوی ۵ درصد ترکیب ژل گیاه آلوئه‌ورا-عصاره تخم شنبلیله $1/11 \pm 0/46$ میلی‌متر مربع بود. تغییرات اندازه مساحت زخم در پیشرفت روند بهبودی در جدول ۲ نشان داده شده است.

جدول ۲- اثر پمادهای درمانی بر میزان متوسط \pm انحراف معیار اندازه مساحت زخم (میلی‌متر مربع) در روزهای مختلف دوره آزمایش

| گروه‌های مورد آزمایش | روزهای اندازه‌گیری | | | |
|----------------------|--------------------|--------------------|--------------------|-------------------|
| | روز ۴ | روز ۸ | روز ۱۲ | روز ۱۵ |
| دارونما | $27/50 \pm 6/58^a$ | $27/12 \pm 2/69^a$ | $15/59 \pm 2/70^a$ | $8/89 \pm 0/99^a$ |
| آلوئه‌ورا ۵٪ | $33/26 \pm 2/70^a$ | $19/89 \pm 1/61^b$ | $6/85 \pm 1/11^b$ | $2/21 \pm 0/98^b$ |
| آلوئه‌ورا+شنبلیله ۵٪ | $31/80 \pm 2/90^a$ | $16/90 \pm 1/55^b$ | $4/32 \pm 0/87^b$ | $1/11 \pm 0/46^b$ |

a و b: بیانگر اختلاف معنی‌دار بین گروه دارونما و گروه‌های درمانی در هر ستون می‌باشد ($p < 0/05$).

ارزیابی آسیب‌شناختی

در بررسی نمونه‌های اخذ شده در روز سوم پس از ایجاد زخم، میزان ادم و التهاب بافتی در نمونه‌های گروه دارونما، در مقایسه با هر دو گروه درمانی (آلوئه‌ورا و ترکیب آلوئه‌ورا-شنبلیله)، از شدت بالاتری برخوردار بود، اما میزان ارتشاح سلول‌های ایمنی (ماکروفاژ)، نوزایش عروقی، فیبروبلاست و فیبروسیت و کلاژن در نمونه‌های گروه دارونما، در مقایسه با هر دو گروه درمانی (پمادهای حاوی ژل آلوئه‌ورا به تنهایی و ترکیب ژل آلوئه‌ورا-عصاره شنبلیله)، شدت کمتری داشت. نکته

قابل توجه اینکه، از لحاظ پارامترهای مورد ارزیابی بین هر دو گروه درمانی تفاوتی دیده نشد (جدول ۳).

در بررسی نمونه‌های اخذ شده در روز هفتم پس از ایجاد زخم، میزان ادم و التهاب بافتی در تمامی نمونه‌های مورد آزمایش روند کاهشی را نشان داد. اما، این میزان در گروه دارونما، در مقایسه با هر دو گروه درمانی از شدت کمتری برخوردار بود. میزان ارتشاح سلول‌های ایمنی (ماکروفاژ)، نوزایش عروقی، حضور فیبروبلاست‌ها و فیبروسیت‌ها و رسوب کلاژن در نمونه‌های گروه دارونما، در مقایسه با هر دو گروه

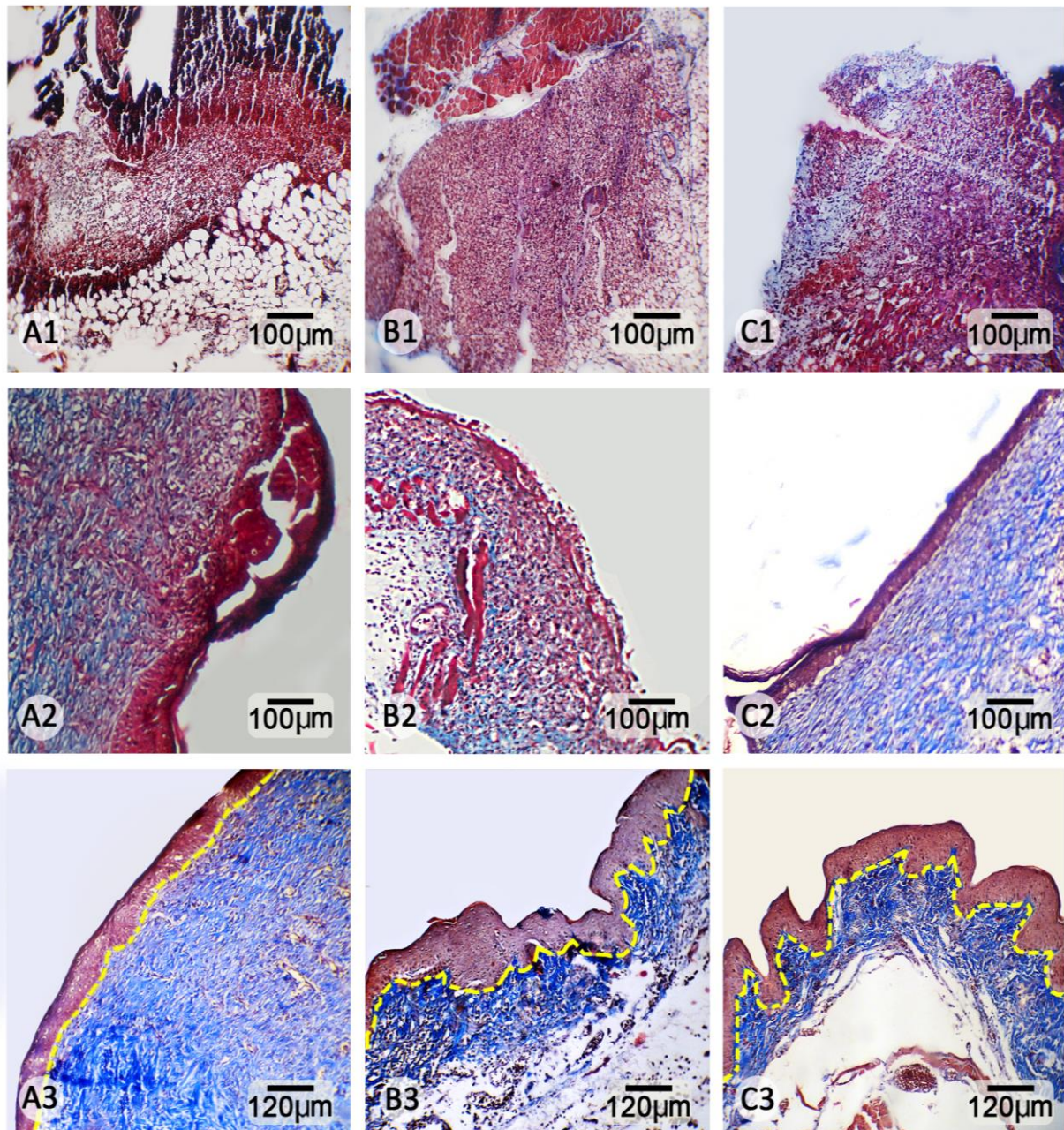
فیبروبلاست‌ها و فیبروسیت‌ها در تمامی نمونه‌های مورد آزمایش، روند کاهشی را نشان داد. برخلاف گروه دارونما، در هر دو گروه درمانی، ادم و التهاب بافتی مشاهده نگردید. همچنین محتوای کلاژن بافت ترمیمی، در هر دو گروه درمانی با ترکیب آلئوئه‌ورا-شنبلیله و آلئوئه‌ورا به تنهایی، در مقایسه با گروه دارونما افزایش قابل توجه و بیشتری را نشان داد (جدول ۳، شکل‌های ۱ و ۲).

درمانی، شدت پایین‌تری را نشان داد. میزان نوزایش عروقی و حضور فیبروبلاست‌ها در محل زخم و همچنین محتوای کلاژن بافت ترمیمی، در گروه درمانی با پماد ترکیبی ژل آلئوئه‌ورا-عصاره شنبلیله در مقایسه با گروه درمانی با پماد ژل آلئوئه‌ورا به تنهایی، افزایش قابل توجه و بیشتری را نشان داد (جدول ۳).

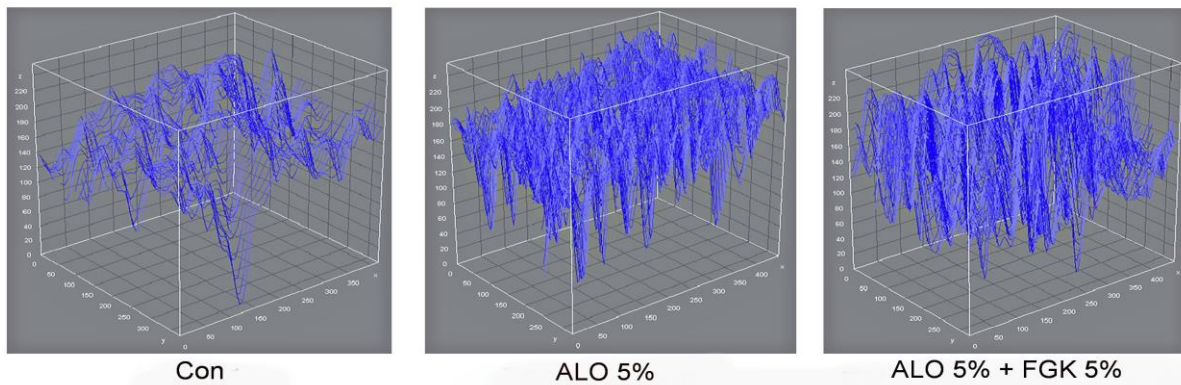
در بررسی نمونه‌های اخذ شده در روز پانزدهم پس از ایجاد زخم، میزان ادم و التهاب بافتی، ارتشاح سلول‌های ایمنی، نوزایش عروقی، حضور

جدول ۳- نتایج حاصل از بررسی آسیب‌شناختی بافتی در گروه‌های مورد آزمایش

| گروه | ادم | سلول‌های ایمنی | نوزایش عروقی | فیبروبلاست | فیبروسیت | کلاژن |
|-------------------------|------|----------------|--------------|------------|----------|-------|
| روز سوم | | | | | | |
| دارونما | ++++ | ++ | + | + | + | - |
| آلئوئه‌ورا ۵٪ | +++ | +++ | ++ | ++ | ++ | + |
| آلئوئه‌ورا+شنبلیله ۵٪ | ++ | ++++ | ++ | ++ | ++ | + |
| روز هفتم | | | | | | |
| دارونما | +++ | +++ | ++ | ++ | ++ | + |
| آلئوئه‌ورا ۵٪ | ++ | ++ | +++ | +++ | +++ | ++ |
| آلئوئه‌ورا+شنبلیله ۵٪ | + | ++ | ++++ | ++++ | ++++ | +++ |
| روز پانزدهم | | | | | | |
| دارونما | + | ++ | + | + | + | +++ |
| آلئوئه‌ورا ۵٪ | - | + | + | ++ | ++ | ++++ |
| آلئوئه‌ورا + شنبلیله ۵٪ | - | + | + | ++ | ++ | ++++ |



شکل ۱- نمای ریزبینی از سطح مقطع زخم. A1، A2، A3: گروه تیمار شده با پماد دارونما؛ B1، B2، B3: گروه تیمار شده با پماد درمانی حاوی ژل آلوتهورا ۵ درصد به علاوه عصاره هیدروکورتیزون ۵ درصد. C1، C2، C3: گروه تیمار شده با پماد درمانی حاوی ترکیب ژل آلوتهورا ۵ درصد به علاوه عصاره هیدروکورتیزون ۵ درصد. در تصاویر ردیف اول میزان ادم و التهاب بافتی کمتری در روز سوم، در هر دو گروه درمانی دیده می‌شود. در تصاویر ردیف دوم، بافت جوانه‌ای به خوبی تشکیل شده در روز هفتم، در هر دو گروه درمانی دیده می‌شود. تصاویر ردیف سوم نشان‌دهنده باندهای کلاژن و بافت پوششی به خوبی تشکیل شده در هر دو گروه درمانی در مقایسه با گروه دارونما. در روز پانزدهم می‌باشد (رنگ آمیزی تری کروم کروماتون).



شکل ۲- آنالیز نرم‌افزاری شدت رسوب کلاژن در گروه‌های تحت آزمایش. میزان شدت رسوب کلاژن در هر دو گروه درمانی با پماد حاوی ژل آلوئه‌ورا ۵ درصد (ALO 5%) و پماد حاوی ترکیب ژل آلوئه‌ورا ۵ درصد به‌علاوه عصاره هیدروآتانولی شنبلیله ۵ درصد (ALO 5% + FGK 5%) بیشتر از گروه دارونما (Con) می‌باشد. همچنین شدت رسوب کلاژن در گروه درمانی حاوی ترکیب ژل آلوئه‌ورا ۵ درصد + عصاره هیدروآتانولی شنبلیله ۵ درصد بیشتر از گروه درمانی با پماد حاوی ژل آلوئه‌ورا ۵ درصد می‌باشد.

بحث و نتیجه‌گیری

در بررسی حاضر کاربرد موضعی ژل آلوئه‌ورا به تنهایی و در ترکیب با عصاره هیدروآتانولی تخم شنبلیله، موجب افزایش میزان انقباض زخم و کاهش مدت زمان روند ترمیم در موش آزمایشگاهی دیابتی گردید. در حیوانات مورد آزمایش در این بررسی میزان ادم بافتی کاهش، ولی میزان نوزایش عروقی، مهاجرت فیبروبلاست‌ها و فیبروسیت‌ها و رسوب کلاژن در هر دو گروه تحت درمان، به‌خصوص در گروه درمانی دریافت‌کننده دوز ترکیبی، افزایش نشان داد.

فرآیند ترمیم زخم، طی سه مرحله التهابی، افزایش سلولی و بلوغ شروع و خاتمه می‌یابد. بلافاصله پس از ایجاد زخم عروق خونی بریده شده، منقبض می‌گردند. پس از چند دقیقه عروق خونی منبسط شده تا خون‌رسانی به محل آسیب جهت بازسازی افزایش یابد و در ادامه مرحله التهابی آغاز می‌گردد (Beldon, 2010). از ویژگی‌های اصلی مرحله التهابی، حضور سلول‌های آماسی (نوتروفیل‌ها) و تولید و ترشح

فاکتورهای التهابی از جمله انواعی از سایتوکین‌ها، پروستاگلاندین‌ها و ایترلوکین‌ها توسط سلول‌های مذکور در محل زخم می‌باشد. در برخی موارد از جمله وجود عفونت در محل زخم، نوتروفیل‌های بیشتری به محل زخم مهاجرت کرده که این امر می‌تواند باعث تخریب بافتی و طولانی شدن مدت زمان مرحله التهابی و در نتیجه افزایش زمان مورد نیاز جهت ترمیم کامل بافت آسیب دیده گردد، که این امر می‌تواند با عوارضی همچون درد بیش از حد در مراحل ابتدایی و پارگی لبه‌های بهم چسبیده و یا تولید بافت اسکار زیاد در محل زخم همراه گردد (McDaniel et al., 2011). یافته‌های حاصل از این تحقیق نشان دادند که در هر دو گروه درمانی، به‌خصوص گروه درمان شده با پماد ترکیبی، میزان ادم و التهاب بافتی بسیار کمتر از گروه دارونما بود. در ادامه فرآیند روند التیام زخم، با کاهش میزان ادم و التهاب بافتی، سلول‌های ایمنی تک‌هسته‌ای (به‌خصوص ماکروفاژها)، با تعداد بیشتری در محل زخم حضور یافته و با ترشح انواع فاکتورهای رشد از

حاضر مشخص گردید که میزان کلاژن ساخته شده در زخم‌های تحت درمان توسط هر دو نوع پماد، به-خصوص گروه درمانی با پماد ترکیبی، به شکل قابل ملاحظه‌ای افزایش پیدا کرده است. از سوی دیگر، در بررسی اندازه مساحت زخم در گروه‌های مورد آزمایش مشخص گردید که اندازه زخم در گروه‌های درمانی در مقایسه با گروه دارونما، به شکل معنی‌داری کاهش یافته است. این امر را می‌توان به وجود اثرات آنتی‌اکسیدانی ژل آلئوئورا (Hu *et al.*, 2003; Rajasekaran *et al.*, 2005) و عصاره هیدروآتانولی تخم شنبلیله نسبت داد (Bukhari *et al.*, 2008; Kawabata *et al.*, 2011).

نتایج این مطالعه نشان داد که کاربرد موضعی ژل آلئوئورا به تنهایی، و به‌خصوص در ترکیب با عصاره هیدروآتانولی تخم شنبلیله، موجب بروز اثرات مثبت در افزایش سرعت روند التیام زخم‌های تمام ضخامت پوستی موش‌های دیابتی با کاهش میزان التهاب و مساحت زخم و همچنین افزایش نوزایش عروقی، فیروپلازی و ساخت کلاژن می‌گردد. با توجه به نتایج به‌دست آمده، پماد حاوی ترکیب ژل آلئوئورا و عصاره هیدروآتانولی تخم شنبلیله، احتمالاً می‌تواند یک گزینه مناسب برای درمان زخم‌های تمام ضخامت پوستی مبتلایان به عارضه دیابت باشد. در آینده مطالعات بیشتری جهت مقایسه اثرات ماده یا مواد موثره جدا شده از ژل آلئوئورا و عصاره هیدروآتانولی تخم شنبلیله با ترکیبات شیمیایی موجود در بازار، به منظور درک کامل مکانیسم اثر پمادهای ذکر شده بر روند التیام زخم مورد نیاز است.

جمله فاکتور رشد عروقی و فاکتور رشد فیروبلاستی موجب آغاز مرحله دوم روند التیام زخم با نوزایش عروقی و مهاجرت فیروبلاست‌ها و در نتیجه ساخت و ترشح حجم بالاتری از کلاژن، الاستین و پروتئوگلیکان در محل زخم می‌گردند (Beldon, 2010). یافته‌های حاصل از این بررسی نشان دادند در هر دو گروه درمانی، به‌خصوص گروه درمان شده با پماد ترکیبی، میزان ارتشاح سلول‌های ایمنی تک هسته‌ای، فیروبلاست‌ها و فیروسیته‌ها به محل زخم در روزهای سوم و هفتم نمونه‌برداری، بسیار بالاتر از گروه دارونما بود. این امر را می‌توان به وجود اثرات ضد التهابی ژل آلئوئورا (Langmead *et al.*, 2004; Reuter *et al.*, 2008) و عصاره هیدروآتانولی تخم شنبلیله (Mandegary *et al.*, 2012; Sharififar *et al.*, 2009) نسبت داد. نکته جالب توجه اینکه، این اثرات در گروه درمان شده با پماد حاوی ترکیب ژل آلئوئورا و عصاره هیدروآتانولی تخم شنبلیله بسیار بارزتر بود که این امر را می‌توان به هم‌افزایی اثرات دو گیاه مذکور در ترکیب با یکدیگر نسبت داد.

در مطالعه اخیر مشخص گردید که حجم بسیار بالاتری از کلاژن در گروه‌های تحت درمان با پمادهای حاوی ژل آلئوئورا به تنهایی و ترکیب ژل آلئوئورا و عصاره هیدروآتانولی تخم شنبلیله، در محل زخم رسوب کرده است. از آنجایی که کلاژن پروتئین عمده ماتریکس خارج سلولی است و منجر به افزایش قدرت کشیده شدن لبه‌های زخم به طرف یکدیگر می‌گردد (Beldon, 2010)، از این‌رو ارزیابی میزان رسوب کلاژن در بافت جوانه‌ای و همچنین مساحت زخم می‌تواند بیانگر افزایش میزان سرعت ترمیم زخم باشد. در مطالعه

سپاسگزاری

آزاد اسلامی واحد ارومیه و همچنین آزمایشگاه آینده به دلیل انجام آزمایشات آسیب‌شناختی، کمال تشکر و قدردانی را دارند.

این مطالعه بخشی از طرح تحقیقاتی دانشگاه آزاد اسلامی واحد ارومیه، به شماره ۵۱۰۳۵۹۳۰۵۲۸۰۰۲ می‌باشد. نویسندگان این مقاله از حمایت مالی دانشگاه

منابع

- Atiba, A., Ueno, H. and Uzuka, Y. (2011). The effect of aloe vera oral administration on cutaneous wound healing in type 2 diabetic rats. *Journal of Veterinary Medical Science*, 73(5): 583-589.
- Beldon, P. (2010). Basic science of wound healing. *Surgery (Oxford)*, 28(9): 409-412.
- Bin-Hafeez, B., Haque, R., Parvez, S., Pandey, S., Sayeed, I. and Raisuddin, S. (2003). Immunomodulatory effects of fenugreek (*Trigonella foenum graecum L.*) extract in mice. *International immunopharmacology*, 3(2): 257-265.
- Bukhari, S.B., Bhangar, M.I. and Memon, S. (2008). Antioxidative Activity of Extracts from Fenugreek. *Pakistan Journal of Analytical and Environmental Chemistry*, 9(2): 78-83.
- Choi, S.W., Son, B.W., Son, Y.S., Park, Y.I., Lee, S.K. and Chung, M.H. (2001). The wound-healing effect of a glycoprotein fraction isolated from Aloe vera. *British Journal of Dermatology*, 145(4): 535-545.
- Eseyin, O.A., Ebong, P., Ekpo, A., Igboasoiyi, A. and Oforah, E. (2007). Hypoglycemic effect of the seed extract of *Telfairia occidentalis* in rat. *Pakistan Journal of Biological Sciences*, 10(3): 498-501.
- Farahpour, M. and Habibi, M. (2012). Evaluation of the wound healing activity of an ethanolic extract of Ceylon cinnamon in mice. *Veterinari Medicina*, 57(1): 53-57.
- Farahpour, M.R., Mirzakhani, N., Doostmohammadi, J. and Ebrahimzadeh, M. (2015). Hydroethanolic *Pistacia atlantica* hulls extract improved wound healing process; evidence for mast cells infiltration, angiogenesis and RNA stability. *International Journal of Surgery*, 17: 88-98.
- Folkman, J. (1995). Angiogenesis in cancer, vascular, rheumatoid and other disease. *Natural Medicine*, 1(1): 27-31.
- Gabir, M.M., Hanson, R.L., Dabelea, D., Imperatore, G.I.U.S.E.P.P.I.N.A., Roumain, J.A.N.I.N.E., Bennett, P.H., *et al.* (2000). Plasma glucose and prediction of microvascular disease and mortality: evaluation of 1997 American Diabetes Association and 1999 World Health Organization criteria for diagnosis of diabetes. *Diabetes care*, 23(8): 1113-1118.
- Kawabata, T., Cui, M.Y., Hasegawa, T., Takano, F. and Ohta, T. (2011). Anti-inflammatory and anti-melanogenic steroidal saponin glycosides from Fenugreek (*Trigonella foenum-graecum L.*) seeds. *Planta Medica*, 77(7): 705-710.
- Hamman, J.H. (2008). Composition and applications of Aloe vera leaf gel. *Molecules*, 13(8): 1599-1616.
- Hardwicke, J.T., Hart, J., Bell, A., Duncan, R., Thomas, D.W. and Moseley, R. (2011). The effect of dextrin-rhEGF on the healing of full-thickness, excisional wounds in the (db/db) diabetic mouse. *Journal of Controlled Release*, 152(3): 411-417.
- Hu, Y., Xu, J. and Hu, Q. (2003). Evaluation of antioxidant potential of Aloe vera (*Aloe barbadensis Miller*) extracts. *Journal of Agricultural and Food Chemistry*, 51(26): 7788-7791.

- Langmead, L., Makins, R.J. and Rampton, D.S. (2004). Anti-inflammatory effects of aloe vera gel in human colorectal mucosa in vitro. *Alimentary Pharmacology and Therapeutics*, 19(5): 521-527.
- Maenthaisong, R., Chaiyakunapruk, N., Niruntraporn, S. and Kongkaew, C. (2007). The efficacy of aloe vera used for burn wound healing: a systematic review. *Burns*, 33(6): 713-718.
- Mandegary, A., Pournamdari, M., Sharififar, F., Pournourmohammadi, S., Fardiar, R. and Shooli, S. (2012). Alkaloid and flavonoid rich fractions of fenugreek seeds (*Trigonella foenum-graecum* L.) with antinociceptive and anti-inflammatory effects. *Food and Chemical Toxicology*, 50(7): 2503-2507.
- Moghbel, A., Ghalambor, A. and Allipanah, S. (2007). Wound healing and toxicity evaluation of Aloe vera cream on outpatients with second degree burns. *Iranian Journal of Pharmaceutical Sciences*, 3(3): 157-160.
- Ozay, Y., Ozyurt, S., Guzel, S., Cimbiz, A., Olgun, E.G. and Cayci, M. (2010). Effects of Equisetum arvense Ointment on Dermal Wound Healing in Rats. *Wounds*, 22(10): 261-267.
- Pandian, S., Anuradha, C. and Viswanathan, P. (2002). Gastroprotective effect of fenugreek seeds (*Trigonella foenum-graecum*) on experimental gastric ulcer in rats. *Journal of Ethnopharmacology*, 81(3): 393-397.
- Papanas, N. and Maltezos, E. (2011). Polyherbal formulation as a therapeutic option to improve wound healing in the diabetic foot. *The Indian Journal of Medical Research*, 134(2): 146-151.
- Rajasekaran, S., Sivagnanam, K. and Subramanian, S. (2005). Antioxidant effect of Aloe vera gel extract in streptozotocin-induced diabetes in rats. *Pharmacology Report*, 57(1): 90-96.
- Reuter, J., Jocher, A., Stump, J., Grossjohann, B., Franke, G. and Schempp, C.M. (2008). Investigation of the anti-inflammatory potential of Aloe vera gel (97.5%) in the ultraviolet erythema test. *Skin Pharmacology and Physiology*, 21(2): 106-110.
- Sharififar, F., Khazaeli, P. and Alli, N. (2009). In vivo evaluation of anti-inflammatory activity of topical preparations from Fenugreek (*Trigonella foenum-graecum* L.) seeds in a cream base. *Iranian Journal of Pharmaceutical Sciences*, 5(3): 157-162.
- Visuthikosol, V., Chowchuen, B., Sukwanarat, Y., Sriurairatana, S. and Boonpucknavig, V. (1995). Effect of Aloe vera gel to healing of burn wound a clinical and histologic study. *Journal of Medicine Association of Thailand*, 78(8): 403-409.
- Xue, W.L., Li, X.S., Zhang, J., Liu, Y.H., Wang, Z.L. and Zhang, R.J. (2007). Effect of *Trigonella foenum-graecum* (fenugreek) extract on blood glucose, blood lipid and hemorheological properties in streptozotocin-induced diabetic rats. *Asian Pacific Journal of Clinical Nutrition*, 16(1): 422-426.

