

## بررسی مقایسه‌ای هیستومورفومتری بافت روده باریک با سه روش کلارک-بسته، فرمالین-باز و فرمالین-بسته در جوجه‌های گوشتی

عارف محمودتبار<sup>۱</sup>، محمدمیر کریمی ترشیزی<sup>۲\*</sup>

۱- دانش‌آموخته کارشناسی ارشد، علوم طیور، دانشکده کشاورزی، دانشگاه تربیت مدرس، تهران، ایران.

۲- دانشیار گروه مدیریت و پرورش طیور، دانشکده کشاورزی، دانشگاه تربیت مدرس، تهران، ایران.

\*نویسنده مسئول مکاتبات: karimitm@modares.ac.ir

(دریافت مقاله: ۹۶/۱۰/۱۵ پذیرش نهایی: ۹۷/۱۰/۳۰)

### چکیده

پایدار نمودن بافت یک مرحله بسیار حیاتی در آماده‌سازی بافت جهت مطالعات بافت‌شناسی به‌شمار می‌رود و هرگونه اشتباه در این مرحله غیرقابل جبران خواهد بود. هدف از این مطالعه مقایسه تاثیر سه روش تهیه مقاطع بافتی کلارک-بسته، فرمالین-باز و فرمالین-بسته بر هیستومورفومتری مخاط روده باریک در جوجه‌های گوشتی بود. در این بررسی ۳۰ قطعه جوجه گوشتی سویه راس ۳۰۸ نر در سن ۱۰ روزگی مورد استفاده قرار گرفت. نمونه‌های روده باریک بعد از شستشو، بلافاصله با محلول سالین-فرمالین ۱۰ درصد به‌شکل بسته و یا باز شده و محلول کلارک به‌صورت دوطرف‌بسته پایدار شدند. پس از پایداری طبق روش استاندارد بافت‌شناسی، مقاطع میکروسکوپی به ضخامت ۵ میکرومتر تهیه و با اتوزین-هماتوکسیلین و آلسین‌بلو رنگ‌آمیزی شدند. در هر مقطع ارتفاع پرز، ضخامت پرز، عمق کریپت و تعداد سلول‌های جامی با خط‌کش چشمی اندازه‌گیری و شاخص سطح پرز نیز محاسبه گردید. داده‌ها در قالب طرح کاملاً تصادفی با آزمون دانکن مورد مقایسه قرار گرفتند. نتایج نشان داد که روش تهیه و پایداری نمونه‌های روده باریک بر شاخص‌های کمی بافت‌شناسی تاثیر معنی‌داری داشت ( $p < 0/01$ ). روش فرمالین-بسته بلندترین ارتفاع پرز و بیشترین عمق کریپت و روش کلارک-بسته، کمترین مقادیر را نشان دادند ( $p < 0/01$ ). همچنین روش کلارک-بسته و روش‌های فرمالین-بسته و باز به ترتیب بیشترین ضخامت پرز را در هر سه قسمت روده کوچک نشان دادند ( $p < 0/01$ ) و بیشترین مقدار برای سطح پرز نیز در روش فرمالین-بسته مشاهده شد ( $p < 0/01$ ). با توجه به سادگی روش کار، قیمت مناسب، حفظ بهتر مخاط روده و عدم ایجاد تغییرات شدید در بافت، روش فرمالین-بسته به‌عنوان روش برگزیده معرفی می‌شود.

کلیدواژه‌ها: پایدارسازی بافت، روده باریک، فرمالین، محلول کلارک، هیستومورفومتری.

## مقدمه

معمول‌ترین این تغییرات، چروکیدگی بافت‌ها می‌باشد (Fox *et al.*, 1985). فرمالدئید کاربردی‌ترین و از قدیمی‌ترین پایدارکننده‌های بافتی است (Fox *et al.*, 1985; Thavarajah *et al.*, 2012). متداول‌ترین روش برای مطالعات بافت‌شناسی روده طیور استفاده از نمونه بسته و محلول فرمالین ۱۰ درصد (به‌صورت بافر یا نمکی) می‌باشد (Rezaian *et al.*, 2007). پایداری در فرمالین و غوطه‌ور نمودن در پارافین به یک دستورالعمل استاندارد برای مطالعات بافت‌شناسی تبدیل شده است (Belloni *et al.*, 2013). این انتخاب می‌تواند به دلیل راحتی کار، قیمت مناسب، قابلیت استفاده برای هر دو نوع میکروسکوپ نوری و الکترونی و پایداری در دمای اتاق باشد (Carson and Martin, 1979). هر چند که بعضی محققین بنا به مضراتی چون سرطان‌زا بودن و کیفیت پایین در کارهای ملکولی به دنبال جایگزینی برای پایدارکننده‌های فرمالدئیدی می‌باشند (Buesa, 2008). سایر ترکیباتی که برای پایدار نمودن بافت‌های مختلف استفاده می‌شوند شامل: استن، اتانول، متانول، اسید استیک و برخی پایدارکننده‌های ترکیبی همچون کلارک، کارنوی، بوئن، زینکر، هلی و غیره می‌باشد (Kiernan, 2001). انتخاب روش پایداری و محلول مناسب، اغلب به ماهیت بافت و یا ضایعه مورد بررسی ارتباط دارد (Jones, 2013). بیشتر تحقیقات انجام گرفته در زمینه آماده‌سازی بافت، مربوط به استفاده از پایدارکننده‌های مختلف طی یک روش واحد نمونه‌گیری می‌باشد (Speilberg *et al.*, 1993; Tu *et al.*, 2011; Holda *et al.*, 2016; Perry *et al.*, 2016). در آزمایشی ترکیب پارافرمالدئید به همراه گلو تارآلدئید از لحاظ حفظ ویژگی‌های بافت‌شناسی پوست انسان نسبت به پایدارکننده‌های الکلی برتری

امروزه اهمیت فیزیولوژی روده در طیور به عنوان اندامی که پشتیبانی از رشد را با کنش گوارش و جذب غذا و حفظ سلامت پرنده را با کنش دفاعی خود انجام می‌دهد، بیش از گذشته روشن شده است، به‌طوری‌که محققین زیادی تمرکز پژوهش‌های خود را به بررسی سلامت روده معطوف نموده‌اند (Yegani and Korver, 2008; Sugiharto, 2016). بررسی وضعیت مخاط روده یک ابزار قدرتمند در دست محققین برای سنجش میزان سلامت و کارایی سیستم گوارش و همچنین میزان تاثیر انواع افزودنی‌ها می‌باشد (Rinttila and Apajalahti, 2013). به این منظور نیاز است که ابتدا بافت پس از خارج شدن از بدن پایدار شود. پایداری بافت در درجه اول با هدف حفظ ساختار سلول‌ها و بافت‌ها در حالتی مشابه به حالت زنده آن‌ها انجام می‌گیرد (Hopwood, 1985). همچنین جلوگیری از تجزیه بافت توسط فعالیت باکتریایی، منعقد نمودن پروتئین‌ها و سایر ترکیبات بافتی، ایجاد امکانات بهتر برای رنگ‌آمیزی تفریقی و استحکام بخشیدن برای سایر مراحل کار، از دیگر اهداف پایدار نمودن بافت می‌باشد (Sasani, 2004). بزرگترین مشکل برای کار آسیب‌شناسان و متخصصین بافت‌شناسی، پایداری نادرست بافت می‌باشد (Jones, 2013). عمل پایداری به‌عنوان یک مرحله حیاتی در آماده‌سازی بافت برای انجام مطالعات بافت‌شناسی شناخته شده است چراکه هر گونه خطا در این مرحله از کار، غیرقابل برگشت و جبران‌ناپذیر خواهد بود (Singhal *et al.*, 2016). بیشترین نگرانی در رابطه با استفاده از پایدارکننده‌ها و روش‌های مختلف پایداری بافت، ایجاد تغییرات ناخواسته می‌باشد که

نشان داد (Choi *et al.*, 2006). بعضی محققین در مطالعات خود روی موش‌های صحرایی (Groelz *et al.*, 2013) و گاو (Cabrera *et al.*, 2017) گزارش کردند که پایدارکننده‌های بر پایه الکل می‌توانند جایگزین مناسب برای فرمالدئید در آزمایش‌های بافت‌شناسی باشند. در رابطه با تکنیک‌های بافت‌شناسی و آماده‌سازی بافت ویلیامز و همکاران روش‌های مختلف آماده‌سازی بافت روده در موش را مورد مطالعه قرار دادند (Williams *et al.*, 2016) و گاوا و همکاران به تعیین بهترین روش و محل برای نمونه‌گیری از بافت روده جوجه‌های گوشتی پرداختند (Gava *et al.*, 2015).

با توجه به اهمیت بافت روده طیور در سنجش سلامت و کارایی دستگاه گوارش و اندک بودن تحقیق در مورد روش مناسب برای پایدارسازی نمونه روده در طیور، مطالعه حاضر، به مقایسه تاثیر سه روش مختلف پایداری نمونه‌های بافتی بر کمیت‌های هیستومورفومتری روده باریک در جوجه‌های گوشتی پرداخته است.

## مواد و روش‌ها

در این آزمایش تعداد ۳۰ قطعه جوجه یک‌روزه تک جنس (نر) سویه تجاری راس ۳۰۸ با میانگین وزنی ۴۵ گرم استفاده شد. جوجه‌ها تا ۱۰ روزگی (دوره آغازین) طبق جیره و شرایط محیطی استاندارد بر پایه کتابچه راهنمای سویه مذکور، پرورش یافتند (Aviagen, 2014). دسترسی به دان و آب در این مدت بدون محدودیت صورت گرفت. در پایان ۱۰ روزگی، جوجه‌ها کشتار شده و بعد از خارج نمودن کامل مجرای گوارشی از محوطه شکمی، از قسمت‌های میانی هر سه قسمت روده کوچک شامل دوازده (از سنگدان

تا محل ورود مجرای صفراوی)، میانی (از انتهای دوازده تا بقایای کیسه زرده) و ایلئوم (از بقایای کیسه زرده تا محل انشعاب روده‌های کور) برای بررسی بافت‌شناسی نمونه‌گیری صورت گرفت. از هر پرنده دو نمونه با طول سه سانتی‌متر برای پایداری به روش فرمالین-باز و بسته و یک نمونه با طول پنج سانتی‌متر برای پایداری به روش کلارک-بسته برداشته شد. برای جلوگیری از ایجاد خطا، نمونه‌های هر قسمت به‌طور تصادفی در گروه‌ها در نظر گرفته شد. نمونه‌های جدا شده بلافاصله با سرم فیزیولوژی شسته و پایدار شدند. سه روش پایداری نمونه‌ها که در بررسی حاضر به کار رفت، شامل: ۱- روش فرمالین-بسته: غوطه‌ور نمودن نمونه روده به شکل کامل در محلول ۱۰ درصد سالین-فرمالین به مدت ۲۴ ساعت، ۲- روش فرمالین-باز: پایداری نمونه روده باز شده در محلول ۱۰ درصد سالین-فرمالین به مدت ۲۴ ساعت، ۳- روش کلارک-بسته: با استفاده از محلول ۱۰ درصد سالین-فرمالین که از مخلوط یک حجم محلول تجاری فرمالین (۴۰-۳۷ درصد) و نه حجم آب مقطر همراه با نه گرم کلرید سدیم (Pousty and Adibmoradi, 2006) و نیز محلول کلارک که از مخلوط اتانول مطلق و اسید استیک گلاسیال به نسبت سه به یک تشکیل شده است (Cummins *et al.*, 1988; Kiernan, 2001) بود. لازم به ذکر است که حجم محلول استفاده شده برای روش فرمالین بسته ۱۰ برابر حجم نمونه مورد نظر، برآورد گردید. همچنین برای پایداری نمونه‌ها به روش فرمالین باز از پلیت‌های حاوی پارافین جامد استفاده شد و نمونه‌های مورد آزمایش بعد از باز شدن از خط مزانتر توسط سوزن، بر روی پارافین، به‌طوری‌که پرزها رو به

وسیله دوربین میکروسکوپ (Dino-lite, Korea) متصل به میکروسکوپ (Carl ZEISS standard 20, ) Oberkochen, Germany) و نرم‌افزار (Dino-capture, Ver. 3.3.0.0, Korea) انجام شد. همچنین شاخص سطح پرز به روش محاسباتی طبق رابطه ۱ برآورد شد (Sakamoto *et al.*, 2000).

رابطه ۱:

(طول پرز)  $\times$  (عرض پرز)  $\times$  (۲) = سطح پرز  
 - تحلیل آماری داده‌ها: داده‌های به‌دست آمده در قالب طرح کاملاً تصادفی با سه تیمار و ۳۰ مشاهده در هر تیمار توسط نرم‌افزار SAS (SAS/STAT, 1990) و رویه‌های Means و GLM مورد تحلیل آماری قرار گرفتند. همچنین تجزیه واریانس و آزمون مقایسه میانگین‌ها توسط آزمون دانکن (Duncan test) و در سطح معنی‌داری  $p < 0.05$  انجام شد.

## یافته‌ها

نتایج تاثیر روش‌های مختلف تهیه و پایداری نمونه، بر کمیت‌های هیستومورفومتری قسمت‌های مختلف روده کوچک که در جداول ۱ تا ۳ به آن‌ها اشاره شده و در شکل‌های ۱ و ۲ نمایش داده شده، نشان می‌دهند که در هر سه قسمت روده باریک، روش پایداری نمونه بر ارتفاع پرز تاثیر قابل توجهی داشت. به طوری که استفاده از روش فرمالین-بسته، بلندترین ارتفاع پرز را در هر سه قسمت روده نشان داد و در قسمت‌های میانی و ایلئوم پس از آن روش فرمالین-باز و کلارک-بسته بلندترین ارتفاع پرز را داشتند ( $p < 0.01$ ). همچنین مشخص گردید که روش‌های مختلف پایداری بر میانگین ضخامت پرز در هر سه

بالا باشند، مهار شدند و سپس تا ارتفاع سه سانتی‌متر بالای نمونه‌های مذکور، محلول سالین-فرمالین ۱۰ درصد اضافه گردید (Van Leeuwen, 2004). برای پایداری نمونه‌ها با استفاده از روش کلارک نیز ابتدا با یک رشته نخ، یک انتهای روده مسدود شد و از طرف دیگر محلول کلارک توسط سرنگ به داخل حفره روده تزریق و برای جلوگیری از خروج محلول بلافاصله با نخ مسدود گردید. بدین وسیله نمونه‌هایی به شکل سوسیس‌های کوچک که در داخل آن‌ها پر از محلول پایدارکننده بود، تهیه شد و این نمونه‌ها جهت پایداری کامل در داخل ظروف حاوی محلول کلارک قرار گرفتند. یک ساعت بعد نمونه‌ها از محلول خارج و توسط یک قیچی تیز از یک انتها بریده و از خط مزانتر باز شده و به داخل ظرف حاوی اتانول ۵۰ درصد انتقال یافتند (Teshfam *et al.*, 2010).

بعد از پایداری کامل نمونه‌ها، مراحل آب‌گیری، شفاف‌سازی، پارافین‌دهی و قالب‌گیری به ترتیب با روش استاندارد تهیه مقاطع میکروسکوپی برای تمامی نمونه‌های پایدار شده در هر سه روش، انجام شد (Salehnia, 2001). همچنین بعد از قالب‌گیری، برش‌هایی به ضخامت پنج میکرومتر از نمونه‌ها توسط میکروتوم دوار (Erma, Japan) تهیه شده و بعد از پارافین‌زدایی، با رنگ‌های هماتوکسیلین-ئوزین و آلسین-بلو رنگ‌آمیزی شدند (Pousty and Adibmoradi, 2006). اندازه‌گیری شاخص‌های ارتفاع پرز، ضخامت پرز، عمق کریپت و تعداد سلول‌های جامی برای ۱۰ پرز در هر نمونه، به کمک میکرومتر چشمی که در داخل عدسی چشمی تعبیه شده بود صورت گرفت. تهیه عکس از مقاطع بررسی شده هم به

مشخص گردید که میانگین عمق کریپت در قسمت میانی روده در نمونه‌های پایدارشده به روش فرمالین-بسته نسبت به روش فرمالین-باز افزایش معنی‌داری داشت ( $p < 0/01$ ). همچنین، میانگین سطح پرز در سه قسمت روده کوچک در مورد نمونه‌های پایدارشده به روش فرمالین-بسته، بالاترین مقدار بود ( $p < 0/01$ ). در قسمت دوازدهه و روده میانی نیز سطح پرز در روش کلارک-بسته نسبت به روش فرمالین-باز افزایش معنی‌دار نشان داد ( $p < 0/01$ ).

قسمت روده کوچک نیز موثر می‌باشند، به طوری که در روش‌های کلارک-بسته، فرمالین-باز و فرمالین-بسته به ترتیب بیشترین تا کمترین ضخامت‌های پرز حاصل شد ( $p < 0/01$ ). از طرف دیگر هم اثر روش‌های مختلف پایدار نمودن بافت بر تراکم سلول‌های جامی در دوازدهه و ایلئوم، معنی‌دار بود ( $p < 0/01$ )، اما در روده میانی تفاوت مذکور معنی‌دار نبود. همچنین در روش کلارک-بسته نسبت به دو روش دیگر، کاهش معنی‌داری در میانگین عمق کریپت در هر سه قسمت روده کوچک مشاهده شد ( $p < 0/01$ ). از طرف دیگر

جدول ۱- مقایسه تاثیر سه روش پایداری نمونه بر میانگین شاخص‌های هیستومرفومتري دوازدهه

تیمار	ارتفاع پرز ( $\mu\text{m}$ )	ضخامت پرز ( $\mu\text{m}$ )	عمق کریپت ( $\mu\text{m}$ )	تعداد سلول‌های جامی در ۱۰۰ میکرومتر	سطح پرز $d$ ( $\text{mm}^2$ )
فرمالین-بسته	$16 \pm 1567^a$	$24 \pm 91^b$	$39 \pm 267^a$	$8/1 \pm 0.4/12^c$	$0/0 \pm 45/13^a$
فرمالین-باز	$18 \pm 1145^b$	$21 \pm 70^c$	$53 \pm 280^a$	$8/1 \pm 81/16^b$	$0/0 \pm 25/09^c$
کلارک-بسته	$22 \pm 1123^b$	$17 \pm 109^a$	$34 \pm 199^b$	$9/1 \pm 70/23^a$	$0/0 \pm 39/011^b$
<i>p</i> -value	$< 0/0001$	$< 0/0001$	$< 0/0001$	$< 0/0001$	$< 0/0001$

<sup>abc</sup> در هر ستون میانگین‌های با حروف متفاوت از نظر آماری اختلاف معنی‌دار دارند ( $p < 0/01$ ).

<sup>d</sup> داده‌ها بر ۱,۰۰۰,۰۰۰ تقسیم شده‌اند.

\* در همه ستون‌ها مقادیر بر اساس  $\text{mean} \pm \text{SD}$  ارائه شده‌اند.

جدول ۲- مقایسه تاثیر سه روش پایداری نمونه بر میانگین شاخص‌های هیستومرفومتري روده میانی

تیمار	ارتفاع پرز ( $\mu\text{m}$ )	ضخامت پرز ( $\mu\text{m}$ )	عمق کریپت ( $\mu\text{m}$ )	تعداد سلول‌های جامی در ۱۰۰ میکرومتر	سطح پرز $d$ ( $\text{mm}^2$ )
فرمالین-بسته	$85 \pm 943^a$	$18 \pm 76^b$	$44 \pm 281^a$	$10/1 \pm 10/17$	$0/0 \pm 22/07^a$
فرمالین-باز	$19 \pm 774^b$	$22 \pm 64^c$	$50 \pm 230^b$	$10/1 \pm 42/82$	$0/0 \pm 15/03^b$
کلارک-بسته	$14 \pm 639^c$	$11 \pm 101^a$	$37 \pm 161^c$	$10/1 \pm 38/22$	$0/0 \pm 20/05^a$
<i>p</i> -value	$< 0/0001$	$< 0/0001$	$< 0/0001$	۰/۳۰۶	$< 0/0001$

<sup>abc</sup> در هر ستون میانگین‌های با حروف متفاوت از نظر آماری اختلاف معنی‌دار دارند ( $p < 0/01$ ).

<sup>d</sup> داده‌ها بر ۱,۰۰۰,۰۰۰ تقسیم شده‌اند.

\* در همه ستون‌ها مقادیر بر اساس  $\text{mean} \pm \text{SD}$  ارائه شده‌اند.

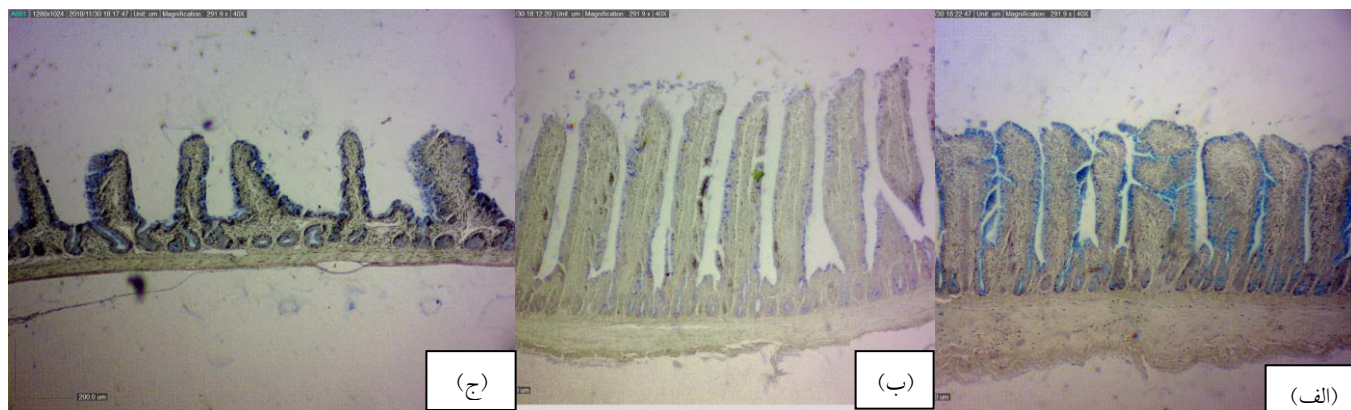
جدول ۳- مقایسه تاثیر سه روش پایداری نمونه بر میانگین شاخص‌های هیستومورفومتری ایلئوم

تیمار	ارتفاع پرز ( $\mu\text{m}$ )	ضخامت پرز ( $\mu\text{m}$ )	عمق کریپت ( $\mu\text{m}$ )	تعداد سلول‌های جامی در ۱۰۰ میکرومتر	سطح پرز ( $\text{mm}^2$ ) <sup>a</sup>
فرمالین-بسته	۸۳±۵۹۵ <sup>a</sup>	۱۲±۸۰ <sup>b</sup>	۳۵±۲۲۷ <sup>a</sup>	۱۱/۱±۰۸/۱۲ <sup>c</sup>	۰/۰±۱۵/۰۳ <sup>a</sup>
فرمالین-باز	۸۴±۵۴۳ <sup>b</sup>	۱۸±۶۲ <sup>c</sup>	۴۲±۲۰۶ <sup>a</sup>	۱۱/۱±۹۰/۱۹ <sup>b</sup>	۰/۰±۱۱/۰۴ <sup>b</sup>
کلارک-بسته	۹۵±۴۳۸ <sup>c</sup>	۱۶±۹۱ <sup>a</sup>	۴۸±۱۲۸ <sup>b</sup>	۱۲/۱±۷۷/۵۵ <sup>a</sup>	۰/۰±۱۲/۰۲ <sup>b</sup>
<i>p</i> -value	<۰/۰۰۰۱	<۰/۰۰۰۱	<۰/۰۰۰۱	<۰/۰۰۰۱	<۰/۰۰۰۱

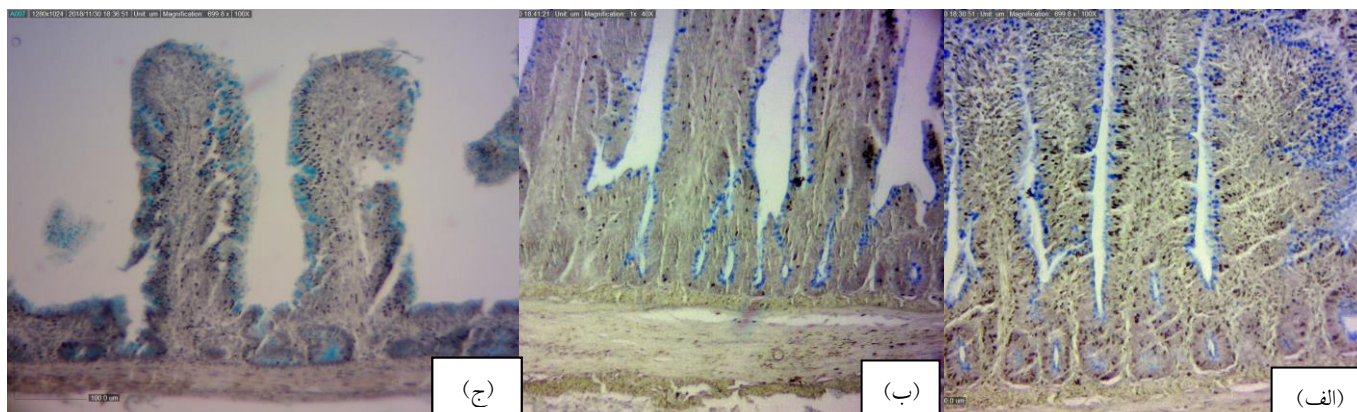
<sup>abc</sup> در هر ستون میانگین‌های با حروف متفاوت از نظر آماری اختلاف معنی‌دار دارند ( $p < 0.01$ ).

<sup>d</sup> داده‌ها بر ۱,۰۰۰,۰۰۰ تقسیم شده‌اند.

\* در همه ستون‌ها مقادیر بر اساس mean±SD ارائه شده‌اند.



شکل ۱- نمای ریزبینی مقایسه ابعاد اجزاء مخاط ایلئوم پایداری شده به روش فرمالین-باز (الف)، فرمالین-بسته (ب) و کلارک-بسته (ج)، (رنگ‌آمیزی هماتوکسیلین-ئوزین-آلسین‌بلو، درشت‌نمایی ۴۰×).



شکل ۲- نمای ریزبینی از ناحیه قاعده پرزهای ایلئوم پایداری شده به روش فرمالین-باز (الف)، فرمالین-بسته (ب) و کلارک-بسته (ج)، (رنگ‌آمیزی هماتوکسیلین-ئوزین-آلسین‌بلو، درشت‌نمایی ۱۰۰×).

## بحث و نتیجه‌گیری

پایدار نمودن نمونه‌ها یک مرحله بسیار مهم در آماده‌سازی بافت می‌باشد، به طوری که هر نوع مشکلی در این مرحله موجب بروز عوارض و خسارات غیرقابل برگشت در نمونه بافتی مورد نظر می‌شود. از این رو اصول و روش‌های پایداری برای به‌دست آوردن نمونه‌های با کیفیت اهمیت پیدا می‌کنند. پایداری بافت به حفظ ساختار سلول و ترکیبات داخل سلول کمک می‌کند تا بافت بتواند مراحل بعدی پردازش را تحمل کند. نتایج حاصل از مطالعه حاضر نشان داد که روش‌های مختلف پایداری بافت، بر ویژگی‌های مختلف هیستومورفومتری روده باریک در جوجه‌های گوشتی تاثیر به‌سزایی دارد. به طوری که افزایش شمار سلول‌های جامی نشان‌دهنده افزایش تراکم آن‌ها است که با قرار گرفتن در کنار نتایج حاصل از سنجش طول پرز به‌وضوح نمایان‌گر ایجاد فشردگی در جهت طولی در پرزهای پایدار شده به روش کلارک-بسته نسبت به دو روش دیگر و نیز در روش فرمالین-باز نسبت به روش فرمالین-بسته می‌باشد. گزارش‌ها نشان می‌دهد که در بررسی روش‌های پایداری نمونه بیشترین اثرات را می‌توان به ویژگی‌های ماده پایدارکننده و نوع تماس نمونه با پایدارکننده نسبت داد. در درجات بعدی هم مدت زمان پایداری، خاصیت بافری محلول و سایر موارد می‌توانند موثر باشند. لذا به‌نظر می‌رسد که کاهش طول پرز در روش کلارک-بسته به مقدار زیادی به خواص محلول مربوط می‌باشد. تغییر حجم نمونه در طی مرحله پایداری نمونه‌ها، موضوعی انکارناپذیر است و تنها تفاوت موجود در مقدار و جهت این تغییرات می‌باشد، به طوری که اتانول موجب کاهش شدید، اسید

استیک موجب افزایش و فرمالدئید باعث کاهش ناچیز در حجم بافت می‌شود (Kiernan, 2001). با توجه به این‌که پایدارکننده‌های الکلی باعث افزایش فشردگی بافت می‌شوند، این خاصیت را می‌توان با افزودن سایر ترکیبات مثل اسید استیک (موجود در محلول کلارک)، اسید استیک و کلروفرم (موجود در محلول کارنوی) و حتی استفاده از بافرها تا اندازه‌ای تعدیل نمود (Perry et al., 2016; Singhal et al., 2016). اما همان‌طور که نتایج پژوهش حاضر نشان می‌دهد این اثر تعدیلی در محلول کلارک کارآمد نبوده و در نهایت موجب فشردگی بافت گردیده است. در این خصوص گزارش شده است که اگر نمونه بافتی بیش از ۳۰ دقیقه در داخل محلول کارنوی باقی بماند، شدت فشردگی سلول‌ها افزایش می‌یابد (Gill, 2012). همچنین نشان داده شده که پایدارکننده‌های الکلی توانایی حل نمودن چربی و در نتیجه کاهش حجم بافت را دارند، درحالی‌که فرمالدئید چنین اثری ندارد (Kiernan, 2001). در واقع فرمالدئید برخلاف پایدارکننده‌های الکلی تنها به مقدار بسیار ناچیزی موجب فشردگی بافت‌ها می‌شود (Fox et al., 1985). در توافق با نتایج ما در آزمایشی، محلول ۱۰ درصد بافر فرمالین نسبت به بوئن، کارنوی و الکل مطلق در مورد تثبیت شاخص‌های بافت‌شناسی برتری نشان داد و از اینرو فرمالین به‌عنوان محلول برتر شناخته شد (Singhal et al., 2016). همچنین در مقایسه‌ای دیگر در تحقیقی بین محلول فرمالین، الکل-فرمالین و اسید-الکل-فرمالین، محلول فرمالین بیشترین ترک خوردگی را به‌خصوص در مدت طولانی‌تر پایداری در بافت ایجاد کرد، ولی در عین حال بهترین نتایج رنگ‌آمیزی را نشان داد. اما از بین سه

باقی ماندن محتویات گوارشی در داخل روده و سرعت بالاتر اثر ماده پایدارکننده می‌باشد. از سوی دیگر استواری و یکپارچگی و احتمال بدست آوردن پرزها در یک امتداد کاهش و احتمال آسیب‌های فیزیکی حین آماده سازی بافت افزایش می‌یابد. کامل بودن بافت، وجود پرزها در کنار یکدیگر و یکپارچگی آن‌ها موجب نفوذ کمتر پایدارکننده به قاعده پرزها و مقاومت بیشتر در از دست دادن آب بافت و در نتیجه تغییر کمتر ابعاد پرزها در روش فرمالین-بسته می‌شود. بوم و همکاران در مطالعه خود نوع تماس پایدارکننده با بافت را در نفوذ پایدارکننده در پرز موثر دانسته‌اند، به‌طوری‌که پایداری بافت توسط بخار تتراکسید اسمیم موجب نفوذ کمتر پایدارکننده به بافت نسبت به روش غوطه‌وری شد (Boom et al., 1974). از مزایای روش فرمالین-بسته، راحتی کار و دستکاری کمتر نمونه‌ها می‌باشد. در واقع در این روش استفاده از نمونه روده بسته باعث می‌شود که در سایر مراحل آماده سازی بافت، از جمله در مرحله آب‌گیری، آسیب فیزیکی کمتری به پرزها وارد شود. در نتیجه، یافته‌های به‌دست آمده به واقعیت نزدیک‌تر باشد، که هدف اصلی پایداری بافت است (Hopwood, 1985; Soltan, 2009). همچنین در روش مذکور به‌دست آوردن پرزها در یک امتداد راحت‌تر بوده و هنگام برش بافت روده با میکروتوم، احتمال آسیب رسیدن به پرزها کمتر می‌شود. در توافق با نتایج این تحقیق در مطالعه‌ای نمونه‌گیری و پایداری بافت روده به‌روش بسته و برش به‌صورت نیمه استوانه‌ای به‌جهت وجود پرزهای سالم و میدان‌های میکروسکوپی بیشتر، بهترین روش برای نمونه‌های بافتی روده کوچک طیور جهت پایداری در محلول بافر فرمالین ۱۰ درصد

محلول مورد آزمایش، بالاترین امتیاز کلی را محلول اسید-الکل-فرمالین کسب کرد (Choi et al., 2011). در بررسی حاضر مشخص گردید که عدم تغییر حالت فیزیکی بافت و حفظ انسجام پرزها در کنار یکدیگر در روش فرمالین-بسته موجب یکپارچگی و حفظ بهتر ساختار، نفوذ کنترل‌شده پایدارکننده، کاهش آسیب فیزیکی حین کار و حفظ طول بلندتر پرزها نسبت به روش فرمالین-باز می‌گردد. همچنین از آنجایی که ساختار کریپت‌ها بسیار نزدیک به ساختار پرزها است، در نتیجه اثراتی که مواد پایدارکننده و روش کار بر ارتفاع پرز داشته‌اند، بر عمق کریپت هم به‌وضوح قابل مشاهده می‌باشد به‌طوری‌که در روش کلارک-بسته استفاده شده در پژوهش حاضر، کاهش معنی‌داری در مورد عمق کریپت، در هر سه قسمت روده کوچک مشاهده شد. از طرف دیگر اندازه‌گیری ضخامت پرز روده نشان داد که در روش کلارک-بسته بیشترین ضخامت حاصل شده و در درجات بعدی از این نظر، به ترتیب نمونه‌های پایدارشده به روش فرمالین-بسته و باز قرار می‌گیرند. نویسندگان دلیل قطعی برای افزایش ضخامت پرز به‌دنبال کاهش ارتفاع پرز ندارند اما در این ارتباط به‌نظر می‌رسد که اثر محلول کلارک بر فشردگی طولی پرزهای روده باعث شده تا به قاعده پرز فشار بیشتری وارد شده و در نتیجه ضخامت پرز بیشتر شود. در روش فرمالین-باز سهولت نفوذ پایدارکننده به بافت باعث تثبیت بهتر و همچنین آب‌گیری کامل‌تر در سری‌های افزایشی الکل در اثر تماس بیشتر و در نتیجه فشردگی بیشتر در جهت طولی و ضخامت پرز نسبت به روش فرمالین-بسته می‌شود. همچنین از مزایای روش فرمالین-باز کاهش احتمال



بافت اشاره کرد، به طوری که افزایش فشردگی و سختی بافت در طی پایداری با روش کلارک-بسته می‌تواند باعث افزایش آسیب فیزیکی در طی مراحل آماده‌سازی و شکنندگی پرز در طی برش با میکروتوم شود (Jones, 2013). در تضاد با نتایج این تحقیق در پژوهش‌هایی عدم تفاوت معنی‌دار در صفات بافت‌شناسی بین نمونه‌های پایدار شده توسط پایدارکننده‌های بر پایه فرمالدئید و پایدارکننده‌های بر پایه الکل گزارش شده است (Groelz et al., 2013; Belloni et al., 2013). مدت زمان تماس پایدارکننده با بافت به نوع پایدارکننده بستگی دارد و احتمالاً محدود کردن زمان در مرحله پایداری به روش کلارک-بسته بتواند باعث فشردگی کمتر بافت و برآورد صحیح‌تری از شاخص‌ها شود. طول پرز، بیشتر در نمونه‌های پایدار شده به روش فرمالین-بسته موجب افزایش سطح پرز شده است و افزایش سطح پرز در نمونه‌های پایدار شده به روش کلارک-بسته نسبت به روش فرمالین-باز به دلیل ضخامت بیشتر پرزها می‌باشد.

در اغلب مطالعات معمول بافت‌شناسی و هیستومرفومتري روده پرندگان، ارتفاع پرز، عمق کریپت، تعداد سلول‌های جامی و نسبت طول پرز به عمق کریپت جزء شاخص‌های معمول می‌باشد و داشتن برآوردهایی نزدیک به واقعیت از بافت زنده و تا حد امکان بدون تحریف از این شاخص‌ها، هدف اصلی از مطالعات بافت‌شناسی روده در طیور می‌باشد (Kik et al., 2011; Rezaei et al., 2009; Soltan, 1990). با توجه به اینکه در مطالعه حاضر روش فرمالین-بسته کمترین تغییرات ناخواسته را در بافت روده ایجاد کرد و همچنین این روش پایداری، دارای مزایایی چون روش

در مطالعات بافت‌شناسی معرفی شد (Gava et al., 2015). البته قیمت مناسب، دسترسی راحت و عدم ایجاد تغییرات شدید در بافت را باید به مزیت‌های روش‌هایی که در آنها از محلول فرمالین برای پایداری نمونه‌هایی که قرار است با میکروسکوپ نوری مورد مطالعه قرار گیرند، افزود (Carson and Martin, 1979; Perry et al., 2016).

از جمله مزایای روش کلارک می‌توان به سرعت بالا در نفوذ به بافت اشاره کرد که برای نمونه‌هایی که در آنها زمان آماده‌سازی محدود است بسیار مهم می‌باشد (Kiernan, 2001). در این ارتباط گزارش شده که قدرت بالای نفوذ به دلیل خاصیت مواد تشکیل‌دهنده محلول می‌باشد. به طوری که چون الکل قابلیت حل چربی موجود در غشاء سلول‌ها را دارد، باعث افزایش نفوذپذیری غشاء می‌شود (Choi et al., 2011). از طرفی هم، اضافه کردن اسید استیک به نفوذپذیری غشاء سلول کمک می‌کند (Perry et al., 2016). البته در روش کلارک-بسته، وجود فشار مثبت قوی در مجرا نیز در افزایش سرعت نفوذ محلول کلارک در بافت می‌تواند موثر باشد. در مطالعه‌ای تاثیر مثبت فشار در سرعت پایداری و افزایش عمق نفوذ پایدارکننده در بافت روده انسان نشان داده شده است (Boom et al., 1974). همانطور که در تصاویر پیدا است (شکل‌های ۱ و ۲ قسمت ج) فشار حاصل از تزریق محلول کلارک به داخل مجرای روده باعث باز شدن پرزها از یکدیگر و امکان مشاهده پرزهایی با فاصله از هم و تفکیک شده را فراهم می‌کند. اما از جمله معایب روش مذکور، می‌توان به پیچیدگی مراحل پایداری، نیاز به مهارت در کار و دستکاری بیشتر نمونه‌ها و در نهایت فشردگی بیشتر

### سپاسگزاری

نویسندگان از مدیریت محترم شرکت پژوهش و توسعه کشاورزی کوثر به‌خاطر حمایت مالی از این تحقیق سپاسگزاری می‌نمایند.

کار بسیار ساده و هزینه کم نیز می‌باشد، از این رو به‌عنوان روش برتر معرفی می‌شود و از این نظر در درجات بعدی هم روش‌های فرمالین-باز و کلارک- بسته قرار می‌گیرند.

### تعارض منافع

نویسندگان اعلام می‌دارند که هیچ‌گونه تضاد منافی ندارند.

### منابع

- Aviagen (2014). ROSS 308 Broiler Nutrition Specifications. <http://en.aviagen.com>.
- Belloni, B., Lambertini, C., Nuciforo, P., Phillips, J., Bruening, E., Wong, S., *et al.* (2013). Will PAXgene substitute formalin? A morphological and molecular comparative study using a new fixative system. *Journal of Clinical Pathology*, 66(2): 124-135.
- Boom, A., Daems, W.T. and Luft, J.H. (1974). On the fixation of intestinal absorptive cells. *Journal of Ultrastructure Research*, 48(3): 350-360.
- Buesa, R.J. (2008). Histology without formalin? *Annals of Diagnostic Pathology*, 12(6): 387-396.
- Cabrera, N.C., Espinoza, J.R., Vargas-Jentzsch, P., Sandoval, P., Ramos, L.A. and Aponte, P.M. (2017). Alcohol-based solutions for bovine testicular tissue fixation. *Journal of Veterinary Diagnostic Investigation*, 29(1): 91-99.
- Carson, F.L. and Martin, J.H. (1979). Formaldehyde as a fixative for light and electron microscopy. *Journal of Histotechnology*, 2(2): 58-60.
- Choi, H.R., Kim, S.K., Kwon, S.B. and Park, K.C. (2006). The fixation of living skin equivalents. *Applied Immunohistochemistry and Molecular Morphology*, 14(1): 122-125.
- Choi, J.H., Bennett, A.E. and McDonald, L.G. (2011). Effects of fixation on gastrointestinal biopsies. *Journal of Histotechnology*, 34(1): 40-43.
- Cummins, A.G., Steele, T.W., LaBrooy, J.T. and Shearman, D.J. (1988). Maturation of the rat small intestine at weaning: changes in epithelial cell kinetics, bacterial flora, and mucosal immune activity. *Gut*, 29(12): 1672-1679.
- Fox, C.H., Johnson, F.B., Whiting, J. and Roller, P.P. (1985). Formaldehyde fixation. *Journal of Histochemistry and Cytochemistry*, 33(8): 845-853.
- Gava, M.S., Moraes, L.B., Carvalho, D., Chitolina, G.Z., Fallavena, L.C.B., Moraes, H.L.S., *et al.* (2015). Determining the best sectioning method and intestinal segment for morphometric analysis in broilers. *Brazilian Journal of Poultry Science*, 17(2): 145-150.
- Gill, G.W. (2012). *Cytopreparation: principles and practice*. Springer Science and Business Media. pp: 101-129.
- Groelz, D., Sobin, L., Branton, P., Compton, C., Wyrich, R. and Rainen, L. (2013). Non-formalin fixative versus formalin-fixed tissue: a comparison of histology and RNA quality. *Experimental and Molecular Pathology*, 94(1): 188-194.

- Holda, M.K., Klimek-Piotrowska, W., Koziej, M., Piątek, K. and Holda, J. (2016). Influence of different fixation protocols on the preservation and dimensions of cardiac tissue. *Journal of Anatomy*, 229(2): 334-340.
- Hopwood, D. (1985). Cell and tissue fixation, 1972-1982. *The Histochemical Journal*, 17(4): 389-442.
- Jones, M.L. (2013). To fix, to harden, to preserve—fixation: a brief history. *Journal of Histotechnology*, 24(3): 155-162.
- Kiernan, J.A. (2001). *Histological and histochemical methods (Theory and practical)*. Translated by: Mahdavi Shahri, N., Fazel, A., Jian Tabasi, M. and Saadatfar, Z. 2nd ed., Iran: Ferdowsi University of Mashhad, pp: 40-73. [In Persian]
- Kik, M.J.L., Huisman, J., van Der Poel, A.F.B. and Mouwen, J.M.V.M. (1990). Pathologic changes of the small intestinal mucosa of pigs after feeding *Phaseolus vulgaris* beans. *Veterinary Pathology Online*, 27(5): 329-334.
- Perry, C., Chung, J.Y., Ylaya, K., Choi, C.H., Simpson, A., Matsumoto, K.T., *et al.* (2016). A buffered alcohol-based fixative for histomorphologic and molecular applications. *Journal of Histochemistry and Cytochemistry*, 64(7): 425-440.
- Pousty, I. and Adibmoradi, M. (2006). *Histotechnique*. 1st ed., Iran: University of Tehran, pp: 58&254. [In Persian]
- Rezaei, M., Karimi Torshizi, M.A. and Rouzbehan, Y. (2011). The influence of different levels of micronized insoluble fiber on broiler performance and litter moisture. *Poultry Science*, 90(9): 2008-2012.
- Rezaian, M., Sodagar Amiri, A., Akbari., M.E. and Ebrahimpoor, F. (2007). Modification of fixation in preparing avian tissues. *Pajouhesh and Sazandegi*, 20(1): 2-8. [In Persian]
- Rinttila, T. and Apajalahti, J. (2013). Intestinal microbiota and metabolites—implications for broiler chicken health and performance. *The Journal of Applied Poultry Research*, 22(3): 647-658.
- Sakamoto, K., Hirose, H., Onizuka, A., Hayashi, M., Futamura, N., Kawamura, Y., *et al.* (2000). Quantitative study of changes in intestinal morphology and mucus gel on total parenteral nutrition in rats. *Journal of Surgical Research*, 94(2): 99-106.
- Salehnia, M. (2001) *General and advance histological technique*. 1st ed., Iran: Paygan, pp: 35. [In Persian]
- SAS Institute. (1990). *SAS/STAT User's guide*. Version 6.03. SAS institute Inc., Cary, NC. pp: 126-178.
- Sasani, F. (2004). *Necropsy procedures and sampling*. 1st ed., Iran: University of Tehran, pp: 146. [In Persian]
- Singhal, P., Singh, N.N., Sreedhar, G., Banerjee, S., Batra, M. and Garg, A. (2016). Evaluation of histomorphometric changes in tissue architecture in relation to alteration in fixation protocol—An in vitro study. *Journal of Clinical and Diagnostic Research*, 10(8): 28-32.
- Soltan, M.A. (2009). Influence of dietary glutamine supplementation on growth performance, small intestinal morphology, immune response and some blood parameters of broiler chickens. *International Journal of Poultry Science*, 8(1): 60-68.
- Speilberg, L., Evensen, O., Bratberg, B. and Skjerve, E. (1993). Evaluation of five different immersion fixatives for light microscopic studies of liver tissue in Atlantic salmon *Salmo salar*. *Diseases of Aquatic Organisms*, 17(1): 47-55.
- Sugiharto, S. (2016). Role of nutraceuticals in gut health and growth performance of poultry. *Journal of the Saudi Society of Agricultural Sciences*, 15(2): 99-111.
- Teshfam, M., Saeidi, J. and Zarei, A. (2010). Morphological and enzymological studies of the small intestine villi of rats receiving diets containing different levels of protein. *Journal of Applied Animal Research*, 37(2): 207-211.
- Thavarajah, R., Mudimbaimannar, V.K., Elizabeth, J., Rao, U.K. and Ranganathan, K. (2012). Chemical and physical basics of routine formaldehyde fixation. *Journal of Oral and Maxillofacial Pathology*, 16(3): 400-405.

- 
- Tu, L., Yu, L. and Zhang, H. (2011). Morphology of rat testis preserved in three different fixatives. *Journal of Huazhong University of Science and Technology [Medical Sciences]*, 31(2): 178-180.
  - Van Leeuwen, P., Mouwen, J.M.V.M., Van Der Klis, J.D. and Verstegen, M.W.A. (2004). Morphology of the small intestinal mucosal surface of broilers in relation to age, diet formulation, small intestinal microflora and performance. *British Poultry Science*, 45(1): 41-48.
  - Williams, J.M., Duckworth, C.A., Vowell, K., Burkitt, M.D. and Pritchard, D.M. (2016). Intestinal preparation techniques for histological analysis in the mouse. *Current Protocols in Mouse Biology*, 6(2): 148-168.
  - Yegani, M. and Korver, D.R. (2008). Factors affecting intestinal health in poultry. *Poultry Science*, 87(10): 2052-2063.

## Comparative histomorphometric study of small intestine in broiler chicken using the closed-Clarke, opened-formalin and closed-formalin fixation methods

Mahmoodtabar, A.<sup>1</sup>, Karimi Torshizi, M.A.<sup>2\*</sup>

1. MSc. Graduate of Poultry Science, Department of Poultry Science, Faculty of Agriculture, Tarbiat Modares University, Tehran, Iran.
2. Associate Professor, Department of Poultry Science, Faculty of Agriculture, Tarbiat Modares University, Tehran, Iran.

\*Corresponding author's email: karimitm@modares.ac.ir  
(Received: 2018/1/5 Accepted: 2019/1/20)

### Abstract

Tissue fixation is a vital step in preparation of samples for histological studies and mistakes at this stage could lead to irreversible damage. The aim of this study was to compare the effect of three sample preparation-fixation methods on histomorphometric indices of small intestine of broilers. Thirty 10 day old broilers of Ross 308 strain were used in the study. Segments of small intestine were washed and prepared as opened or closed sections. The closed sections were fixed in 10% saline-formalin. The opened samples were cut at the mesenteric line and were fixed by 10% saline-formalin. In Clarke's fixation the ends of samples were sealed by string and Clarke's solution was injected into the lumen. Fixed samples were subjected to paraffin embedding and 5  $\mu$ m sections were cut using rotary microtome and sections were stained by Eosin-Hematoxylin and Alcian blue. In each section the villus height, villus thickness, crypt depth and goblets' density were measured under light microscope and the villus surface index was also calculated. Data were subjected to ANOVA in a completely randomized design with three treatments and 30 observations. The results indicated that method of preparation-fixation had a significant effect on morphometric indices ( $p<0.01$ ). The closed-formalin's samples had the greatest villus height and crypt depth values in all three intestinal segments, while the lowest values were observed in closed-Clarke's method ( $p<0.01$ ). Closed-Clarke's samples had the thickest villus in all three parts of small intestine followed by closed-formalin's and opened-formalin's samples ( $p<0.01$ ). Villus surface area was highest in closed-formalin fixed samples ( $p<0.01$ ). Considering simplicity of the method, low cost, better mucosal protection and lack of severe tissue changes observed in closed-formalin's method, this method was considered as a method of choice in histomorphometric studies of poultry small intestinal mucosa.

**Conflict of interest:** None declared.

**Keywords:** Clarke's solution, Fixation, Formalin, Histomorphometry, Sample preparation, Small intestine.