



## بررسی نیترات مازاد در آب آشامیدنی بر روی آنزیم‌های کبدی و هیستوپاتولوژی موش سوری باردار نژاد NMRI

مریم سادات قریشی<sup>۱</sup>، محمدنابیونی<sup>۲\*</sup>، عبدالحسین شیروی<sup>۱</sup>، مهسا رستمی<sup>۳</sup>

<sup>۱</sup> دانشکده علوم پایه، دانشگاه آزاداسلامی، دامغان، ایران

<sup>۲</sup> گروه سلولی مولکولی، دانشکده زیست شناسی، دانشگاه خوارزمی، تهران، ایران

<sup>۳</sup> گروه جانوری، دانشکده زیست شناسی، دانشگاه خوارزمی، تهران، ایران

E-mail: Nabiuni@khu.ac.ir

تاریخ پذیرش: ۱۳۹۳/۰۹/۰۹

تاریخ دریافت: ۱۳۹۳/۰۶/۲۱

### چکیده

هدف از این تحقیق بررسی اثرات نیترات مازاد در آب آشامیدنی بر روی آنزیم‌های کبدی و هیستوپاتولوژی کبد موش باردار می‌باشد. تعداد ۳۶ سر موش سوری باردار را در روز صفر بارداری به ۳ گروه تقسیم شدند. گروه شاهد هیچ نیتراتی دریافت نکرد. گروه تجربی اول ۴۵۰ mg/l نیترات و گروه دوم تجربی دوم مقدار ۹۰۰ mg/l نیترات در آب آشامیدنی افزوده شد. در روز ۱۷ بارداری موش‌های باردار را با اتر بیهوش و از بطن چپ آن‌ها خون گیری و بافت کبد مورد مطالعه هیستوپاتولوژی قرار گرفت. در این تحقیق از نرم‌افزار spss و آنالیز واریانس یک طرفه ANOVA و z image جهت شمارش سلولی استفاده شد. در این مطالعه از نظر ظاهری کاهش وزن موش‌های باردار و از نظر تست‌های بیوشیمیایی افزایش آنزیم‌های کبدی که شامل افزایش معنادار در آسپاراتات آمینوترانسفراز و افزایش در آنزیم آلانین آمینوترانسفراز مشاهده شد. هم چنین تغییرات هیستوپاتولوژی در کبد موش باردار سوری نشان داده شد. به نظر می‌رسد که نیترات مازاد در آب آشامیدنی سبب افزایش آنزیم کبدی و تخریب سلول‌های کبدی می‌شود.

**کلیدواژه‌ها:** بارداری، نیترات، آب آشامیدنی، کبد، ALT، AST

### مقدمه

از جمله مهم‌ترین و خطرناک‌ترین آن‌ها آمونیاک است. به طور کلی در تقسیم‌بندی آلاینده‌های آب وجود نیتريت، نیترات و آمونیاک دلالت بر وجود آلاینده‌های شیمیایی معدنی در داخل منابع آبی دارد [21]. نیترات با ورود به بدن از طریق بزاق وارد جریان مایع دهانی می‌گردد [11]. تقریباً ۲۵ درصد نیترات بعد از جذب در بدن انسان، وارد غدد بزاقی شده و در بزاق به طور فعالی تا ۲۰ برابر تغلیظ می‌گردند. باکتری‌های هم

یکی از مهم‌ترین نگرانی‌های بشر در محیط‌زیست مسئله افزایش مواد آلاینده به آب‌ها می‌باشد که به صورت فاضلاب، نشت نفت، پساب‌های مواد آلی و معدنی کارخانجات، مواد شیمیایی گوناگون اعم از فلزات و شبه فلزات است، که موجب آلودگی آب‌های جهان به اشکال مختلف می‌شوند. ترکیبات نیتروژنی یکی از مهم‌ترین آلاینده‌های محیط‌زیست می‌باشد که

است [19]. قسمت عمده AST در داخل سلول‌های کبدی در میتوکندری هپاتوسیت‌ها قرار دارد. وقتی که آسیب خفیف التهاب یا نکروز در سلول‌های کبدی ایجاد شود AST از طریق غشای سلول‌های آسیب دیده آزاد می‌شود و وارد سرم خون می‌شود. در آسیب‌های شدید میتوکندری‌های سلول‌های کبدی تخریب می‌شوند و مقادیر بیشتری از AST آزاد می‌شود [19]. آلکالین فسفاتاز ALP آنزیمی است که در سلول‌های استئوبلاست استخوان، اپیتلوم راه‌های صفراوی، سلول‌های کبدی و نیز در مخاط روده‌ها، کلیه و جفت قرار دارد [19]. اهمیت انجام این تحقیق به دلیل نقش مهم کبد در بدن و خاصیت سم‌زدایی آن و هم چنین خطرات ناشی از نیترات مازاد در آب بر روی کبد و بافت آن است.

#### مواد و روش‌ها

در این مطالعه که در بهار سال ۱۳۹۳ انجام گرفت، به منظور بررسی اثر نیترات سدیم محلول در آب آشامیدنی بر روی کبد از موش‌های بالغ ماده سوری با میانگین سنی ۸ هفته استفاده شد که در اتاق پرورش حیوانات دانشکده زیست‌شناسی دانشگاه خوارزمی تکثیر شده بودند، حیوانات قبل و طول آزمایش در قفس‌های استاندارد با سیکل روشنایی و تاریکی ۱۲ ساعت بدون محدودیت آب و غذا در درجه حرارت ۲۰-۲۴ سانتی‌گراد نگه‌داری شدند. در این آزمایش ۳۶ سر موش بعد از تعیین استروس و جفت‌گیری و مشاهده پلاک واژینال به سه گروه ۱۲ تایی تقسیم شدند. گروه اول گروه کنترل، هیچ نیتراتی دریافت نکرد و گروه‌های دوم و سوم به ترتیب ۴۵۰ و ۹۰۰ میلی‌گرم نیترات سدیم در ۱/۵ لیتر در آب آشامیدنی دریافت کردند، لازم به ذکر است که آب مصرفی مورد

زیست بر روی سطح تحتانی زبان، موجب احیای نیترات توسط آنزیم‌های نیترات ردوکتاز می‌شود [17,18] با افزایش غلظت نیترات در آب آشامیدنی بیماری‌هایی مانند اثرات سوء کوتاه و بلند مدت نیترات بر انسان دیده شده است که می‌توان به ایجاد بیماری مت‌هموگلوبینما، اثر بر جنین و به ویژه سرطان اشاره کرد [1]. بر مبنای همین اثرات نیترات بر انسان به خصوص ایجاد بیماری مت‌هموگلوبینما، در اکثر سازمان‌ها و کشورها حدود مجازی از غلظت نیترات در آب آشامیدنی وضع کردند [6] کبد بزرگ‌ترین غده داخلی بدن است که در بسیاری از فرایندهای اساسی فیزیولوژیک از جمله تنظیم قند، سنتز پروتئین پلاسما، سنتز لیپید و لیپوپروتئین و سنتز ترشح اسید صفراوی و ذخیره ویتامین‌های (b12.a.d.e.k) نقش محوری دارد [7] این ارگان در تغییر شکل بیولوژیک، سم‌زدایی و ترشح تعداد زیادی از ترکیبات درون‌زا دارای نقش حیاتی است [9] شاخص بالینی آسیب دیدگی کبد، انجام آزمایش‌های کبدی است، اگر چه اغلب آن‌ها برای کبد اختصاصی نیستند، اما در صورت تغییر در مقدار آن امکان اختلال در عملکرد کبد را نشان می‌دهد. این آزمایش‌ها شامل ASTALT سرمی بوده که در نکروز سلول‌های کبدی افزایش می‌یابد [7]. آلانین آمینو ترانسفراز ALT یک آنزیم ترانس آمیناز است که عمدتاً در کبد یافت می‌شود و به نسبت کمتری در کلیه‌ها، قلب، عضلات اسکلتی، خون و پانکراس وجود دارد. در صورت آسیب یا نکروز سلول‌های کبدی آنزیم ALT سیتوپلاسم را ترک کرده و از غشا عبور می‌کند و وارد سرم می‌شود. [4,19] آسپاراتات آمینو ترانسفراز AST یک آنزیم ترانس آمیناز است که عمدتاً در کبد، هم چنین در قلب نیز مقداری زیاد از این آنزیم موجود

(جدول ۱)

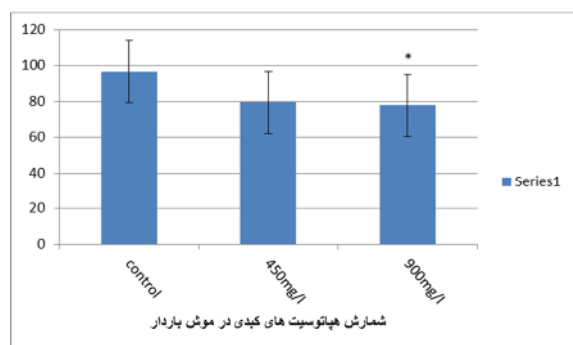
جدول ۱: مطالعه میانگین وزن موش‌های باردار مورد مطالعه

| گروه‌ها                               | کنترل | تجربی اول | تجربی دوم |
|---------------------------------------|-------|-----------|-----------|
| میانگین وزن موش‌های باردار مورد بررسی | ۶۱/۵  | ۵۲/۸      | ۵۱        |

در مطالعات میکروسکوپی موش‌هایی گروه اول و دوم تغییرات بافتی شدیدی در ساختارشان مشاهده شد و همچنین سلول‌های کوپفر که سلول‌های دفاعی کبد هستند، در گروه‌های تجربی اول و دوم با مصرف نیترا با افزایش نشان داده که این افزایش در گروه تجربی اول بیشتر از گروه تجربی دوم است.

سلول‌های هپاتوسیت در کبد با افزایش نیترا کاهش می‌یابد، که این کاهش در بین گروه‌های کنترل و تجربی اول و هم چنین تجربی دوم اختلاف معنی‌دار نمی‌باشد اما بین گروه تجربی اول و دوم اختلاف معنی‌دار می‌باشد. (نمودار ۱)

نمودار ۱: مقایسه میزان سلول‌های هپاتوسیت‌های کبدی در موش باردار



اختلاف معنی‌دار گروه تجربی دوم نسبت به گروه شاهد ( $P < 0.05$ ) هم چنین با افزایش نیترا فضای سینوزوئیدی نیز افزایش یافته است. همان‌طور که در شکل مشاهده می‌شود آرایش و بی‌نظمی سلولی در بافت کبدی در گروه‌های تجربی اول و دوم افزایش می‌یابد. (شکل ۱)

استفاده در این تحقیق آب معدنی دماوند با مقدار مشخص و ناچیز نیترا است. در روز ۱۷ بارداری موش وزن شده و سپس با استفاده از اتر بیهوش شده و با سرنگ انسولین از بطن چپ قلب موش مادر خون‌گیری شد و کبد را از بدن موش خارج و مورد بررسی مورفولوژیکی قرار گرفتند، سپس کبدها را با سرم فیزیولوژی شستشو نموده و در فیکساتیو فرمالین ۱۰٪ فیکس شدند. نمونه‌های فیکس شده به الکل‌های ۳۰ تا ۱۰۰٪ در هر کدام یک ساعت به جهت آب‌گیری منتقل شده و سپس نمونه‌ها را در تولوئن شفاف‌سازی کرده و بعد از حمام پارافین نهایتاً در پارافین قالب‌گیری انجام شد. از نمونه‌ها با استفاده از دستگاه میکروتوم برش‌های ۷ میکرونی تهیه شد و به روش رنگ‌آمیزی هماتوکسیلین و ائوزین برش‌های حاصله رنگ‌آمیزی شدند و مطالعه میکروسکوپی صورت گرفت و جهت انجام شمارش سلولی از نرم‌افزار image z جهت تجزیه تحلیل آماری از نرم‌افزار spss و هم چنین برای تحلیل و مقایسه نتایج داده‌های مربوط به کبد موش بالغ باردار، از آزمون آنالیز (ANOVA) واریانس یک طرفه مقایسه وجود اختلاف معنی‌دار بین مشخصه‌های مختلف از استفاده شد. داده‌ها به شکل میانگین و (Tukey) آزمون توکی خطای معیار نشان داده شده و سطح معنی‌دار آنها در حد ( $P < 0.05$ ) در نظر گرفته شد.

## نتایج

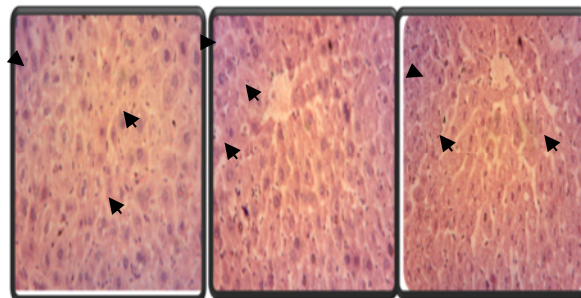
در بررسی انجام شده در قسمت مورفولوژی کاهش وزن موش‌های مادر را نشان می‌دهد که این تغییرات در گروه‌هایی که دوز نیترا بالاتری دریافت کرده بودند- گروه‌های دریافت‌کننده نیترا (۴۵۰ و ۹۰۰ میلی‌گرم در لیتر)- تفاوت بیشتری مشاهده شد

## بحث:

نیترات یکی از آنیون‌های معدنی متشکل از سه اتم اکسیژن و یک اتم نیتروژن است و در طبیعت از طریق ترکیب شدن با کاتیون‌ها به حالت خنثی تبدیل می‌شود [2]. نیترات همراه با نیتريت عمدتاً به صورت محلول در محیط زیست وجود دارند [16]. نیترات‌ها به طور طبیعی در مواد طبیعی در مواد معدنی یافت می‌شوند. آب آشامیدنی تنها در مناطقی که به نیترات آلوده باشد می‌تواند نقش عمده در ورود نیترات به بدن انسان داشته باشد [1]. اگر غلظت نیترات بالاتر از حد استاندارد ۴۵ میلی‌گرم در لیتر باشد، مصرف چنین آبی خطرناک می‌باشد [3].

تحقیقات زیادی نشان دادند که نیترات به خودی خود برای سلامت انسان خطری ندارد، اما به دلیل وجود باکتری‌های احیا کننده در سیستم گوارشی و هم چنین وجود PH مناسب در سیستم گوارشی می‌تواند به فرم احیا شده و خطرناک نیتريت تبدیل گردد. نیتريت نیز می‌تواند با آمین‌ها، آمیدها و آمینو اسیدها ترکیب شود و تشکیل N-nitroso دهد. بنابراین فرم خطرناک ترکیبات نیتروژنه در بدن، نیتريت و ترکیبات N-nitroso می‌باشد [5,6,10,11] که از لحاظ بیولوژیکی در بدن جانداران پستاندار فعال هستند و اثرات مرتبط با ترکیبات نیتروژنه و به خصوص نیترات در انسان بیشتر متوجه این دو ترکیب می‌شود [5]. هم چنین نیتروز آمین ماده‌ای سرطان‌زا می‌باشد و می‌تواند مشکلاتی را در سلامتی افراد به وجود آورد. از طرفی دیگر نیترو تری اکسیدها در صورت واکنش‌ها با سوپر اکسیدها در داخل بدن منجر به تشکیل پراکسی نیتريت‌ها می‌شوند که این ترکیبات موجب شکست رشته DNA و اختلال در تقسیم سلولی و نهایتاً

شکل ۱: مقطع بافتی از کبد موش باردار سوری. رنگ آمیزی هیاتوکسیلین ائوزین با بزرگنمایی (×۱۰۰)



نوک فلش: تغییرات هپاتوسیتی و فلش تغییرات سلول‌های کوپفر و افزایش آن را در سلول‌های کبدی نشان می‌دهد.

گروه A: گروه کنترل

گروه B: گروه تجربی اول

گروه C: گروه تجربی دوم

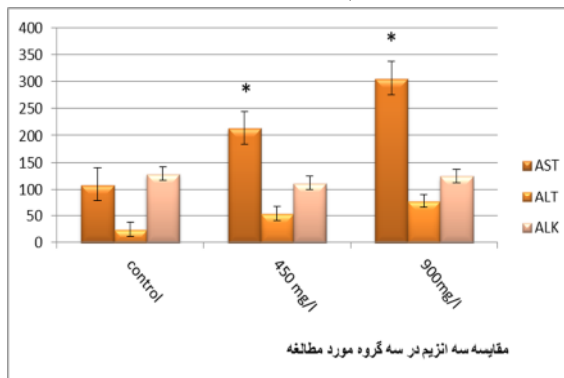
پیکان‌ها: نشان دهنده سلول‌های کوپفر و نوک پیکان‌ها نشان‌دهنده هپاتوسیت‌ها می‌باشد.

در بررسی بیوشیمیایی انجام شده تغییراتی در سلول‌های کبدی مشاهده شد که با افزایش مقدار نیترات آنزیم کبدی آسپاراتات آمینوترانسفراز (AST)، آمینو ترانسفراز (ALT) نیز افزایش می‌یابد، که این افزایش در AST به صورت معنا دار است. (نمودار ۲)

جدول ۲: مقایسه آنزیم‌های کبدی در بین گروه‌های مورد بررسی

| گروه تجربی | گروه تجربی اول | گروه کنترل | گروه‌ها تست‌ها |
|------------|----------------|------------|----------------|
| دوم        | 214            | 109        | AST            |
|            | 54             | 25         | ALT            |
|            | 112            | 129        | ALK            |

نمودار ۲: مقایسه میزان آنزیم‌های کبدی در بین گروه‌های مورد بررسی



در سال ۱۹۷۱ انجام گرفت، نشان داد که ترکیب سدیم نیترات و دی‌متیل‌آمین سبب نکروز در کبد و تجمع و گرفتگی پورتال مرکزی در موش می‌گردد [22] به طور مشابه در مطالعه‌ای تخریب سلول کبدی و تخریب سلول‌های کلیوی به خصوص در حیواناتی که به مقدار  $20 \text{ mg/kg/day NaNO}_2$  دریافت کردند مشاهده شد [13].

ما نیز در این مطالعه در بافتیم که با افزایش مقدار نیترات سلول‌های کبدی در حال تخریب شدن و به عبارتی سلول‌های کبدی در حال نکروزه شدن می‌رود. فاکتورهای بالینی سرم که نشان دهنده تخریب و اختلال در عملکرد کبد است که شامل آنزیم‌های کبدی که شامل AST و ALT است که در نکروز سلول‌های کبدی افزایش می‌یابند که در این مطالعه با افزایش نیترات مقدار آنزیم‌ها افزایش می‌یابد [19]. به نظر می‌رسد که خسارات بافتی کبدی ایجاد شده به خاطر وجود این ترکیبات در بافت می‌باشد.

### نتیجه‌گیری

نتایج حاضر از این تحقیق نشان می‌دهد که مصرف نیترات سدیم محلول در آب به میزان ۴۵۰ و ۹۰۰ میلی‌گرم در لیتر در طول دوره بارداری سبب تغییرات مورفولوژیکی و هیستوپاتولوژیکی کبد از جمله کاهش وزن، افزایش آنزیم‌های کبدی و آسیب بافتی می‌شود و تغییرات مشاهده شده، وابسته به میزان نیترات سدیم دریافتی است و از آنجایی که کبد نقش حیاتی در مسمومیت‌زدایی دارد این ماده سبب اختلال در عملکرد کبد می‌شود.

### تشکر و قدردانی

این تحقیق در آزمایشگاه تکوین جانوری دانشکده

خسارات بافتی خواهد شد [12,14,20].

طبق مطالعه Raat et al 2009 نشان داده شده که مصرف آب حاوی نیترات و نیتريت سدیم باعث افزایش غلظت نیترات و نیتريت در معده و پلاسما می‌گردد و گزارش شده که مصرف آب حاوی نیترات و نیتريت سدیم باعث کم شدن غلظت نیتريت در بافت کبد و قلب می‌شود [15] که در یافته‌های به دست آمده است با نیترات می‌تواند تغییراتی در بافت کبد مادر باردار ایجاد کند. این تغییرات به صورت اتساع در سیاهرگ مرکز لبولی بوده که می‌تواند در اثر اختلال در عملکرد بافت کبد باشد.

خطرات سلامتی با مصرف نیترات سمی به توانایی آن در تغییر هموگلوبین و اکسیده شدن آن و ایجاد مت‌هموگلوبین وابسته است [8]. احتمالاً کاهش در تعداد سلول‌های هپاتوسیت به علت تولید رادیکال‌های آزاد از قبیل سوپراکسید و انواع اکسیژن‌های واکنش پذیری است که باعث پراکسیداسیون لیپیدهای غشایی و هم چنین اسیدهای چرب غیر اشباع داخل سیتوپلاسمی می‌شوند. این عمل در نهایت موجب از بین رفتن غشا سلول و آسیب به سلول‌های کبدی خواهد شد [22] در مطالعه حاضر کاهش سلول‌های هپاتوسیت مشاهده شد.

همچنین در این مطالعه بزرگ شدن هسته هپاتوسیت‌ها، افزایش سلول‌های دوهسته‌ای و بی‌نظمی در لوپولاسیون، دال بر اختلال و مرگ سلول‌های کبدی و متعاقب آن بازسازی بافت کبد می‌باشد.

البته افزایش حجم سلول‌ها (هایپرتروفی شدن هپاتوسیت‌ها) احتمالاً جهت جبران کاهش ذخیره انرژی در طی کمبود اکسیژن است، کاهش میزان اکسیژن امکان تاخیر در رشد و نمو بافت‌ها را سبب می‌شود. در تحقیقات اولیه که توسط AsChina et al

- and oxalates in food products by capillary electrophoresis with pH-dependent electroosmotic flow reversal. *Food Chemistry*. 120: 615–620.
- [11] Mitsui T. Kondo T. (2002), Assessing nitrate metabolism in the intestinal tract by measuring breath nitric oxide and nitrous oxide, and its clinical significance. *Clinica Chimica Acta.*; 319: 57– 62.
- [12] Moon HK. Yang ES. Park JW. (2006), Protection of peroxynitrite-induced DNA damage by dietary antioxidants; *Archives of pharmacal research*; 29(3):213-217.
- [13] Ozen. Hasan. (2014), Histopathologic, biochemical and genotoxic investigations on chronic sodium nitrite toxicity in mice. *Experimental and Toxicologic Pathology*; page 9.
- [14] Ozsavc. D. (2006), Oxidative DNA damage and repair system International. *Journal of molecular biology, biochemistry and gene technology*; 3(2): 57-61.
- [15] Raat NJ. Nougchi AC. Liu VB. Rohrabacher N. et al. (2009), Dietary nitrate and nitrite modulate blood and organ nitrite and the cellular ischemia stress response. *Free Radic Bill Med*; 47(5): 510-7.
- [16] Santamaria P. (2006), Nitrate in vegetables: toxicity, content, intake and EC regulation. *J Sci Food Agric*. 2006; 86: 10– 17.
- [17] Shrimali M. and Singh KP. (2001), New Methods of Nitrate Removal from Water. *Environmental Pollution*. 112(3): 351-359.
- [18] Sobko T. Marcus C. Govoni M. Kamiya S. (2010), Dietary nitrate in Japanese traditional foods lowers diastolic blood pressure in healthy volunteers; *Nitric Oxide*; 22: 136–140.
- [19] Soochan D. Keough V. Wanless I. Molinari M. (2012), Intra and extra-hepatic cystadenoma of the biliary duct; Review of literature and radiological and pathological characteristics of a very rare case. *BMJ Case Rep*.
- [20] Szabó C. Ohshima H. (1997), DNA damage induced by peroxynitrite: subsequent biological effects. *Official journal of nitric oxide*; 1(5):373-385.
- [21] Wright, P. A. & Wood, C. M. (1985), An analysis of branchial ammonia excretion in the freshwater rainbow trout: effects of زیست شناسی دانشگاه خوارزمی انجام شده است. لذا کمال تشکر را از جناب آقای کیوان و جناب آقای مهندس سعید نظافت و سرکار خانم لطیفه کریم زاده به جهت زحمات بی‌دریغشان داریم و همچنین از زحمات آقای حمید رضا هاشمی مدیریت محترم آزمایشگاه بیمارستان میلاد جهت حمایت و تهیه مواد و لوازم مورد نیاز در این تحقیق تشکر می‌نمایم.
- منابع:**
- [1] DES. (2006), Nitrate and Nitrite. Health Information Summary. Environmental Fact Sheet. New Hampshire Department of Environmental Services.; ARD-EHP-16.
- [2] EVS. (2005), Nitrate and Nitrite. Human Health Fact Sheet. Argonne National Laboratory; EVS.
- [3] Fewtrell, L. (2004), Drinking-water Nitrate, methemoglobinemia, and global burden of disease. *Environ Health Perspec*; 112(14): 1371–1374.
- [4] Finkelstein Y. Rezvani M. Garcia-Bournissen F. Nurmohamed L. (2007), Inactive pharmaceutical ingredients: implications for pregnancy; *Can J Clin Pharmacol*; 14: 17-28.
- [5] Gangolli SD et al. (1994), Assessment; Nitrate, nitrite and N-nitroso compounds. *European Journal of Pharmacology Environmental Toxicology and Pharmacology Section*; 292: 1-38.
- [6] Gilchrist M. Winyard PG. Benjamin N. (2010), Review; Dietary nitrate – Good or bad? *Nitric Oxide*. 22:104– 109.
- [7] Hall JE. Editor. (2010), Guyton and Hall textbook of medical physiology. 12th ed; New York: Saunders; 999-1006.
- [8] Lundberg J.O. Weitzberg E. Gladwin M.T. (2008), The nitrate – nitrite – nitric oxide pathway in physiology and therapeutics. *Nature Reviews Drug Discovery*; 7(2):156-167.
- [9] Majd A. Shariatzade M. (1998), Cellular and molecular biology. Arak: Arak University Publisher; 12-18 .
- [10] Merusi C. Corradini C. Cavazza A. Borromei C. et al. (2010), Analytical Methods; Determination of nitrates, nitrites

- environmental pH change and sodium uptake blockage; J. exp. Biol;11(4) :329-353.
- [22]Zhu H, Chang L. Li W. Liu H. (2004), Effect of amygdalin on the proliferation of hyperoxia-exposed type II alveolar epithelial cells isolated from premature rat. J Huazhong Univ Sci Technolog Med Sci; 24(3): 223-5.





