

تأثیرات مقادیر مختلف ویتامین D₃ بر ترمیم استخوان زند زیرین

خرگوش: ارزیابی بیومکانیک و هیستوپاتولوژیک

غلامرضا عابدی^۱، احمد اصغری^{۱*}، محمدمهدی دهقان^۲، ایرج سهرابی حقدوست^۳، شهاب‌الدین صافی^۴

Effects of different amounts of vitamin D₃ on ulnar bone healing in rabbit: biomechanic and histopathologic evaluation

Abedi. GH.¹, Asghari. A.^{1*}, Dehghan. M.M.², Sohrabi Haghdoost. I.³, Safy. Sh.⁴

1* - Department of Surgery, Science and Research Branch, Islamic Azad University, Tehran, Iran dr.Ahmad.Asghari@gmail.com

2- Department of Surgery, Faculty of Veterinary Medicine, Tehran University, Tehran, Iran

3- Department of Pathology, Science and Research Branch, Islamic Azad University, Tehran, Iran

4- Department of Clinical Pathology, Science and Research Branch, Islamic Azad University, Tehran, Iran

Vitamin D is a derivative of cholesterol. Lack of this vitamin causes some disorders in bone metabolism. In this study, 32 adult female New Zealandian white rabbits were selected and divided into four equal groups randomly. After the induction of general anesthesia, a full thickness defect with 1 mm width was created in the mid shaft of ulnar bone of both right and left fore limbs in all groups. The animals in first, second and third groups received the amount of 2500 IU, 5000 IU and 10000 IU vitamin D₃/kg_{BW} via intramuscular injection, respectively. Then, the same dose was repeated for them once in a week during 50 days. The animals in the fourth group received equal volume of normal saline as same as above regimes. 50 days after surgery, the rabbits become Euthanasia. Then bone defect was evaluated by means of histopathological, and biomechanical factors. Biomechanical evaluation showed that the mean force required to break bones in group 2 was higher and it was equivalent to 124.75±2.13 N. Histopathological evaluation showed that bone repair in group 2 was performed better than other groups. Considering the results of this study, the 1, 25-dihydroxyvitamin D₃ has an effective role on repairing bone defect; but in high dose, it can prevent mineralization of bone.

Key words: Vitamin D, Fracture healing, Ulna, Rabbit

و موضعی می‌باشد (۱۴). فرآیند بیولوژیکی ترمیم شکستگی، مجموعه‌ای از بازسازی‌هاست که شامل آرایش سلولی،

چکیده

ویتامین D از مشتقات کلسترول می‌باشد؛ که فقدان این ویتامین موجب بروز اختلالاتی در متابولیسم بافت استخوانی می‌گردد. در این مطالعه ۳۲ سر خرگوش سفید نیوزلندی ماده بالغ تهیه و بصورت تصادفی به چهار گروه مساوی تقسیم شدند. بعد از ایجاد بیهوشی عمومی یک نقیصه تمام ضخامت به عرض ۱ میلی‌متر در ناحیه میانی استخوان زند زیرین هر دو اندام قدامی راست و چپ در تمامی گروه‌ها ایجاد گردید. حیوانات گروه اول، دوم و سوم به ترتیب ۲۵۰۰ IU، ۵۰۰۰ IU و ۱۰۰۰۰ IU ویتامین D₃ به ازای هر کیلوگرم وزن بدن در روز جراحی و سپس همان مقدار از دارو را هفته‌ای یکمرتبه به مدت ۵۰ روز از طریق تزریق عضلانی دریافت کردند. حیوانات گروه چهارم حجم مساوی از نرمال سالین شبیه به رژیمی که در بالا ذکر شد، دریافت کردند. ۵۰ روز بعد از جراحی، خرگوش‌ها ترحم‌کشی (Euthanasia) شده و نقیصه استخوانی مورد ارزیابی هیستوپاتولوژی و بیومکانیکی قرار گرفت. نتایج به دست آمده از بررسی بیومکانیکی استخوان زند زیرین نشان داد که میانگین نیروی لازم جهت شکستن استخوان در گروه II بیشتر از سایر گروه‌ها و معادل ۱۲۴/۷۵±۲/۱۳ نیوتن بود. نتایج ارزیابی هیستوپاتولوژی نشان داد که ترمیم استخوان در گروه دوم نسبت به سایر گروه‌ها بهتر انجام شده است. با توجه به ارزیابی‌های به عمل آمده می‌توان نتیجه گرفت که ۱ و ۲۵۰۰ دی‌هیدروکسی کوله‌کلسیفرول می‌تواند به طور موثری در بهبود آسیب‌های استخوانی نقش داشته باشد؛ اما در غلظت‌های بالا می‌تواند از معدنی شدن جلوگیری کند.

واژگان کلیدی: ویتامین D، ترمیم شکستگی، زند زیرین، خرگوش

تاریخ دریافت: ۸۸/۹/۱۲ تاریخ پذیرش: ۸۸/۱۲/۱۵

مقدمه

شکستگی استخوان بیانگر یک اختلال شدید در کیفیت زندگی حیوانات می‌باشد که منجر به درد و کاهش فعالیت فیزیکی به همراه نقص عملکردی دائمی یا موقتی بیمار می‌شود. ترمیم شکستگی شامل عملکرد مجموعه‌ای از عوامل سیستمیک و

*۱. گروه جراحی، واحد علوم و تحقیقات تهران، دانشگاه آزاد اسلامی، تهران، ایران

dr.Ahmad.Asghari@gmail.com

۲. گروه جراحی، دانشکده دامپزشکی، دانشگاه تهران، تهران، ایران

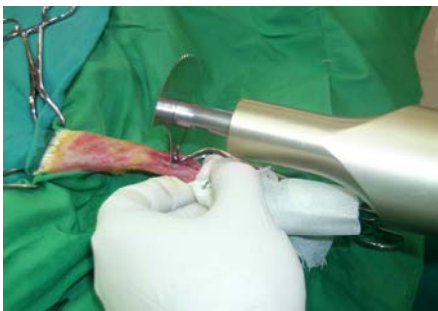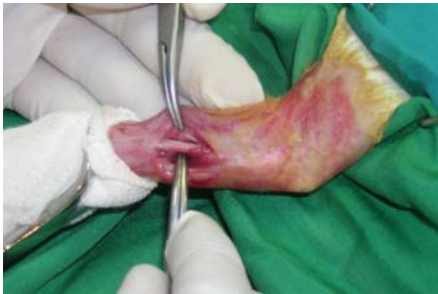۳. گروه پاتولوژی، واحد علوم و تحقیقات، دانشگاه آزاد اسلامی، تهران، ایران

۴. گروه کلینیکال پاتولوژی، واحد علوم و تحقیقات، دانشگاه آزاد اسلامی، تهران، ایران

صورت عضلانی تزریق شده و هر ۳ ساعت یکبار به مدت ۱۲ ساعت تکرار شد. در طول عمل نرمال سالین ۰/۹٪ به میزان ۵ml/kg/h از ورید سافن تزریق شد.

روش انجام جراحی و مراقبت‌های بعد از عمل

برشی به طول ۳ سانتی متر در سطح قدامی جانبی ناحیه ساعد اندام‌های حرکتی قدامی داده شد. پس از برش پوست، بافت‌های همبندی زیر جلدی، فاسیای سطحی و عمقی، تاندونها با کندکاری کنار زده شدند به طوری که استخوان زند زیرین در معرض دید قرار گرفت، سپس توسط اره نوسانی برقی، یک نقیصه تمام ضخامت به عرض ۱ میلی‌متر در ناحیه میانی استخوان زند زیرین (ulna) هر دو اندام قدامی راست و چپ ایجاد گردید (نگاره ۱).



نگاره ۱- خارج سازی و ایجاد نقیصه تمام قطر در استخوان زندزیرین توسط اره نوسانی استخوان بر

پس از حصول اطمینان از ایجاد صحیح نقیصه و عدم ترک خوردگی استخوان، موضع با نرمال سالین شستشو داده شد و ذرات استخوانی باقی مانده ناشی از برش استخوانی با اره برقی، توسط ساکشن خارج شد و به دنبال آن فاسیا و بافت

سبتوکین‌ها، اتفاقات مولکولی پریوستی، اندوستئال و بافت نرم خارجی و فاکتورهای رشد می‌باشد. شکستگی‌های ناحیه دیافیز اغلب از طریق ترکیب استخوان سازی داخل غشائی و داخل غضروفی ترمیم پیدا می‌کنند؛ در طی فرآیندی که توسط لایه ضریع آغاز شده و شامل تشکیل کالوس خارجی می‌باشد (۱۸). ویتامین D حقیقتاً یک ویتامین نیست بلکه یک هورمون استروئیدی قابل حل در چربی می‌باشد که از ۷-دهیدروکلسترول طی یک سری واکنشها در اثر پرتو فرابنفش بر روی سلولهای لایه بازال پوست ایجاد می‌گردد. ویتامین D دارای اثرات گوناگون در بافت‌های مختلف بدن می‌باشد. سطوح کافی ویتامین D برای سلامت استخوانها ضروری می‌باشد. ویتامین D دارای نقش حیاتی در متابولیسم استخوان است و کمبود آن امروزه بعنوان یک مشکل جهانی همراه با افزایش سن شناخته شده است (۴).

فقدان ویتامین D موجب پیدایش اختلالاتی در عمل استخوان-سازی می‌گردد، که در نتیجه آن استقامت و سختی استخوانها کاهش یافته و تغییر شکل و خمیدگی آنها بخصوص در استخوانهای طویل پدیدار می‌گردد. در این مطالعه به ارزیابی رادیوگرافی، بیومکانیکی و هیستوپاتولوژی تأثیر مقادیر مختلف ویتامین D₃ بر ترمیم استخوان پرداخته شده است.

مواد و روش کار

در این مطالعه از ۳۲ سر خرگوش سفید نیوزلندی ماده بالغ و سالم با محدوده وزنی ۲/۵-۳ کیلوگرم و سن ۱-۲ سال استفاده شد که بصورت تصادفی به چهار گروه مساوی تقسیم شدند. حیوانات در شرایط یکسان نگهداری شده و با هویج، کاه و پلت تغذیه شدند.

بیهوشی و آماده سازی جراحی

ابتدا با تزریق عضلانی توام کتامین (۵۰mg/kg) و زایلازین (۸mg/kg) خرگوشها بیهوش شده و بعد از حالت گماری، اندام‌های قدامی حیوان به طور معمول جهت انجام جراحی آماده گردید. مپریدین ۱۰mg/kg هنگام القای بیهوشی به

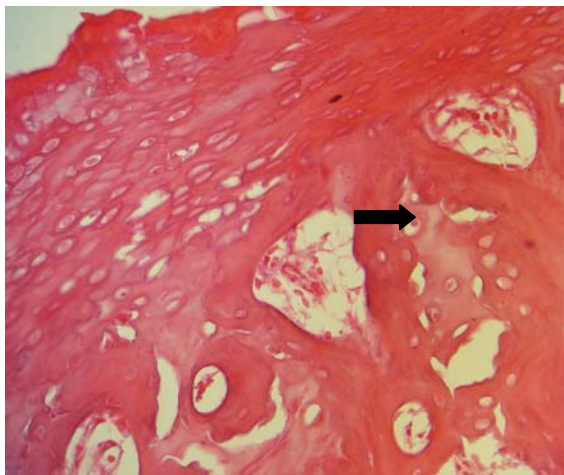
۲- ارزیابی بیومکانیکی: میزان مقاومت در مقابل خم شدگی و میزان فشردگی کالوس استخوانی با استفاده از دستگاه universal testing Machine اندازه گیری شد.

روش تجزیه و تحلیل اطلاعات

ارزیابی آماری داده‌ها با استفاده از آزمون آماری ANOVA و آزمون تکمیلی Tukey انجام شد. در انجام آزمون‌های آماری از نرم افزار SPSS استفاده شد.

نتایج

ارزیابی هیستوپاتولوژیک در گروه‌های مختلف نشان داد که؛ در گروه دوم، در ارزیابی بعمل آمده، کمترین میزان باقی-ماندگی بافت جوانه گوشتی، تشکیل وسیع و پیشرفته‌ای از استخوان لاملار که در قسمتهایی به استخوان تراکولار تبدیل شده است، وجود استئوبلاستهای فعال، وجود غضروف هیالین فراوان همراه با استخوانی شدن داخل غضروفی مشاهده گردید (نگاره ۲).



نگاره ۲- مشاهده استئوبلاستهای فعال، غضروف هیالین فراوان همراه با استخوانی شدن داخل غضروفی در گروه ۲ (HE×□□) قرار داده شد و از نمونه‌ها به روش رایج پلاکهای پارافینی، اسلاید تهیه و به روش هماتوکسین-اٹوزین رنگ آمیزی و مورد مطالعه قرار گرفت.

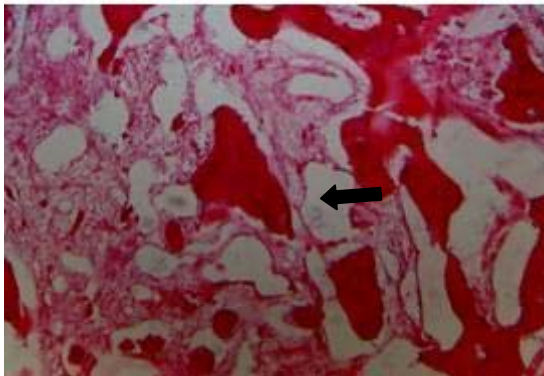
همبند زیر جلد به صورت ساده سرتاسری با نخ پلی گلیکولیک اسید ۳ صفر و پوست با نخ نایلون ۳ صفر بصورت تکی ساده بخیه زده شد. جهت جلوگیری از عفونتهای احتمالی روزانه ۴۰۰۰۰ واحد پنی سیلین جی پروکائین، ۴ میلی گرم جنتامایسین به ازای هر کیلوگرم وزن بدن به صورت عضلانی یکبار در روز به مدت ۵ روز و کتوپروفن ۳mg/kg روزانه به مدت ۳ روز به صورت عضلانی تجویز شد. موضع عمل روزانه از لحاظ وجود عفونت و ترشحات احتمالی بررسی می شد. بخیه‌ها ۱۲ روز بعد از جراحی برداشته شدند.

تزریق ویتامین D

حیوانات گروه اول، دوم و سوم به ترتیب ۵۰۰۰IU، ۲۵۰۰IU و ۱۰۰۰۰IU ویتامین D₃ به ازای هر کیلوگرم وزن بدن در روز جراحی و سپس همان مقدار از دارو را هفته‌ای یک مرتبه به مدت ۵۰ روز از طریق تزریق عضلانی دریافت کردند. در گروه چهارم در روز ایجاد نقیصه استخوانی و سپس هفته‌ای یکبار مقدار مساوی با حجم داروی تزریق شده به سایر گروه‌ها نرمال سالیین به صورت عضلانی تزریق شد.

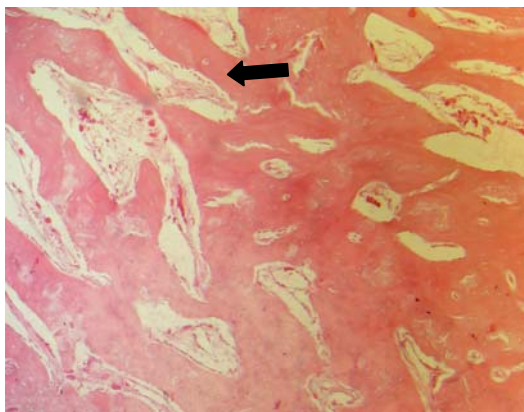
روشهای ارزیابی

۱- ارزیابی هیستوپاتولوژیک: بعد از ترحم‌کشی خرگوشها با استفاده از تزریق داخل وریدی تیوپنتال سدیم، برشی در پوست ایجاد کرده، فاسیا و عضلات از روی کالوس استخوانی کنار زده شد. پس از جدا کردن چسبندگیهای کالوس و در آوردن استخوان زندزیرین و جدا سازی آن از استخوان زندزیرین، ناحیه میانی استخوان زندزیرین که شامل نقیصه ایجاد شده می‌باشد، در محلول فرمالین بافر ۱۰ درصد قرار داده شد و از نمونه‌ها به روش رایج پلاکهای پارافینی، اسلاید تهیه و به روش هماتوکسین-اٹوزین رنگ آمیزی و مورد مطالعه قرار گرفت.



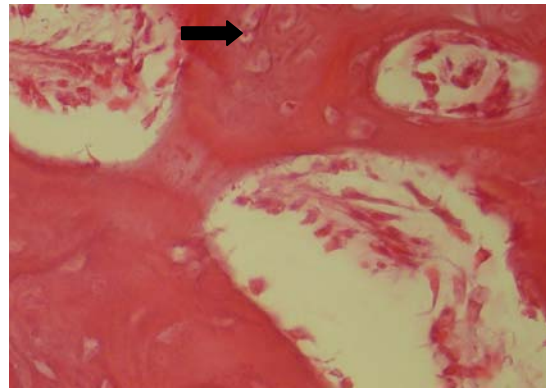
نگاره ۵- مشاهده بافت فیروز در بین تیغه ها در گروه ۳ (HE×100)

در گروه چهارم، علاوه بر اینکه تیغه‌های استخوانی به میزان کمتری نسبت به گروه دوم تشکیل یافته بود، ولی پریوست فعال و استخوانی شدن داخل غضروفی در زیر این پرده در محل شکستگی دیده شد. میزان غضروف هیالین داخل حفره استخوانی بسیار کمتر از گروه دوم بود. و تقریباً در وسط استخوان اثری از آن دیده نمی‌شد (نگاره ۶).



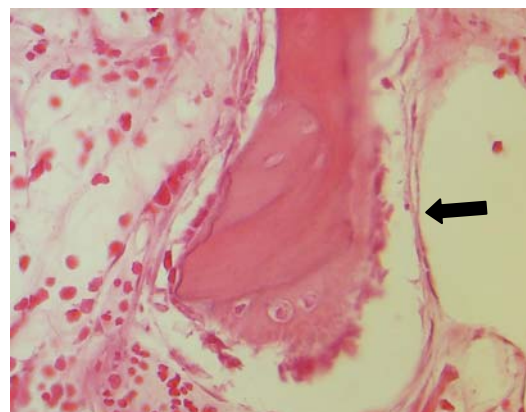
نگاره ۶- در گروه ۴ غضروف هیالین کم در وسط حفره استخوانی در حال تبدیل به استخوان است (HE×100)

در گروه اول، میزان اندکی بافت فیروز بین تیغه‌های تراپکولار مشاهده گردید. تشکیل استخوان لاملار در حد کمتر از گروه دوم و همراه اندکی غضروف هیالین بود. در واقع استخوانی شدن داخل غضروفی دیده نشد و مستقیماً تیغه‌های استخوان لاملار تشکیل یافته بود. تیغه‌های اولیه استخوانی دامنه کمتر از گروه دوم داشتند. پرده پریوست



نگاره ۳- مشاهده سلولهای استئوبلاست با هسته های بزرگ و واکوئوله بر سطح تیغه های استخوانی تراپکولار در گروه ۲ (HE×100)

همچنین در گروه دوم تشکیل بافت غضروفی از زیر پرده پریوست دو طرف برش استخوان تا وسط آن، همراه با استخوانی شدن داخل غضروفی فعال و وسیع بود. تکمه‌های تشکیل استخوان جدید بر روی استخوان قبلی مشهود بود (نگاره ۴).



نگاره ۴- در گروه ۲ تکمه های تشکیل استخوان جدید بر روی استخوان اولیه بصورت برجستگی کم رنگ‌تر دیده می‌شود. همچنین پر شدن گودی استخوان قبلی بوسیله استخوان جدید مشهود است (HE×100)

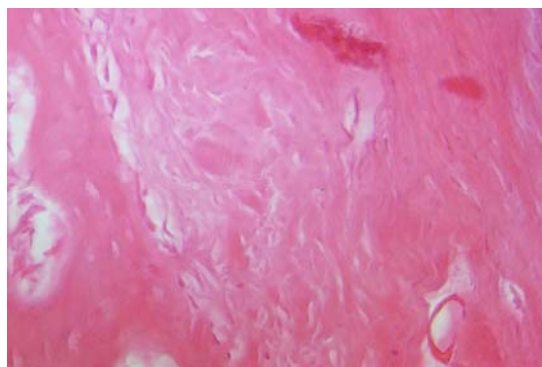
در گروه سوم، علاوه بر فعالیت حداقل پریوست که از سایر نمونه‌ها کمتر بود، هیچ غضروفی در مرکز استخوان تشکیل نیافته و کمترین میزان تشکیل استئوئید و تیغه‌های استخوانی در این نمونه‌ها دیده شد. روند ترمیم کند و بافت فیروز در بین تیغه‌ها مشاهده شد (نگاره ۵).

D نیز تحت بررسی های فشرده ای قرار دارد. Weber, Erben, Greeve و همکارانشان در طی سالهای ۱۹۹۲، ۱۹۹۳ و ۲۰۰۱ دریافتند که یکی از بزرگترین موارد درمانی در استئوپروز، درمان موثر بافت استخوانی در یک ساختار اسکلتی با ویژگی های استئوپنی است. تعدادی از مطالعات تجربی روی موش نشان داده که ویتامین D نه تنها می تواند باعث جلوگیری از کمبود استروژن شود بلکه سبب ساختن موثر استخوان می شود (۱۹ و ۷، ۹).

Omeroglu و همکارانش در سال ۱۹۹۷ گزارش نمودند که دوز بالای ویتامین D₃ اثرات مثبتی روی پارامترهای بیومکانیکی در ترمیم شکستگی داشته است (۱۵). در سال ۲۰۰۴ Stein و همکاران و Heng و همکاران گزارش نمودند که ویتامین D (۱ و ۲۵ دی هیدروکسی کوله کلسیفرول) در تمایز سلولهای بنیادی به سلولهای استئوبلاستی و بلوغ نهایی آنها دارای نقش حیاتی است (۱۷ و ۱۱). Gupta و همکاران در سال ۲۰۰۷ دریافتند که اضافه نمودن ویتامین D₃ به محیط کشت سلولهای بنیادی جدا شده از بافت چربی برای تمایز این سلولها به رده استئوبلاستی ضروری است (۱۰). آزمایشات نشان می دهند که برای جذب فعال کلسیم، رشد استخوانهای دراز و فعالیت استئوبلاستها و استئوکلاستها ۲۵ دی هیدروکسی ویتامین D و Vitamin d (VDR) receptor هر دو ضروری هستند (۱۶).

مطالعات نشان می دهد که ویتامین D یا متابولیت های آن قدرت کالوس تشکیلی را افزایش می دهد. ۲۵ و ۲۴ دی هیدروکسی ویتامین D علاوه بر متابولیت فعال ویتامین D یا ۲۵ دی-هیدروکسی ویتامین D برای تشکیل استخوان ضروری است. بطوریکه کالوس تشکیلی در طی تجویز ترکیب ۲۵ و ۲۴ دی-هیدروکسی ویتامین D و ۲۵ دی هیدروکسی ویتامین D محکمتر از کالوس تشکیلی در اثر ویتامین D تنهاست (۵). در تحقیقی که به منظور ارزیابی تاثیر ۲۵ دی هیدروکسی ویتامین D بر روی ترمیم استخوان در موشهای بالغ ماده انجام

نسبت به گروه دوم فعالیت تکثیری بسیار بیشتری در جهت بروز فیروز نشان می داد (نگاره ۷).



نگاره ۷. در گروه اپریوست فعال بیشتر متشکل از فیروز بلاستها و رشته های کلاژن فراوان (HE×۱۰۰)

نتایج حاصل از ارزیابی بیومکانیک نشان می دهد که نیروی لازم جهت شکستن استخوان در گروه دوم بیشتر از سایر گروه ها می باشد.

جدول ۱. نتایج ارزیابی بیومکانیک (Mean±SE)

نیرو	گروه
۱۱۲/۳۷±۳/۵۴ *	۱
۱۲۴/۷۵±۲/۱۳ *	۲
۵۱/۵۰±۲/۲۴ *	۳
۹۶/۲۵±۲/۵۲ *	۴

Group

* بین گروه های مختلف اختلاف معنی دار وجود دارد (P<0.05)

بحث

شکستگیها یکی از مشکلات بالینی در انسان و حیوانات میباشد. با توجه به اینکه سیستم اسکلتی در ارتباط با اعصاب محیطی بوده و از طرفی توسط نسوج نرم همانند ماهیچه ها احاطه شده است، از نظر فیزیولوژیکی و آناتومیکی نقش بسزایی در سیستم حرکتی داشته و با توجه به فرضیه عدم ترمیم و یا طولانی بودن زمان ترمیم شکستگیها، تحقیقات فراوان در این زمینه به ثبت رسیده است. متابولیسم ویتامین

می‌بخشد. از طرفی ویتامین D نقش مهمی را در تنظیم فعالیت سلولهای استخوانی مثل استئوبلاستها، استئوکلاستها و حفظ حالت دینامیکی استخوان ایفا می‌کند (۱). طبق نظر محققین فعالیت آنابولیکی ویتامین D در استئوبلاستها ثابت شده است؛ در حقیقت ویتامین D استئوبلاستها را برای تولید فاکتورهای متعددی که در تشکیل استخوان نقش دارند، تحریک می‌کند. مثل آلكالین فسفاتاز، کلاژن تیپ I، فاکتور رشد شبه انسولینی I، استئوکلسین و تحریک فعالیت آدنیلات سیکلاز (۳).

فهرست منابع

1. Anderson, P.H., Sawyer, R.K., May, B.K., O'Loughlin, P.D., Morris, H.A. (2007): 25-Hydroxy vitamin D requirement for maintaining skeletal health utilizing a Sprague-dawley rat model. *J Steroid Biochem Mol Biol.* 103 (3-5):592-595.
2. Beresford, J.N., Gallagher, J.A., Russell, R.G. (1986): 1,25-Dihydroxy vitamin D3 and human bone-derived cells in vitro: effects on alkaline phosphatase, type I collagen and proliferation. *Endocrinology.* 119(4):1776-85.
3. Chang, P.L., Prince, C.W. (1993): 1 α , 25-dihydroxyvitamin D3 enhances 12-O-tetradecanoylphorbol-13-acetate-induced tumorigenic transformation and osteopontin expression in mouse JB6 epidermal cells. *Cancer Res.* 53(10):2217-2220.
4. Cummings, S.R., Browne, W., Cummings, S. R., Black, D. M., Nevitt, M. C., Browner, W., Genant, H. K., Cauley, J., Ensrud, K., Scott, J., Vogt, T. M. (1993): Bone density at various site for prediction of hip fracture. *Lancet.* 341(8837):72-75.
5. Dekel, S., Salama, R., Edelstein, S. (1983): The effect of vitamin D and its metabolites on fracture repair in chicks. *Clin Sci (Lond).* 65(4):429-36.
6. Delgado-Martinez, A.D., Martínez, M.E, Carrascal, M.T., Rodríguez-Avial, M., Munuera, L. (1998): Effect of 25-OH-Vitamin D on Fracture Healing in Elderly Rats. *J Orthop Res.* 16 (6):650-653.

گرفت، نشان داده شد که ارتباط مستقیمی بین میزان $1,25(OH)_2D_3$ و هیدروکسی ویتامین D در خون به هنگام مرگ و قدرت مکانیکی کالوس وجود دارد. مصرف $1,25(OH)_2D_3$ هیدروکسی ویتامین D بعد از ایجاد شکستگی مشخصاً قدرت مکانیکی استخوان شکسته شده را بهبود می‌بخشد (۶). Beresford و همکارانش در تحقیقی اظهار داشتند که ۲۵ وادی هیدروکسی ویتامین D عامل مهمی در رشد و تمایز سلولهای استخوانی در شرایط آزمایشگاهی می‌باشد. همچنین معتقدند ۲۵ وادی هیدروکسی ویتامین D تاثیر مستقیمی در تشکیل استخوان در شرایط داخل بدن دارد (۲).

در تحقیقی که به منظور بررسی تاثیر ۲۵ وادی هیدروکسی ویتامین D روی استخوان در موش انجام گرفت، نشان داده شده که ترمیم در سطوح پائین ۲۵ وادی هیدروکسی ویتامین D $(1,25(OH)_2D_3)$ با مقادیر مشابه ۲۵ وادی هیدروکسی ویتامین D معادل بود. همچنین نشان داده شد که تاثیر ۲۵ وادی هیدروکسی ویتامین D روی استخوان با تغییرات کلسیم و فسفر غیر آلی پلاسما ارتباطی ندارد. ۲۵ وادی هیدروکسی ویتامین D می‌تواند بطور موثری در بهبود آسیبهای استخوانی ناشی از کمبود ویتامین D نقش داشته باشد؛ اما در غلظت‌های بالا استرول می‌تواند از معدنی شدن جلوگیری کند (۸). نشان داده شده که ویتامین D نقش مهمی را در تنظیم هموستاز مواد معدنی به عهده دارد. درمان استئوپروز با ویتامین D در مطالعات مختلف مورد بحث و بررسی قرار گرفته است. علاوه بر این، کاهش خطر شکستگی توسط درمان با ویتامین D گزارش شده است (۱۳). نتایج محققین نشان می‌دهد که ویتامین D سبب تحریک فعالیت سلولهای استخوانی شده و در بیمارانی که ویتامین D را به حد کافی دریافت کرده‌اند، دانسیته استخوان بیشتر و شکستگی استخوان کمتر است (۱۲). مطالعات نشان می‌دهد که ویتامین D معدنی شدن استخوان را از طریق تحریک جذب روده‌ای کلسیم، فسفر و حفظ سطح سرمی این عناصر بهبود

7. Erben, R.G., Weiser, H., Sinowatz, F., Rambeck, W.A., Zucker, H. (1992): Vitamin D metabolites prevent vertebral osteopenia in ovariectomized rats. *Calcif tissue Int.* 50(3):228-236.
8. Gallagher, J.A., Beneton, M., Harvey, L., Lawson, D.E. (1986): Response of rachitic rat bones to 1,25-dihydroxyvitamin D₃: biphasic effects on mineralization and lack of effect on bone resorption. *Endocrinology.* 119(4):1603-9.
9. Greeve, P.C.M.J., Hampson, L.F.M., Van Zotphen. (1993): Legislation and animal experimentation. In: *Principles of Laboratory Animal Science.* (Van Zotphen, L F M V, Baumans A C, Beynen Eds). Elsevier Science Publishers .Amsterdam. p: 9-16.
10. Gupta, A., Leong, D.T., Bai, H.F., Singh, S.B., et al. (2007): Osteo-maturation of adipose-derived stem cells required the combined action of vitamin D₃, betaglycerophosphate, and ascorbic acid. *Biophys Res Commun.* 362(1):17-24.
11. Heng, B.C.T., Cao, L.W., Stanton, P., Robson and Bolsen. (2004): Strategies for directing the differentiation of stem cells into the osteogenic lineage in vitro. *Bone Miner Res.* 19(9):1379-1394.
12. Hitti, M. (2009): Taking vitamin D supplements helps avoid bone fractures. *Medicine Health.*
13. Johannes, P.T.M.L.V., Gert-Jan, C.M.V.D.B., Marjolein, V.D., Cok, J.B., Huibert, A.P.P. (2001): 24,25-Dihydroxyvitamin D₃ and bone metabolism. *Steroids.* 66(3-5):375-380.
14. Meunier, P.J., Sebert, J.L., Reginst, J.Y., Briancon, D., Appelboom, T., Netter, P., Loeb, G., Rouillon, A., Barry, S., Evreux, J.C., Avouac, B., Marchandise, X. (1998): Fluoride salts are no better at preventing new vertebral fractures than calcium-vitamin D in postmenopausal osteoporosis: the favo Study. *Osteoporos. Int.* 8(1):4-12.
15. Omeroglu, H., Atep, Y., Akkup, O., Korkusuz, F., Bicimoglu, A., Akkap, N. (1997): Biomechanical analysis of the effects of single high-dose vitamin D₃ on fracture healing in a healthy rabbit model. *Arch Orthop Traum Su.* 116(5):271-274.
16. Schacht, E. (2008): Reduction of falls and osteoporotic fractures: Plain vitamin D or d-hormone analogs. *Japan Geriatrics Society.* 8(1):s16-s25.
17. Stein, G.S., Lian, J.B., van Wijnen, A.J., Stein, J.L., Montecino, M., Javed, A., Zaidi, S.K., Young, D.W., Choi, J.Y., Pockwinse, S.M. (2004): Runx2 control of organization, assembly and activity of the regulatory machinery for skeletal gene expression. *Oncogene.* 23(24):4315-4329.
18. Tilyard, M.W., Spears, G.F., Thomson, J., Dovey, S. (1992): Treatment of postmenopausal osteoporosis with calcitriol or calcium. *N Engl J Med.* 326:357-362.
19. Weber, K., Goldberg, M., Stangassinger, M., Erben, R.G. (2001): 1 alfa-hydroxyvitamin D₂ is less toxic but not bone selective relative to 1 alfa-hydroxyvitamin D₃ in ovariectomized rats. *bone Miner Res.* 16(4):639-651.